Anatomía Humana

Para Artistas

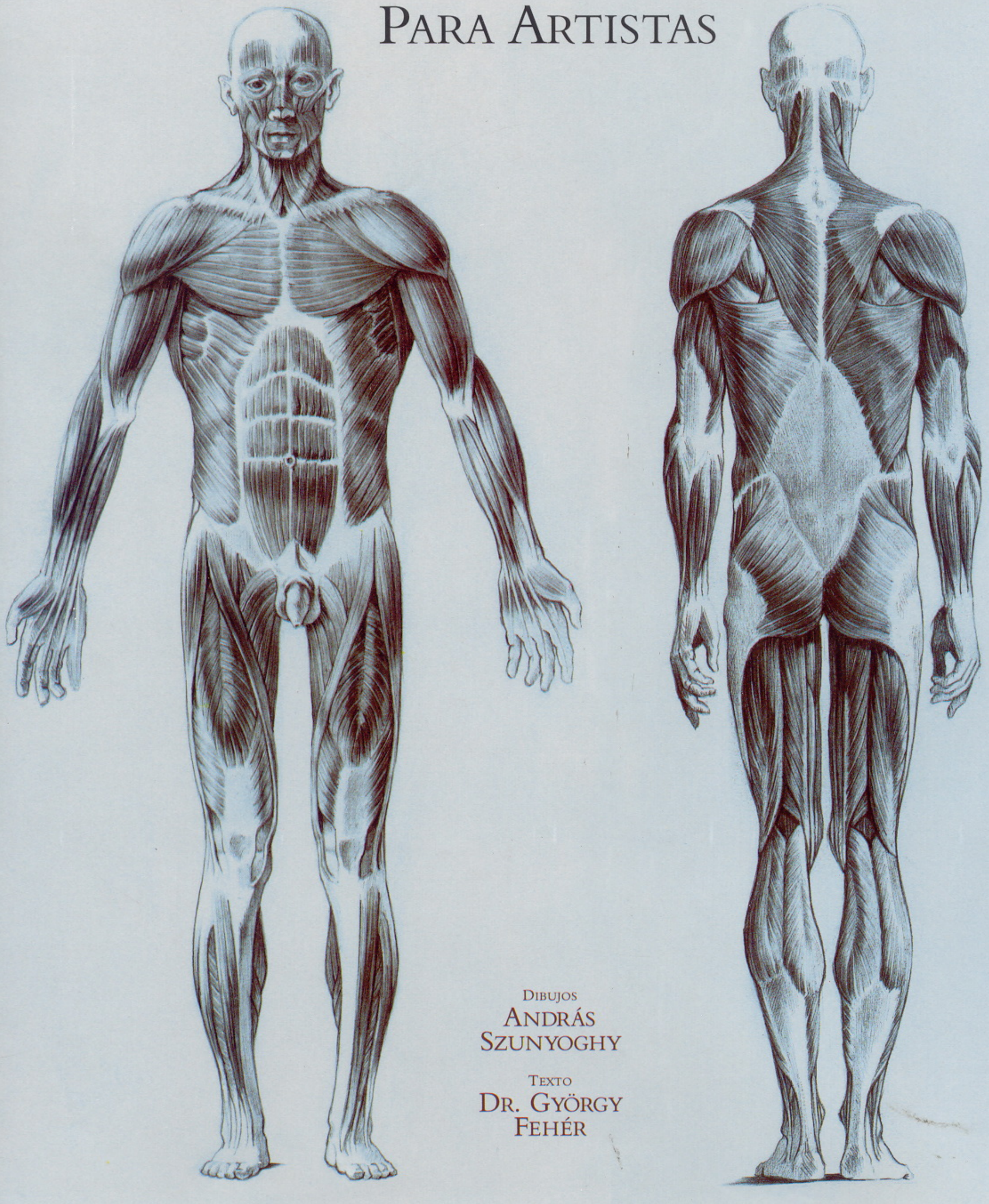

Dibujos
András Szunyoghy

Texto
Dr. György Fehér

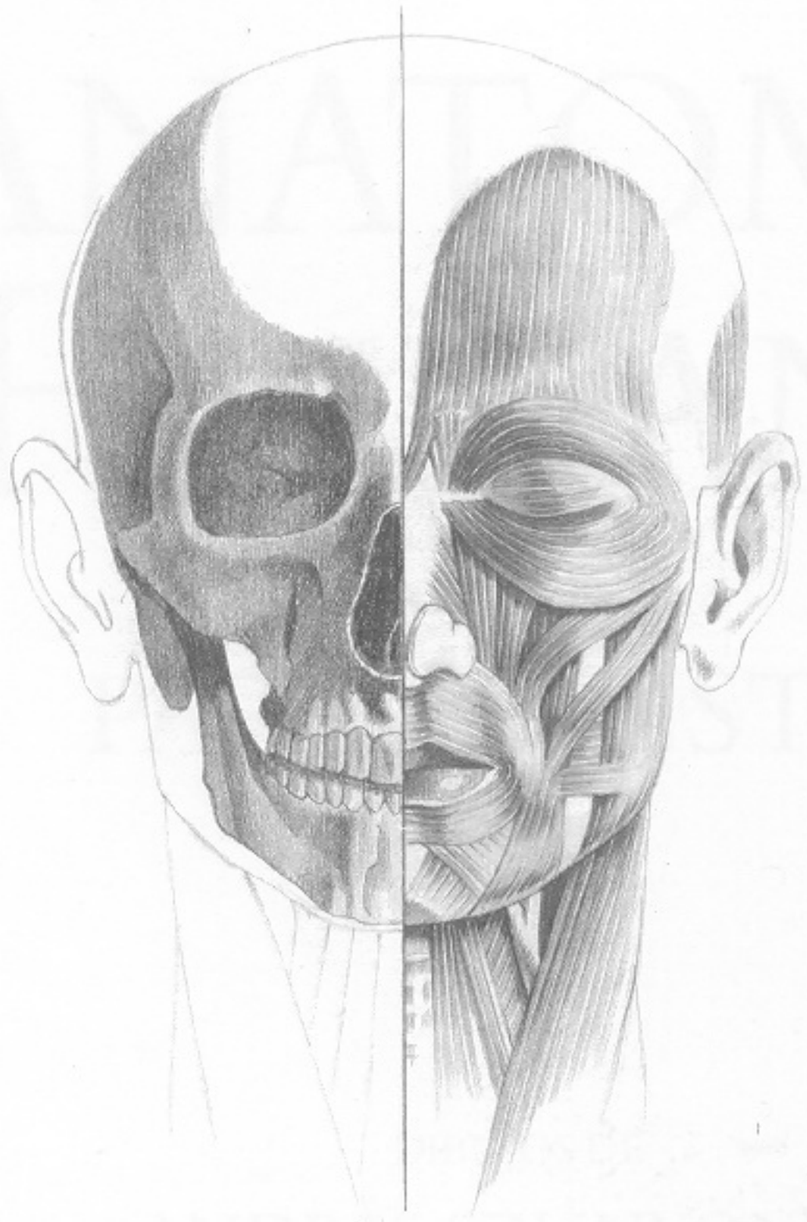

Anatomía Humana para Artistas

© Copyright 1999 Könemann Verlagsgesellschaft mbH
Bonner Straße 126
D-50968 Colonia

Dirección editorial y artística: Peter Feierabend
Dirección del proyecto: Könemann Music Budapest
Coordinación del proyecto: Miriam Rodríguez
Revisión técnica: Dr. med. Almud Kullmann
Diseño: Dezsö Varga
Producción: Mark Voges
Fotomecánica: Typografik, Colonia
Título original: *Menschliche Anatomie für Künstler*

© Copyright 2000 de la edición española:
Traducción del alemán: Margarita Gutiérrez para
Equipo de Edición S.L., Barcelona
Redacción y maquetación:
Equipo de Edición S.L., Barcelona
Producción: Ursula Schümer
Impresión y encuadernación:
Reálszisztéma Dabas Printing House

Printed in Hungary

ISBN 3-8290-0574-1
10 9 8 7 6 5 4 3 2 1

ANATOMÍA HUMANA PARA ARTISTAS

DIBUJOS DE
ANDRÁS SZUNYOGHY

TEXTO DE
DR. GYÖRGY FEHÉR

KÖNEMANN

SUMARIO

Introducción 7

Conceptos básicos de la anatomía 9

La extremidad superior 29
- Huesos de la extremidad superior 30
- Articulaciones y movimientos de la extremidad superior 48
- Musculatura de la extremidad superior 72
  - Músculos del hombro 76
  - Músculos de la articulación del codo 90
  - Músculos de la mano 104
  - Músculos cortos de la mano 134
- Estudios comparativos 156

La extremidad inferior 175
- Huesos de la extremidad inferior 176
- Articulaciones y movimientos de la extremidad inferior 196
- Musculatura de la extremidad inferior 210
  - Músculos de la cadera 216
  - Músculos glúteos 222
  - Músculos del muslo 226
  - Músculos de la pierna 250
  - Músculos del pie 262
- Estudios comparativos 276

SUMARIO

El tronco 287
Huesos del tronco 288
La caja torácica y sus movimientos 304
Músculos del tronco 308
Músculos de la cintura escapular 310
Músculos de la espalda 318
Músculos torácicos 330
Músculos abdominales 342
Alteraciones de la forma del cuerpo 353

El cuello y la cabeza 371
El cuello 372
La cabeza 392
Huesos y músculos de la cabeza 392
El ojo 400
La nariz 404
Los labios y la boca 407
La oreja 420
Músculos del aparato mandibular 422
Estudios de la cara 436

El movimiento 447

Tabla de músculos 479

INTRODUCCIÓN

Artistas como Miguel Ángel, Leonardo da Vinci, Rafael, Tiziano o Durero estudiaron anatomía, ya que las proporciones y los movimientos del cuerpo humano están determinados por el esqueleto, las articulaciones y la musculatura. Los conocimientos estructurales sensibilizan la observación artística y agudizan la capacidad de ver la forma y el detalle.

El hombre se mantiene y se mueve individualmente. Con frecuencia, una persona es reconocida incluso desde lejos por su forma de andar o su postura. Los órganos de los sentidos como los ojos, la nariz y los oídos, la boca y las características de la piel subrayan el aspecto personal externo.

La más pequeña variación de la pose de un modelo desencadena inexorablemente una reacción de contracciones musculares que establecen de nuevo el equilibrio corporal. Incluso cuando el modelo permanece completamente quieto, necesita los músculos para mantener su posición estática y su equilibrio. Así pues, para conseguir una representación viva y poder trabajar con las características individuales de cada cuerpo, el estudio de la anatomía humana se convierte en una premisa indispensable para el artista.

La *Anatomía Humana para Artistas* pretende ser una ayuda práctica para el estudio de estos conocimientos tan necesarios. Para un manejo más sencillo del libro, al principio hallará un pequeño resumen de los conceptos básicos de la anatomía, que facilitará la aproximación del artista a la materia y le familiarizará con el aparato locomotor del cuerpo humano.

A continuación se representan determinados músculos, junto a la articulación correspondiente, así como su lugar de origen e inserción en el hueso. El libro finaliza con estudios del movimiento y bocetos sobre otros aspectos característicos (ejes del cuerpo, constitución y proporciones). En el anexo se encuentra una amplia tabla de músculos. Tanto para el artista como para las personas interesadas en la materia, este atlas de «anatomía plástica», que trata sobre un tema interdisciplinario, será de gran utilidad.

CONCEPTOS BÁSICOS DE LA ANATOMÍA

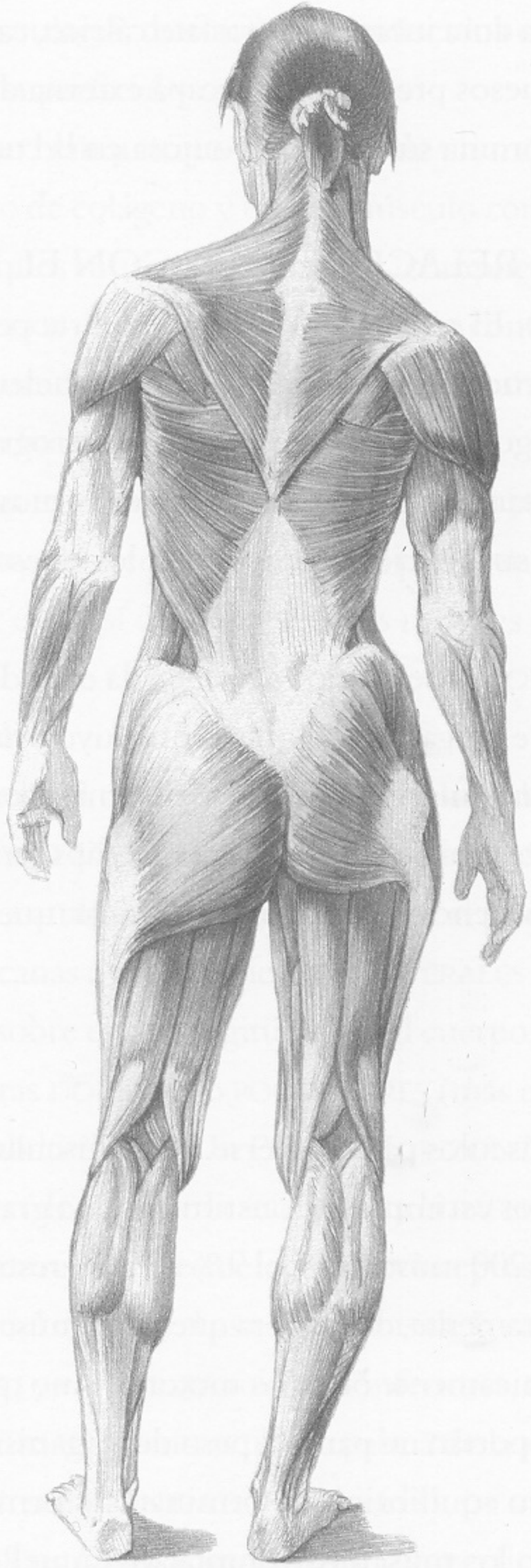

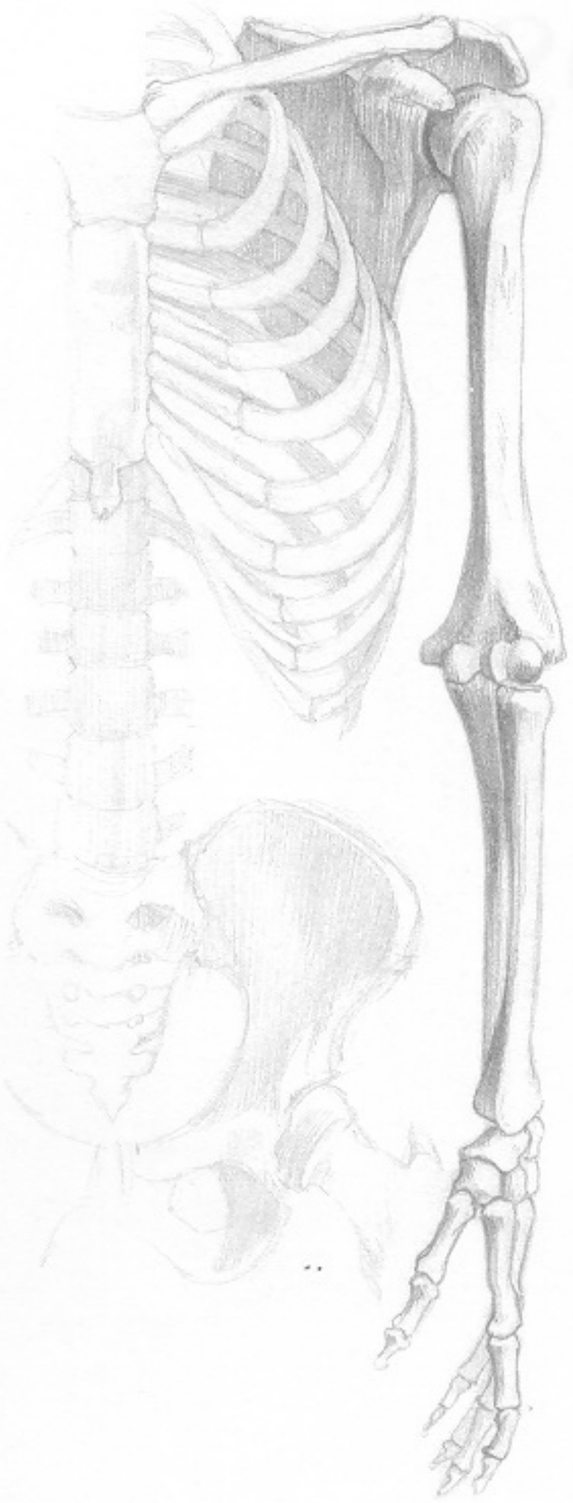

PARTES CONSTITUYENTES DEL APARATO LOCOMOTOR

HUESOS

Los huesos son, junto con los tendones, las estructuras más fuertes del cuerpo. El tejido óseo está formado por células óseas y sustancia intercelular. El 30 % de este tejido conjuntivo elástico se encuentra en forma de colágeno; el resto consiste en sustancia dura inorgánica (fosfato cálcico, carbonato cálcico y fosfato magnésico). Algunos huesos presentan una capa externa dura (córtex) y una trama interna formada por una sustancia esponjosa en la cual se localiza la médula ósea.

TEJIDOS RELACIONADOS CON EL HUESO

CARTÍLAGO: El cartílago es un tejido fuerte pero muy elástico. En el recién nacido prácticamente la totalidad del esqueleto está compuesta por cartílago que a lo largo del crecimiento se osifica progresivamente. Entre los cartílagos más importantes destacan los de los extremos de las costillas (cartílagos costales) y los de las superficies articulares de los huesos de las extremidades superior e inferior.

PERIOSTIO: El periostio es la delgada capa de tejido que recubre el hueso. Presenta una abundante inervación e irrigación, lo que contribuye a nutrir el hueso.

ARTICULACIÓN: Bajo el término articulación se entiende la unión móvil entre dos o más huesos. Las superficies articulares se hallan recubiertas de cartílago. La cápsula articular está formada por un tejido rígido conjuntivo de colágeno y encierra el líquido articular, que lubrifica la articulación y facilita su movimiento.

MÚSCULOS

El cuerpo humano precisa de los músculos para moverse. Los músculos son órganos que reciben impulsos y que se contraen como reacción a los estímulos. Constituyen una gran parte de la masa corporal, hasta un 45 %, del cual el 36 % corresponde a 200 músculos y el 9 % a los 50 restantes. Por regla general los músculos se encuentran emparejados antagónicamente, de manera que si un músculo flexiona el codo, su contrapuesto lo extiende. Los músculos no son únicamente órganos motores, sino que también determinan la posición y estabilidad de las articulaciones, soportan en parte el peso del organismo y protegen sus órganos internos. En resumen, mantienen el cuerpo en equilibrio y determinan su forma, su tamaño y su contorno.

Si observamos en un microscopio los músculos voluntarios (aquellos que el hombre puede controlar conscientemente), veremos que están formados por fibras musculares transversales. Se trata de largas células filiformes, con un gran número de núcleos celulares y grupos de miofibrillas, que contienen actina y miosina, sustancias responsables de la contracción muscular.

TEJIDOS Y ESTRUCTURAS RELACIONADAS CON EL MÚSCULO

Las fibras musculares se unen a través de las fibras tendinosas (tendones, bandas tendinosas o tabiques tendinosos).

FASCIA MUSCULAR: Los músculos están recubiertos por una resistente envoltura, la fascia muscular, que en sus extremos se transforma en uno o más tendones, que a su vez permiten la unión con el esqueleto. La totalidad de la superficie del cuerpo está cubierta por una doble capa de fibras superficiales. Entre ambas se hallan las bandas musculares, denominadas músculos cutáneos, que pueden elevar la piel de la fascia superficial y crear pliegues.

TENDONES: El tendón es el extremo blanquecino y brillante de un músculo. Está formado por un tejido conjuntivo de colágeno y une el músculo con el hueso.

TABIQUES MUSCULARES: Los tabiques musculares (septos), compuestos de tejido conjuntivo, se sitúan en el interior de los músculos y actúan como divisores. Las fibras musculares se encuentran unidas a ellos en ángulo agudo, una disposición denominada *pennatus* (en forma de pluma).

LIGAMENTOS: Un ligamento es una estructura en forma de cuerda o plana, compuesta de colágeno, un tejido muy elástico. Conecta unas partes motoras del cuerpo con otras, además de unir entre sí diferentes partes móviles del cuerpo.

ORIENTACIÓN EN EL CUERPO

Para describir la posición de los órganos del cuerpo se utilizan sistemas de ejes, que segmentan el cuerpo en diversos planos imaginarios. El PLANO MEDIO divide el cuerpo en dos mitades, derecha e izquierda. Los PLANOS SAGITALES se encuentran a ambos lados paralelamente al plano medio. De esta manera puede hablarse de estructuras MEDIALES (cercanas a la línea media) o LATERALES (más separadas de la línea media). Perpendicularmente al plano medio, sobre el eje longitudinal del cuerpo, se sitúa el PLANO FRONTAL. Así se puede distinguir entre estructuras DORSALES o POSTERIORES (más cerca de la espalda) y VENTRALES o ANTERIORES (más cerca de la pared abdominal). Un PLANO HORIZONTAL forma un ángulo recto con el eje longitudinal y divide el cuerpo en dos partes: la SUPERIOR y la INFERIOR.

Para describir la posición de las extremidades se suelen usar conceptos como PROXIMAL (cerca del centro del cuerpo) y DISTAL (lejos del centro del cuerpo). Las estructuras de la cara anterior están en una posición VENTRAL; en la cara posterior, DORSAL; y en las extremidades inferiores, DORSAL o PLANTAR; la posición del dorso de la mano se describe como DORSAL, mientras que la palma de la mano es PALMAR.

En la cabeza las estructuras pueden ser FRONTALES (anteriores), OCCIPITALES (posteriores), NASALES (mediales) o TEMPORALES (laterales). Los órganos cercanos a la superficie corporal se denominan SUPERFICIALES, mientras que los más alejados se denominan PROFUNDOS. La expresión EXTERNO se refiere a estructuras ajenas a una región, y el concepto INTERNO se utiliza para las estructuras incluidas en una determinada zona.

Orientación en el cuerpo

Planos:

1 PLANO MEDIO.
2 PLANO FRONTAL.
3 PLANO HORIZONTAL.

Referente a la cabeza:

4 FRONTAL: en dirección a la frente, del lado de la frente.
5 OCCIPITAL: en dirección al occipucio, perteneciente al occipucio.
6 NASAL: interno, perteneciente a la nariz.
7 TEMPORAL: externo, perteneciente a las sienes.

Referente al cuerpo:

8 DORSAL (posterior): situado en dirección a la espalda, perteneciente a la zona de la espalda.
9 VENTRAL (anterior): situado en dirección al abdomen, hacia la pared abdominal.

10 SUPERIOR: situado hacia arriba.
11 INFERIOR: situado hacia abajo.
12 MEDIAL: hacia dentro, situado en el centro del cuerpo.
13 LATERAL: hacia fuera, situado en un lado del cuerpo.
14 PROXIMAL: próximo al cuerpo, situado cerca del centro del cuerpo.
15 DISTAL: alejado del cuerpo, lejos del centro del cuerpo.

Referente a manos y/o pies:

16 DORSAL: del lado del dorso de la mano.
17 PALMAR: del lado de la palma de la mano.
18 DORSAL: del lado del empeine del pie.
19 PLANTAR: del lado de la planta del pie.

Vista:
POSTERIOR (DORSAL): desde atrás.
ANTERIOR (VENTRAL): desde delante.
LATERAL: desde el lado.
CRANEAL: desde arriba.
CAUDAL: desde abajo.

Movimientos del cuerpo

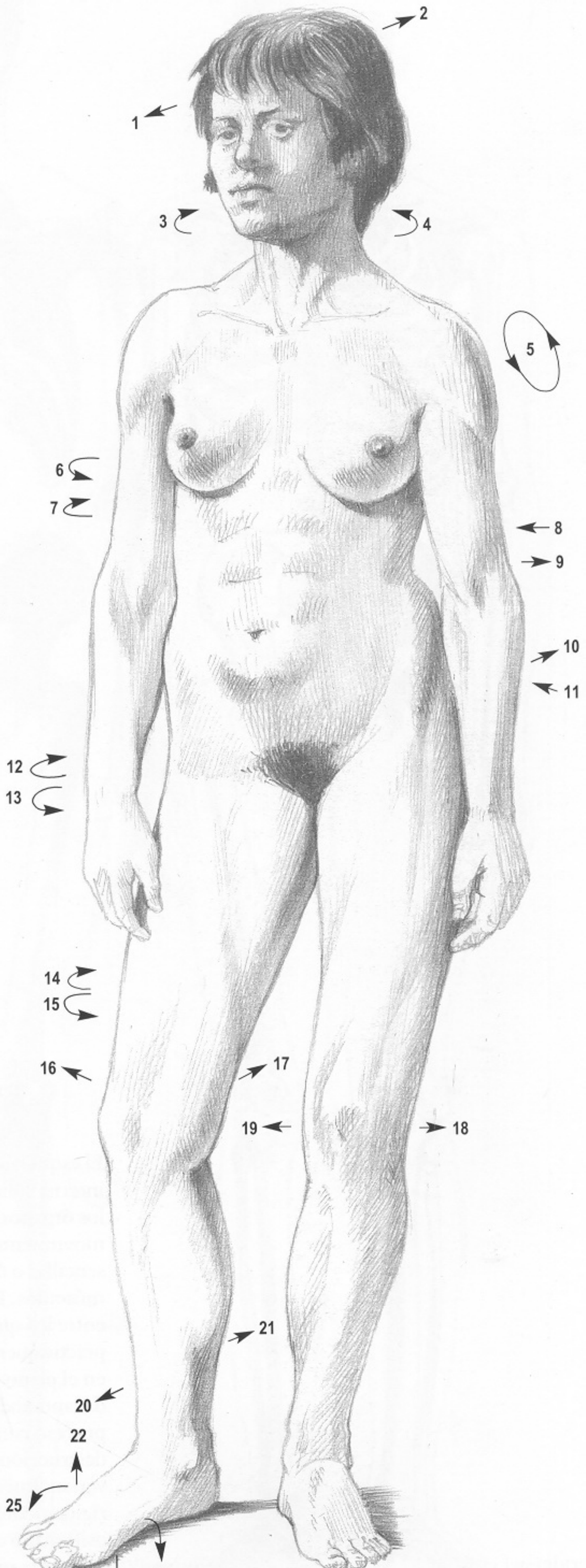

Posibles formas de movimiento

Aducción: movimiento de acercamiento al plano medio.
Abducción: movimiento de alejamiento del plano medio.
Flexión: movimiento de doblarse.
Extensión: movimiento de estirarse.
Rotación: movimiento en círculo o giro.
Pronación: movimiento de rotación hacia dentro.
Supinación: movimiento de rotación hacia fuera.
Inversión: flexión hacia dentro.
Eversión: flexión hacia fuera.
Circunducción: movimiento circular.
Flexión dorsal: flexión de la parte anterior del pie hacia el empeine.
Flexión plantar: flexión de la parte anterior del pie hacia la planta.

Movimientos de partes aisladas del cuerpo y articulaciones

Cabeza y cuello:

1 Flexión.
2 Extensión.
3 Rotación (hacia la derecha).
4 Rotación (hacia la izquierda).

Extremidad superior:

5 Circunducción.
6 Pronación.
7 Supinación.
8 Abducción.
9 Aducción.
10 Extensión.
11 Flexión.
12 Supinación.
13 Pronación.

Extremidad inferior:

14 Supinación.
15 Pronación.
16 Flexión del muslo.
17 Extensión del muslo.
18 Abducción.
19 Aducción.
20 Extensión.
21 Flexión.
22 Flexión dorsal del pie.
23 Flexión plantar del pie.
24 Inversión.
25 Eversión.

Fig. 1
El esqueleto

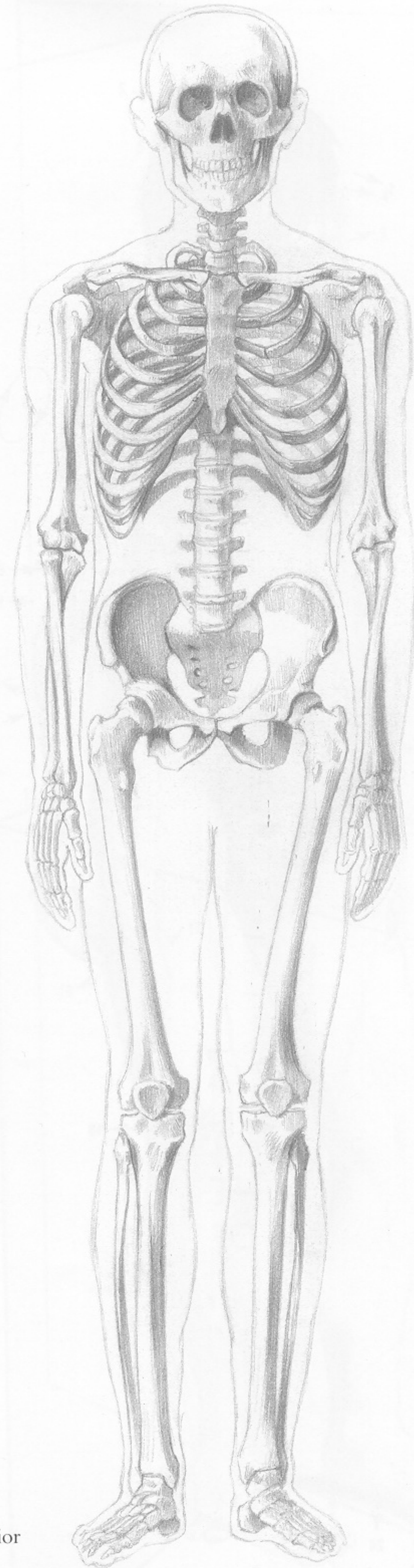

Vista anterior

El esqueleto constituye una estructura interna sólida para el cuerpo. Protege los órganos internos y hace posible el movimiento. Los huesos forman palancas sencillas o dobles, movidas por los músculos. En total existen 233 huesos, entre los que se encuentran parejas prácticamente idénticas y huesos únicos en el plano medio (vértebras). Dado que durante toda la vida el hueso está en un proceso constante de formación y destrucción, su estructura y su forma varían. Pueden unirse entre ellos rígidamente mediante una articulación osificada o cartilaginosa, o de forma flexible mediante músculos y ligamentos.

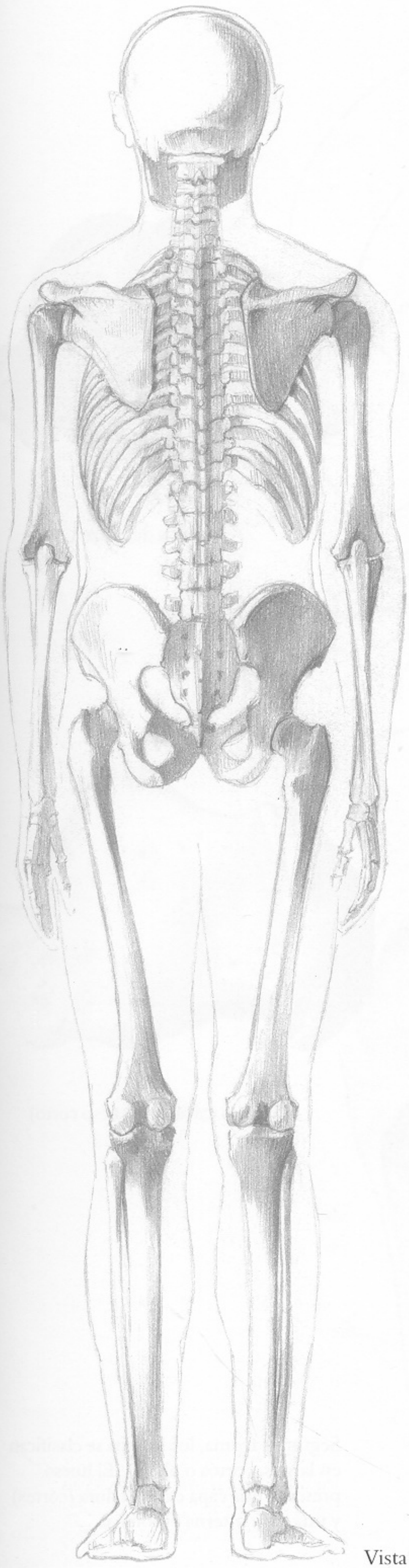

Vista posterior

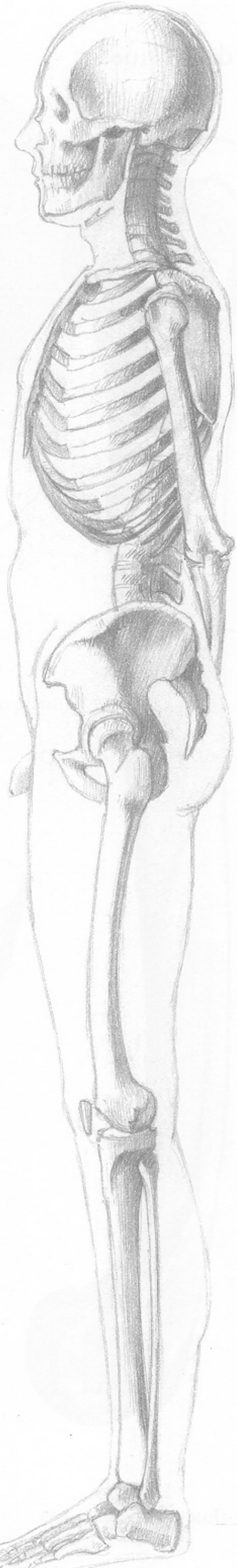

Vista lateral

Fig. 2
Forma de los huesos

Húmero
(hueso largo, tubular)

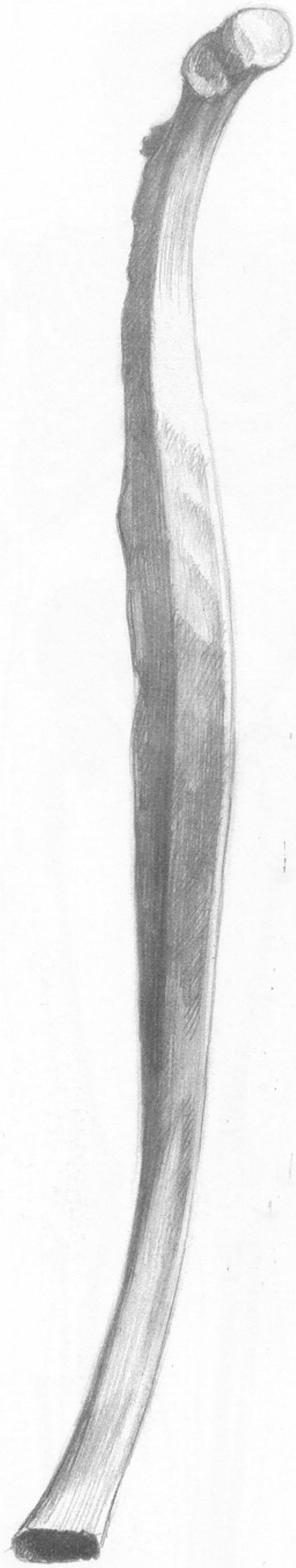

Costilla
(hueso largo, esponjoso)

Huesos del carpo

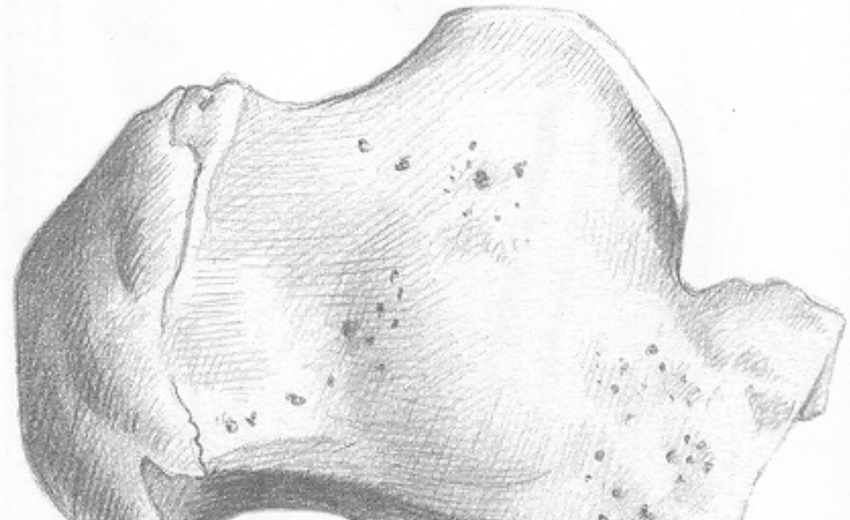

Hueso calcáneo (hueso corto)

Según su forma, los huesos se clasifican en largos, cortos o planos. El hueso presenta una capa externa dura (córtex) y una capa interna esponjosa.

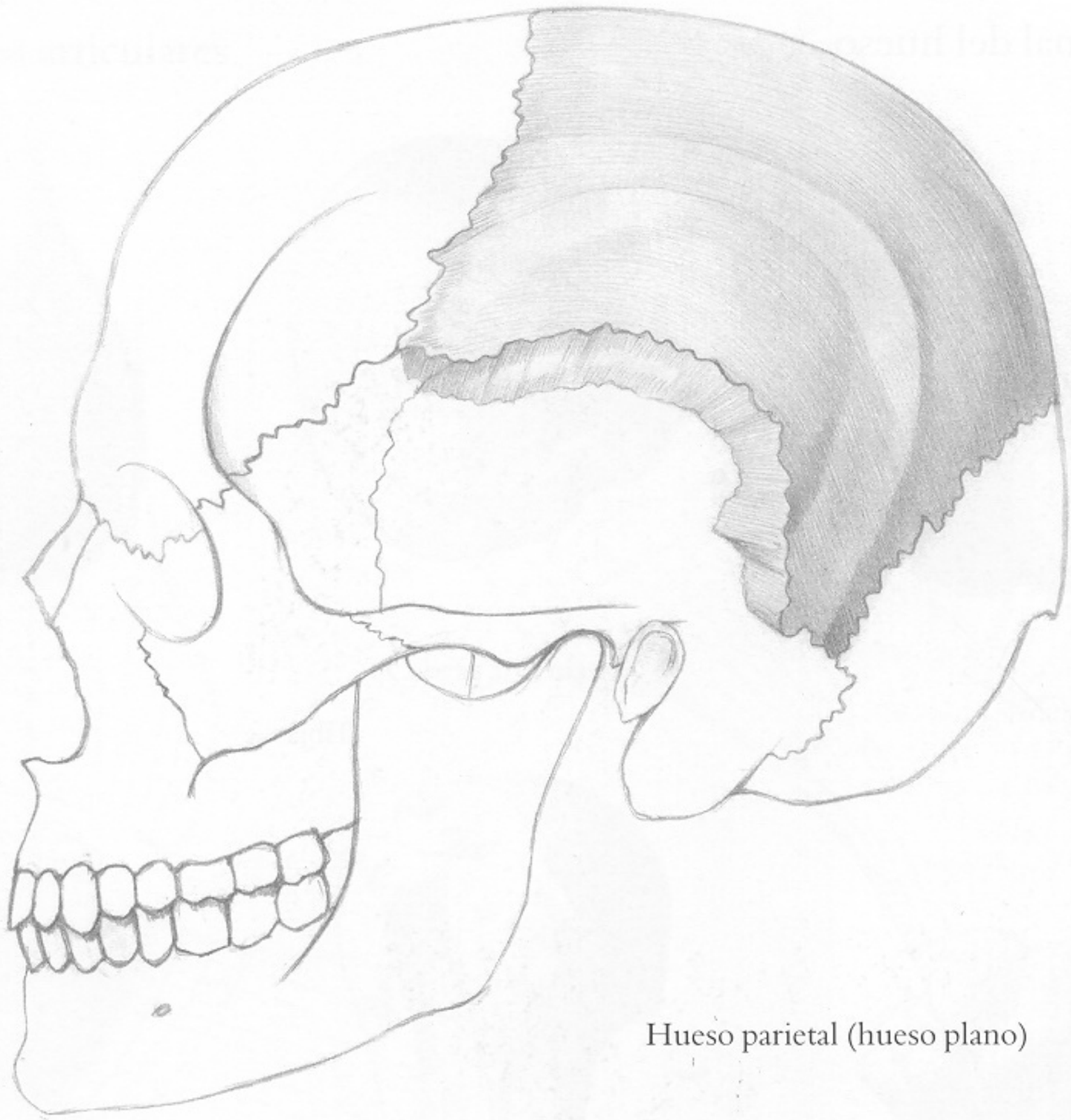

Hueso parietal (hueso plano)

Escápula (hueso plano)

Fig. 3
Estructura funcional del hueso

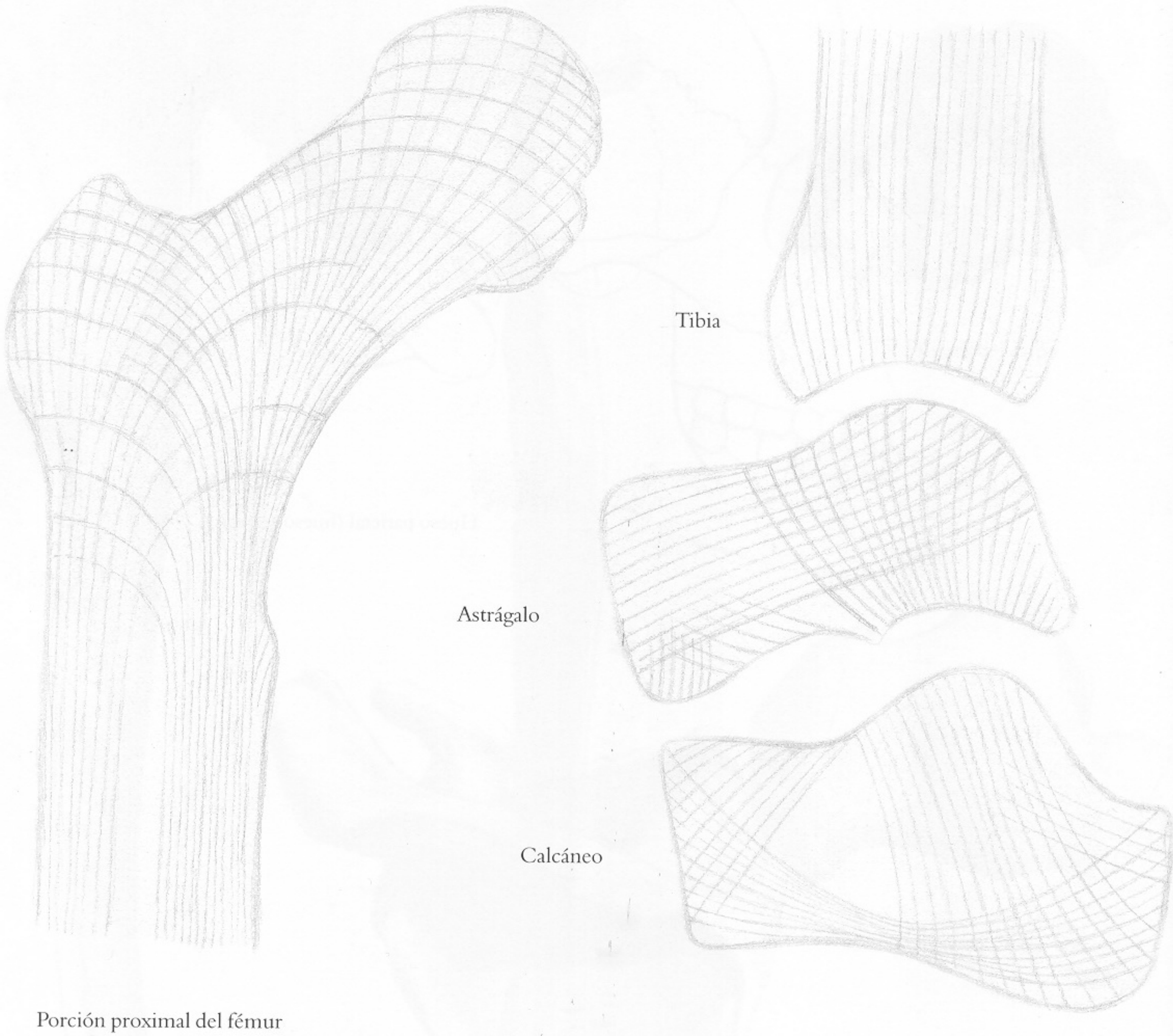

En los huesos esponjosos, las trabéculas óseas se encuentran ordenadas según la dirección y la intensidad de las fuerzas que actúan sobre ellas.

Fig. 4
Forma de las superficies articulares

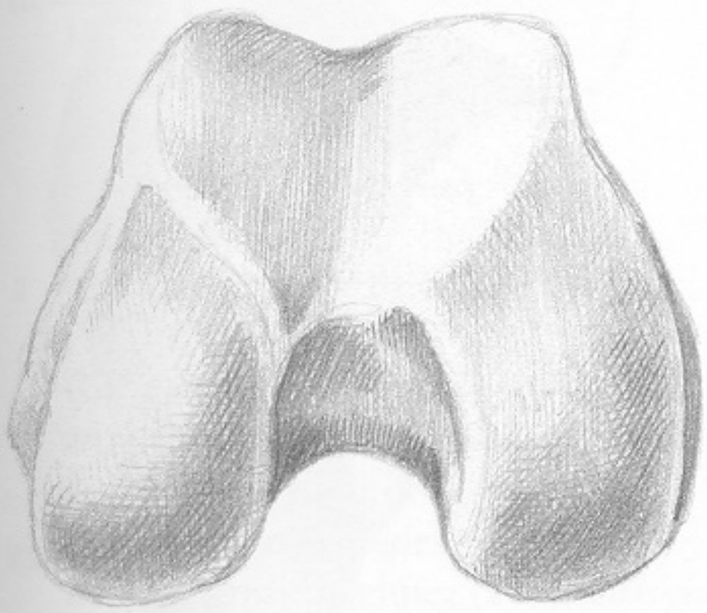

Cóndilos articulares

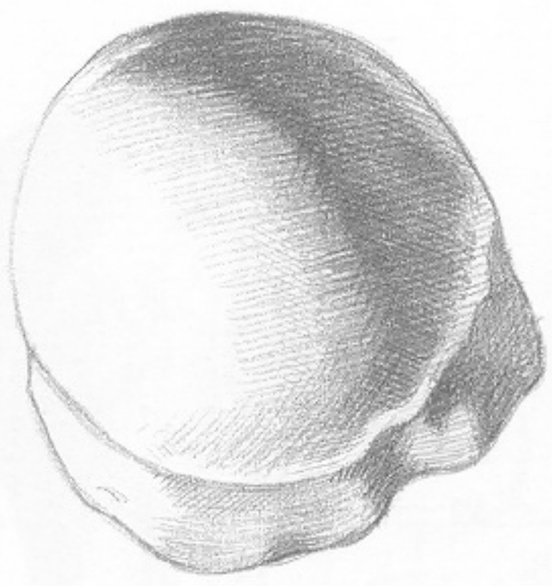

Cabeza articular

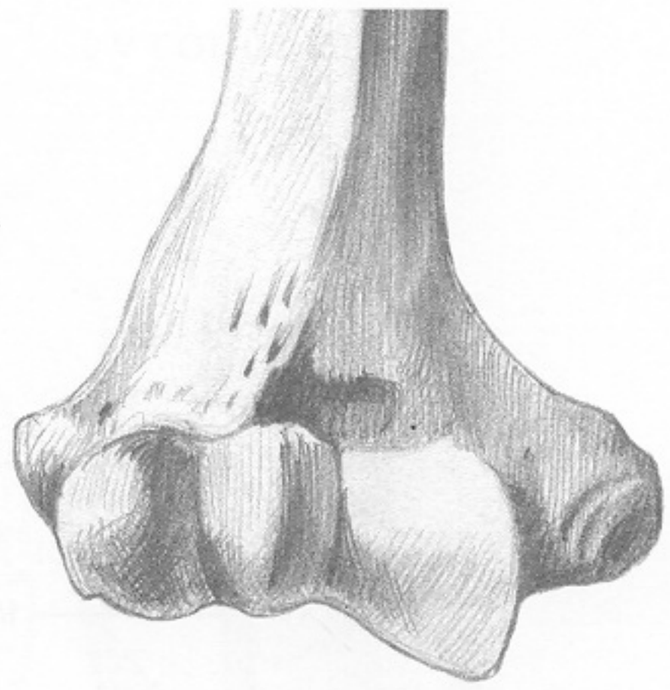

Tróclea articular

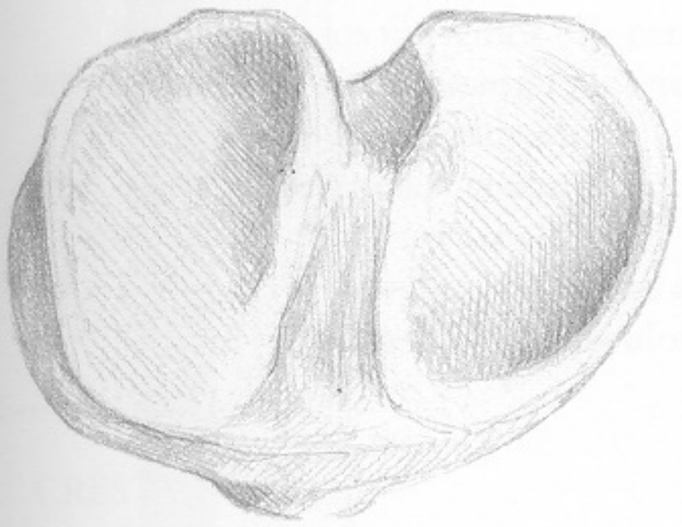

Cavidad glenoidea

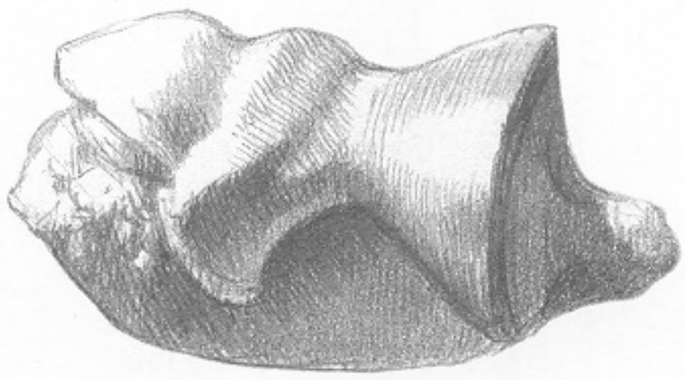

Fosa articular

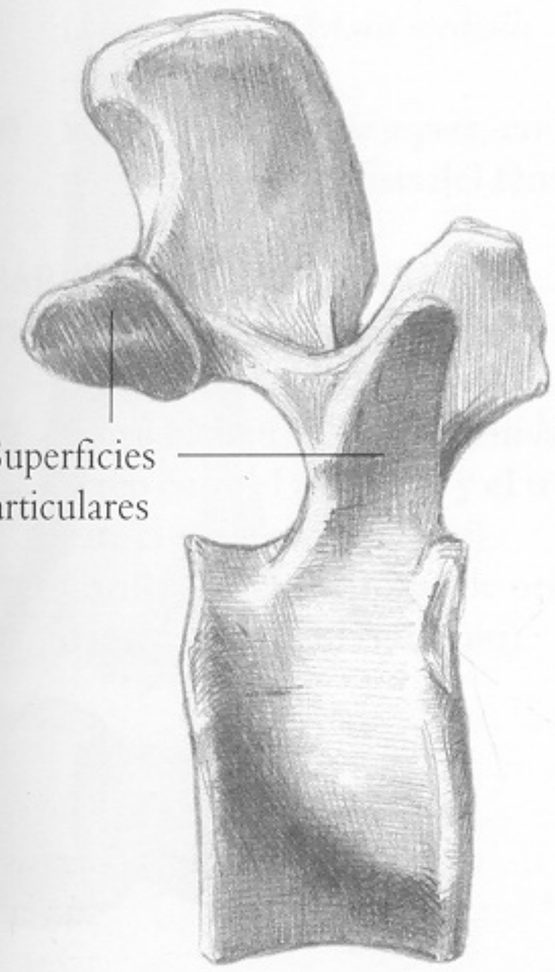

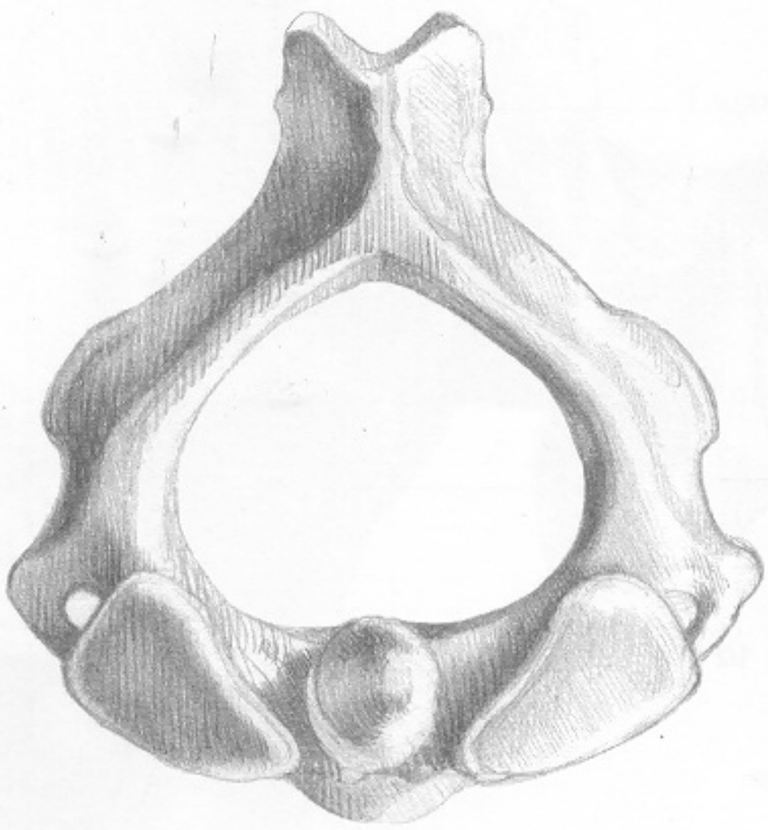

Apófisis articular

Fig. 5
Superficies de origen e inserción
del músculo en el hueso

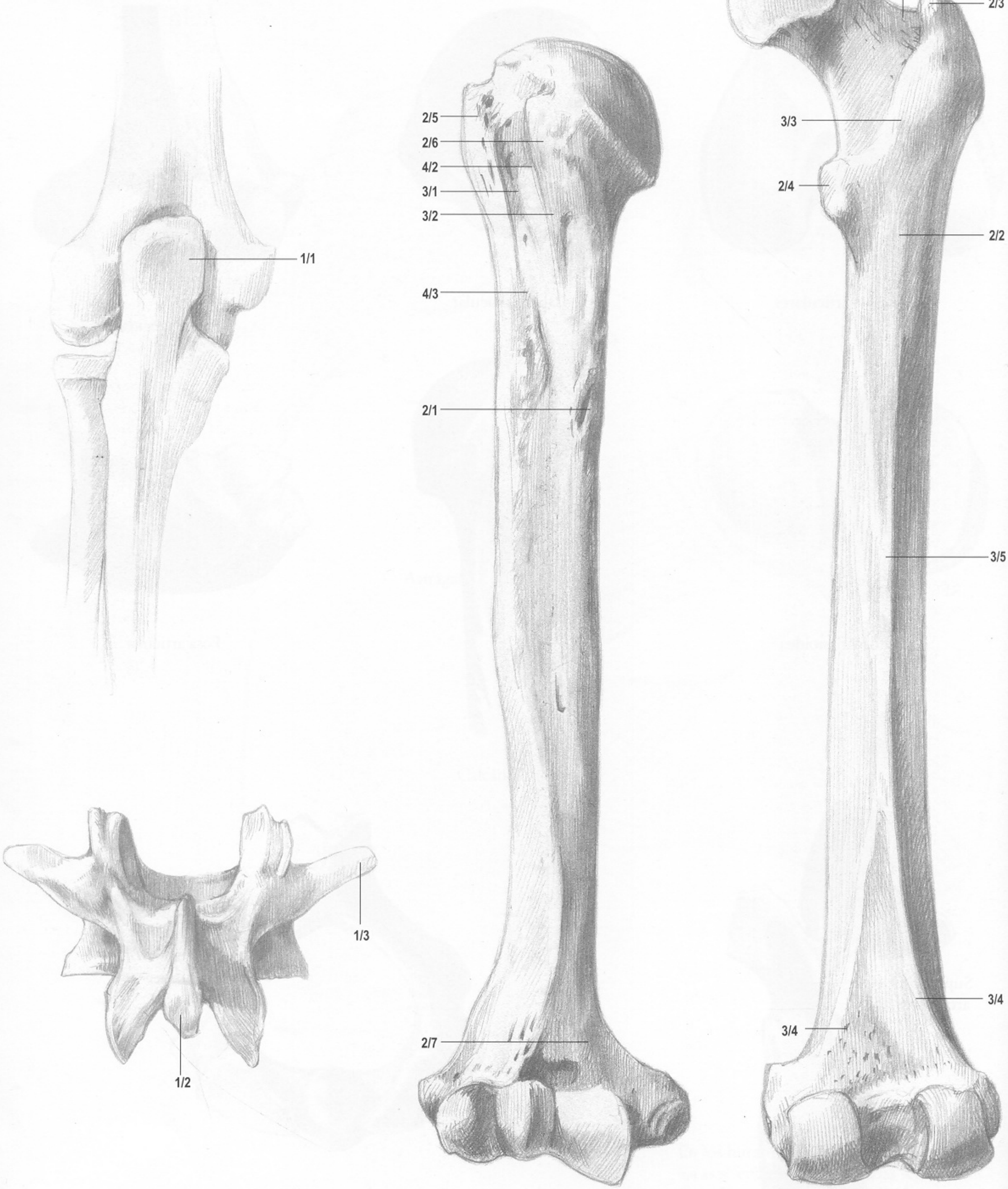

1 APÓFISIS MUSCULARES
(*Processus musculares*)
- 1/1 Apófisis coronoides (*Processus coronoideus*).
- 1/2 Apófisis espinosa (*Processus spinosus*).
- 1/3 Apófisis transversa (*Processus transversus*).

2 CÓNDILOS, TUBEROSIDADES, PROTUBERANCIAS
(*Condylus, tuberositas, tuber*)
- 2/1 Impresión deltoidea (*Tuberositas deltoidea;* lugar de inserción del músculo deltoides).
- 2/2 Tuberosidad glútea (*Tuberositas glutae;* lugar de inserción de los músculos glúteos).
- 2/3 Trocánter mayor (*Trochanter major;* inserción de la mayoría de músculos de la cadera).
- 2/4 Trocánter menor (*Trochanter minor;* inserción de los músculos lumbares).
- 2/5 Troquíter (*Tuberculum majus;* inserción de los músculos extensores).
- 2/6 Troquín (*Tuberculum minus;* inserción de los músculos extensores).
- 2/7 Epitróclea (*Epicondylus extensorius et flexorius;* inserción de los músculos flexores).

3 CRESTA; LÍNEA
- 3/1 Cresta subtroquiteriana (*Crista tuberculi majoris humeri).*
- 3/2 Cresta subtroquiniana (*Crista tuberculi minoris humeri).*
- 3/3 Cresta intertrocantérea posterior (*Crista intertrochanterica;* entre el trocánter mayor y el trocánter menor).
- 3/4 Línea supracondílea interna y externa (*Linea supracondylaris medialis et lateralis*).
- 3/5 Línea áspera (*Linea aspera;* en la cara posterior de la diáfisis del fémur).

4 CARILLAS MUSCULARES
- 4/1 Fosa digital del trocánter mayor (*Fossa trochanterica*).
- 4/2 Canal bicipital (*Sulcus intertubercularis;* surco entre el troquíter y el troquín para el tendón del bíceps).
- 4/3 Carilla muscular (lugar de origen o inserción de un músculo).

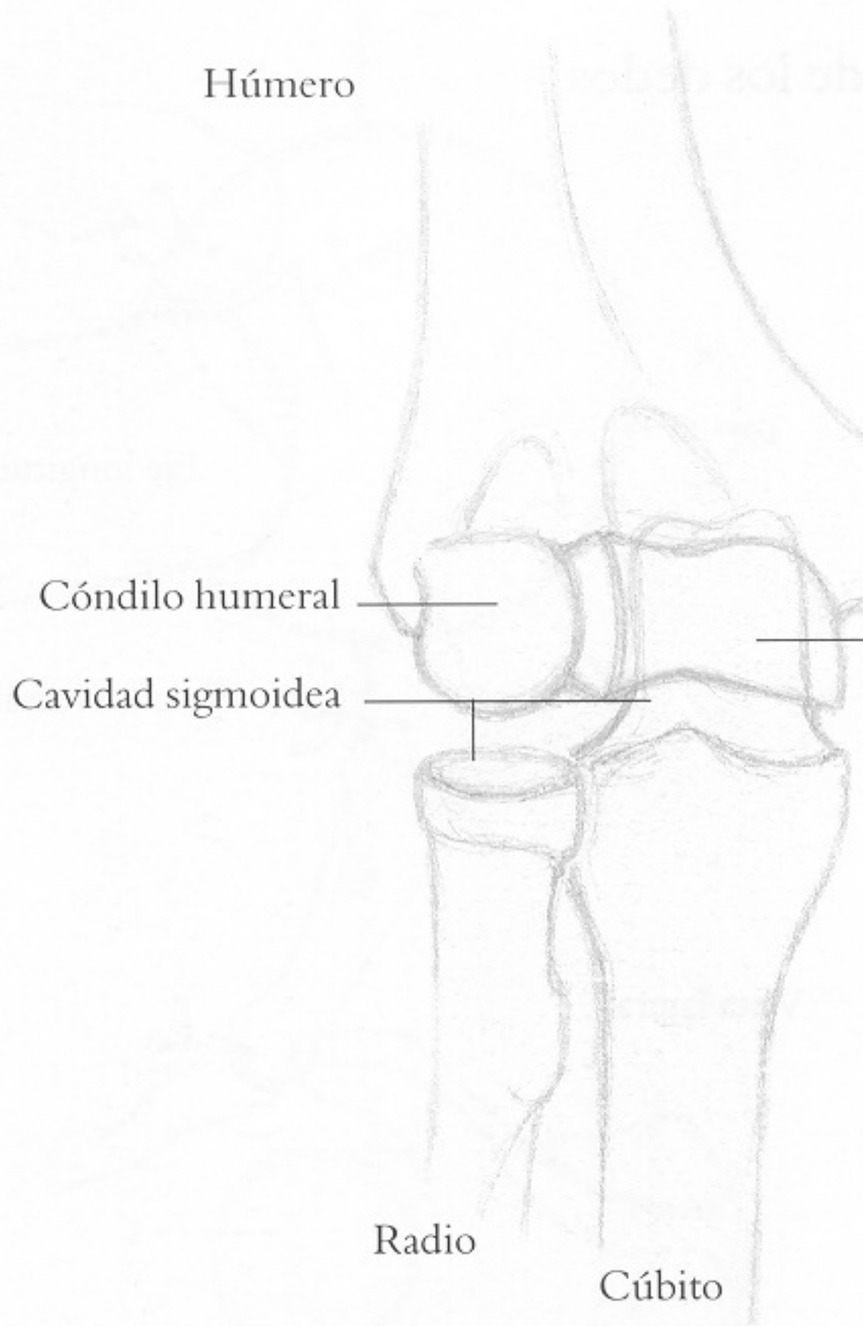

Vista dorsal

Fig. 6
Articulación compleja (articulación troclear y condílea)

La articulación del codo está formada por la tróclea y el cóndilo del húmero, así como por la articulación entre el radio y el cúbito. Cuando se flexiona la articulación del codo, la mano realiza una rotación hacia arriba y hacia fuera.

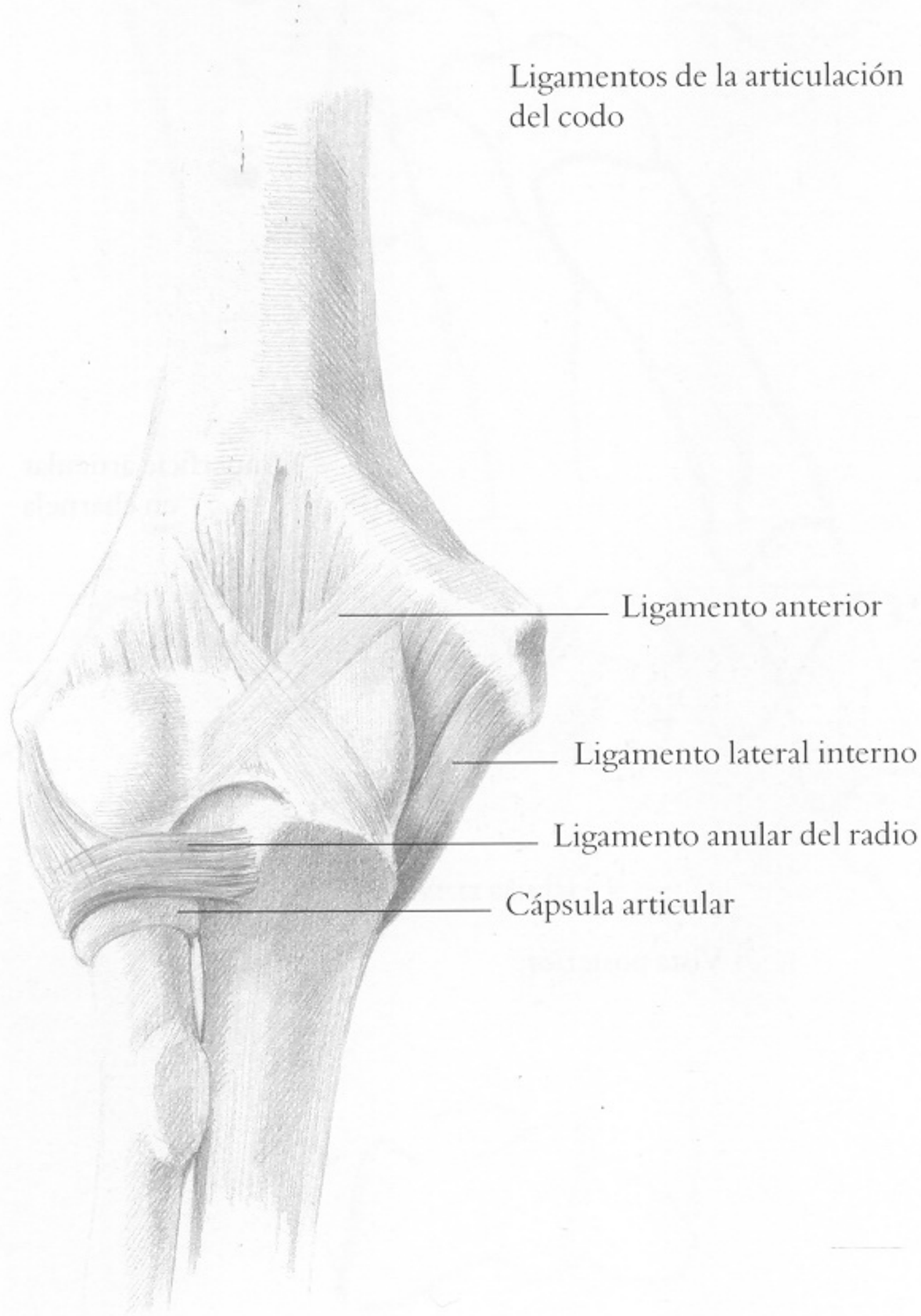

Fig. 7
Articulaciones en charnela de los dedos

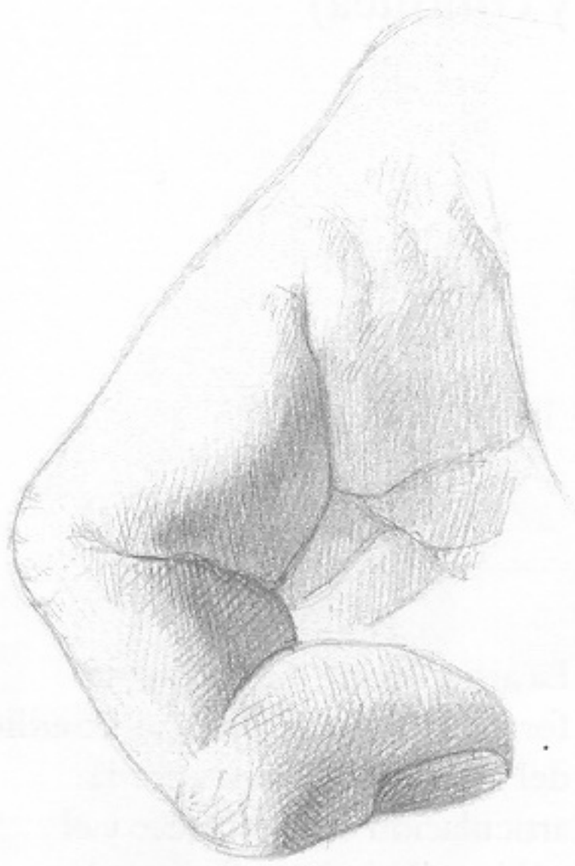

Vista lateral

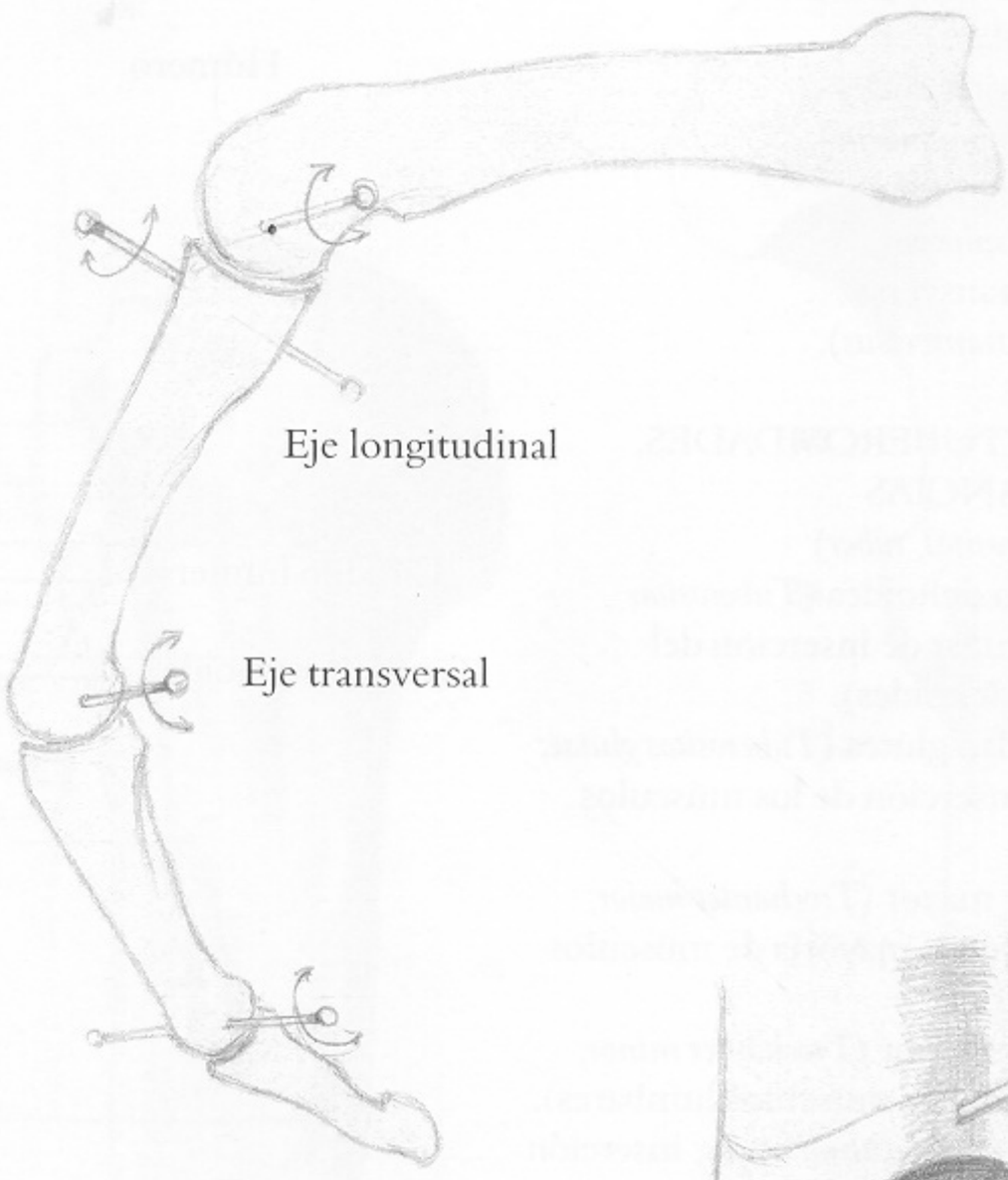

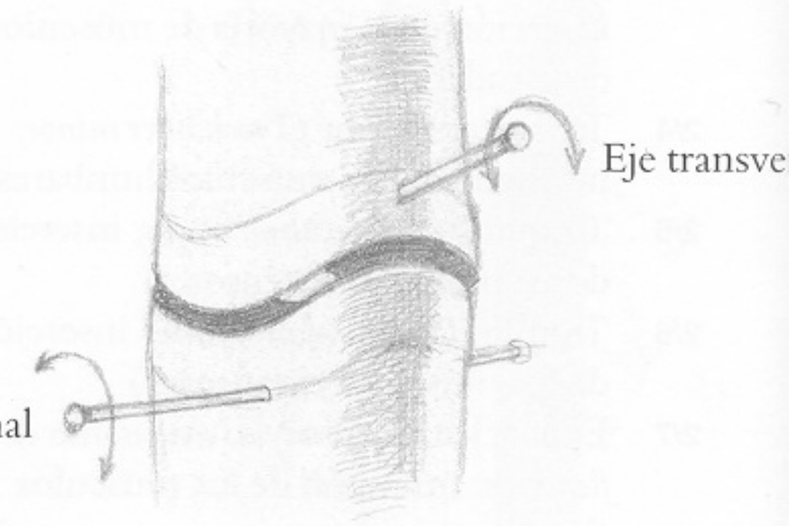

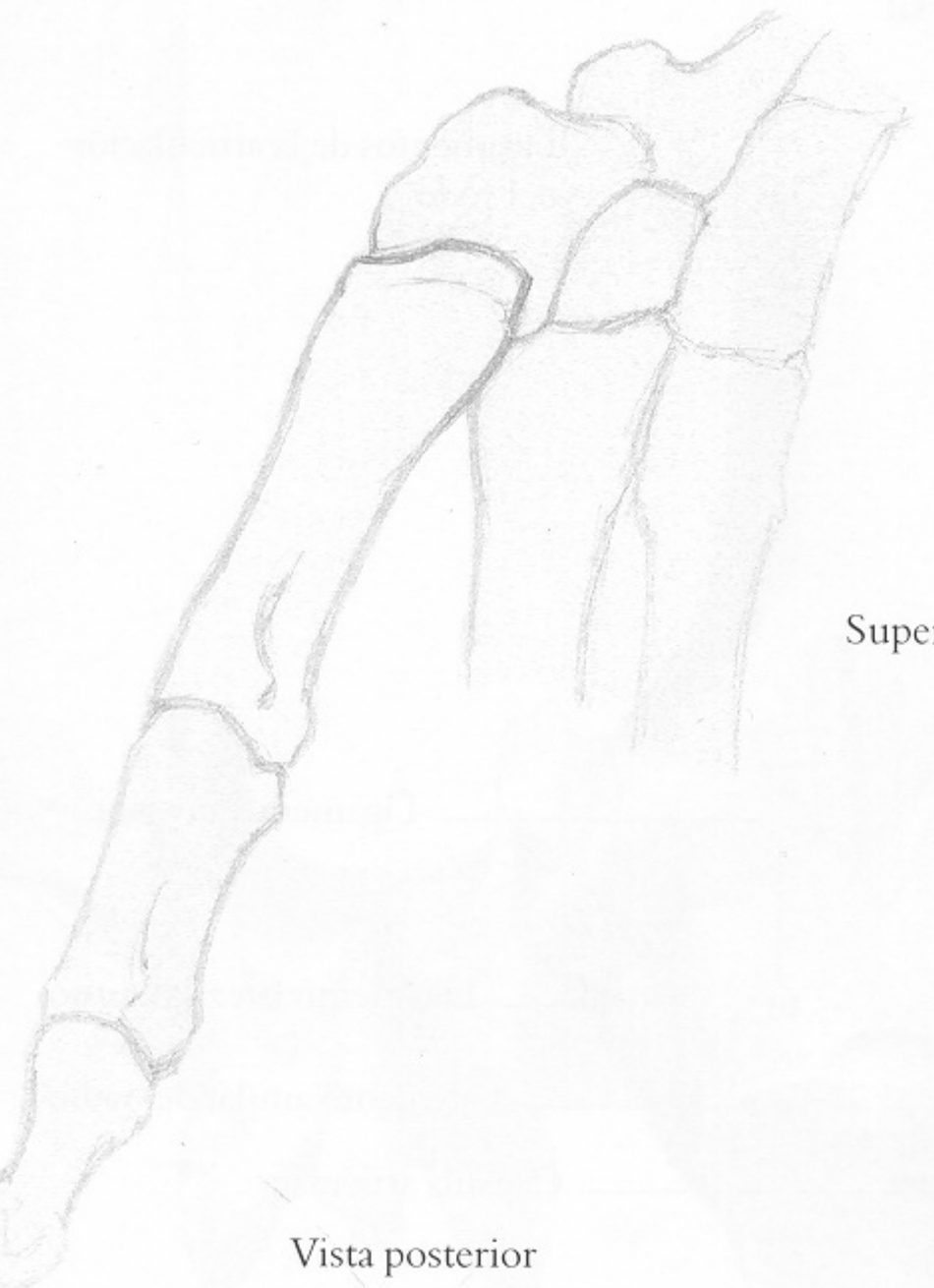

Vista posterior

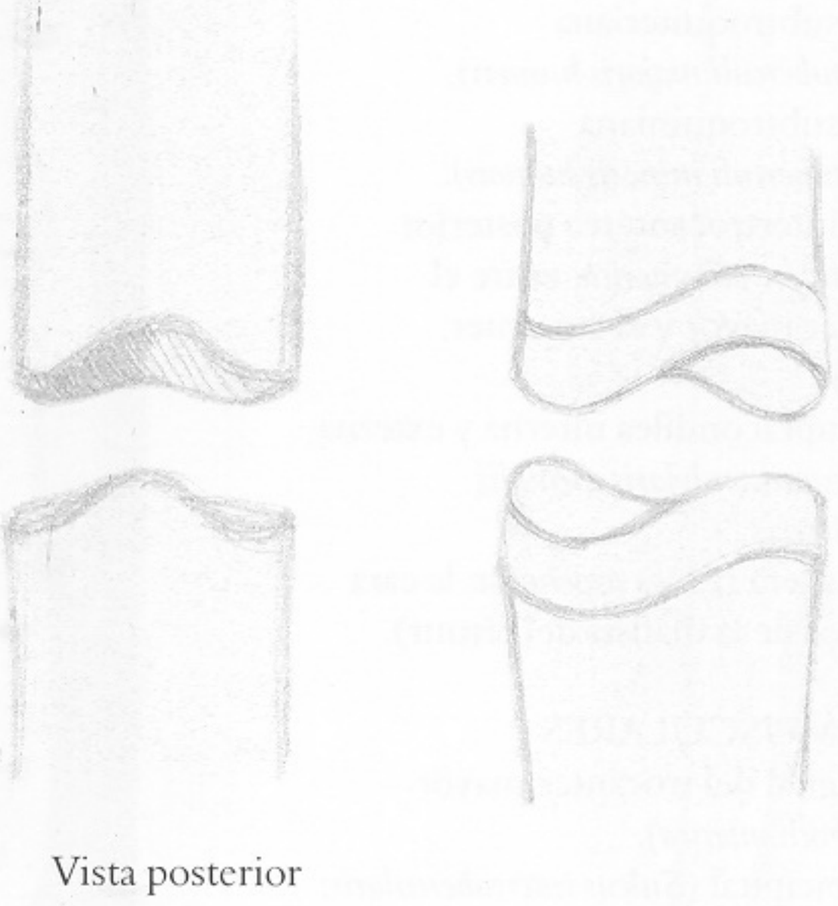

Superficie articular
en charnela

Vista posterior

Aquí se representan las articulaciones de los dedos, formadas por las superficies articulares proximal y distal de las falanges. Son articulaciones biaxiales, cuyo movimiento no sólo consiste en la flexión y la extensión, sino que también permiten un pequeño movimiento lateral.

Fig. 8
Enartrosis

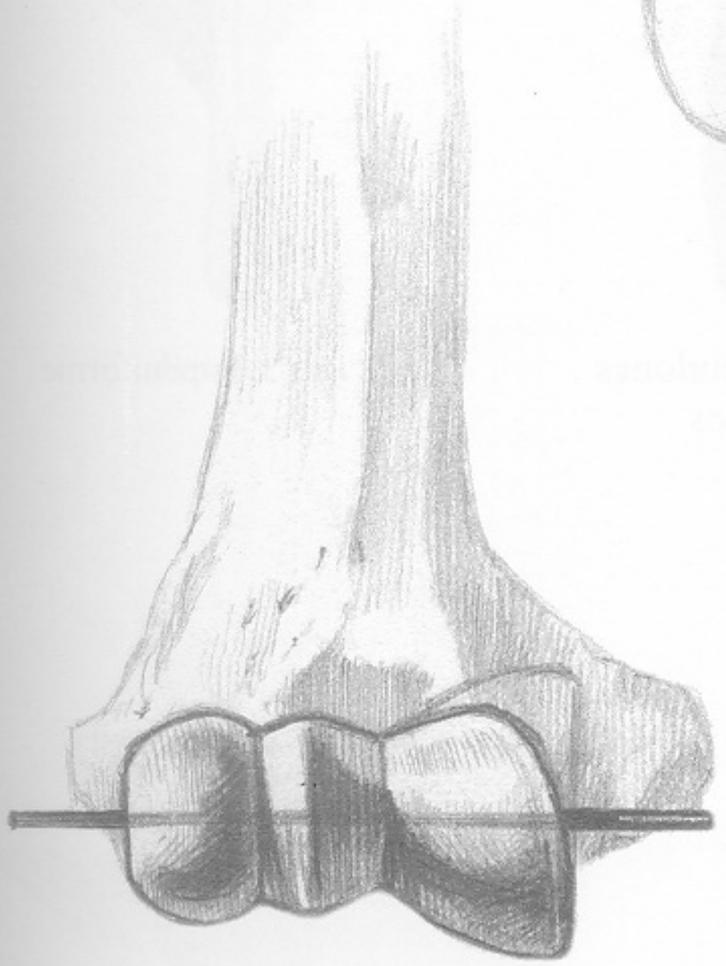

Vista anterior

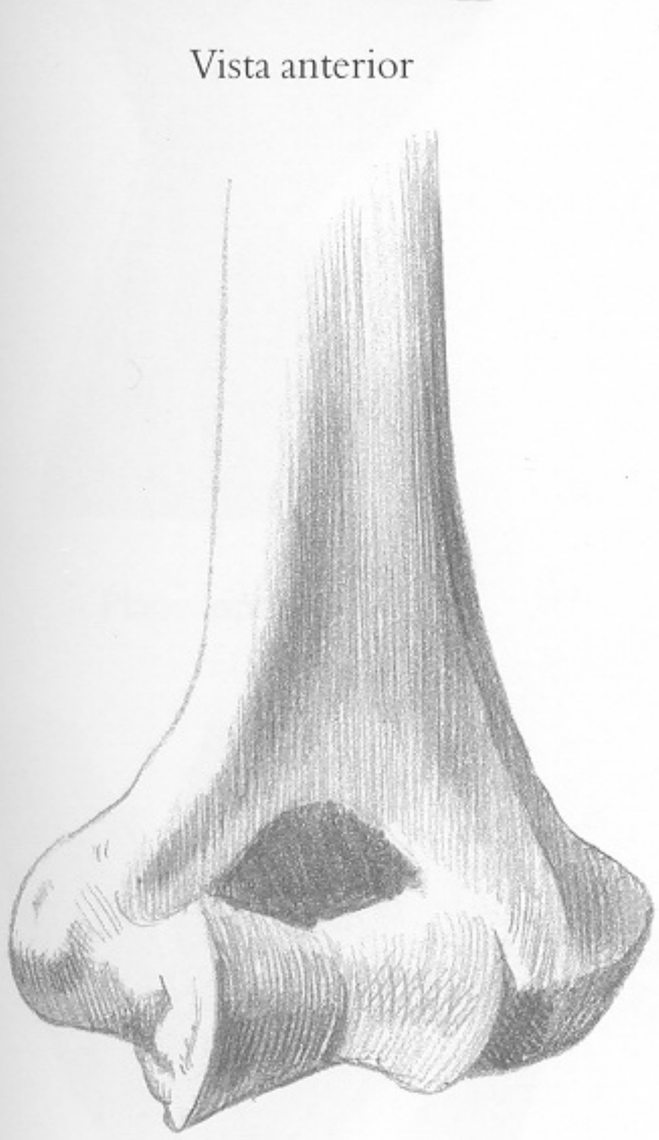

Vista posterior

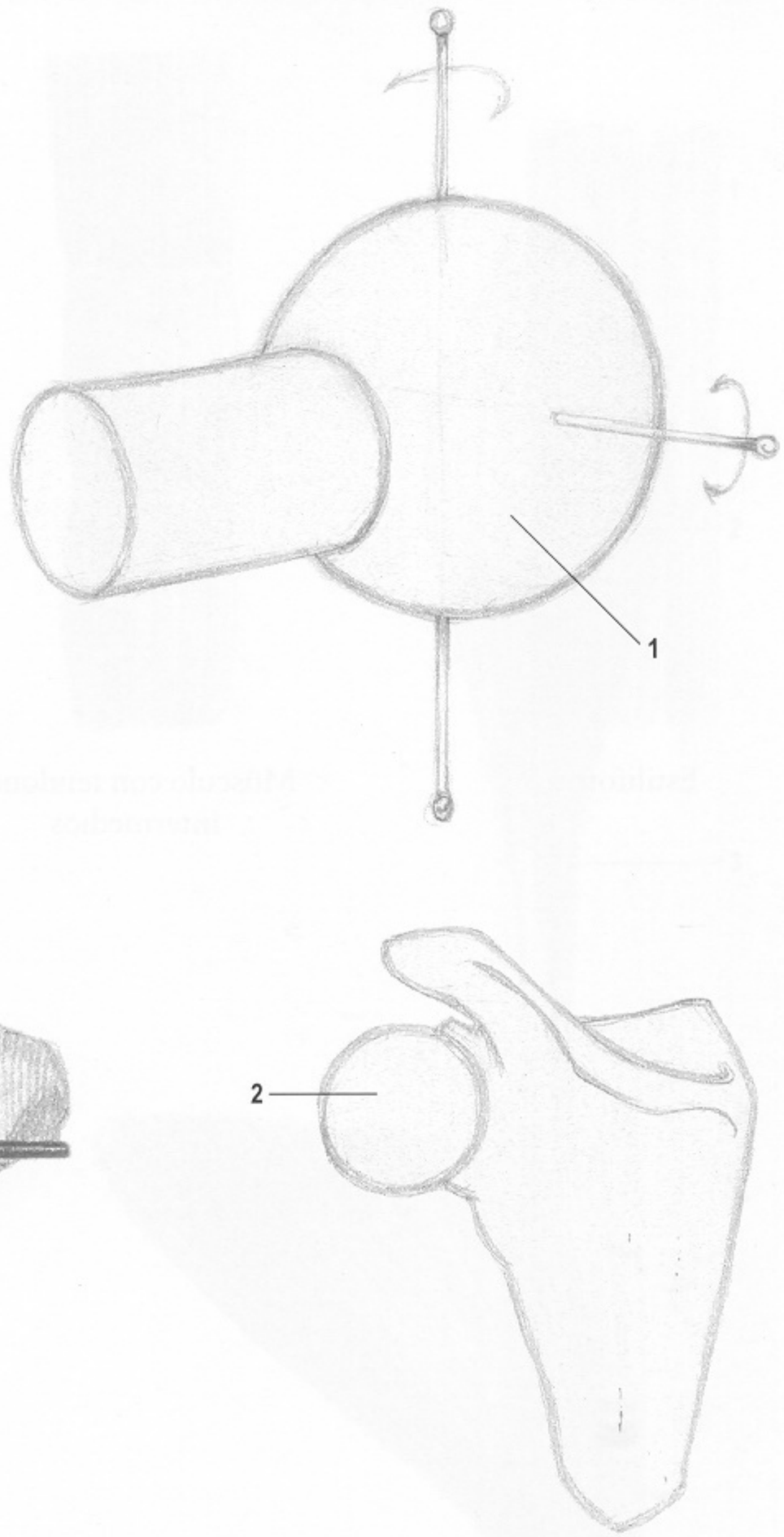

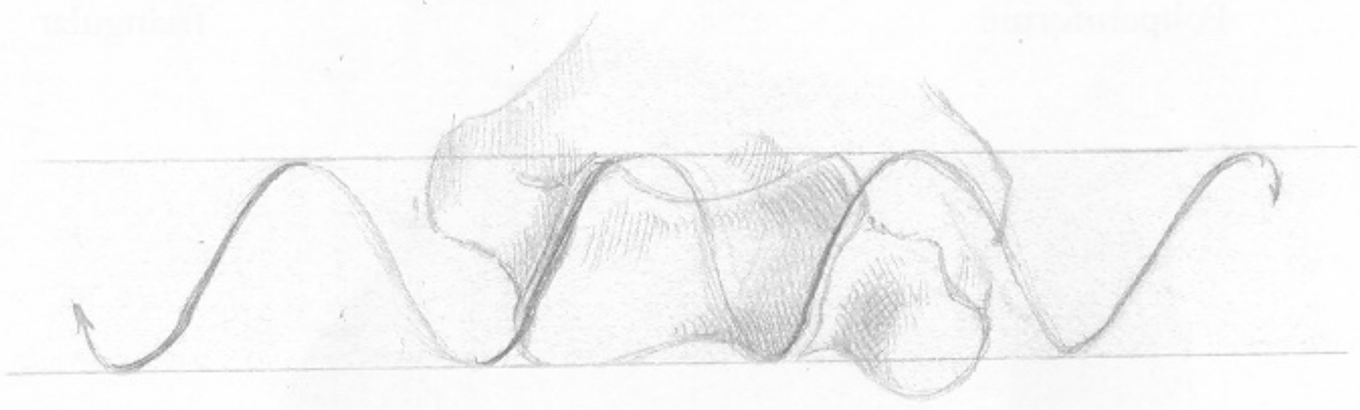

Vista caudal

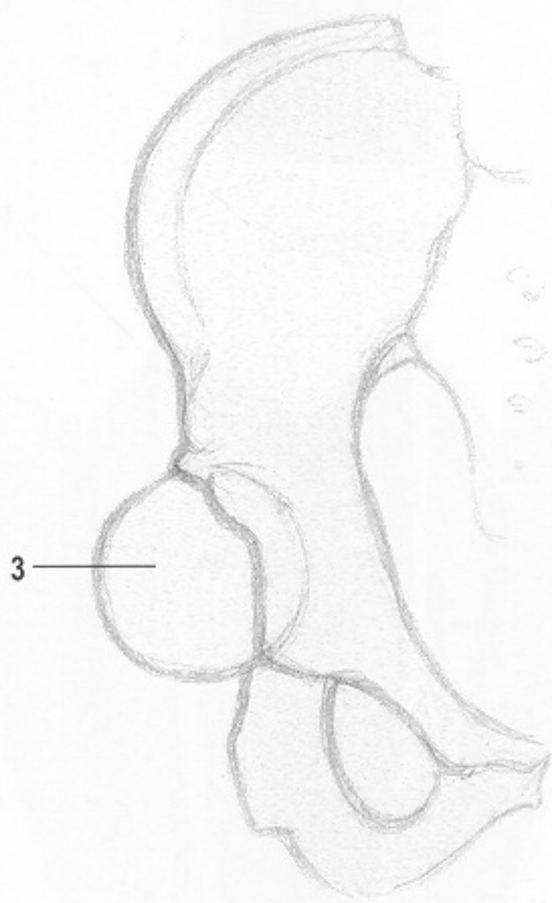

Aquí se representan la articulación del hombro y de la cadera. La articulación del hombro está formada por la cabeza esférica del húmero (**1**) y la cavidad glenoidea (cóncava) de la escápula (**2**). La articulación de la cadera está formada por la cabeza semiesférica del fémur y la cavidad glenoidea del coxal (**3**).

Fig. 9
Tipos de músculos



Tetragonal



Estiliforme

Músculo con tendones intermedios



Semipeniforme

Polipeniforme



Triangular

Plano

Fusiforme



Digástrico



Tríceps

Peniforme

Plano espiroideo

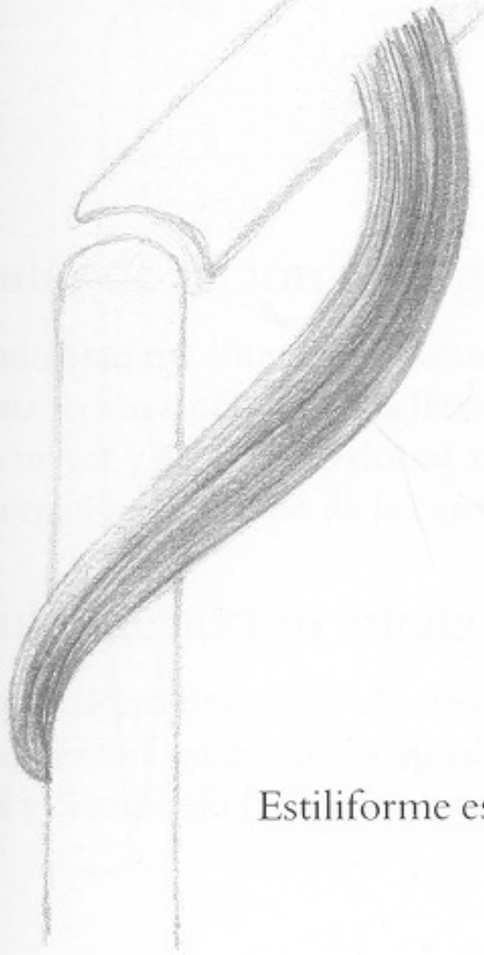

Estiliforme espiroideo

Fig. 10
Estructura del músculo



1 Tendón de origen.
2 Cuerpo o vientre muscular.
3 Cola del músculo con tendón de inserción.
4 Fibras musculares tendinosas que irrumpen expandiéndose en el periostio y el hueso.

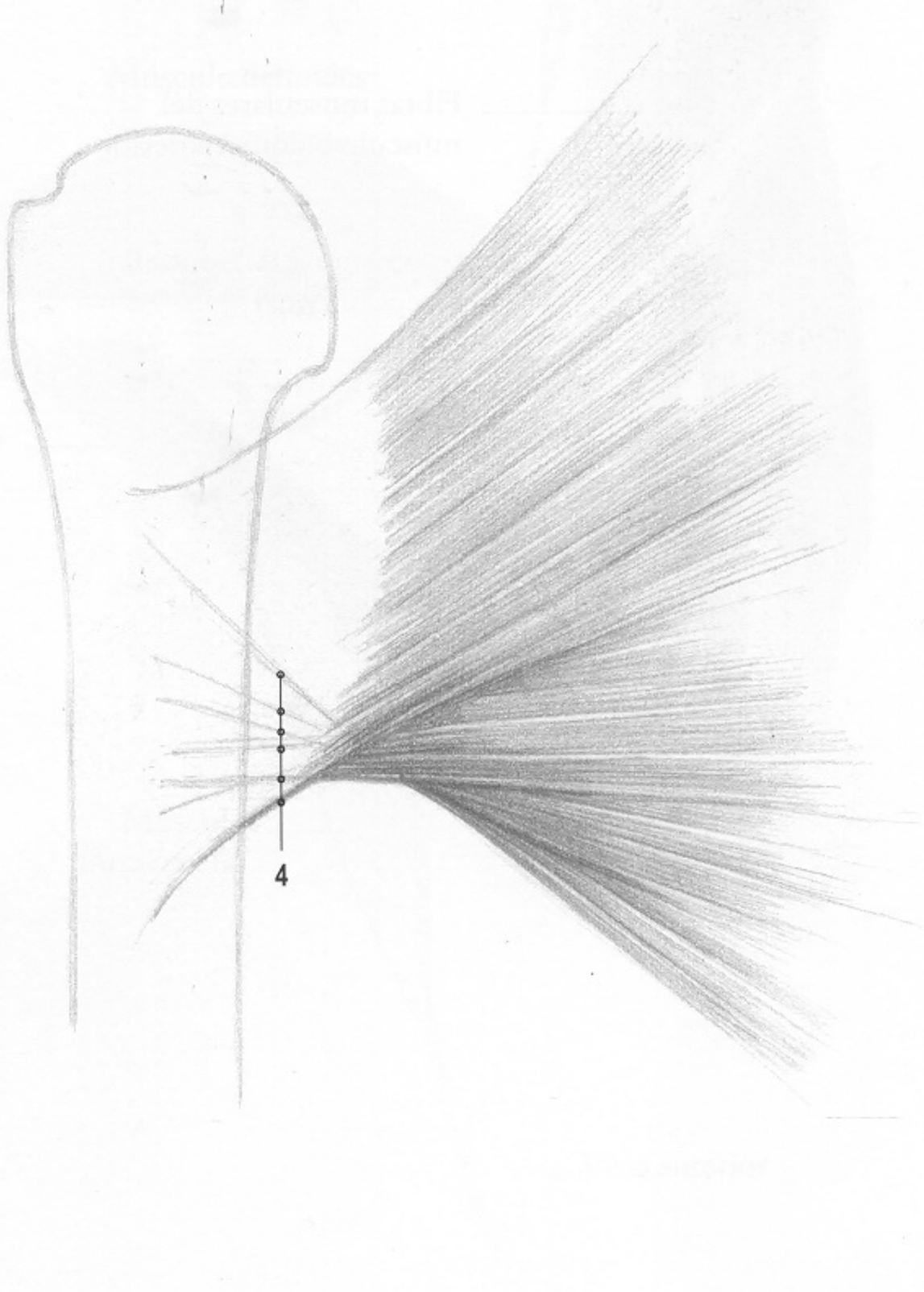

Fig. 11
Origen e inserción de los músculos

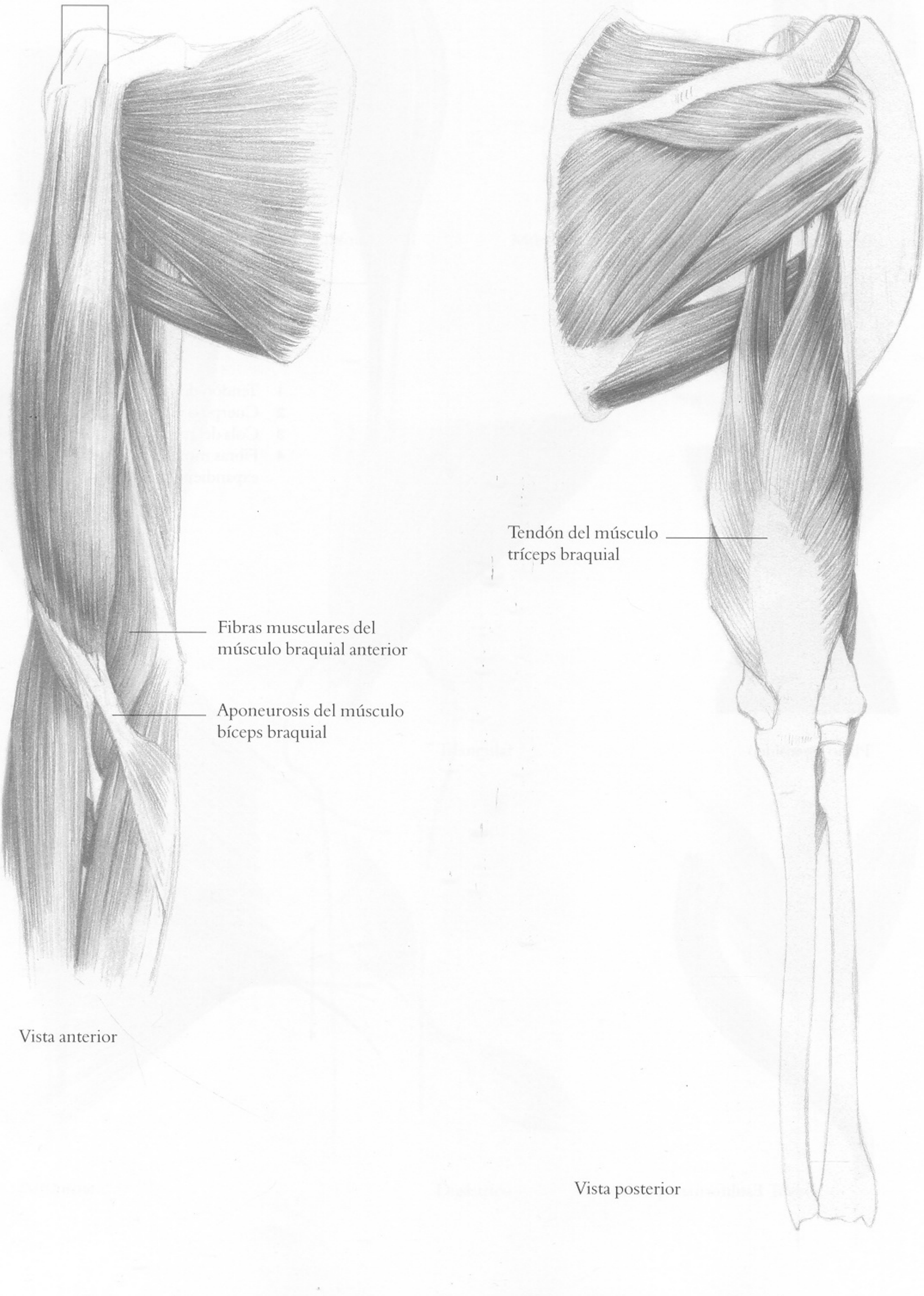

Fig. 12
Acción muscular conjunta

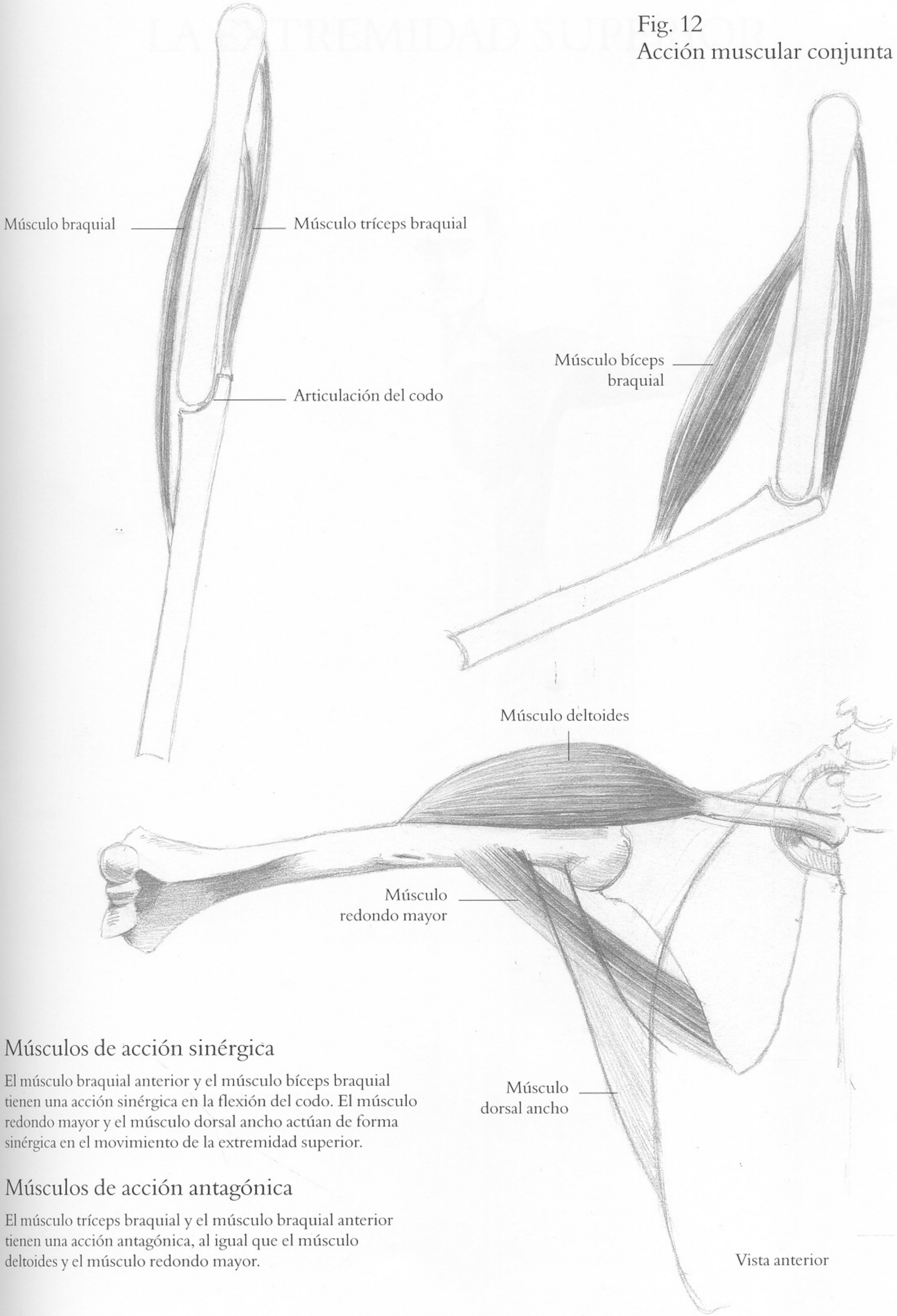

Músculos de acción sinérgica

El músculo braquial anterior y el músculo bíceps braquial tienen una acción sinérgica en la flexión del codo. El músculo redondo mayor y el músculo dorsal ancho actúan de forma sinérgica en el movimiento de la extremidad superior.

Músculos de acción antagónica

El músculo tríceps braquial y el músculo braquial anterior tienen una acción antagónica, al igual que el músculo deltoides y el músculo redondo mayor.

LA EXTREMIDAD SUPERIOR

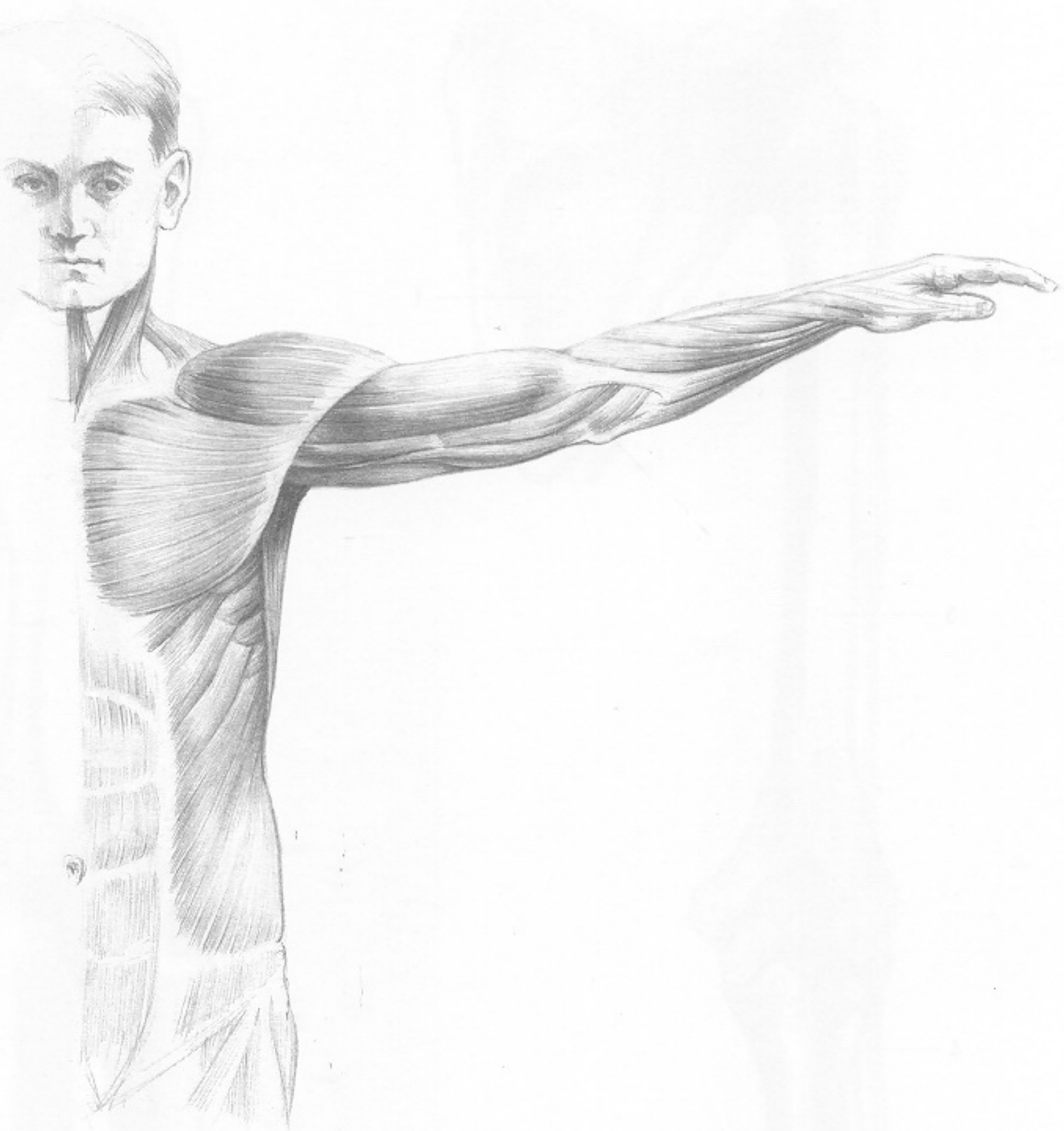

HUESOS DE LA EXTREMIDAD SUPERIOR

Fig. 13
Huesos de la cintura escapular
y del brazo

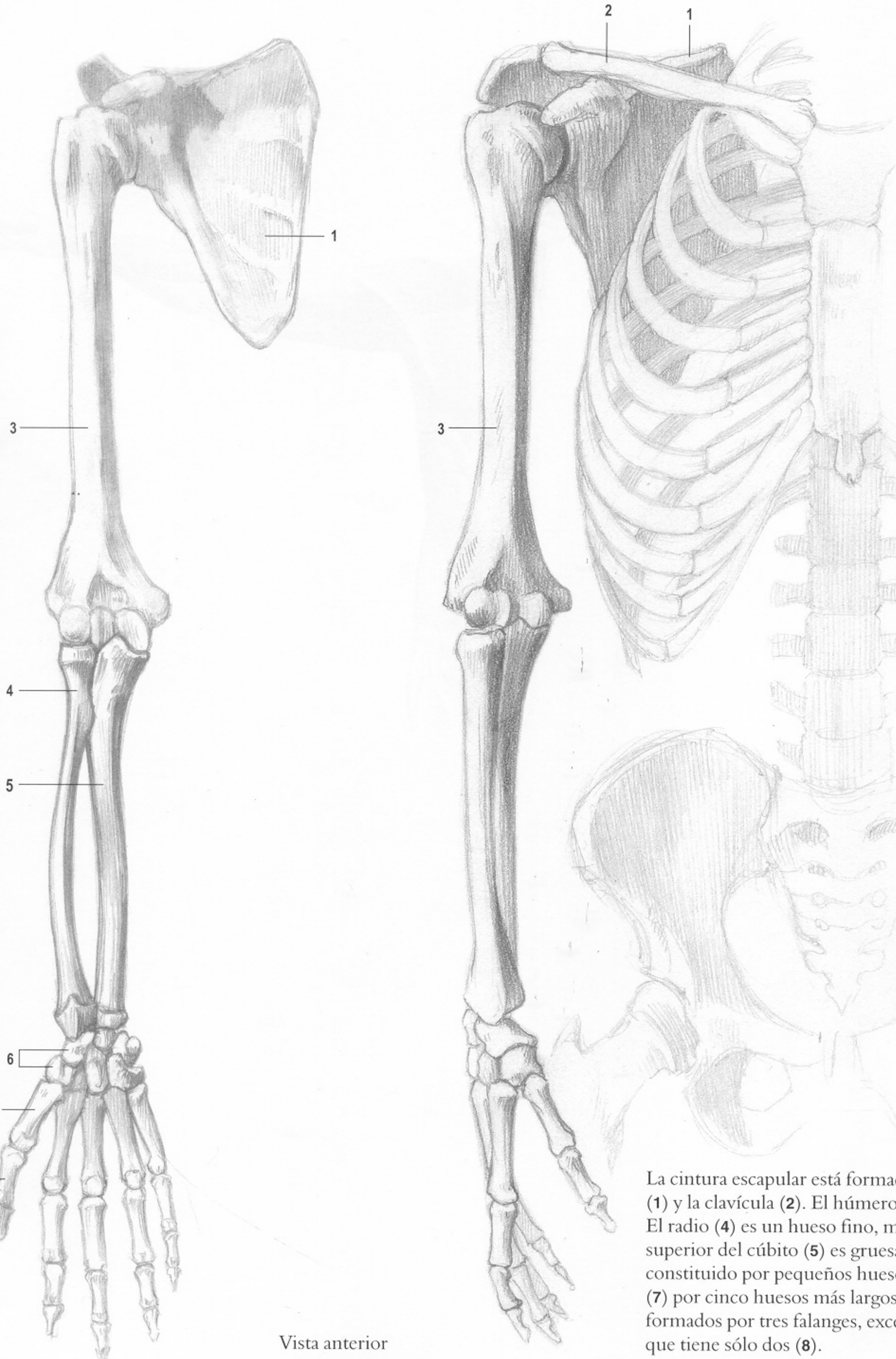

Vista anterior

La cintura escapular está formada por la escápula (**1**) y la clavícula (**2**). El húmero (**3**) es un hueso largo. El radio (**4**) es un hueso fino, mientras que la parte superior del cúbito (**5**) es gruesa. El carpo (**6**) está constituido por pequeños huesos, y el metacarpo (**7**) por cinco huesos más largos. Los dedos están formados por tres falanges, excepto el pulgar, que tiene sólo dos (**8**).

Fig. 14
Articulaciones de la cintura escapular y del brazo

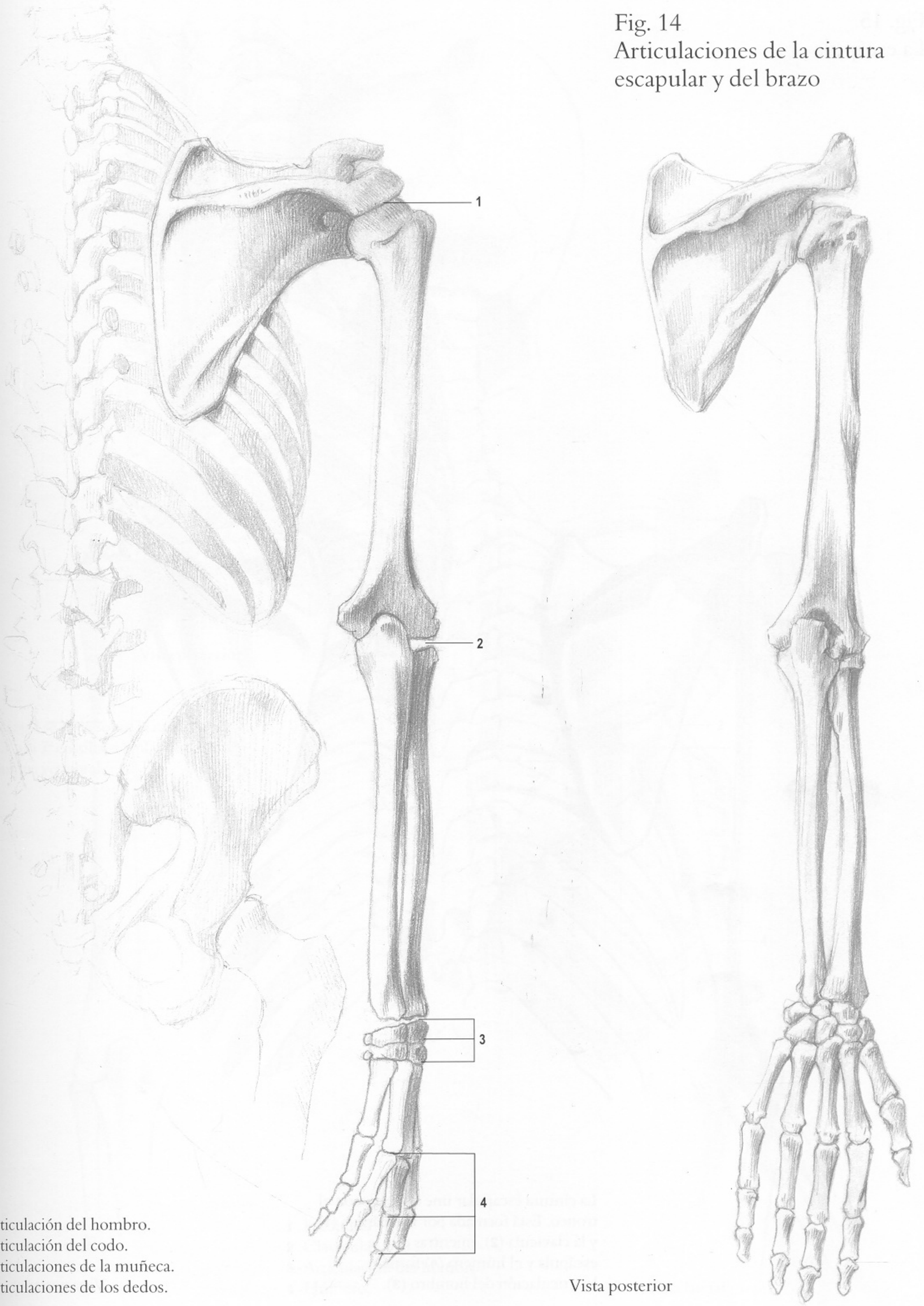

1 Articulación del hombro.
2 Articulación del codo.
3 Articulaciones de la muñeca.
4 Articulaciones de los dedos.

Vista posterior

Fig. 15
La escápula

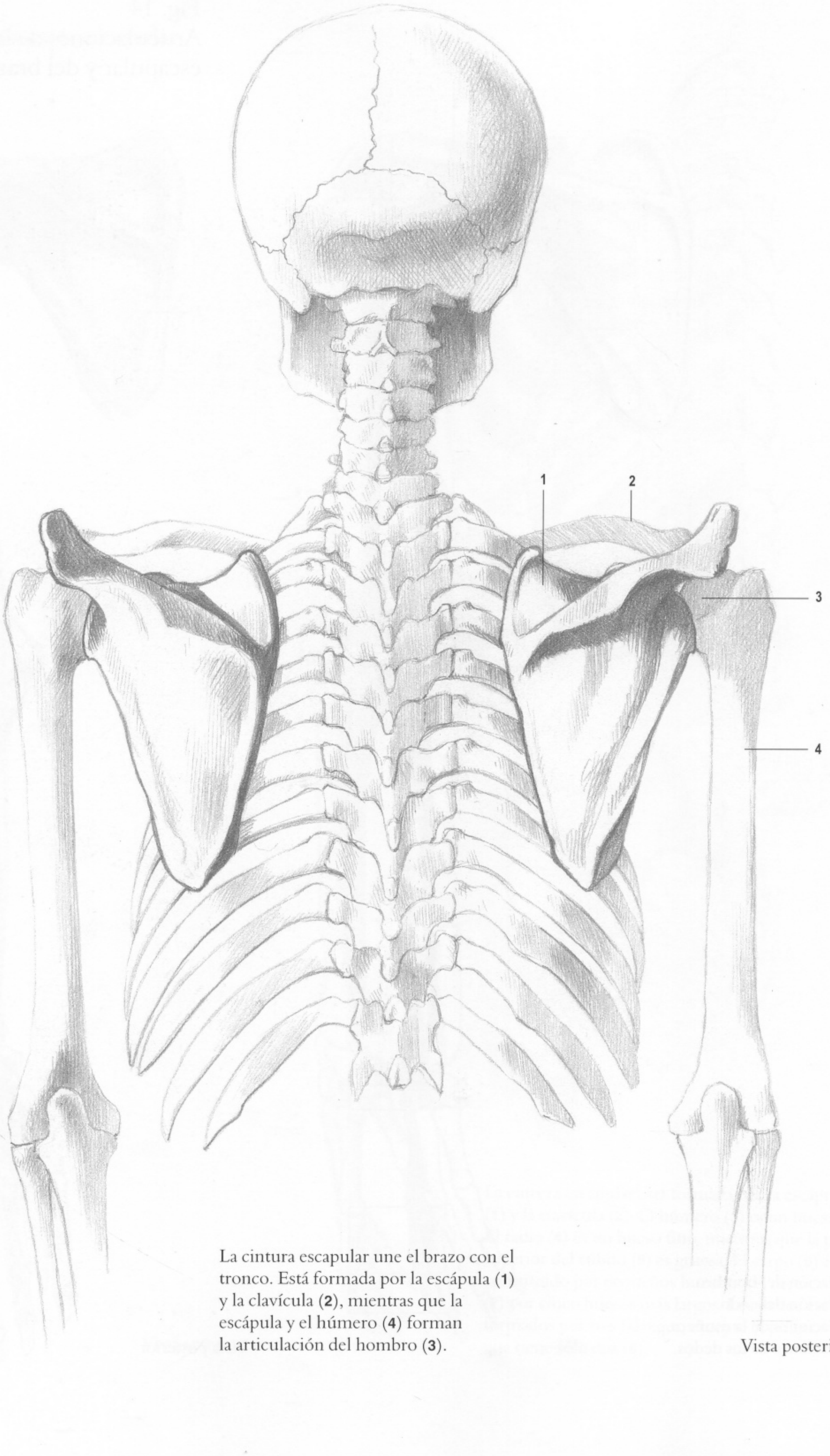

La cintura escapular une el brazo con el tronco. Está formada por la escápula (**1**) y la clavícula (**2**), mientras que la escápula y el húmero (**4**) forman la articulación del hombro (**3**).

Vista posterior

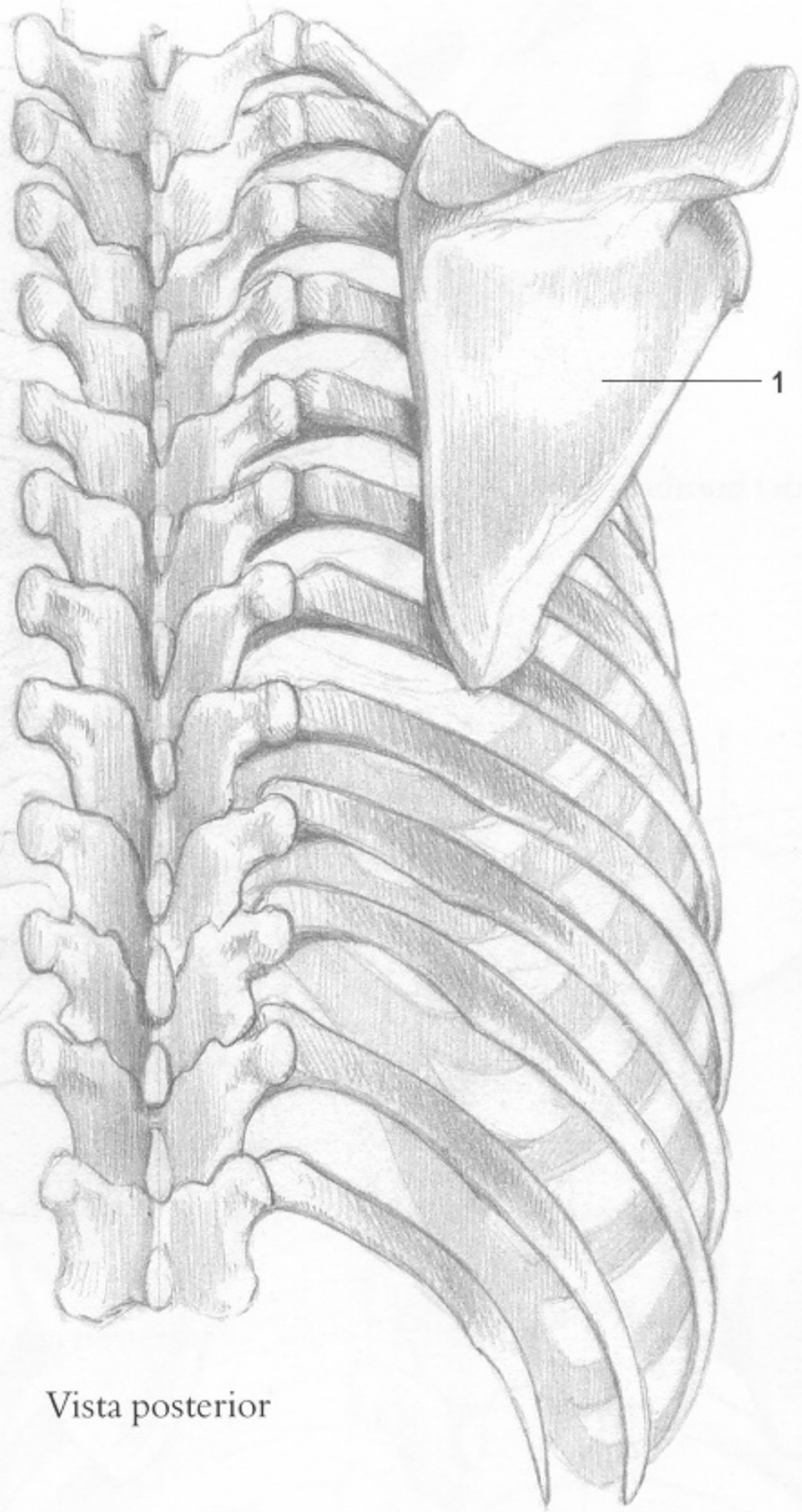

Vista posterior

La escápula se sitúa sobre la cara dorsal de la 2ª a la 7ª costilla, a ambos lados de la columna vertebral.

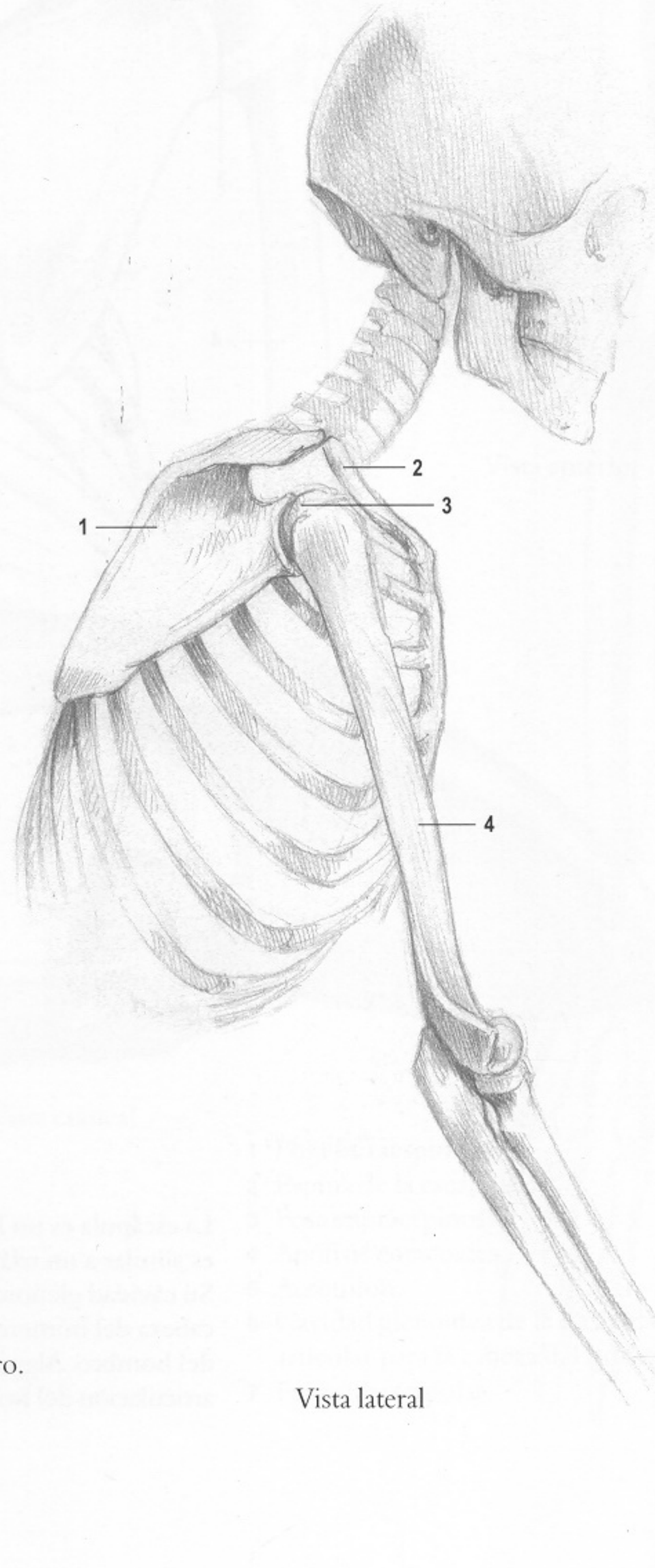

1 Escápula.
2 Clavícula.
3 Articulación del hombro.
4 Húmero.

Vista lateral

La escápula
(Estructura)

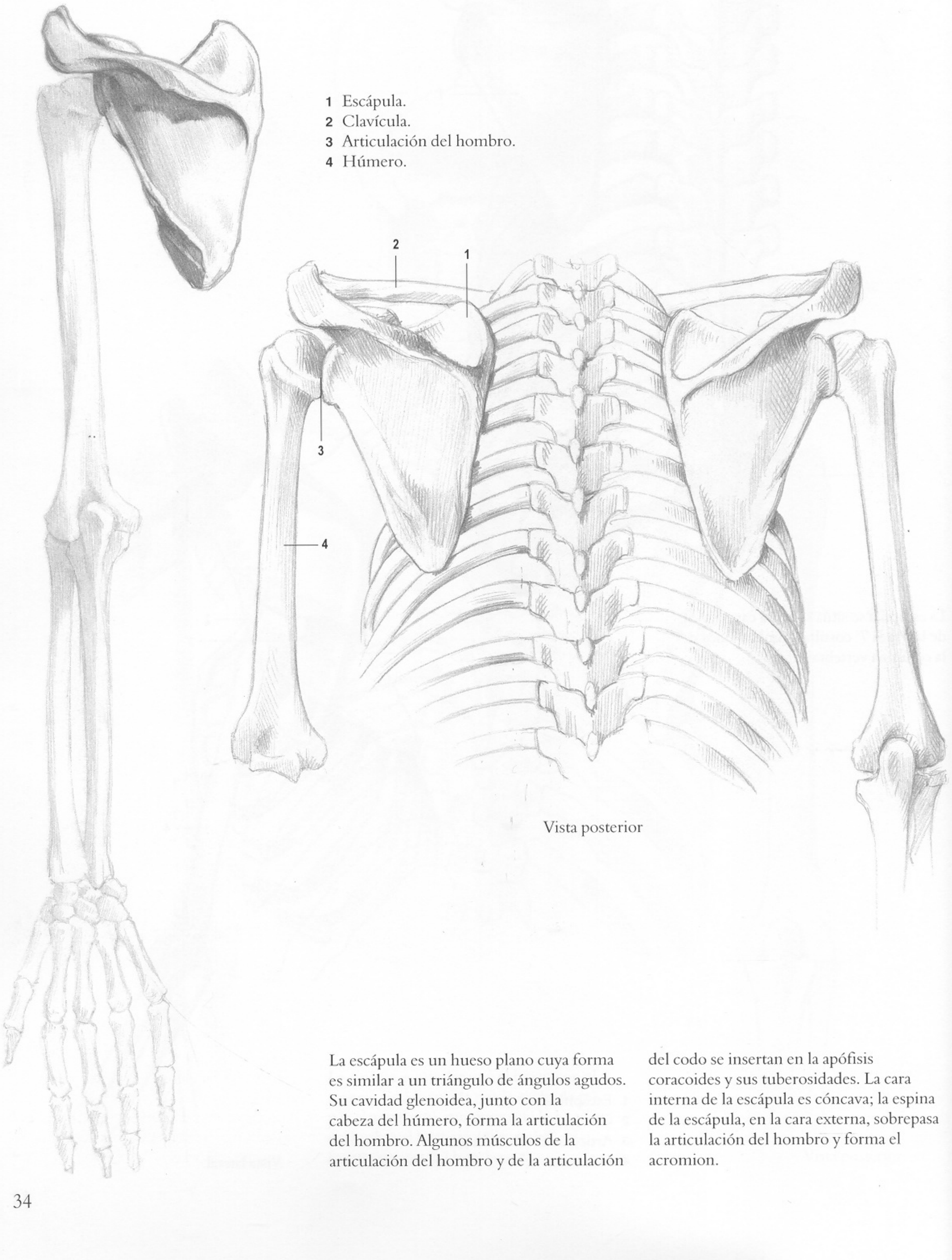

1 Escápula.
2 Clavícula.
3 Articulación del hombro.
4 Húmero.

Vista posterior

La escápula es un hueso plano cuya forma es similar a un triángulo de ángulos agudos. Su cavidad glenoidea, junto con la cabeza del húmero, forma la articulación del hombro. Algunos músculos de la articulación del hombro y de la articulación del codo se insertan en la apófisis coracoides y sus tuberosidades. La cara interna de la escápula es cóncava; la espina de la escápula, en la cara externa, sobrepasa la articulación del hombro y forma el acromion.

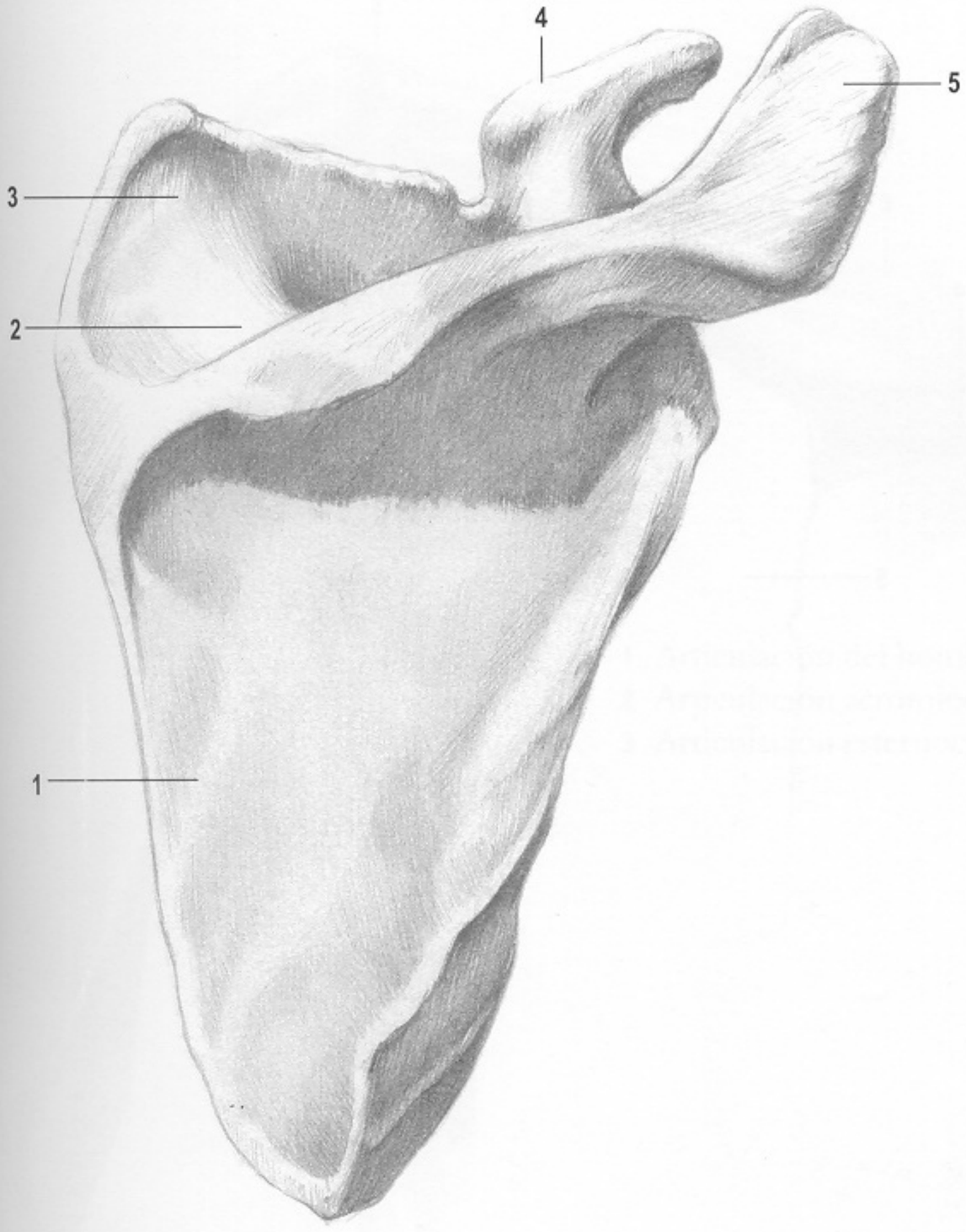

Vista posterior

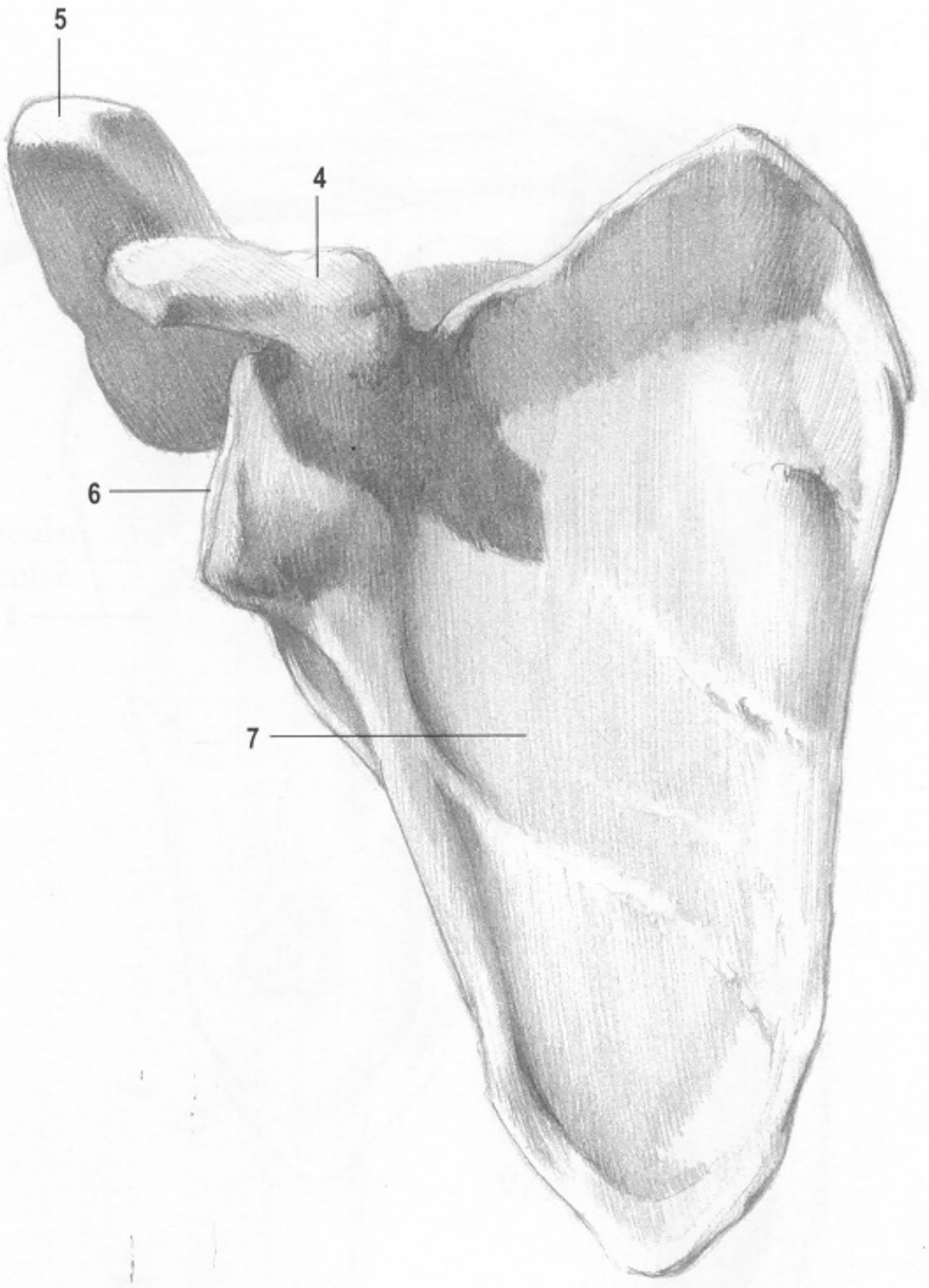

Vista anterior

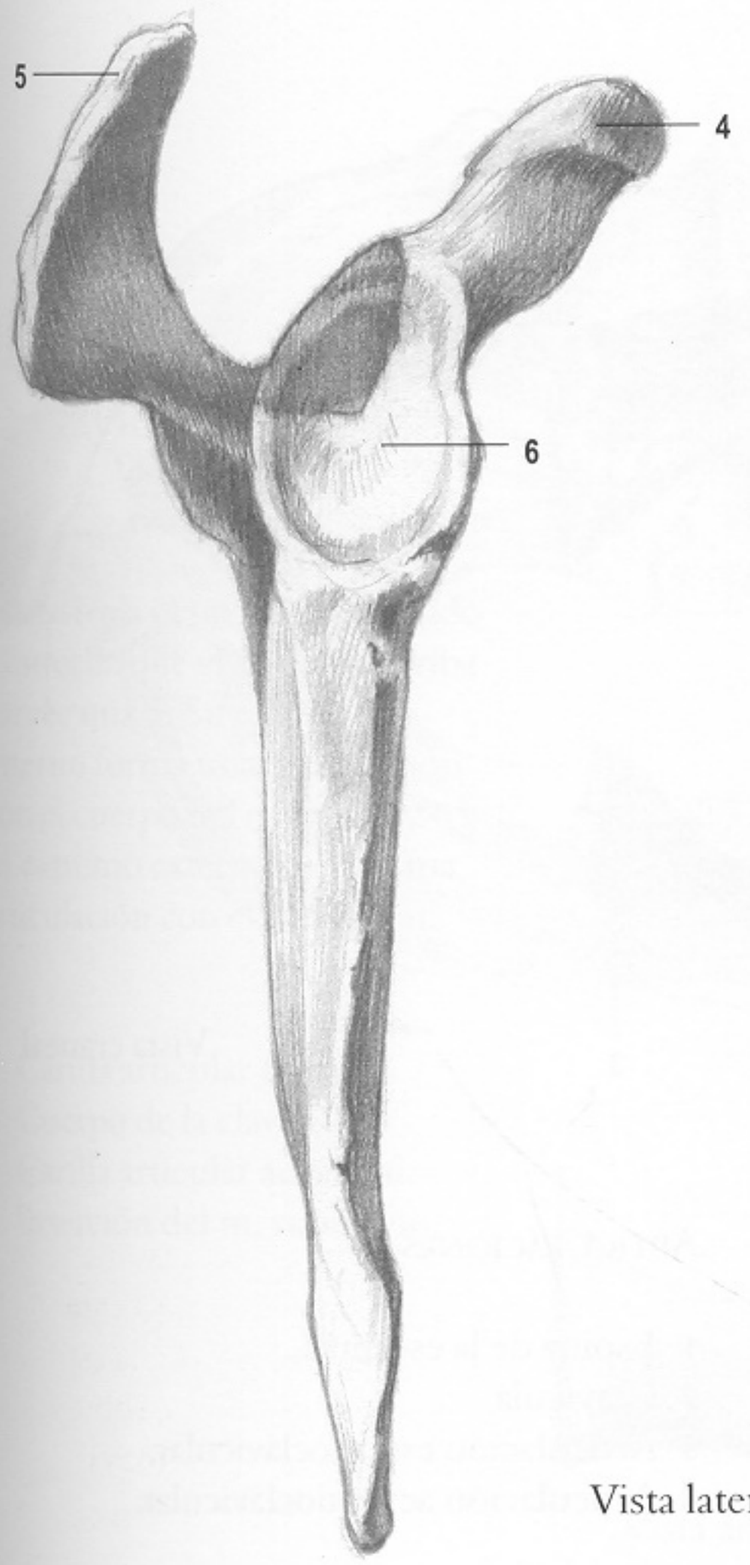

Vista lateral

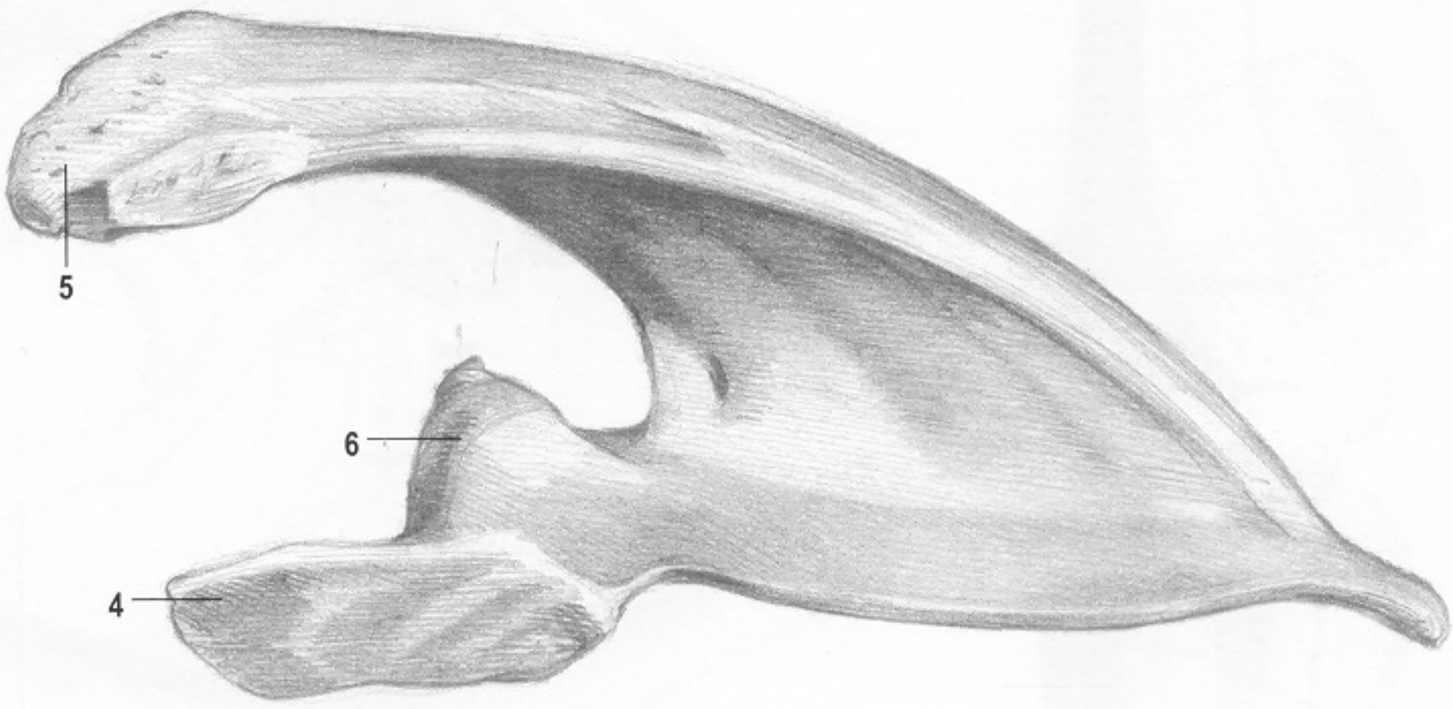

Vista craneal

1 Fosa infraespinosa.
2 Espina de la escápula.
3 Fosa supraespinosa.
4 Apófisis coracoides.
5 Acromion.
6 Cavidad glenoidea de la escápula (cavidad articular para la cabeza del húmero).
7 Fosa subescapular.

Fig. 16
Huesos y articulaciones
de la cintura escapular

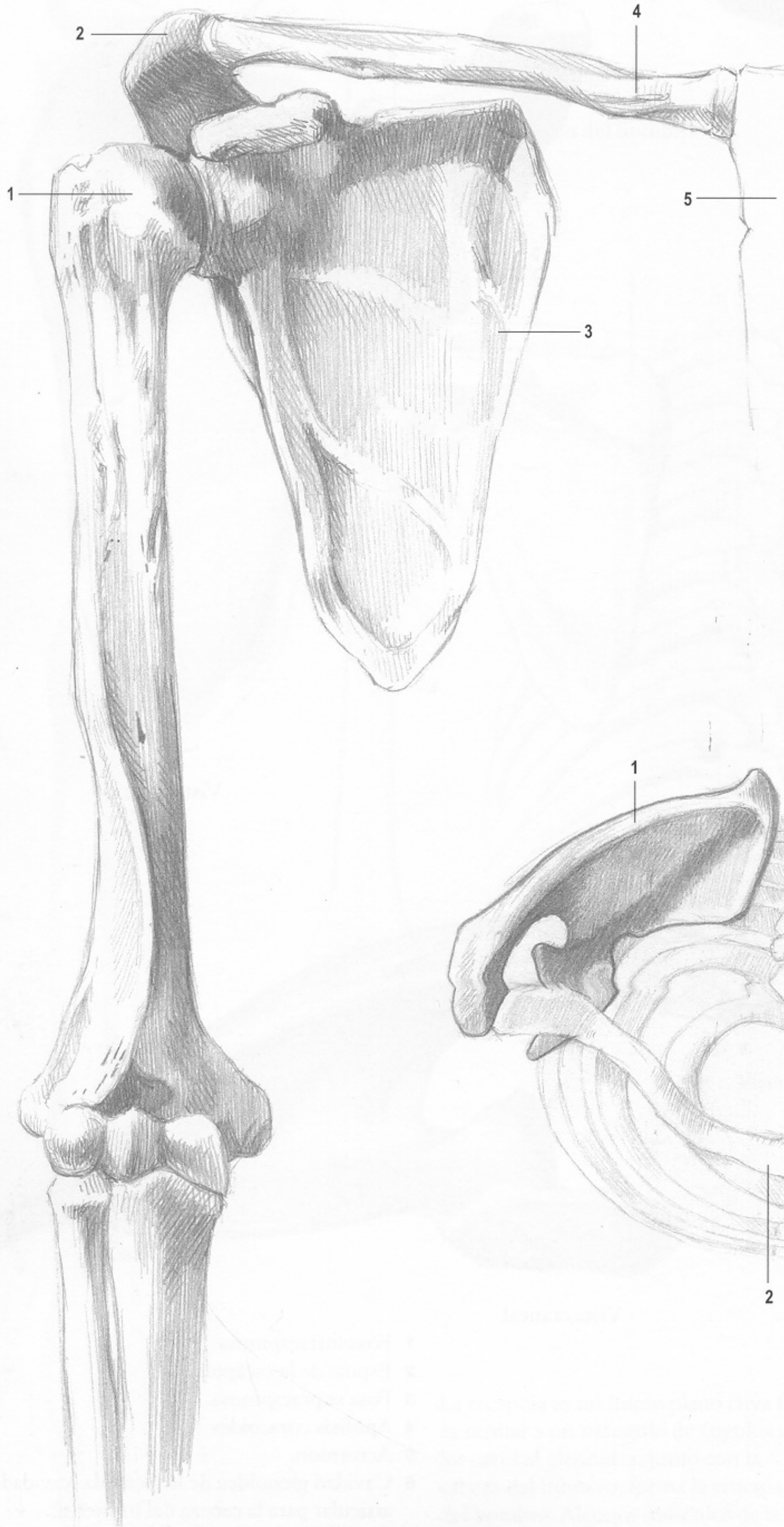

Vista anterior

HUESOS

1 Cabeza del húmero.
2 Acromion.
3 Escápula.
4 Clavícula.
5 Esternón.

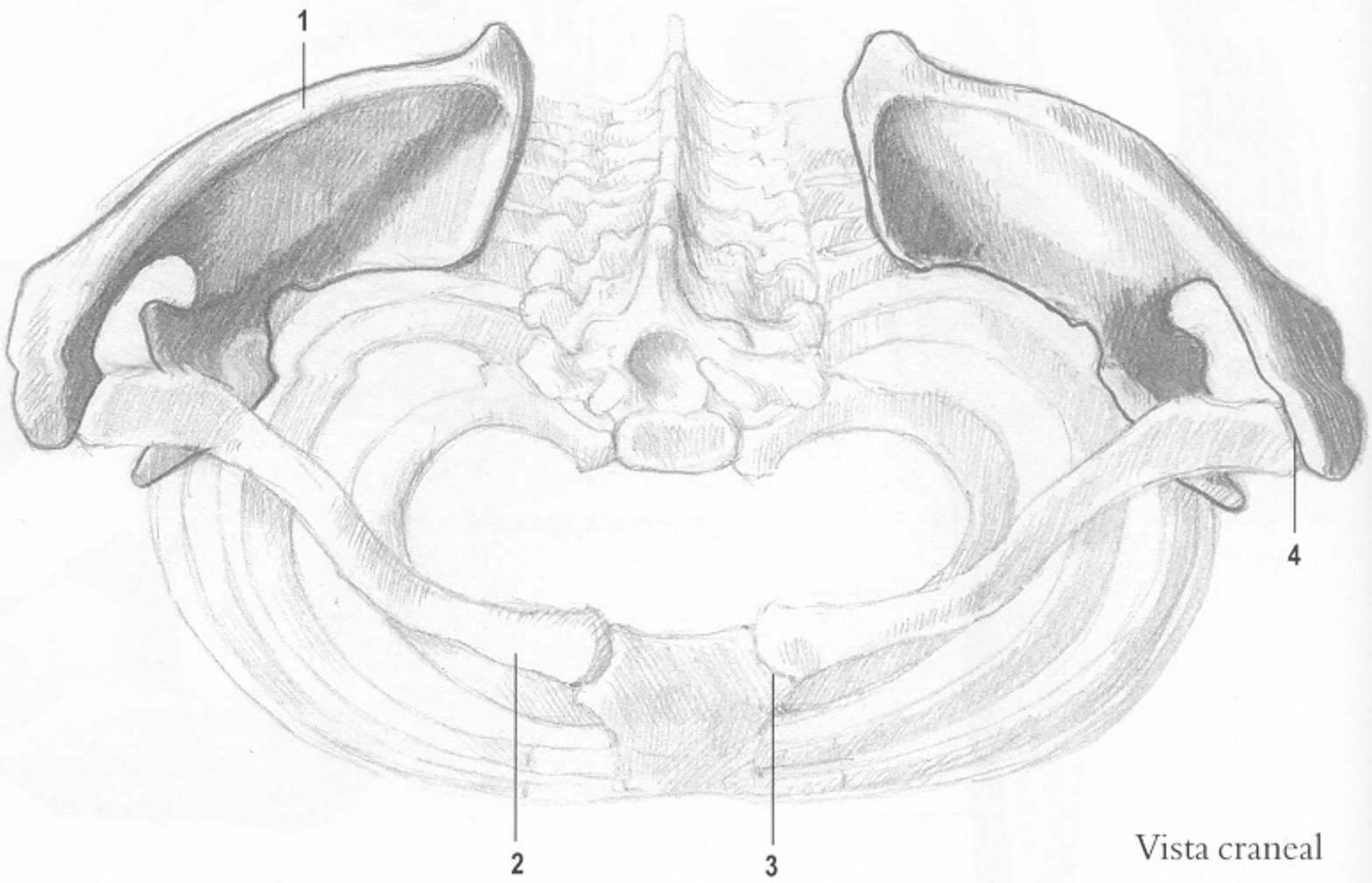

Vista craneal

ARTICULACIONES

1 Espina de la escápula.
2 Clavícula.
3 Articulación esternoclavicular.
4 Articulación acromioclavicular.

Fig. 17
Articulaciones de la cintura escapular

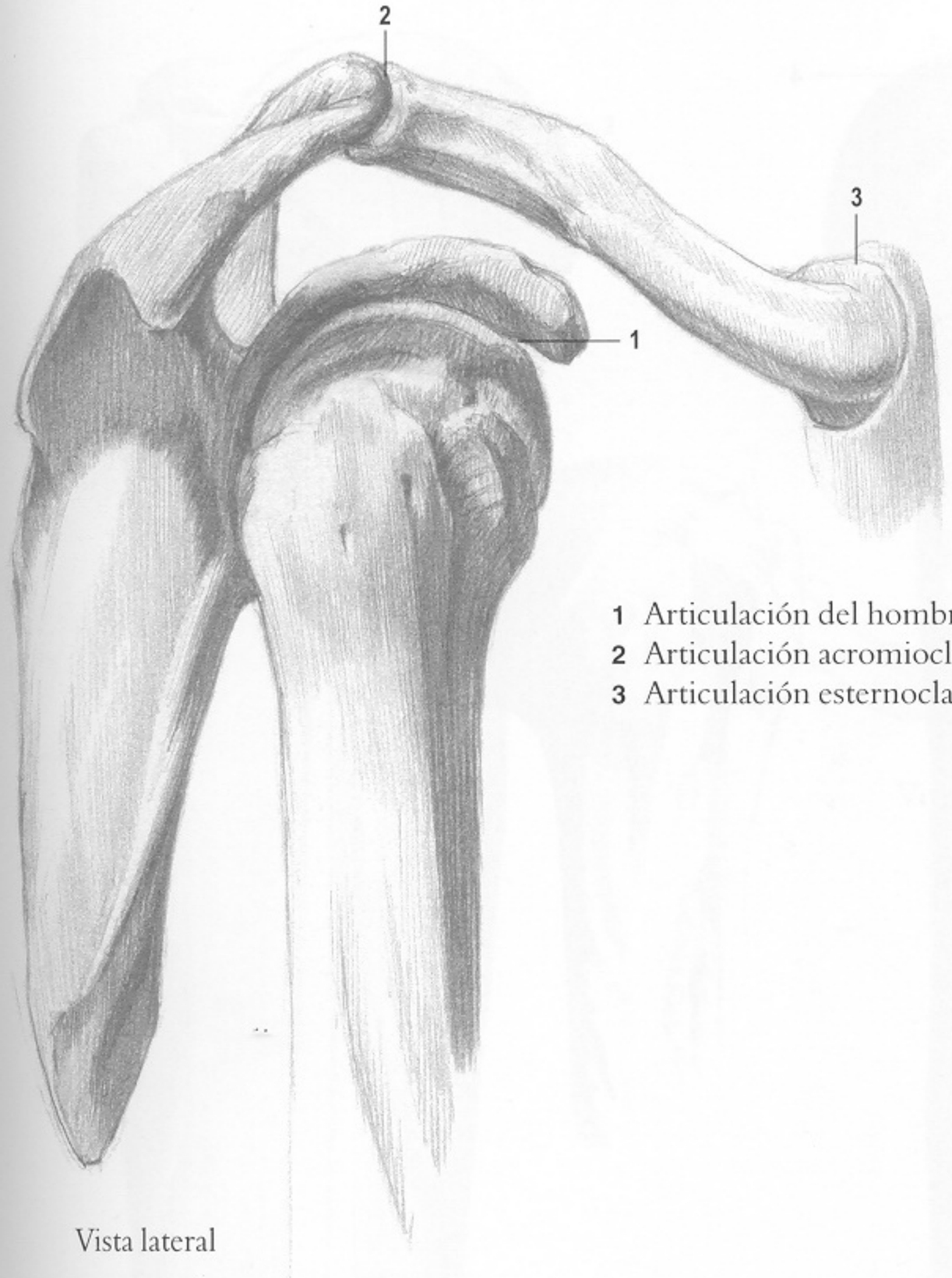

1 Articulación del hombro.
2 Articulación acromioclavicular.
3 Articulación esternoclavicular.

Vista lateral

Vista anterior

Fig. 18
La clavícula

La clavícula es un hueso alargado y estrecho que visto desde arriba parece una S. Su extremo interno forma una articulación con el cuerpo del esternón y su extremo externo forma una articulación con el acromion.

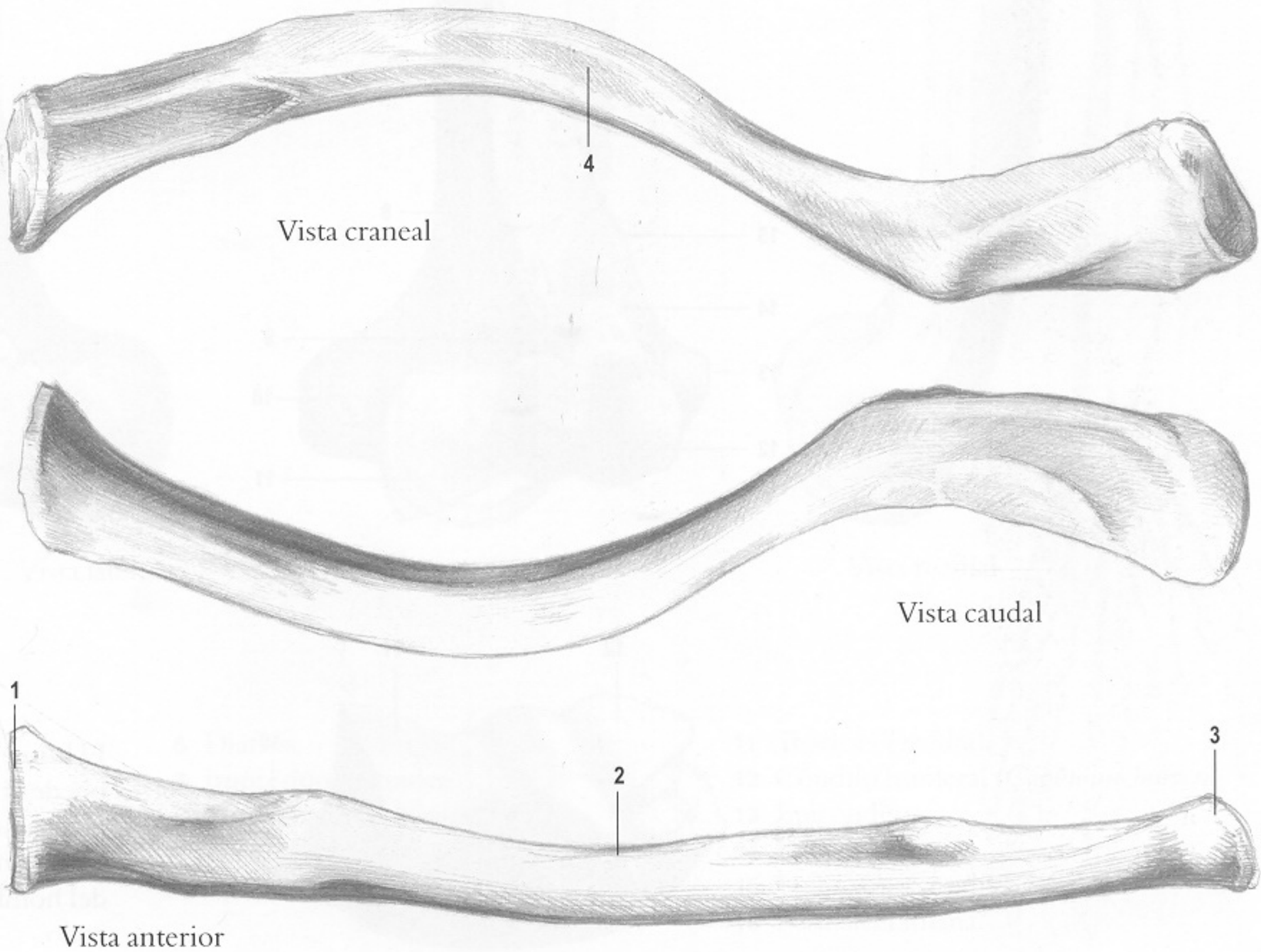

Vista craneal

Vista caudal

Vista anterior

1 Carilla articular esternal.
2 Cuerpo de la clavícula.
3 Carilla articular acromial.
4 Inserción del m. subclavio.

Fig. 19
El húmero

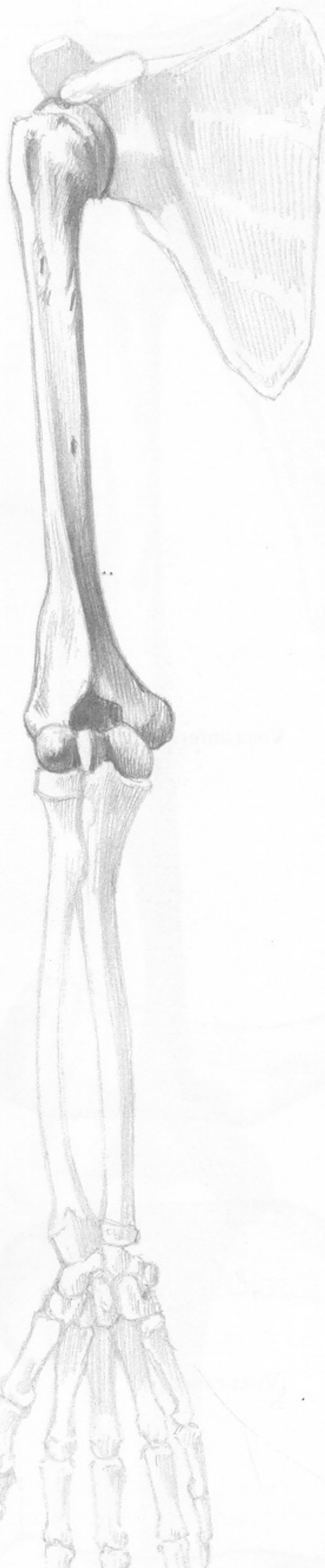

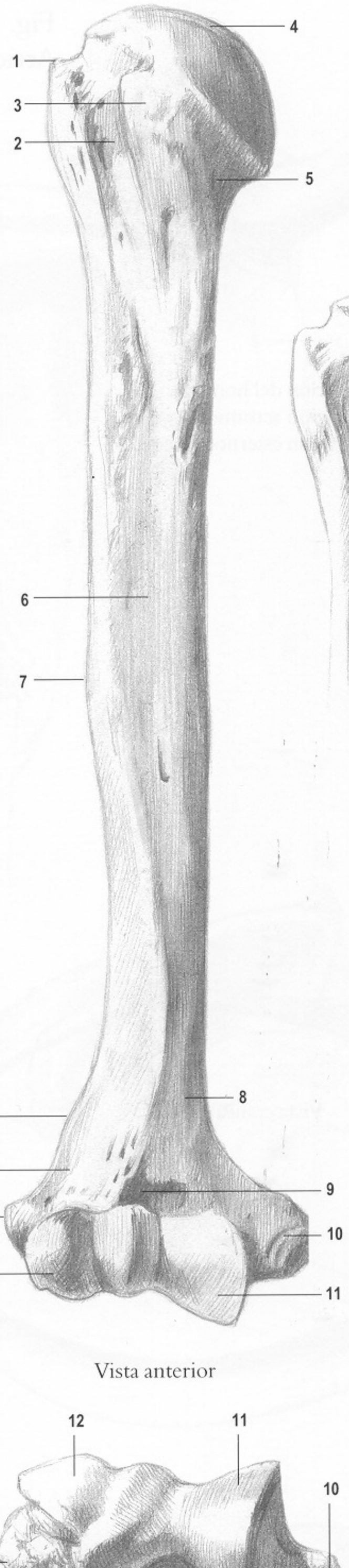

Vista anterior

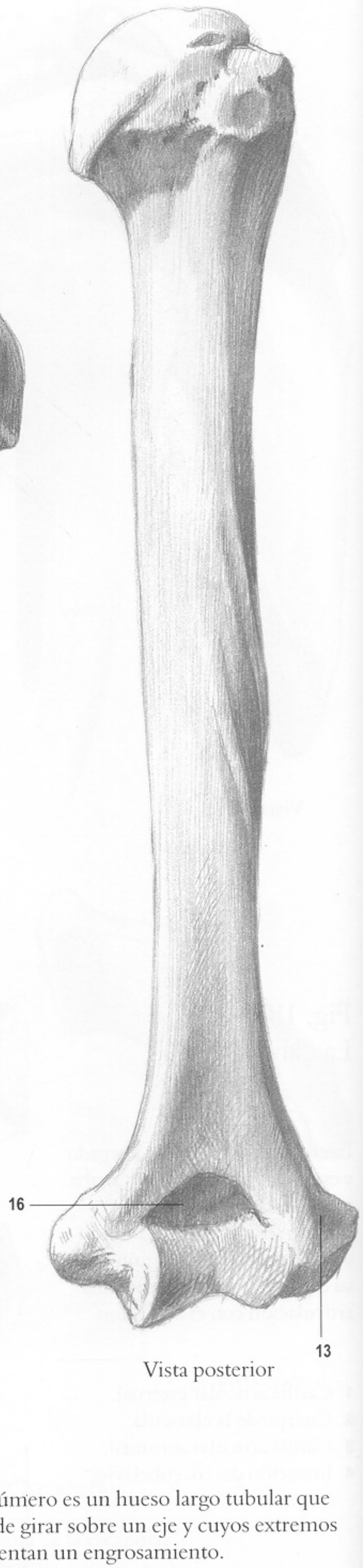

Vista posterior

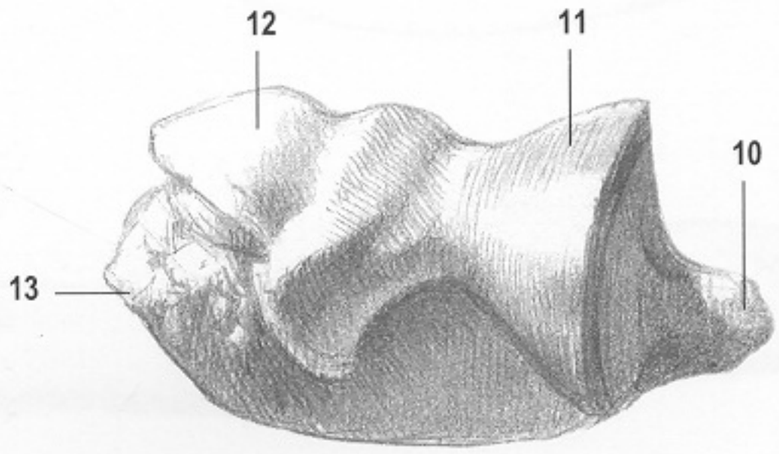

El húmero es un hueso largo tubular que puede girar sobre un eje y cuyos extremos presentan un engrosamiento.
El extremo proximal forma la articulación del hombro y el distal, la articulación del codo.

Vista lateral

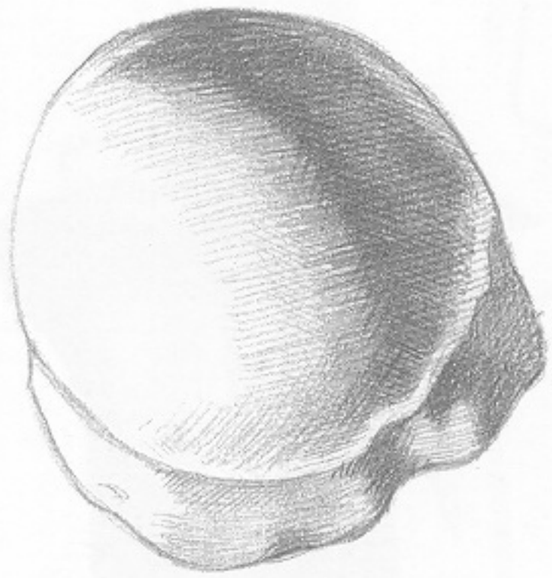

Vista craneal

Vista medial

1 Troquíter.
2 Corredera bicipital.
3 Troquín.
4 Cabeza del húmero.
5 Cuello del húmero.
6 Diáfisis.
7 Impresión deltoidea.
8 Línea supracondílea interna.
9 Fosa coronoidea.
10 Epitróclea.
11 Tróclea (*Trochlea*).
12 Cóndilo humeral (*Capitulum humeri*).
13 Epicóndilo.
14 Fosa radial.
15 Línea supracondílea externa.
16 Fosa olecraniana.

Fig. 20
El radio

Vista anterior

Vista posterior

Vista lateral

Vista medial

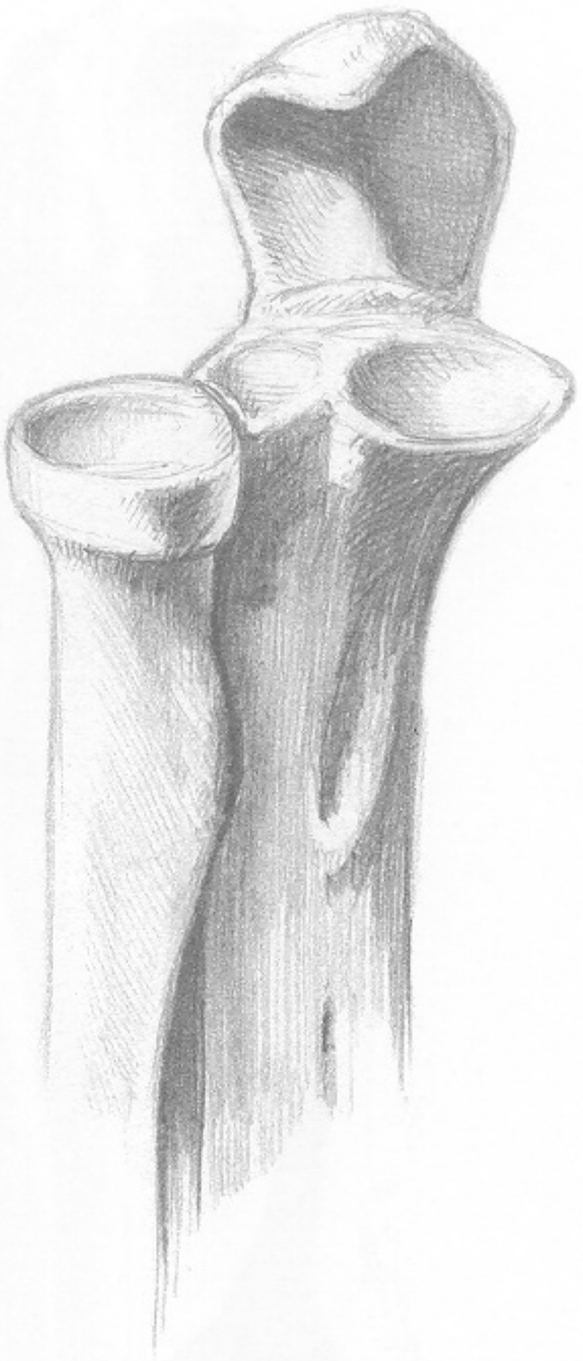

Vista craneal

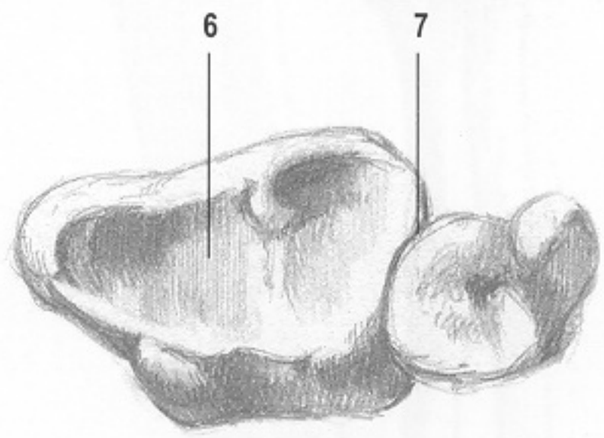

Vista caudal

El antebrazo está formado por el radio, en forma de S, y el cúbito. En su extremo proximal, el radio presenta por encima del cuello (**1**) una cabeza (**2**), cuya superficie abovedada (**3**) configura una articulación con el húmero, mientras que su carilla articular lateral (**4**) forma una articulación con el cúbito. La tuberosidad que se encuentra en la parte superior de la diáfisis (**5**) corresponde al punto de inserción del bíceps braquial. La superficie articular del extremo distal (**6**), junto con los huesos del carpo, constituye una articulación con movimiento. La cabeza del cúbito coincide con la cavidad sigmoidea del radio (**7**). En su parte medial se encuentra la apófisis estiloides del radio (**8**).

Fig. 21
El cúbito

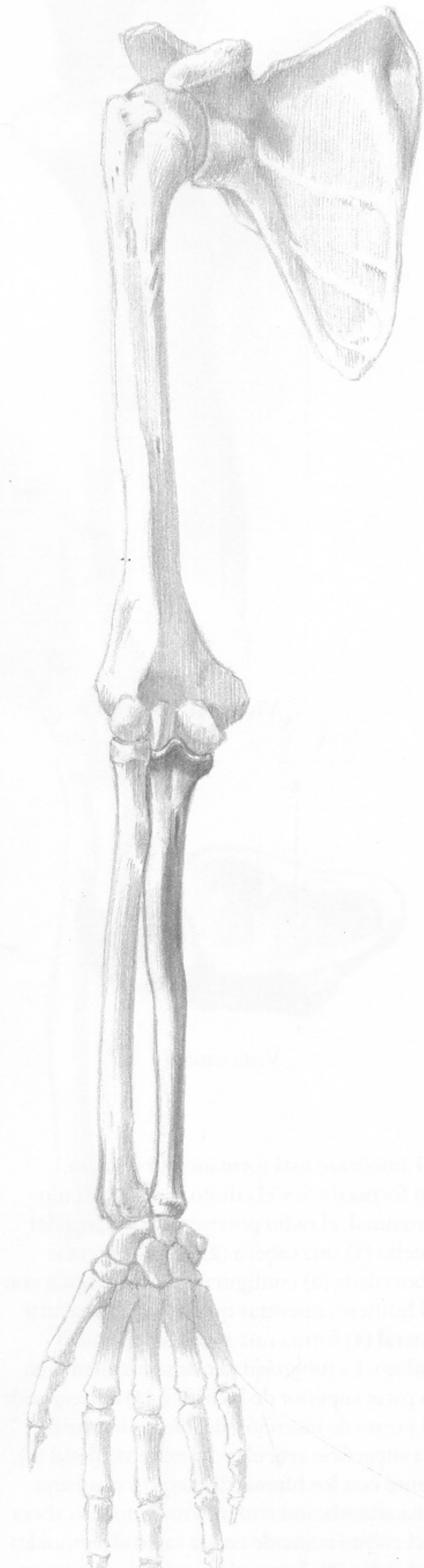

En el extremo proximal, el olécranon (**1**) presenta una cavidad sigmoidea (**2**) que forma una articulación con la tróclea del húmero (**3**). El músculo supinador se inserta en la cresta supinatoria del cúbito (**4**). En el extremo distal del cúbito se encuentra la cabeza (**5**) y la apófisis estiloides (**6**).

Vista anterior



Vista posterior

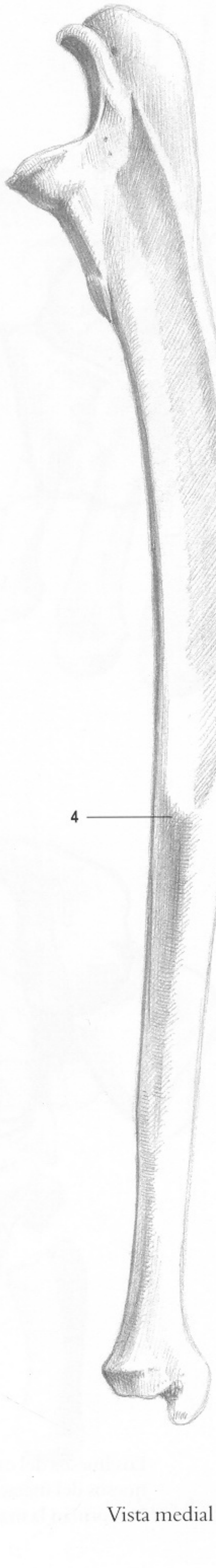

Vista medial

Vista lateral

Fig. 22
El carpo

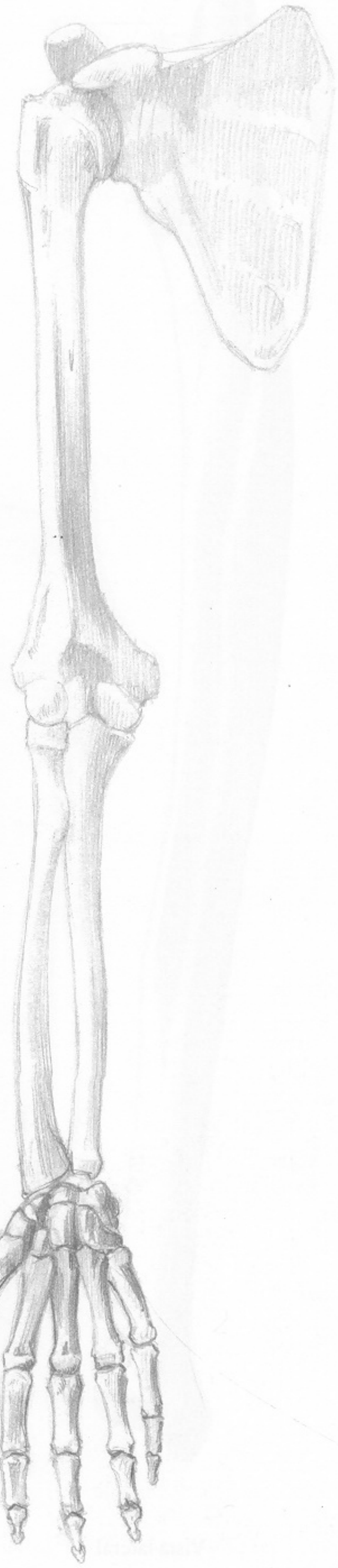

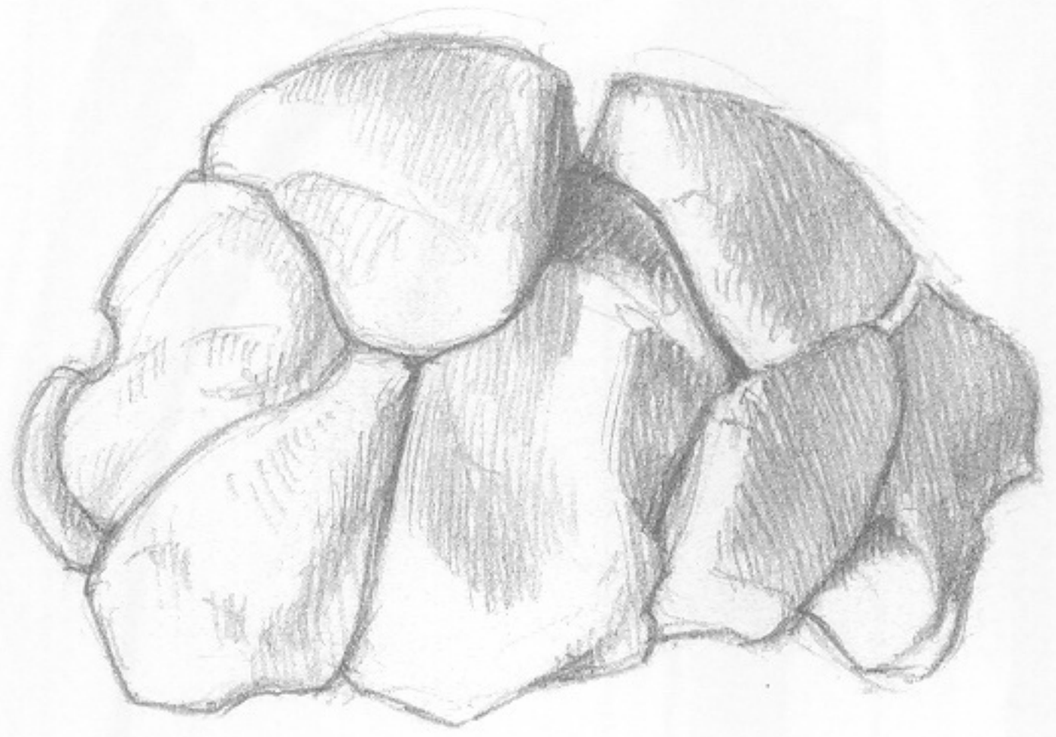

Vista dorsal

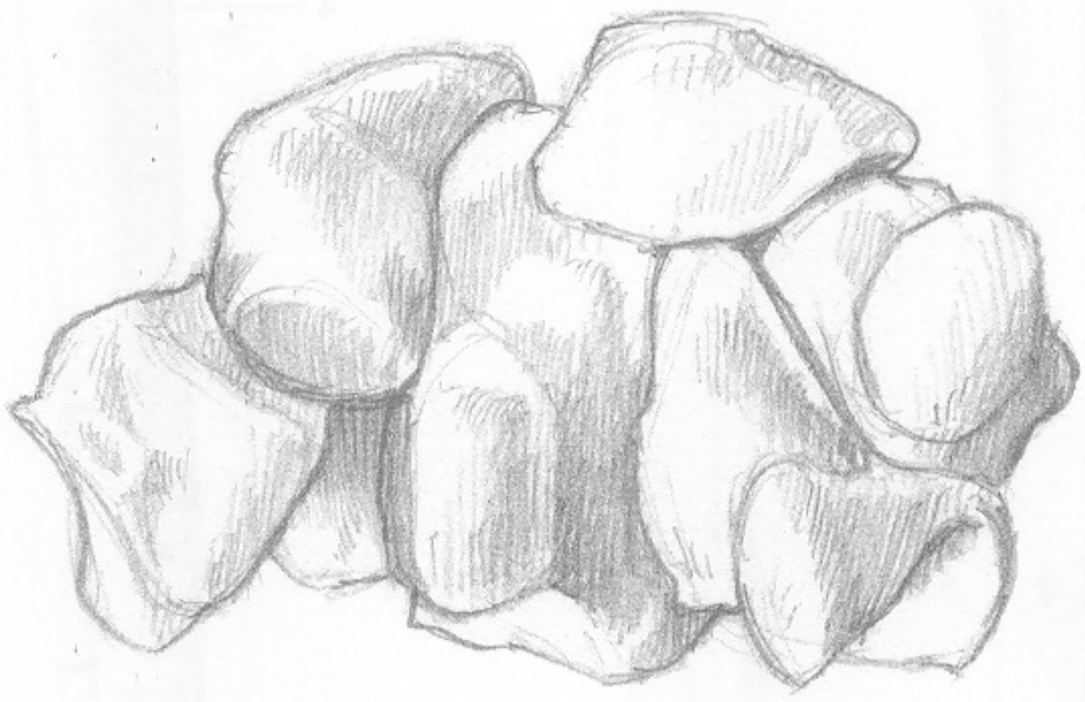

Vista palmar

Los huesos del carpo, junto con los huesos del metacarpo y de los dedos, conforman la mano.

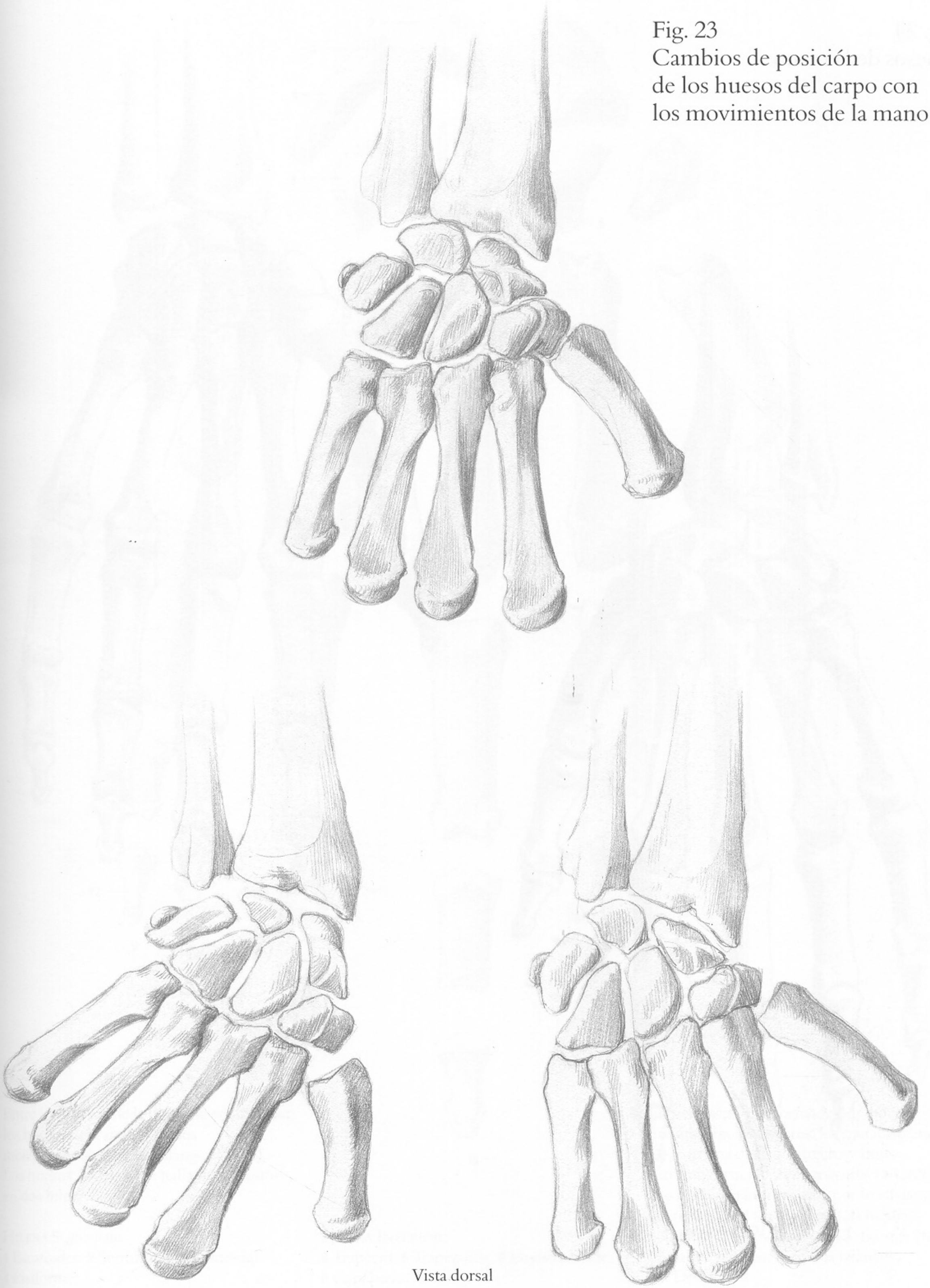

Fig. 23
Cambios de posición
de los huesos del carpo con
los movimientos de la mano

Vista dorsal

Fig. 24
Huesos de la mano

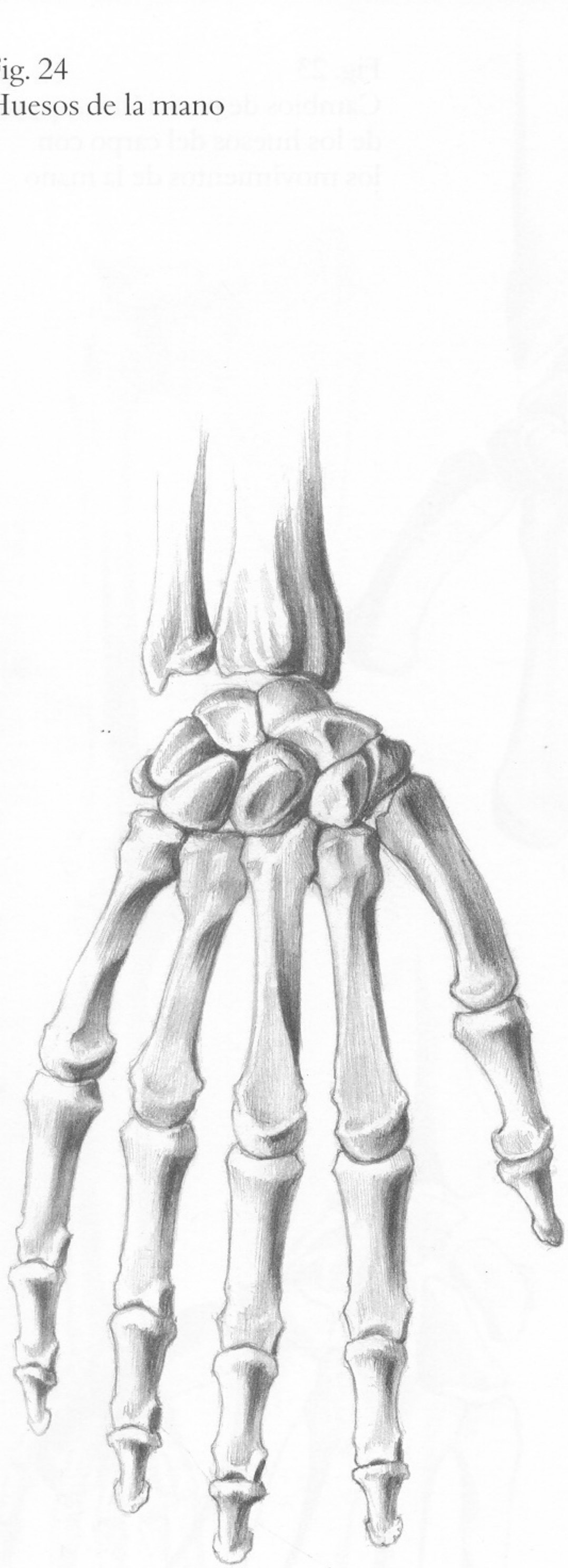

Vista dorsal

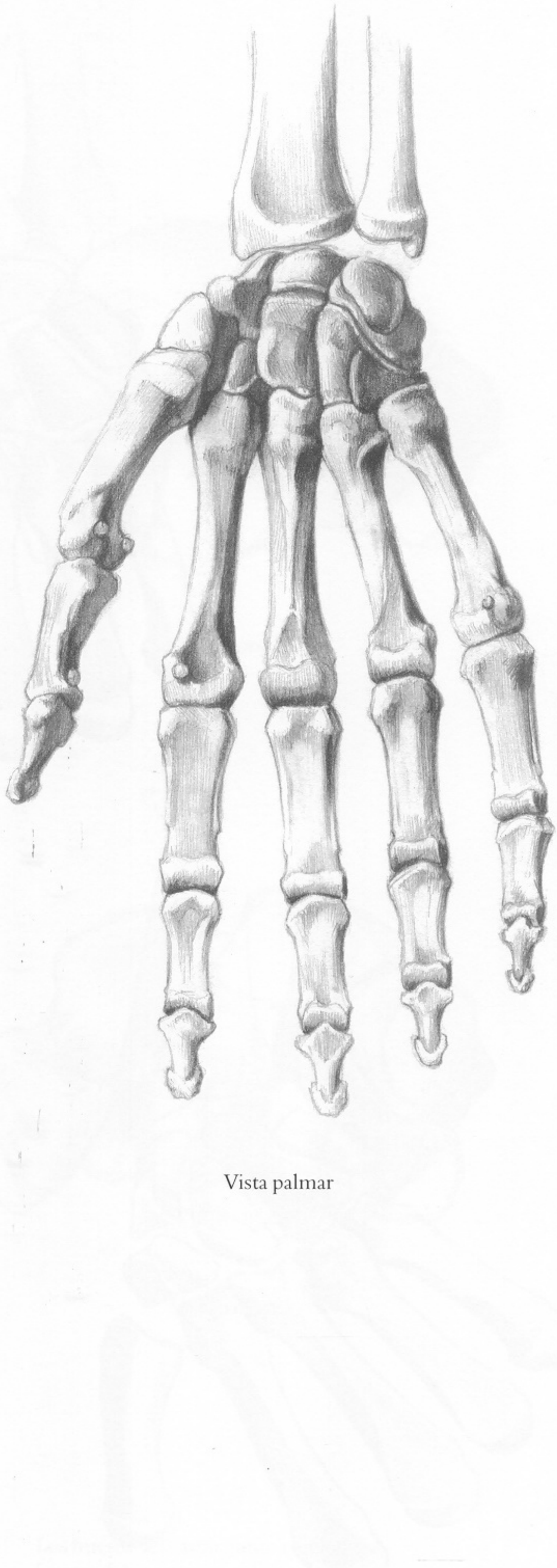

Vista palmar

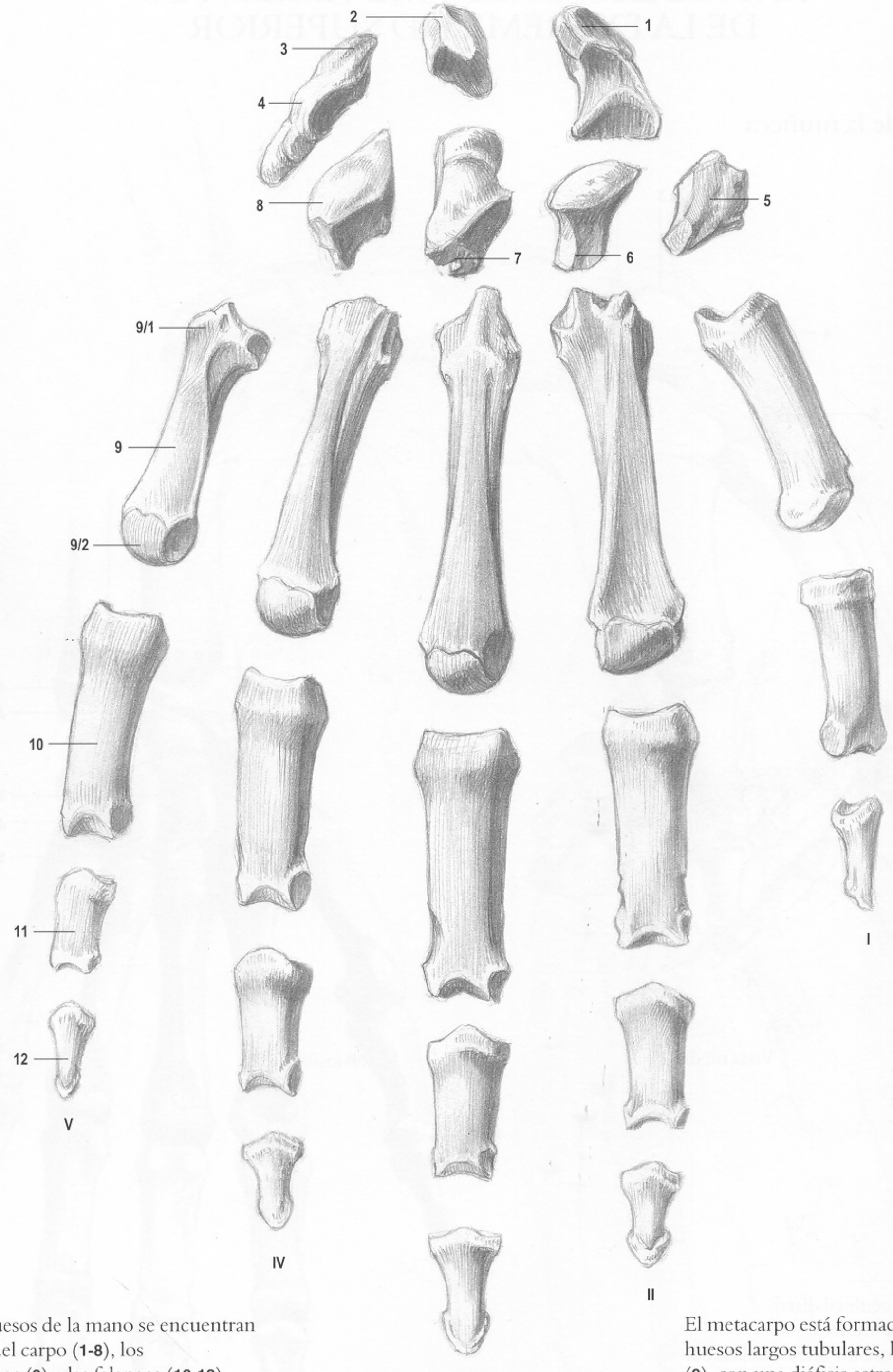

Entre los huesos de la mano se encuentran los huesos del carpo (**1-8**), los metacarpianos (**9**) y las falanges (**10-12**). Los huesos del carpo se hallan dispuestos en dos hileras:

Hilera Superior:
1 Escafoides. **2** Semilunar. **3** Piramidal. **4** Pisiforme.

Hilera Inferior:
5 Trapecio. **6** Trapezoide. **7** Hueso grande. **8** Ganchoso.

El metacarpo está formado por cinco huesos largos tubulares, los metacarpianos (**9**), con una diáfisis estrecha y unos extremos articulares engrosados (**9/1**, **9/2**). Los dedos están formados por tres falanges: la proximal o 1ª falange (**10**), la media o 2ª falange (**11**) y la distal o 3ª falange (**12**). El pulgar presenta sólo dos falanges.
I-V: Dedos.

ARTICULACIONES Y MOVIMIENTOS DE LA EXTREMIDAD SUPERIOR

Fig. 25
Articulación de la muñeca

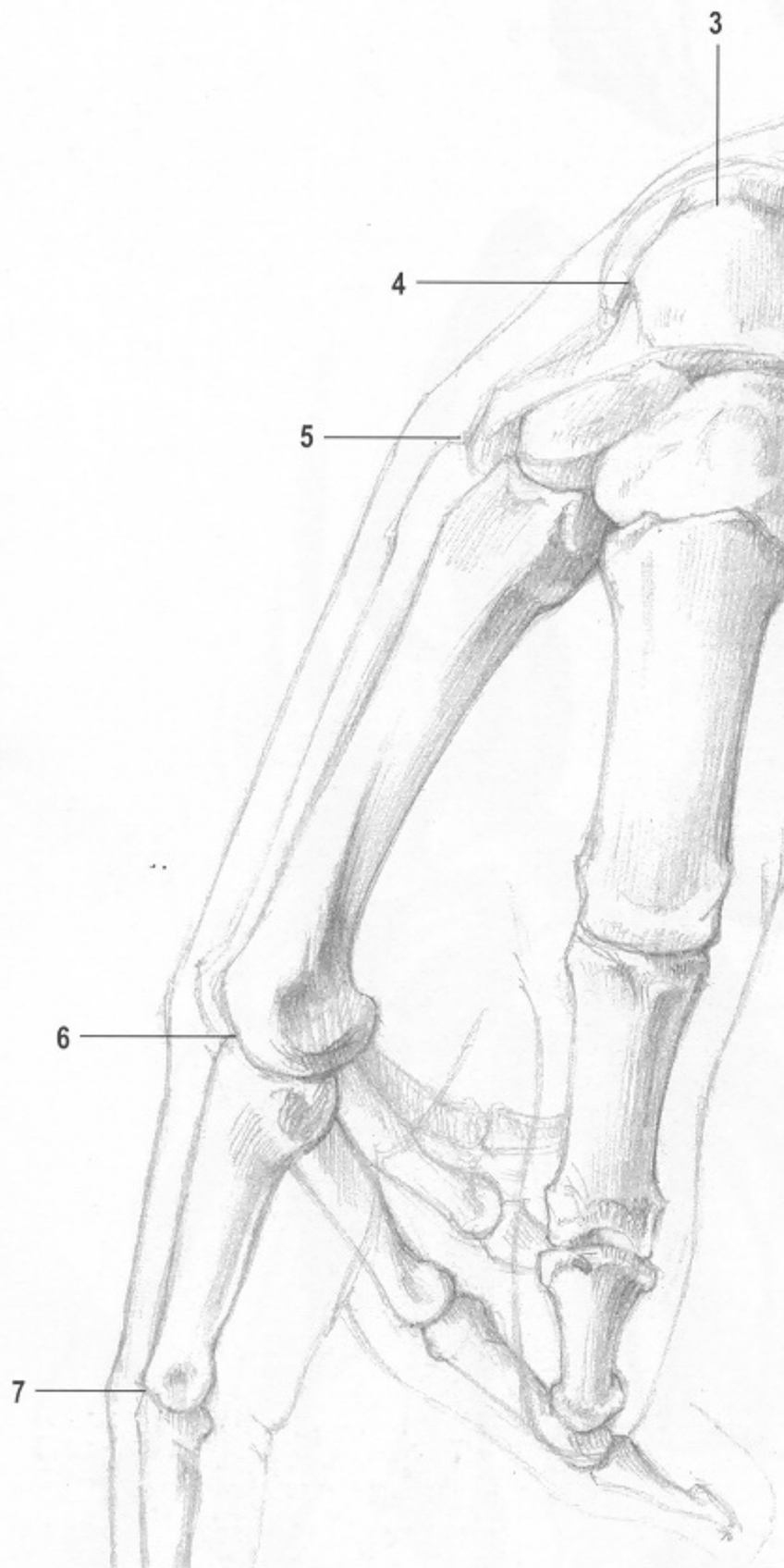

Vista medial

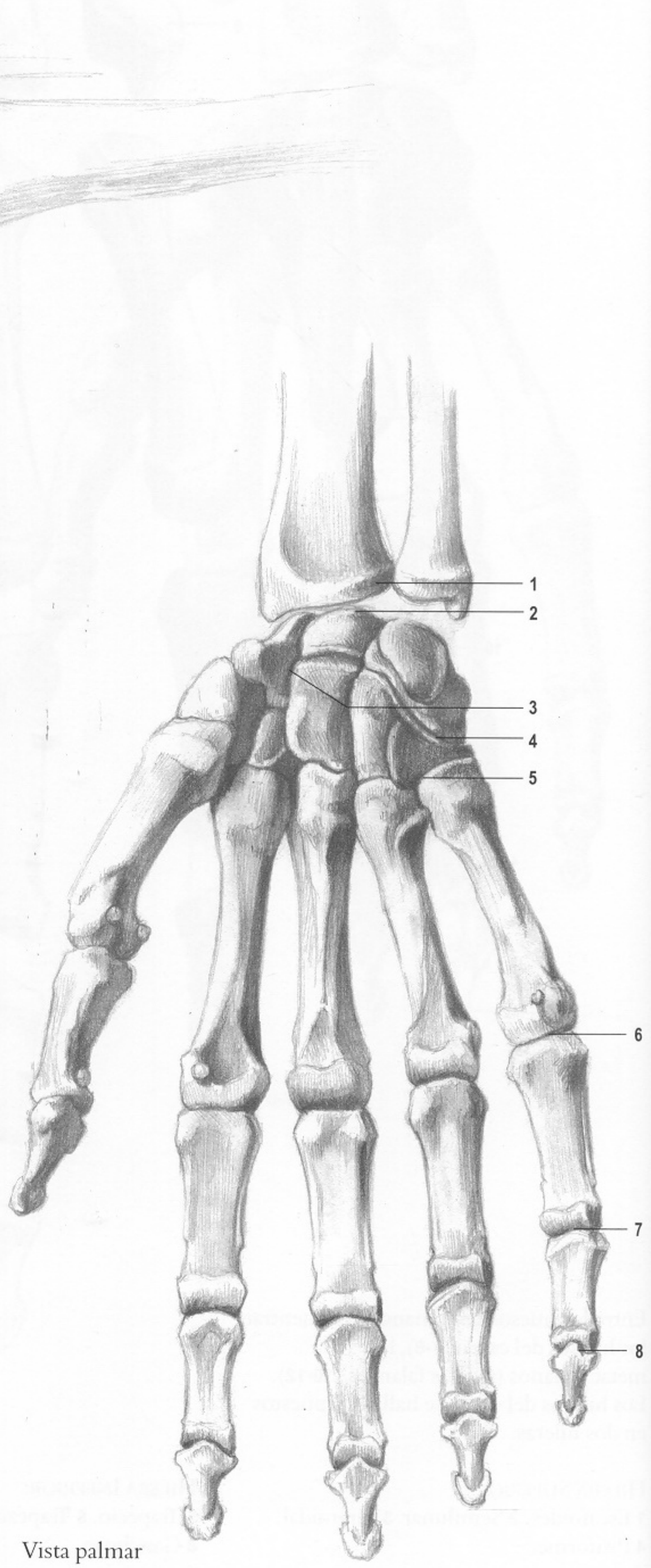

Vista palmar

1 Articulación radiocubital distal.
2 Articulación de la muñeca.
3 Articulaciones entre los huesos del carpo.
4 Articulaciones entre los huesos de la 1ª y la 2ª hilera del carpo.
5 Articulaciones entre la hilera inferior del carpo y los metacarpianos.
6 Articulación de la falange proximal.
7 Articulación de la falange media.
8 Articulación de la falange distal.

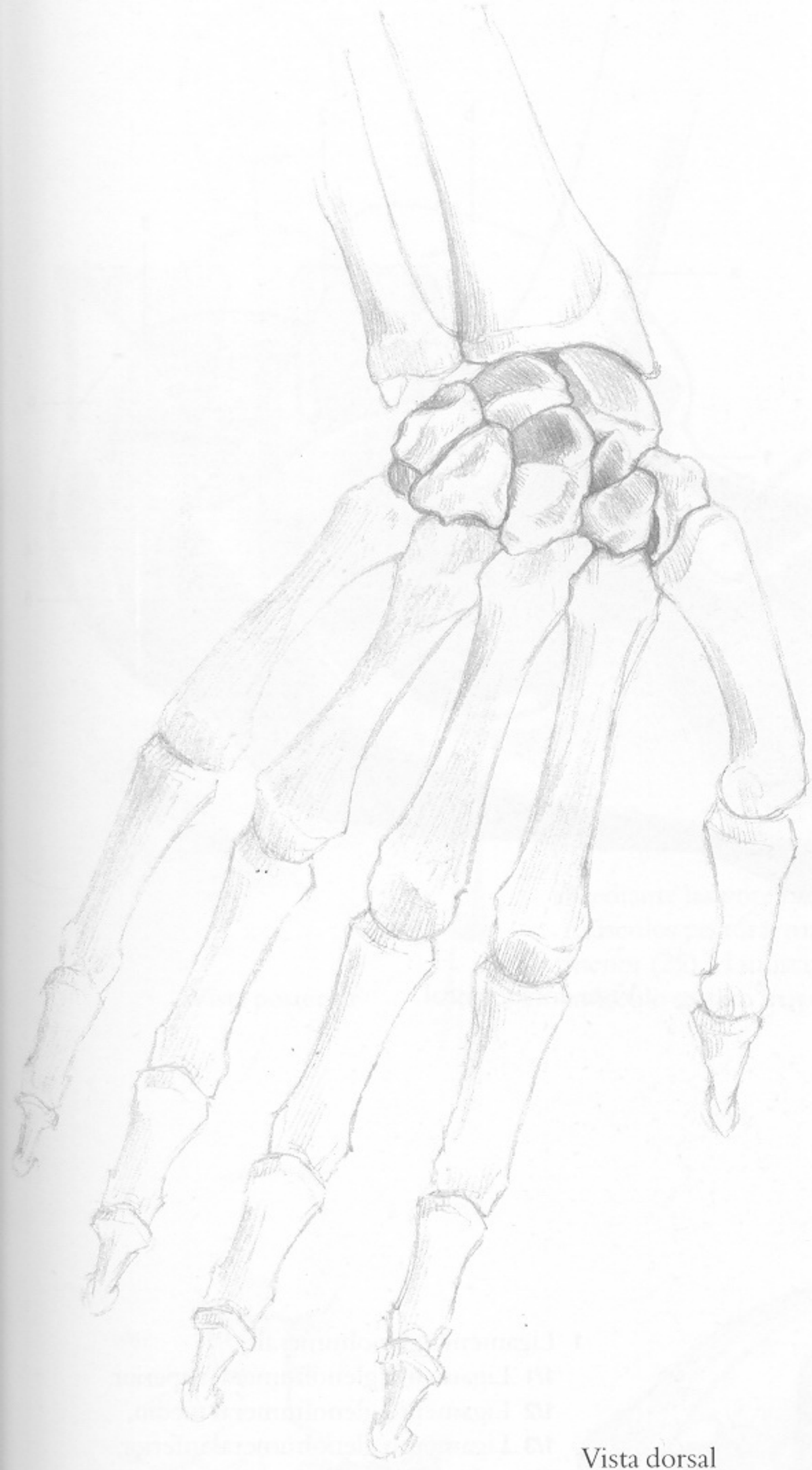

Vista dorsal

Fig. 26
Ligamentos de la articulación del hombro y de la articulación acromioclavicular

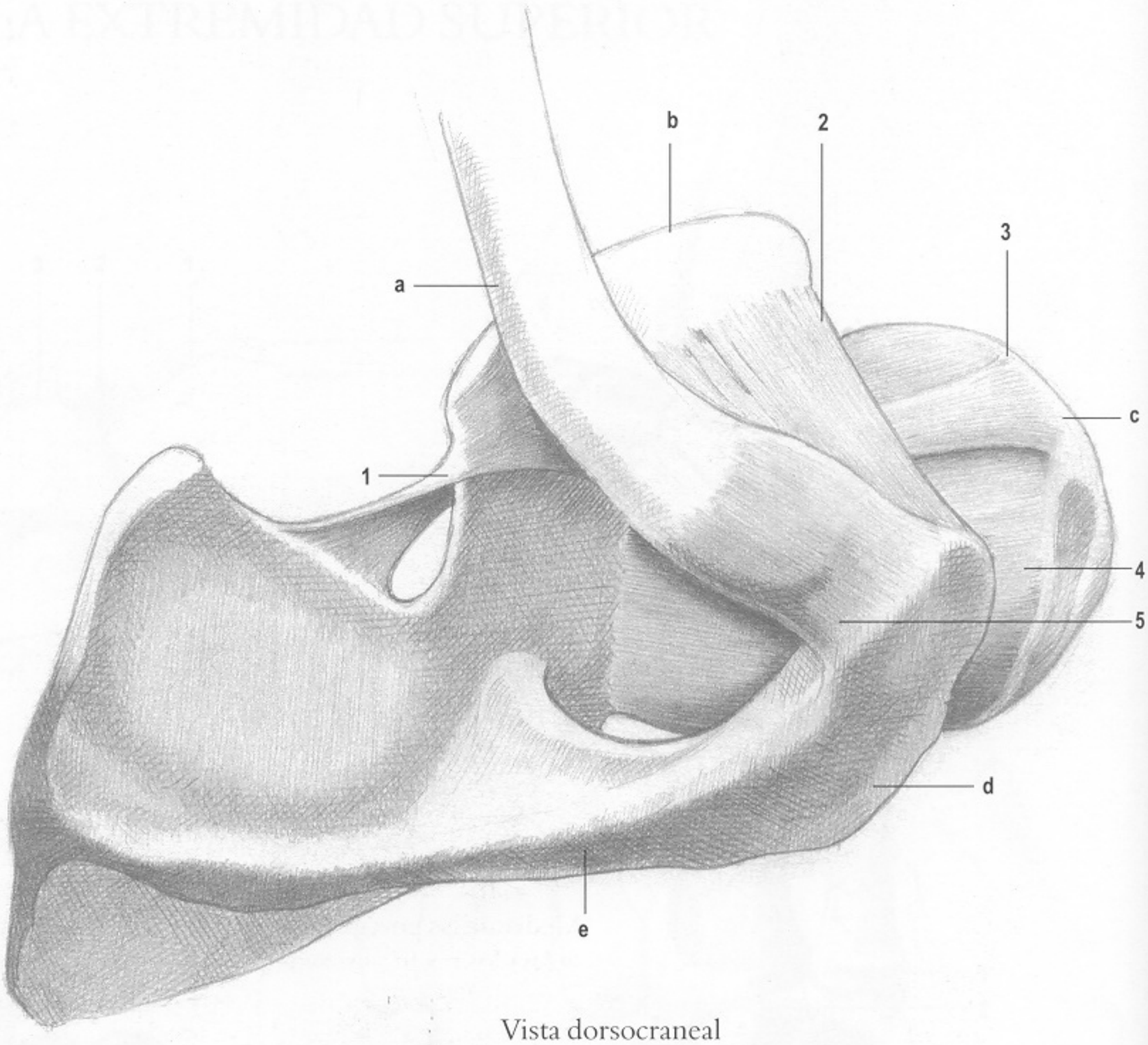

1 Ligamento coracoideo.
2 Ligamento acromiocoracoideo.
3 Ligamento coracohumeral.
4 Cápsula de la articulación del hombro.
5 Ligamento acromioclavicular.

a Clavícula.
b Apófisis coracoides.
c Trocánter.
d Acromion.
e Espina de la escápula.

Vista dorsocraneal

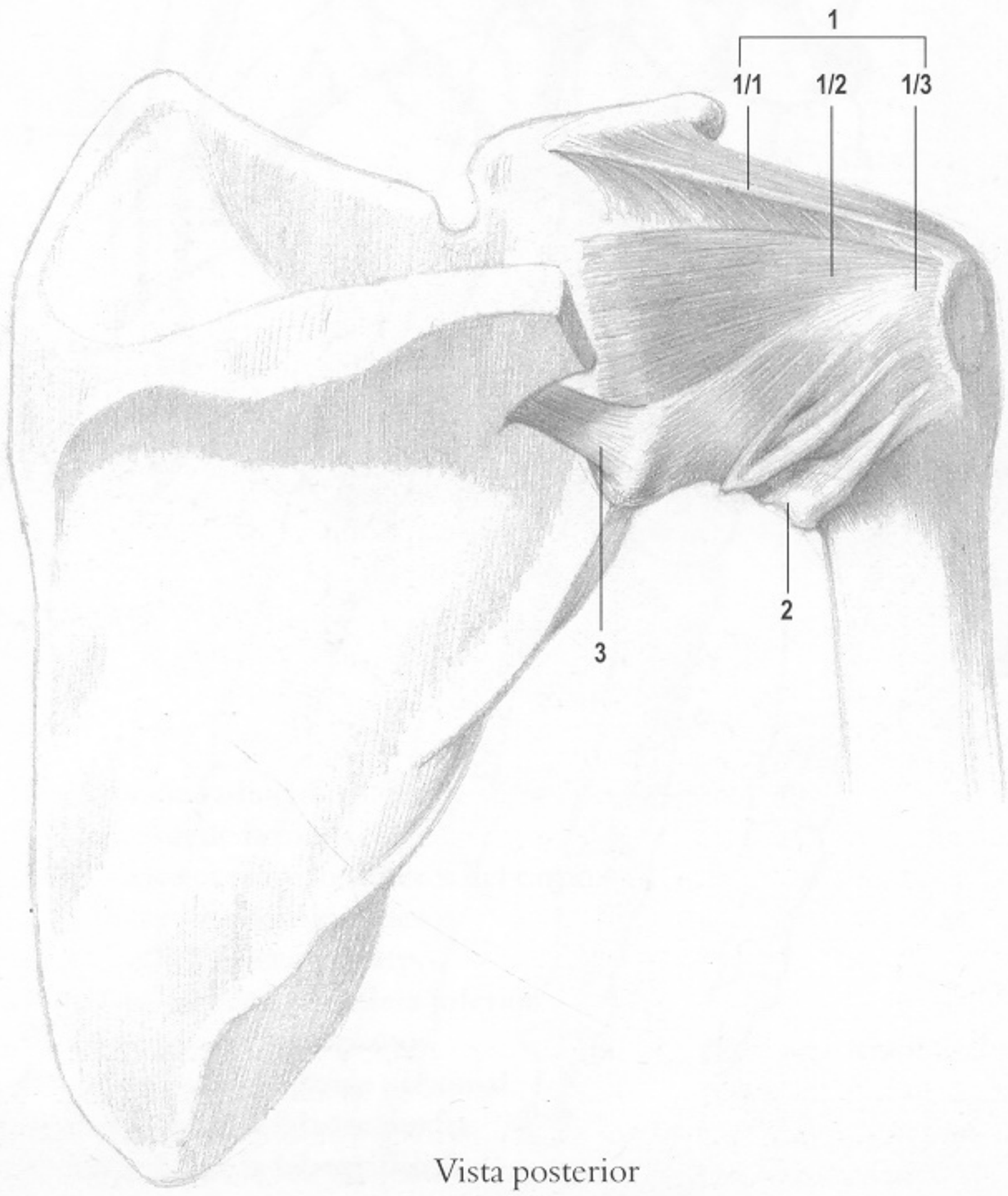

1 Ligamento glenohumeral:
  1/1 Ligamento glenohumeral superior.
  1/2 Ligamento glenohumeral medio.
  1/3 Ligamento glenohumeral inferior.
2 Cápsula articular.
3 Ligamento acromiocoracoideo.

Vista posterior

Fig. 27
Anteversión y retroversión de la escápula

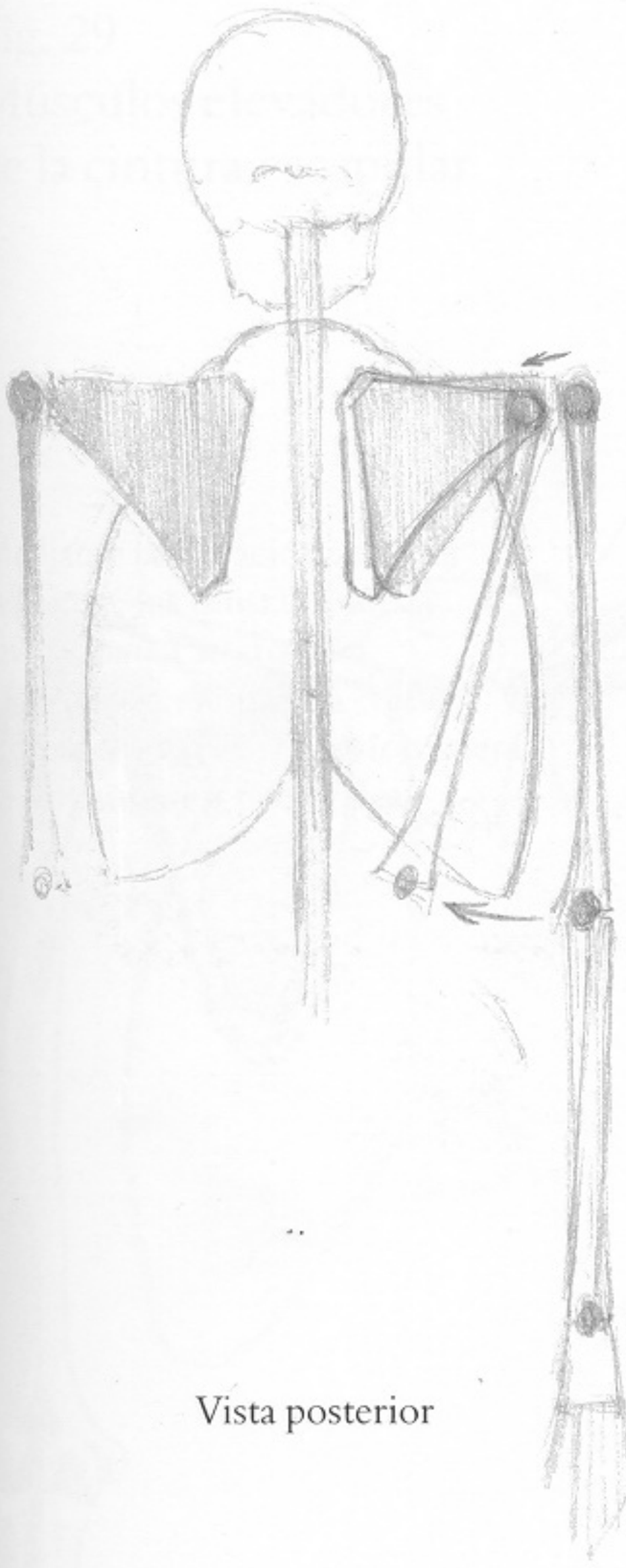

Vista posterior



Mediante las porciones musculares de los músculos pectoral mayor (*28*) y pectoral menor (*29*), el músculo subclavio (*30*) y el músculo serrato mayor (*31*) se produce la anteversión de la escápula, alejándose de la columna vertebral. La clavícula se desplaza hacia adelante a nivel de la articulación esternoclavicular (hasta 30°). La escápula se mueve hacia adelante.

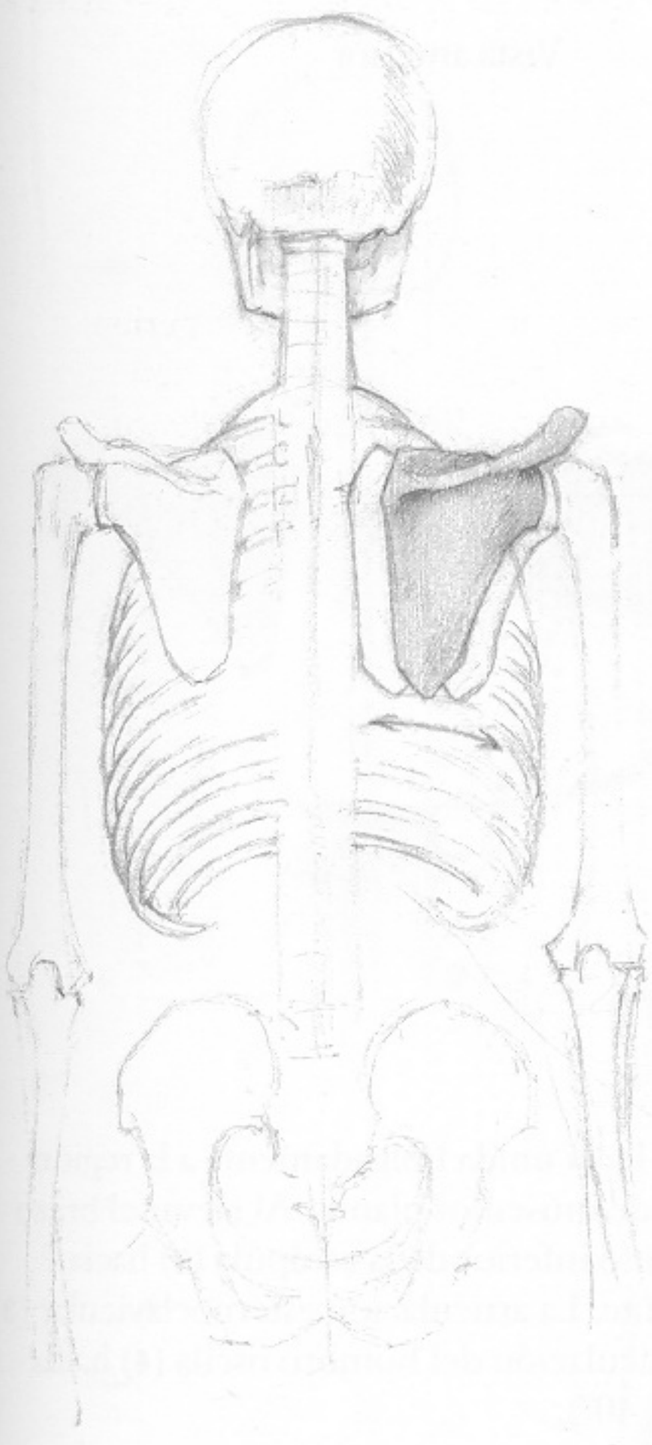

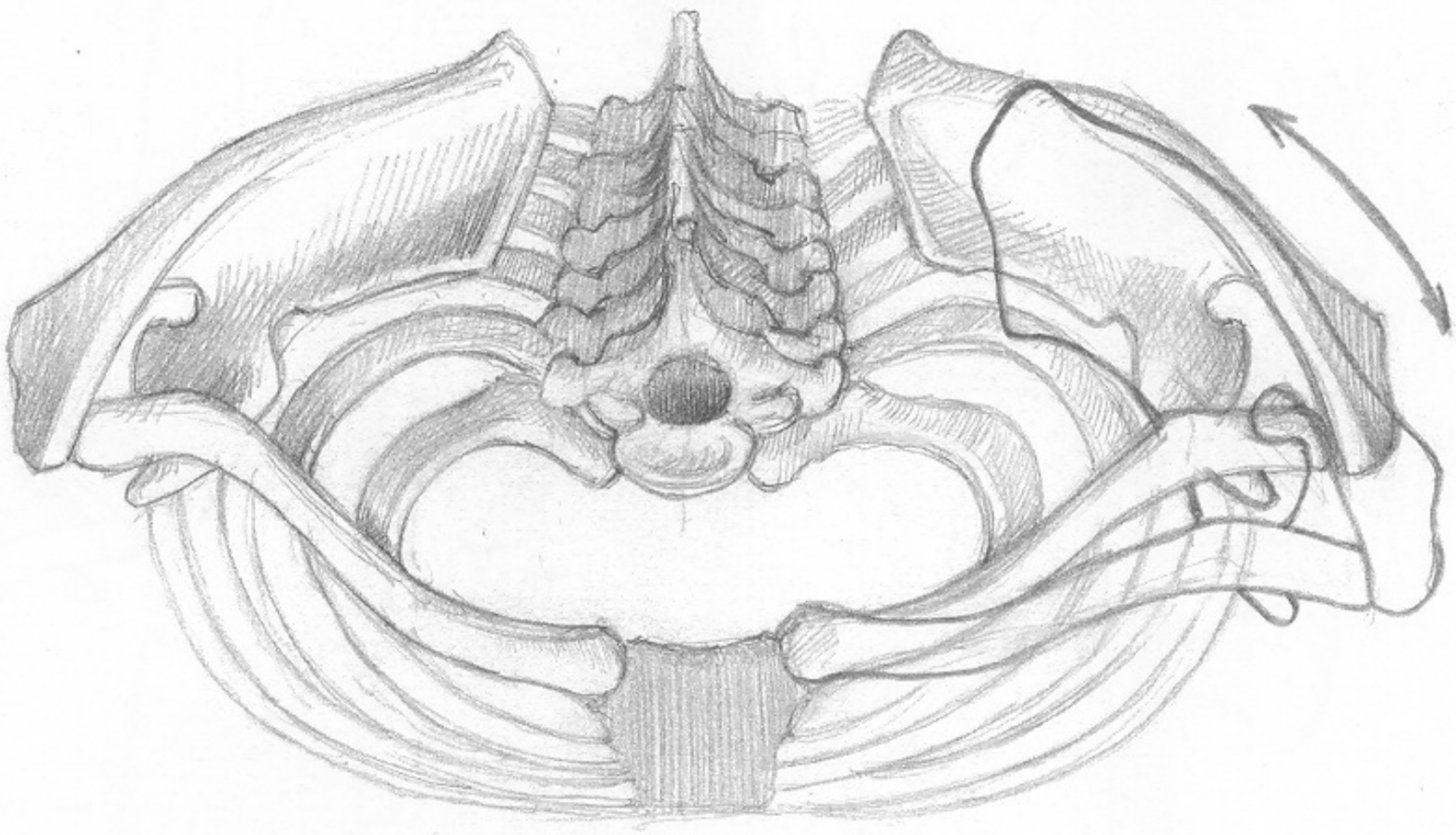

Vista craneal

Si la escápula se desplaza hacia atrás (retroversión), se acerca a la columna vertebral. La articulación esternoclavicular gira hacia atrás (entre 15° y 20°) y la articulación del hombro oscila dorsalmente (hasta 20°). Los músculos encargados del movimiento de retroversión son: el músculo trapecio (*20*), el romboides mayor (*22*) y el dorsal ancho (*21*).

Fig. 28
Elevación del brazo

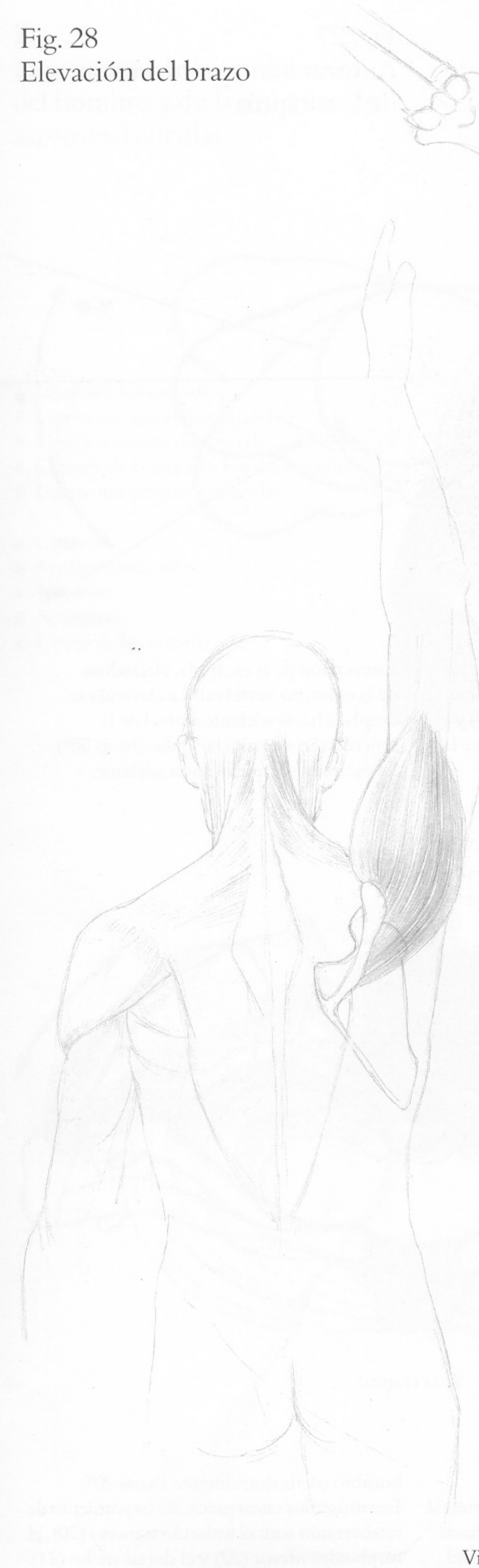

Vista posterior

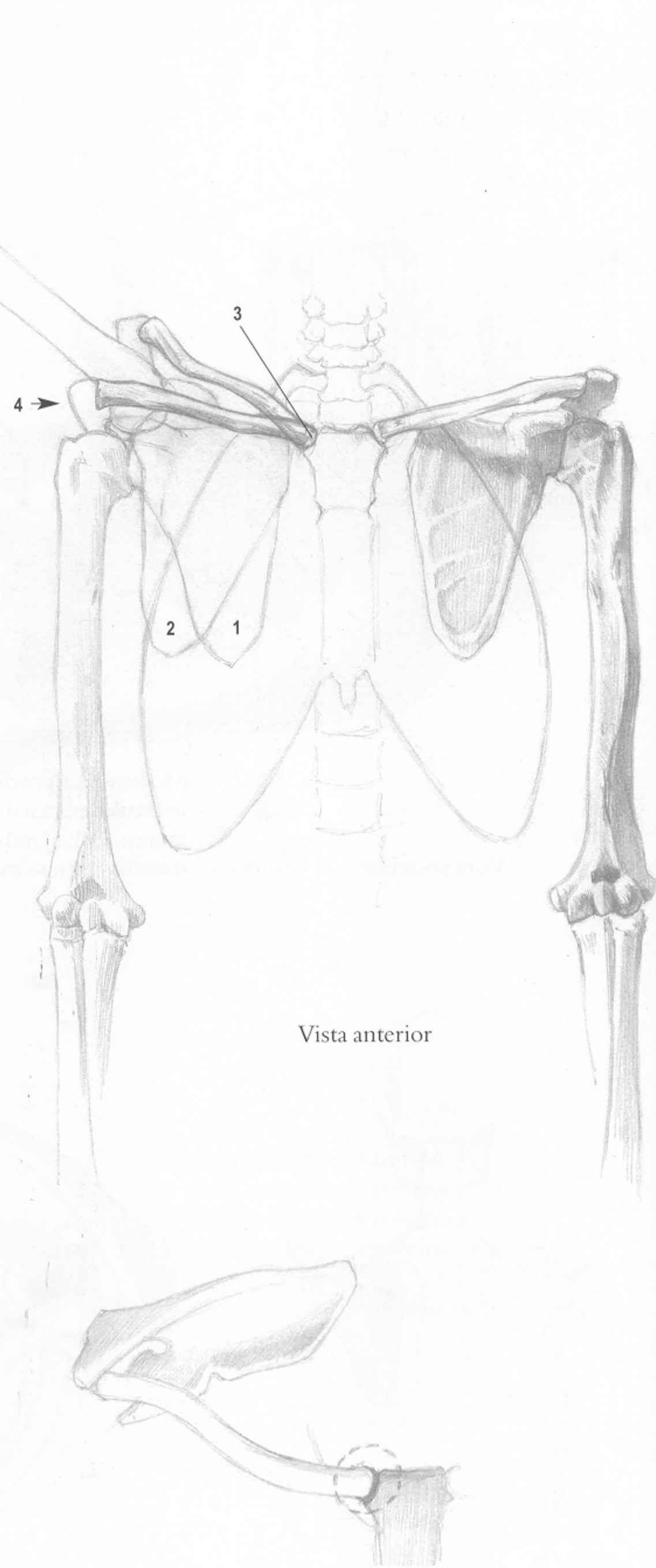

Vista anterior

La escápula (**1**) se halla unida holgadamente a la región dorsal por medio de músculos planos. Al elevar el brazo se desplaza el ángulo inferior de la escápula (**2**) hacia arriba y lateralmente. La articulación esternoclavicular (**3**) se flexiona y la articulación del hombro oscila (**4**) hacia arriba (entre 30° y 40°).

Fig. 29
Músculos elevadores de la cintura escapular

Mediante la elevación anterior del brazo, los músculos de la cavidad axilar se arquean.
En la retroversión de la cintura escapular aparece la porción lateral de los músculos pectorales.

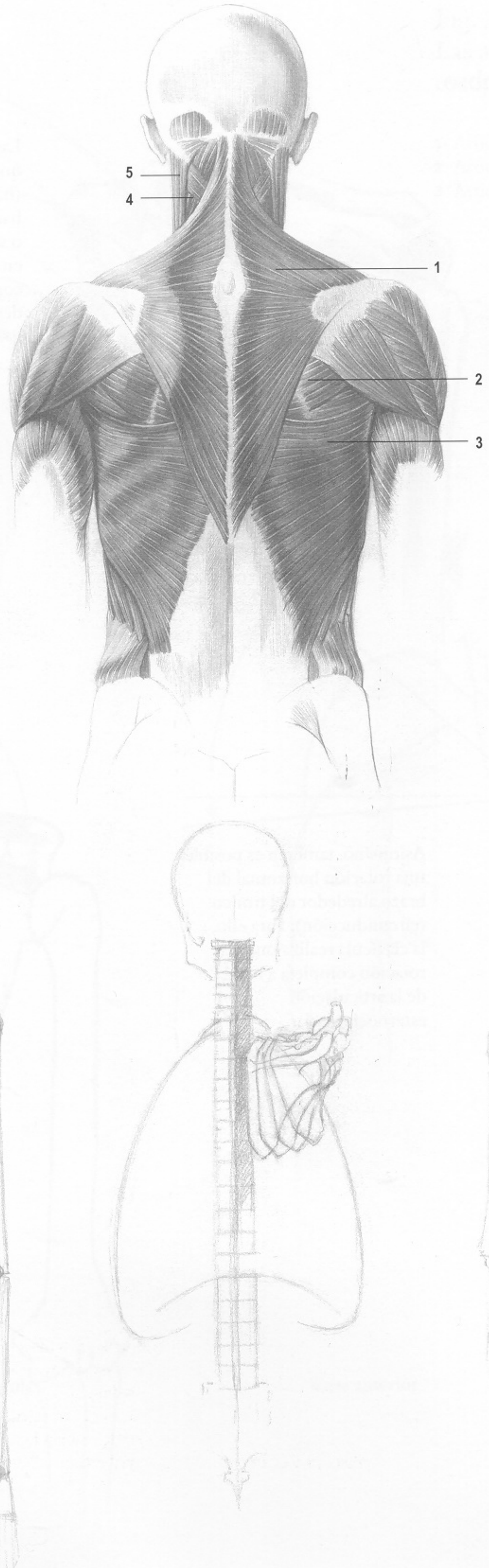

1 Músculo trapecio (*20*).
2 Músculo romboides mayor (*22*).
3 Músculo dorsal ancho (*21*).
4 Músculo angular de la escápula (*24*).
5 Músculo esternocleidomastoideo (*11*) (haz clavicular).

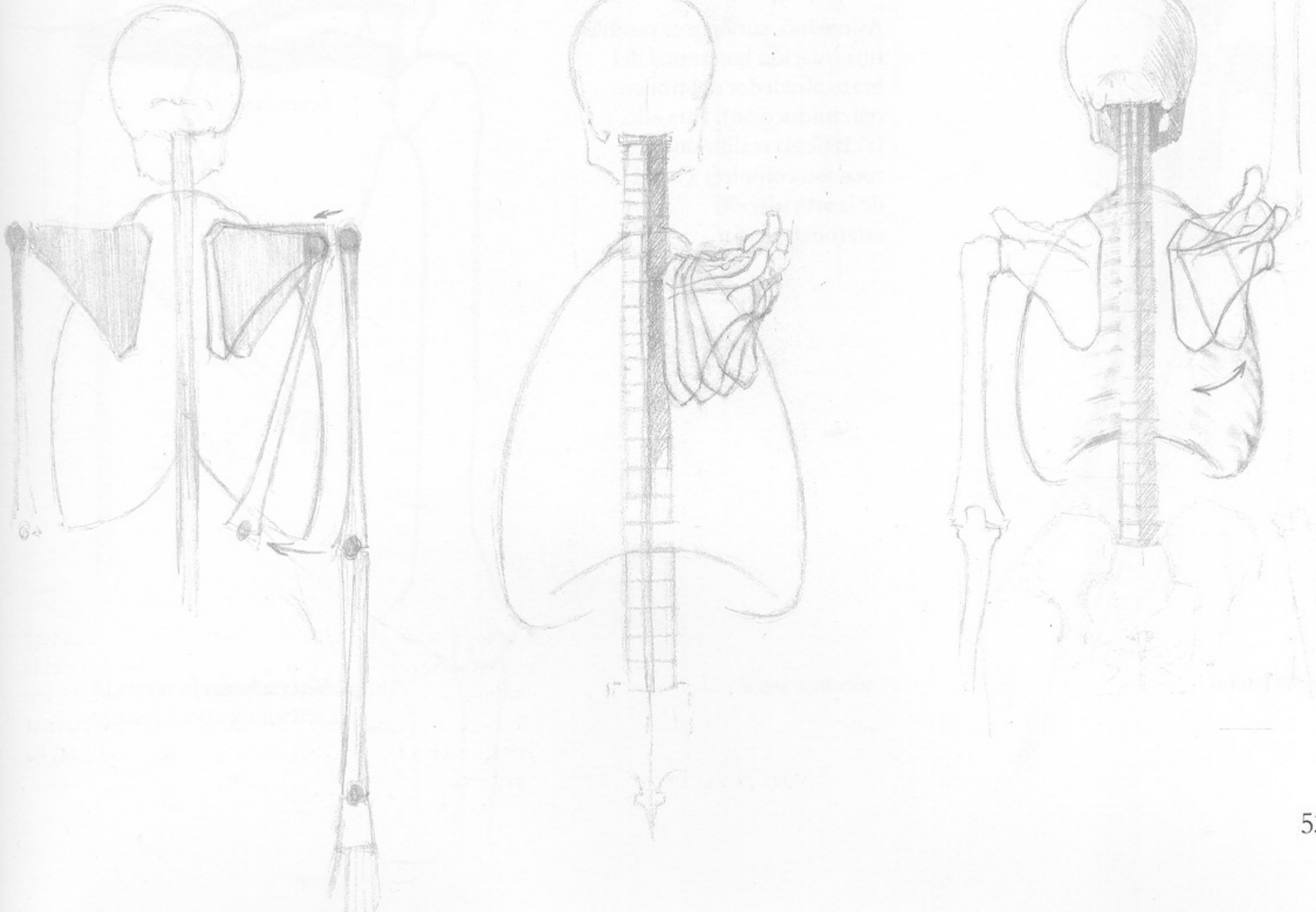

Fig. 30
Movimiento de rotación
de la articulación del hombro

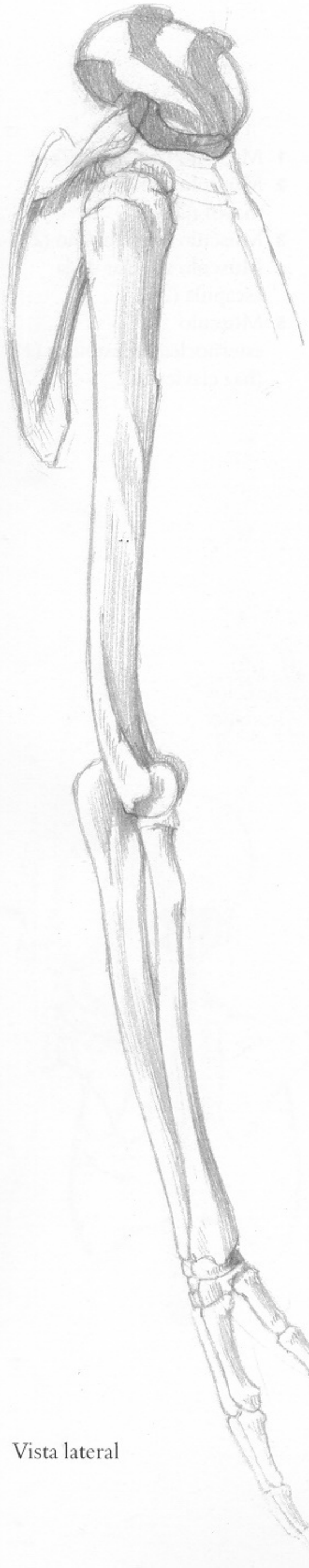

Vista lateral

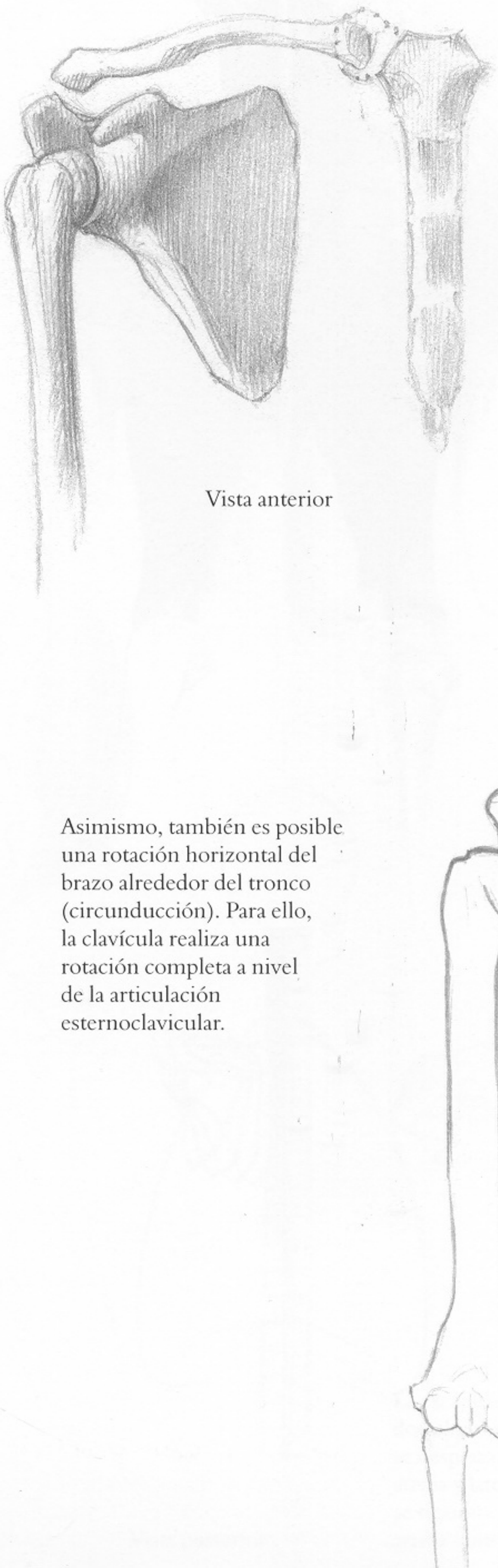

Vista anterior

Las articulaciones de la clavícula permiten que ésta se mueva en diversas direcciones (hacia arriba 30° ó 40°, hacia atrás 20°, hacia adelante 20°). Al elevar el brazo o sólo la escápula, la clavícula se mueve en el plano frontal sobre su articulación con el esternón. Al bajar el brazo se desplaza en la dirección contraria.

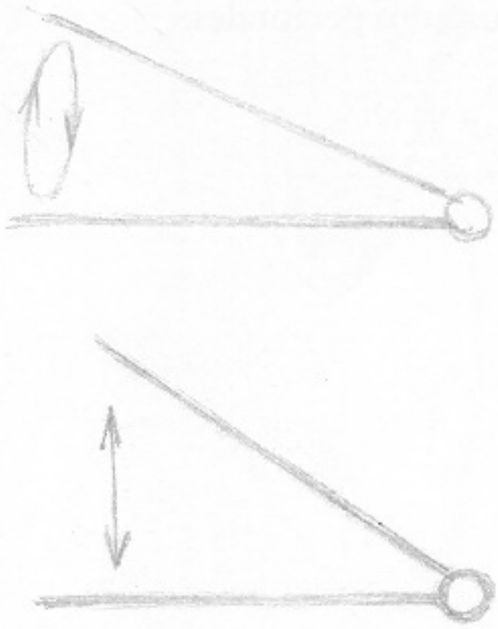

Asimismo, también es posible una rotación horizontal del brazo alrededor del tronco (circunducción). Para ello, la clavícula realiza una rotación completa a nivel de la articulación esternoclavicular.

Vista anterior

Fig. 31
Las articulaciones de la cintura escapular

1 Articulación esternoclavicular.
2 Articulación acromioclavicular.
3 Articulación escapulohumeral.

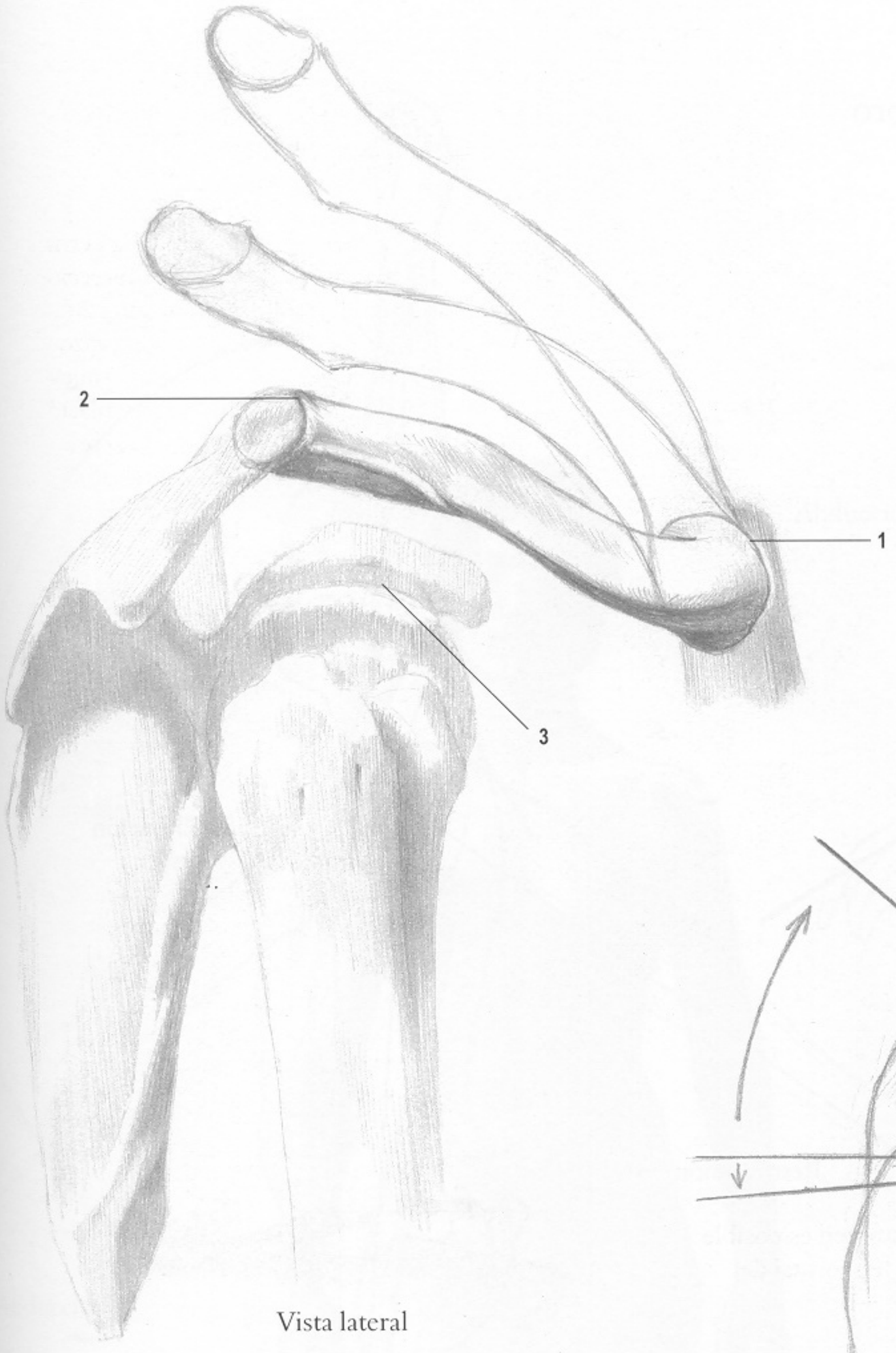

Vista lateral

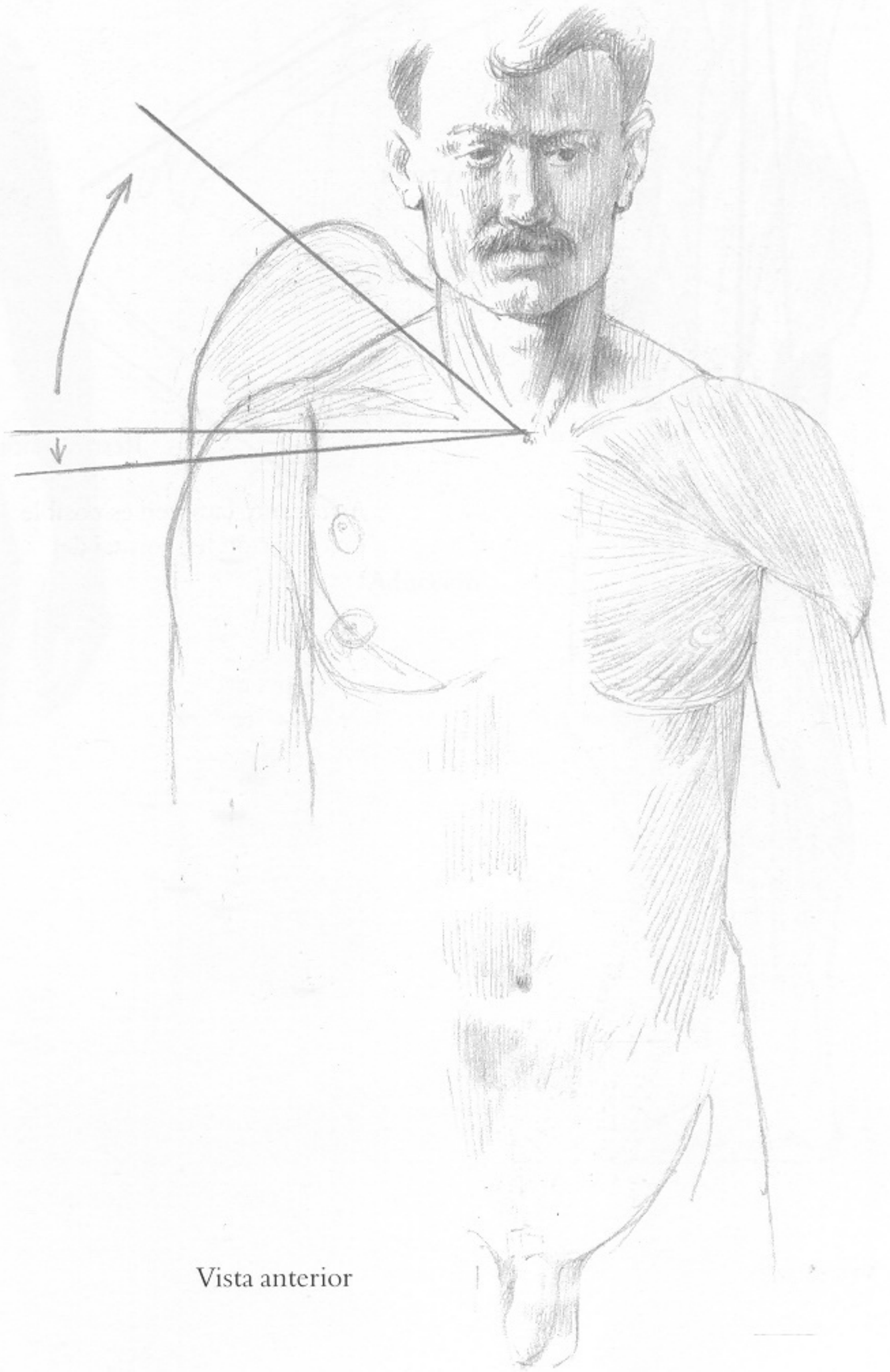

Vista anterior

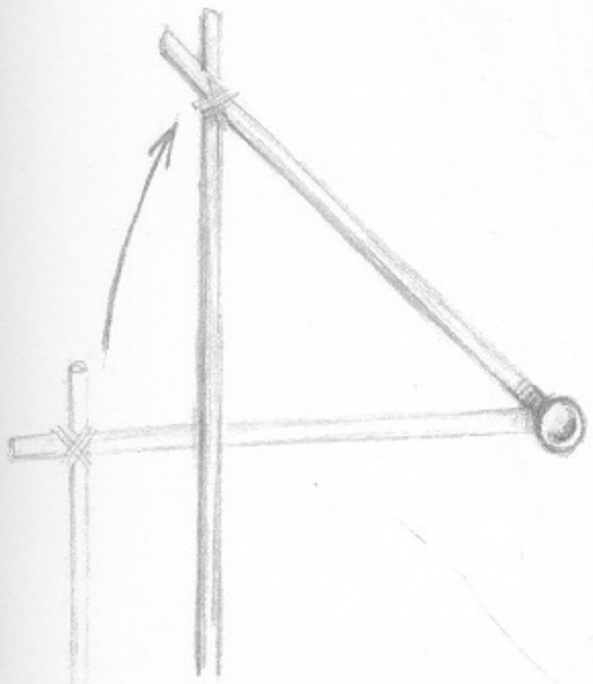

Al elevar el hombro la escápula se acerca a la caja torácica.

Fig. 32
Movimientos de la articulación del hombro

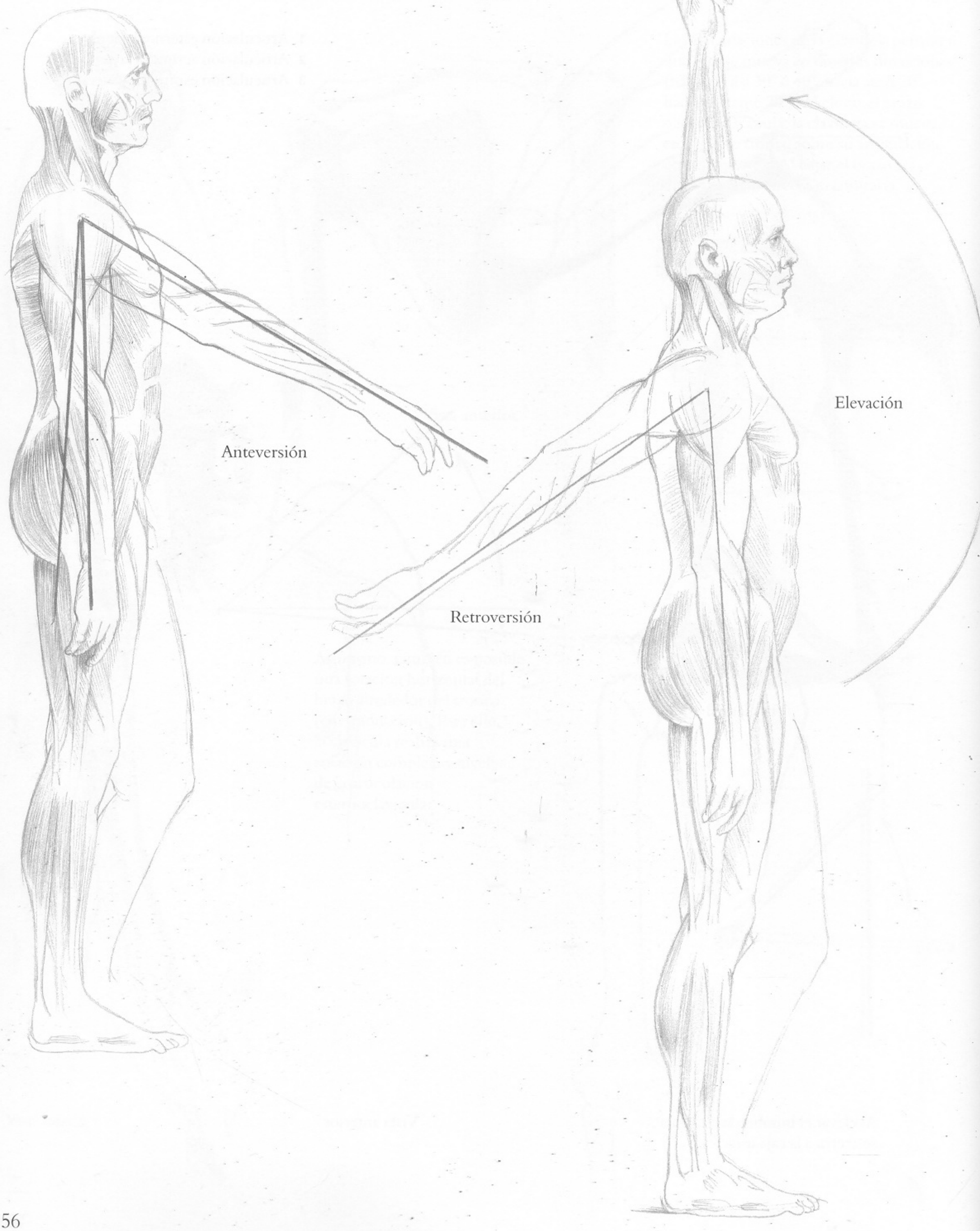

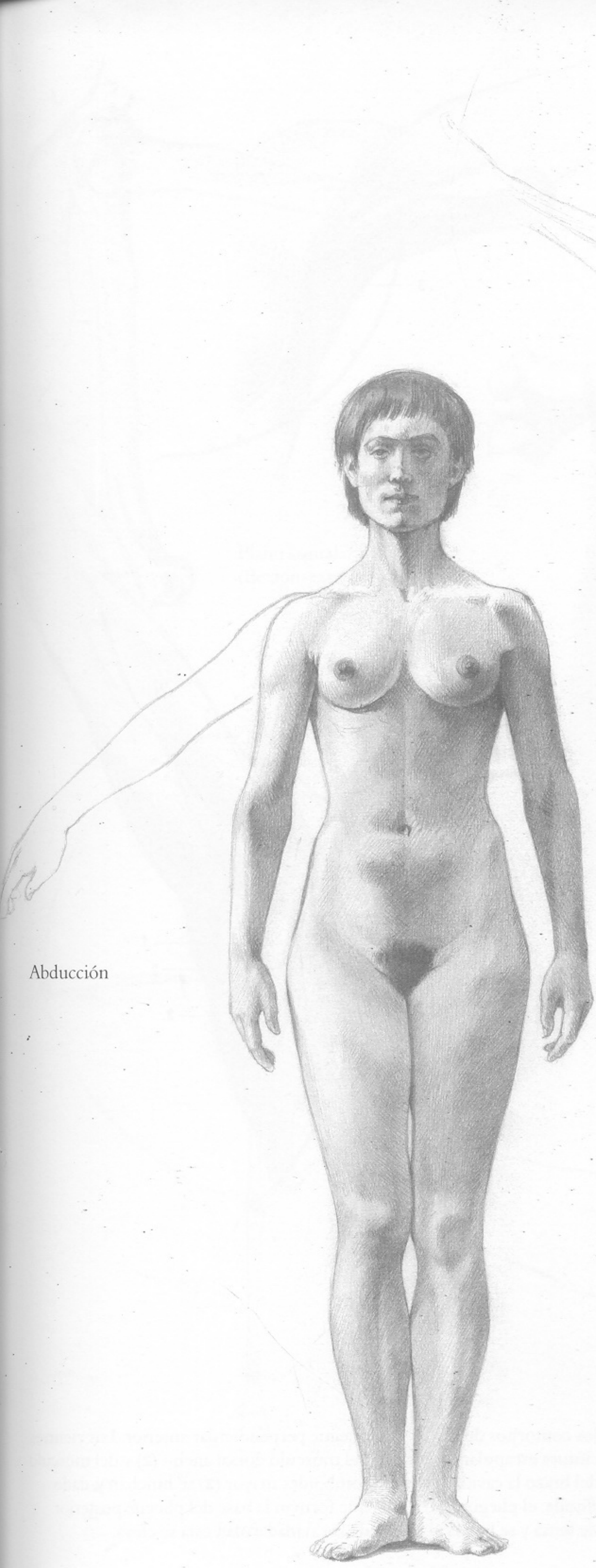

Abducción

Abducción

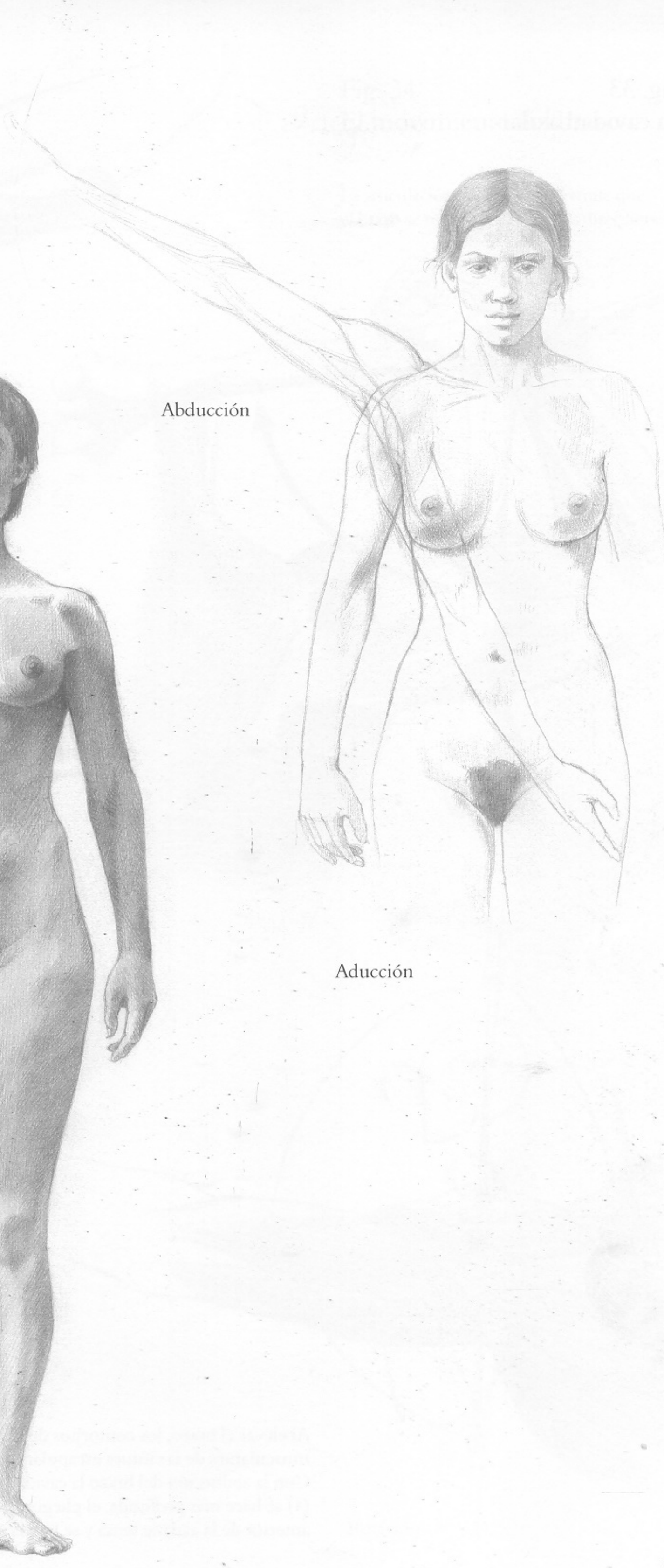

Aducción

Fig. 33
La cavidad axilar

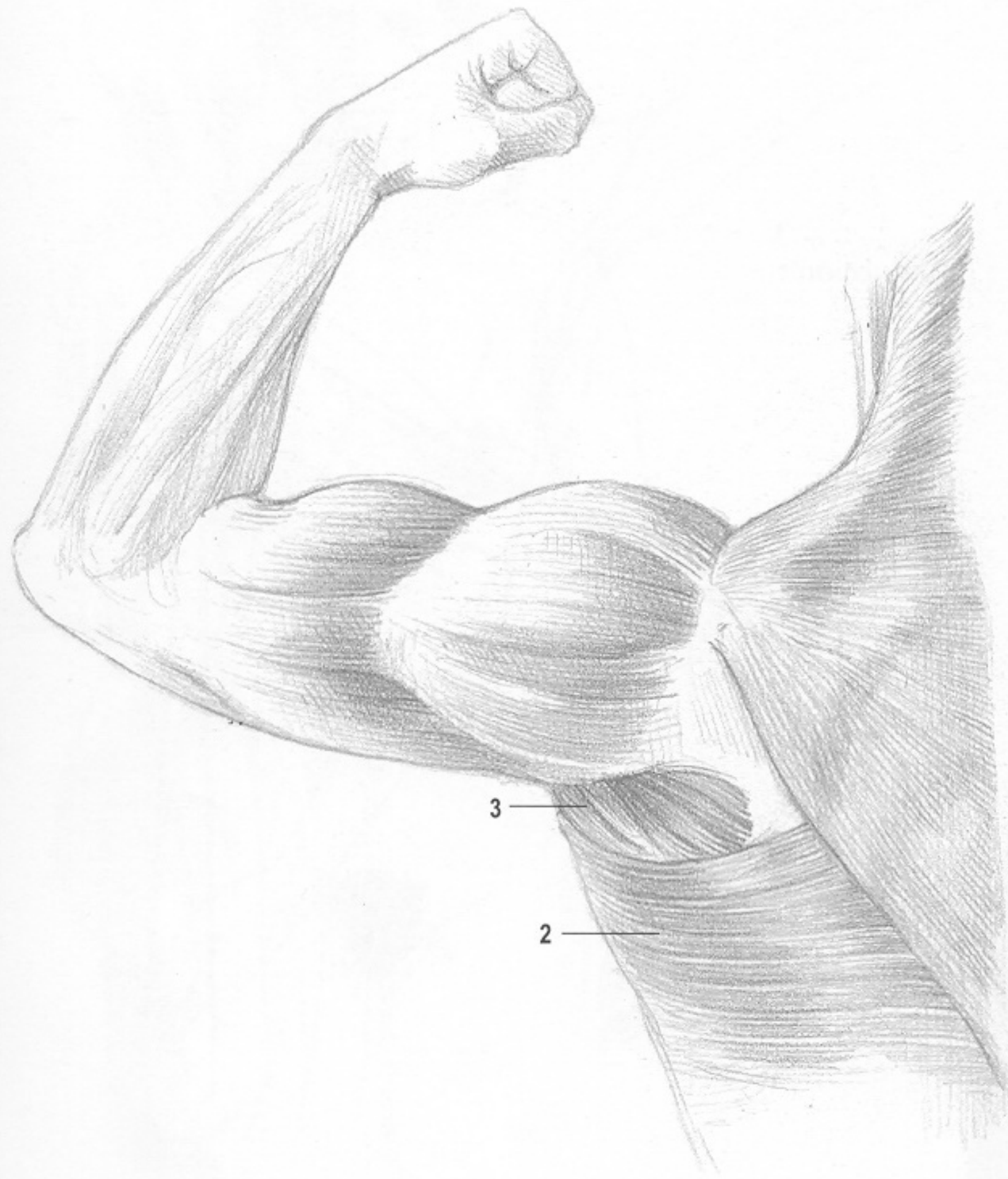

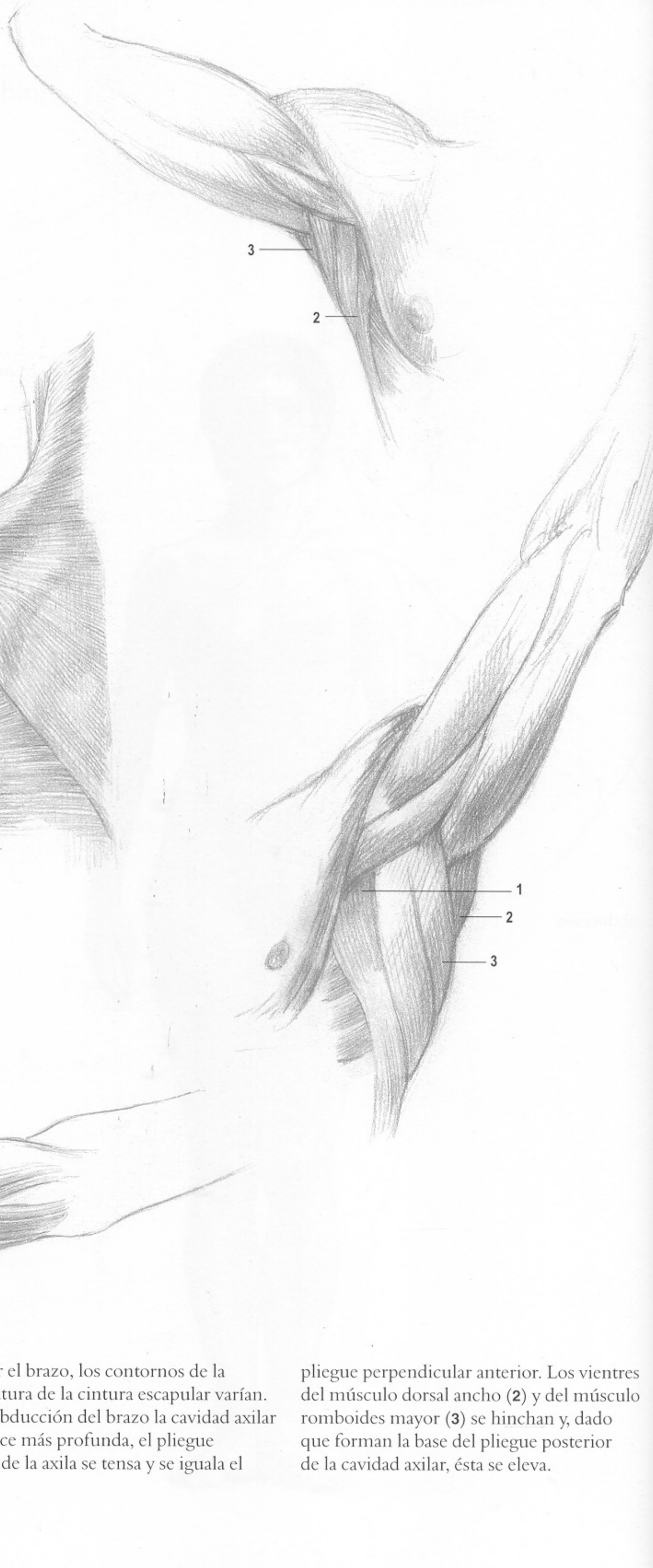

Al elevar el brazo, los contornos de la musculatura de la cintura escapular varían. Con la abducción del brazo la cavidad axilar (**1**) se hace más profunda, el pliegue anterior de la axila se tensa y se iguala el pliegue perpendicular anterior. Los vientres del músculo dorsal ancho (**2**) y del músculo romboides mayor (**3**) se hinchan y, dado que forman la base del pliegue posterior de la cavidad axilar, ésta se eleva.

Fig. 34
El movimiento del brazo

La articulación del hombro permite que el brazo se mueva en diferentes direcciones.

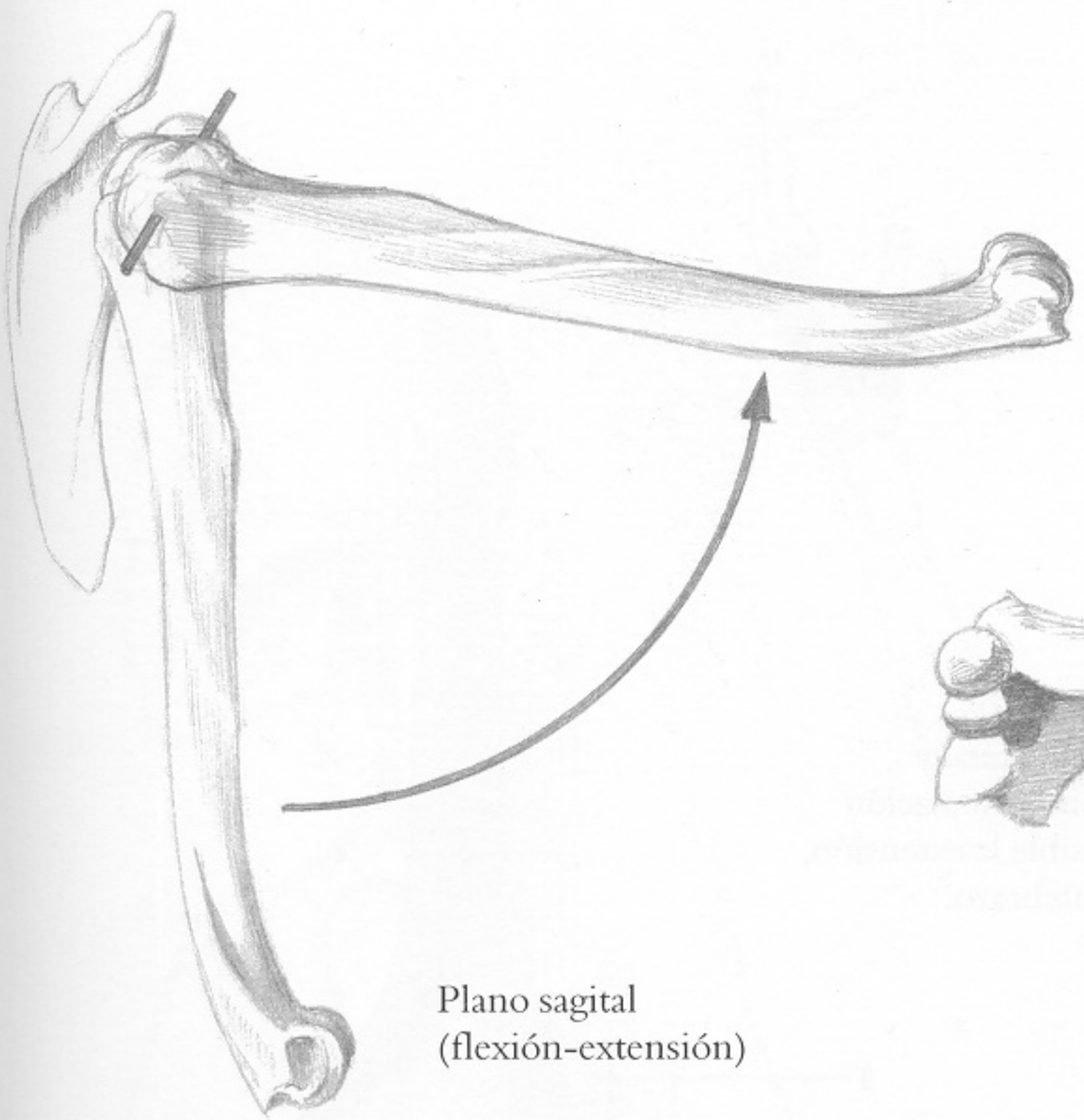

Plano sagital
(flexión-extensión)

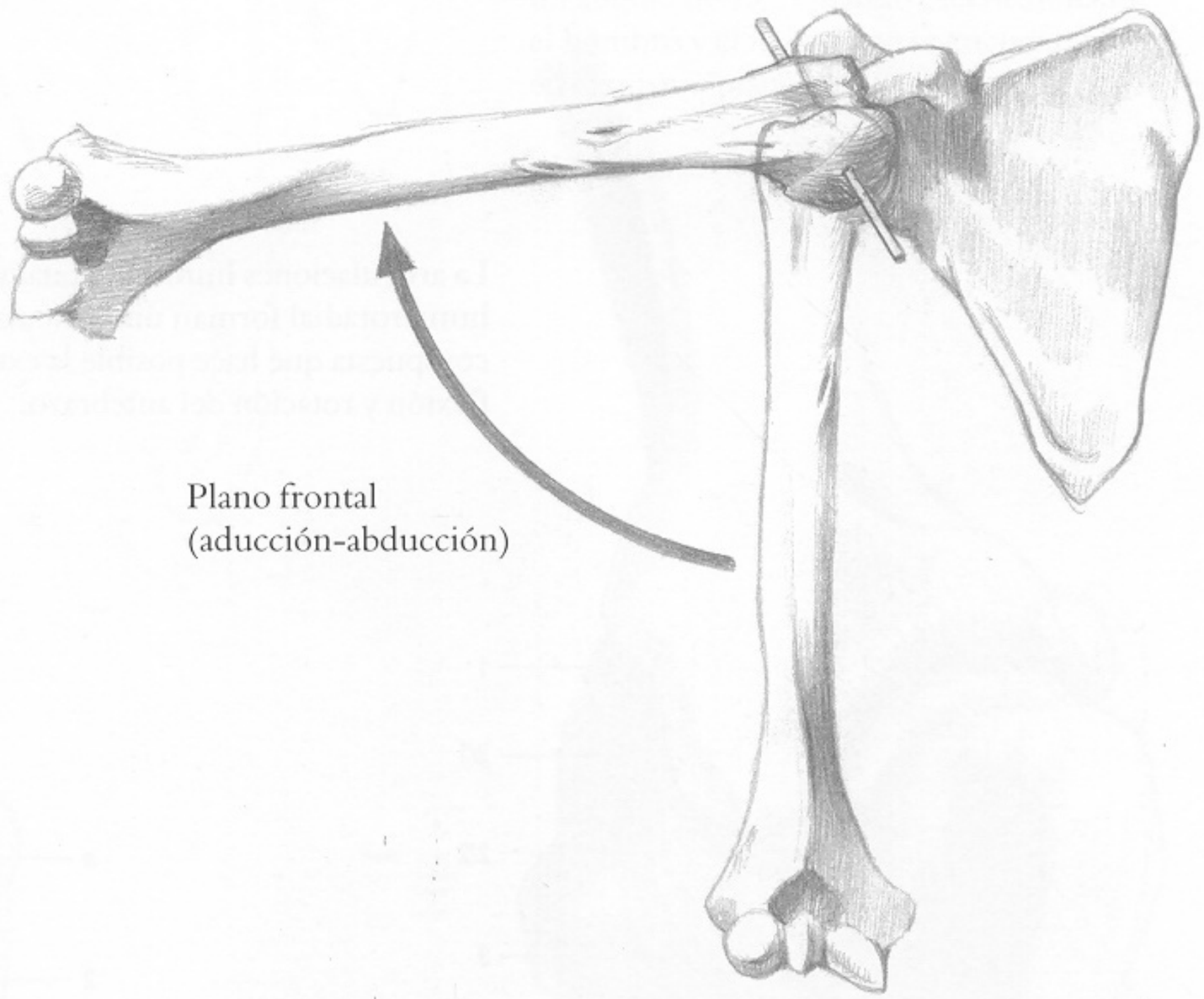

Plano frontal
(aducción-abducción)

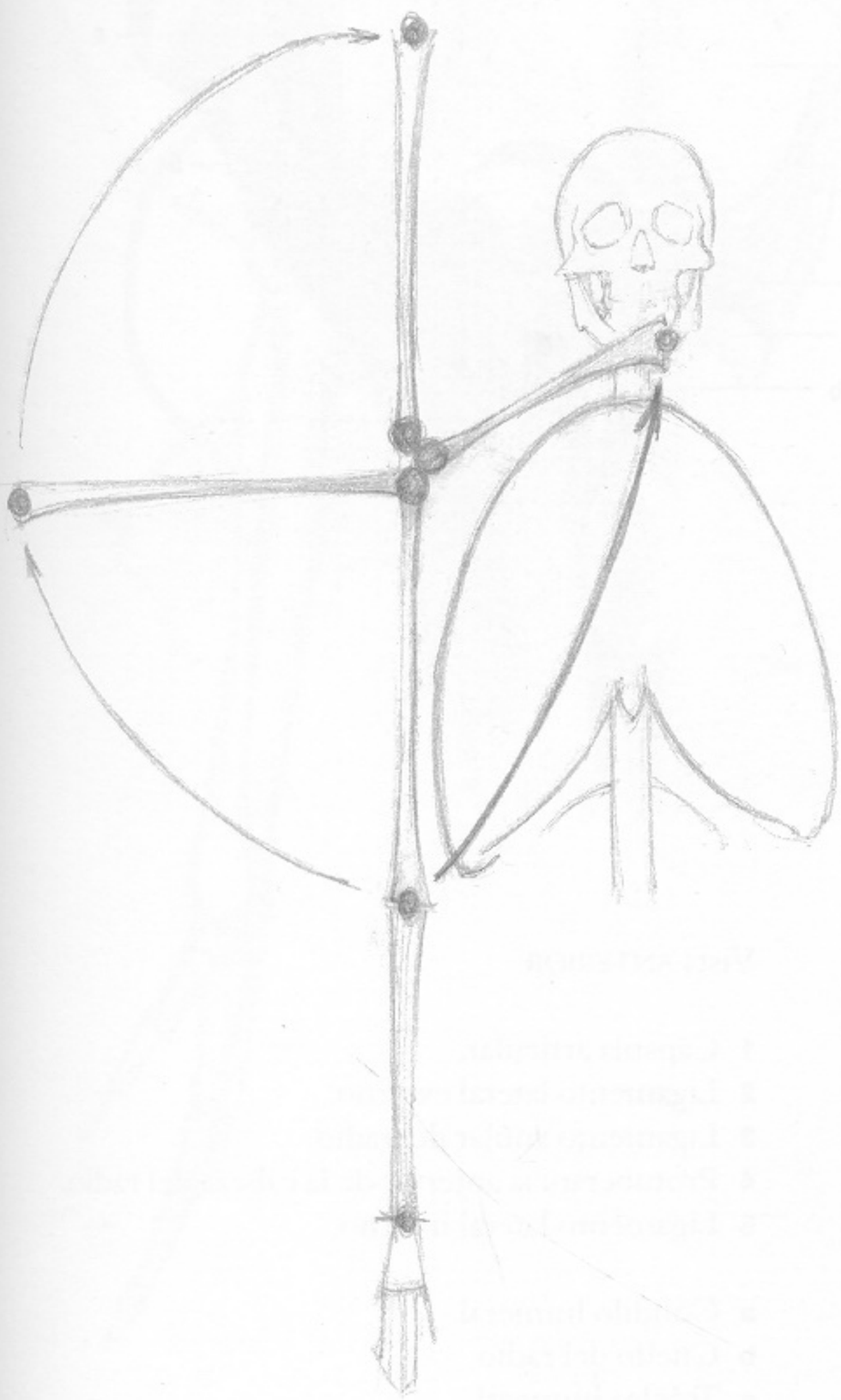

Elevación

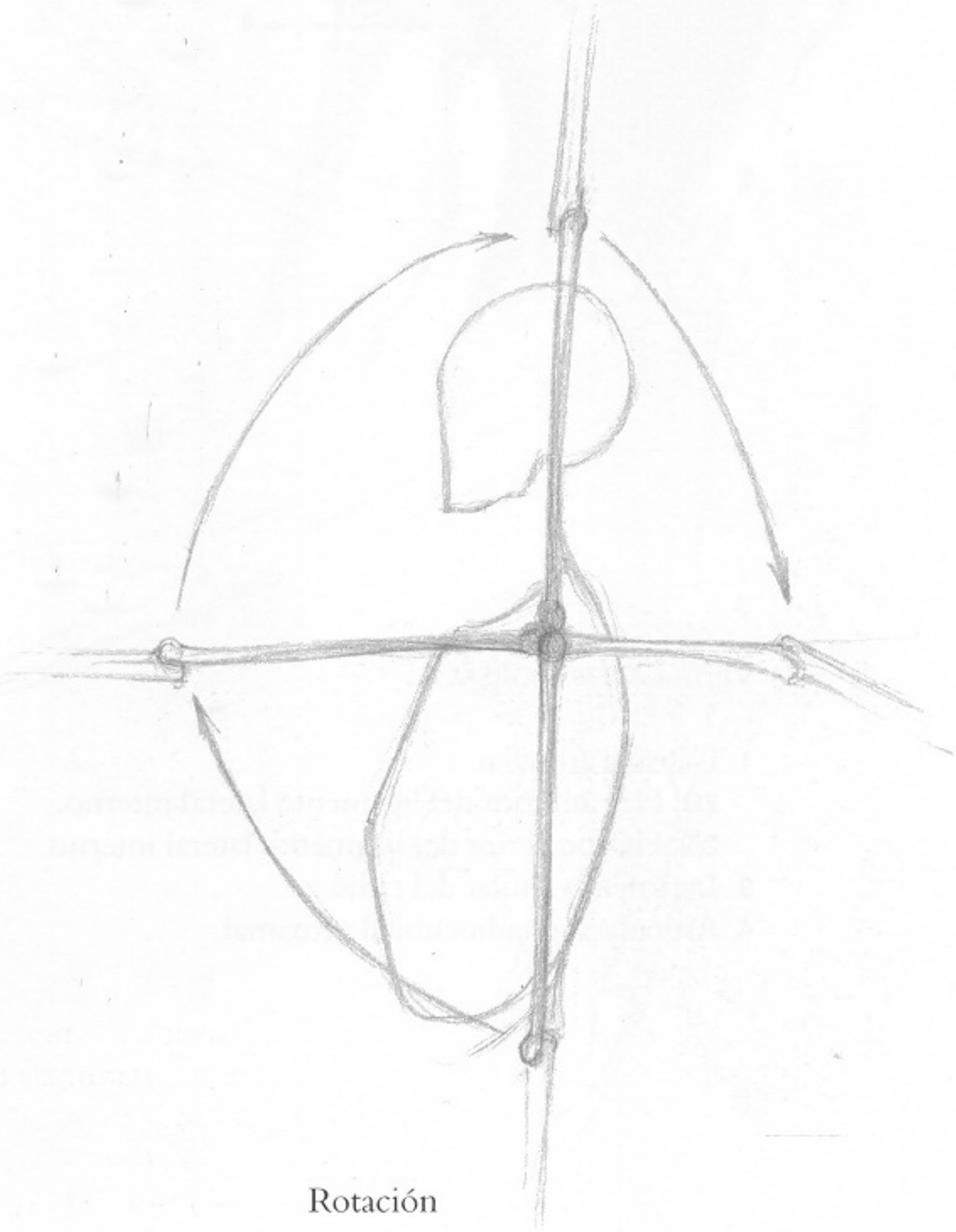

Rotación

Fig. 35
Ligamentos de la articulación del codo

La articulaciones humerocubital y humeroradial forman una articulación compuesta que hace posible la extensión, flexión y rotación del antebrazo.

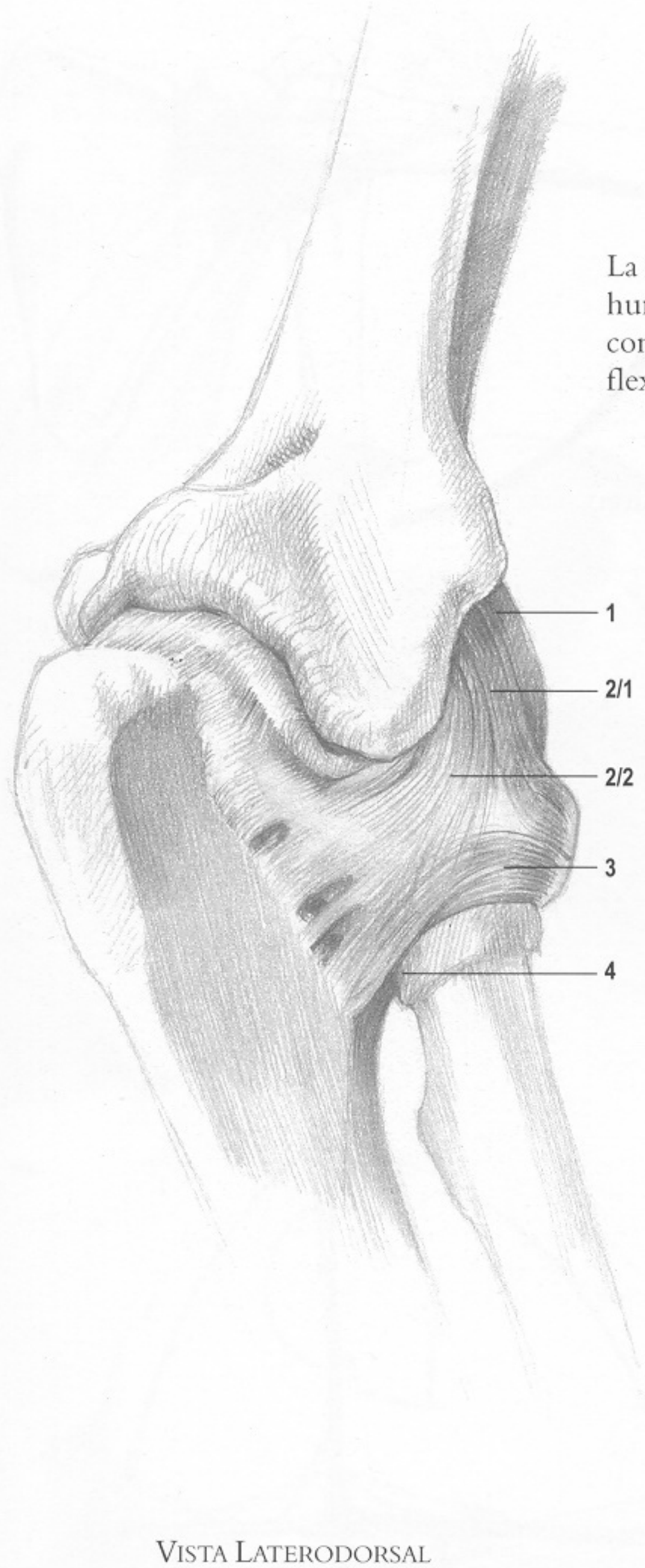

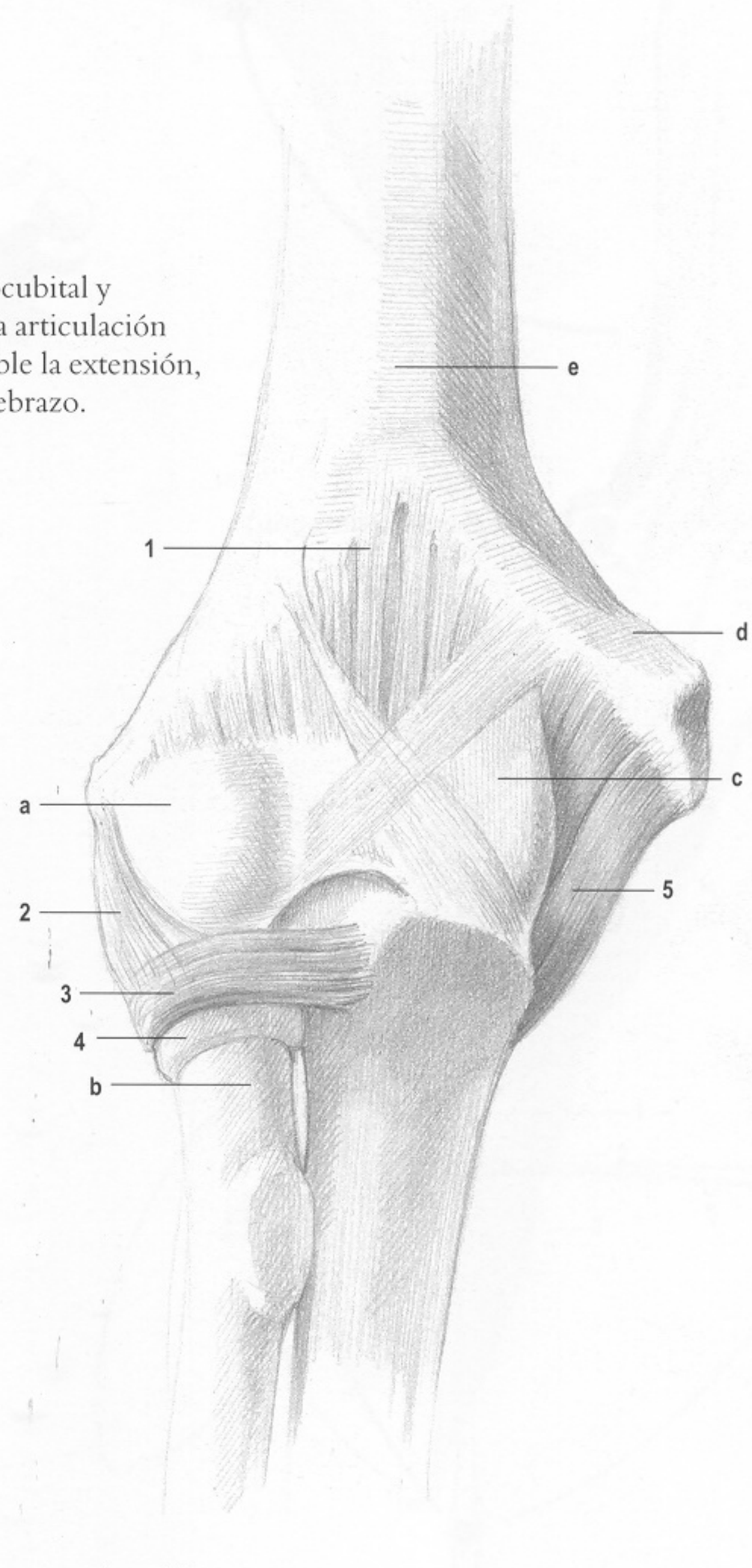

Vista Laterodorsal

1 Cápsula articular.
2/1 Haz anterior del ligamento lateral interno.
2/2 Haz posterior del ligamento lateral interno.
3 Ligamento anular del radio.
4 Articulación radiocubital proximal.

Vista anterior

1 Cápsula articular.
2 Ligamento lateral externo.
3 Ligamento anular del radio.
4 Protuberancia anterior de la cabeza del radio.
5 Ligamento lateral interno.

a Cóndilo humeral.
b Cuello del radio.
c Tróclea humeral.
d Epitróclea humeral.
e Húmero.

Fig. 36
Flexión de la articulación del codo

A nivel del codo, el brazo es capaz de flexionarse desde un ángulo de 180° hasta un ángulo de 15°. Cuando está flexionado, el hombro y el metacarpo se encuentran en el mismo plano.

Fig. 37
Movimiento del antebrazo

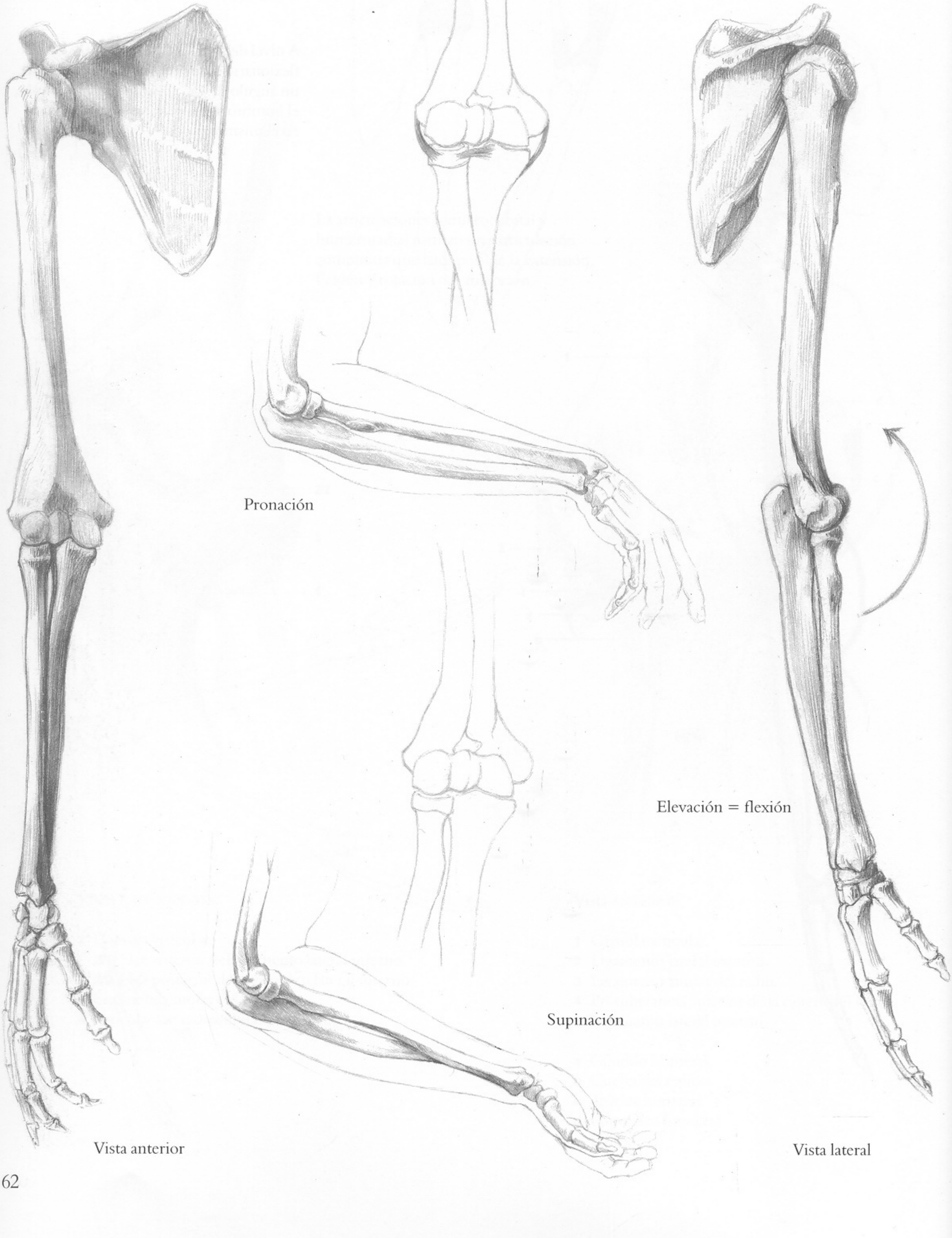

Vista anterior

Pronación

Supinación

Elevación = flexión

Vista lateral

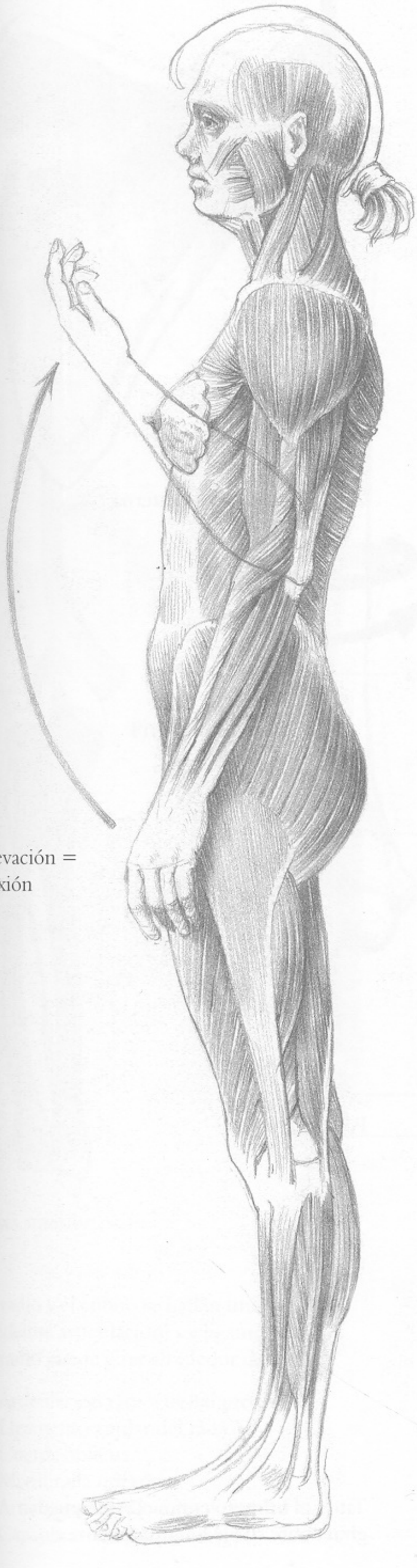

Elevación =
flexión

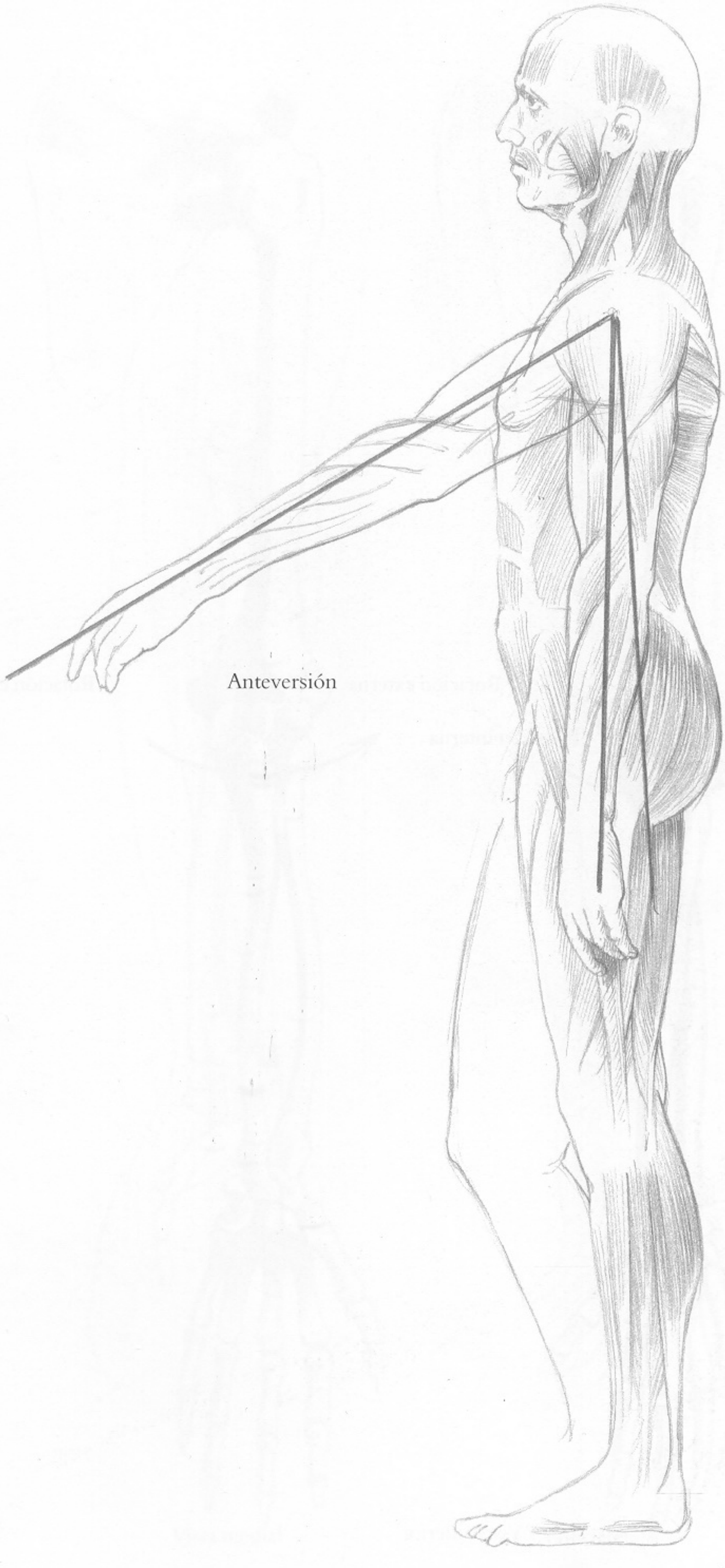

Anteversión

Fig. 38
Pronación y supinación

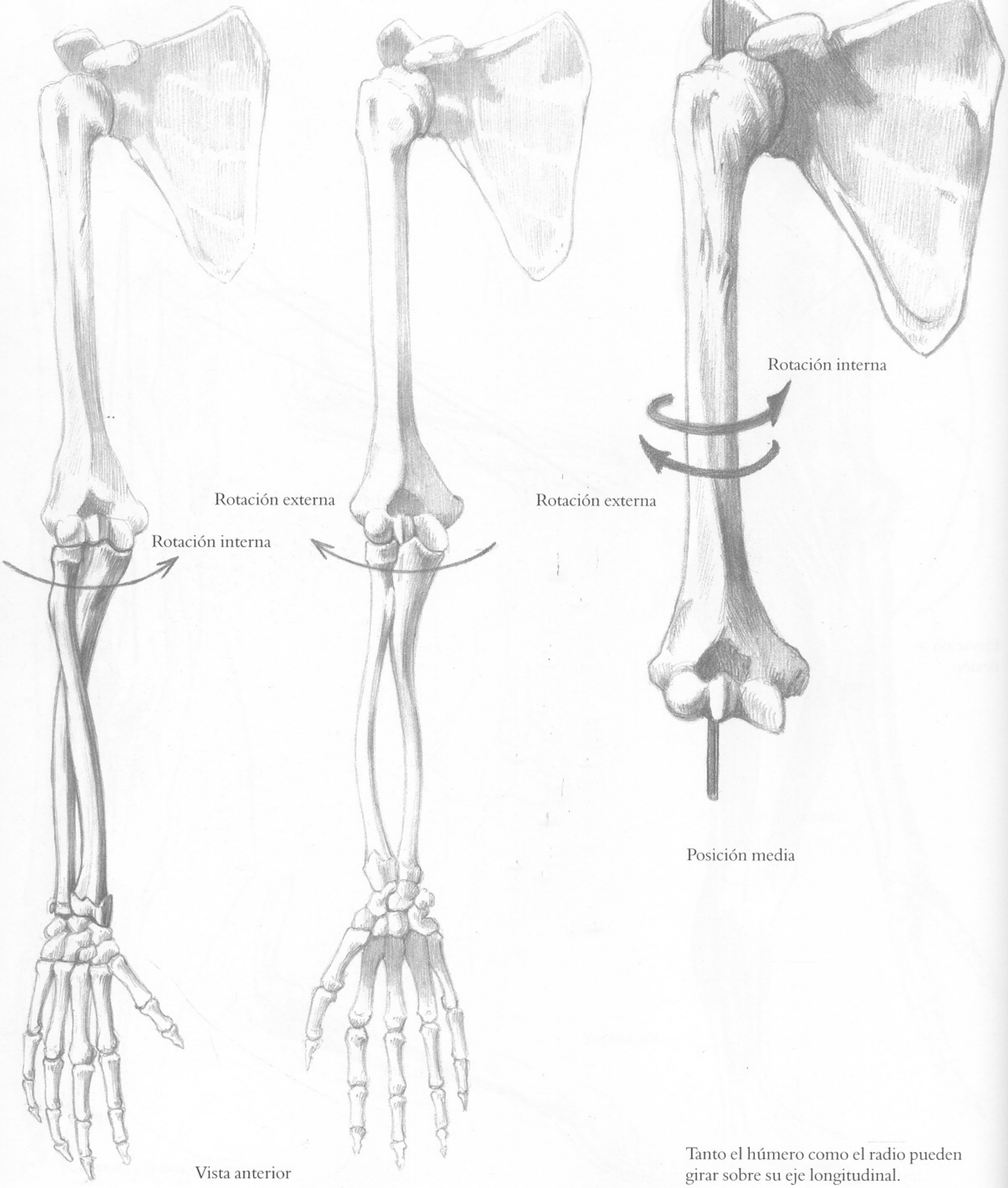

Tanto el húmero como el radio pueden girar sobre su eje longitudinal.

Fig. 39
Puntos de unión entre
los huesos del antebrazo

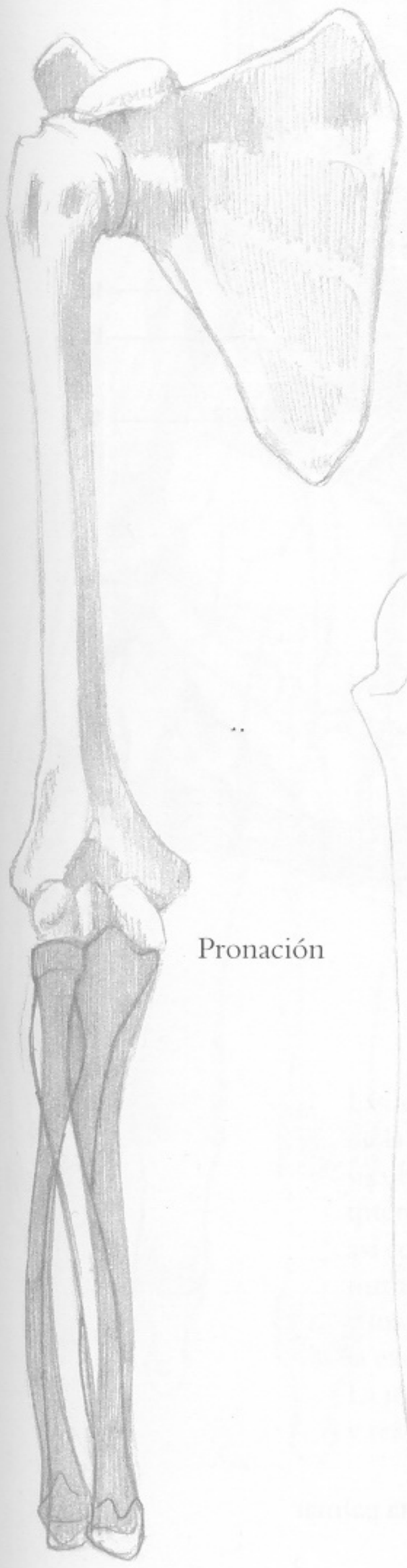

Pronación

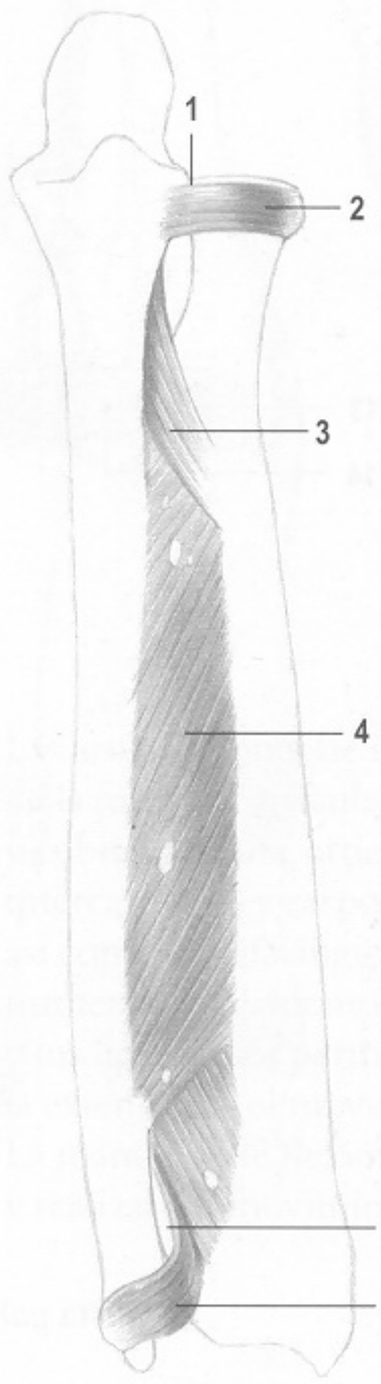

Vista anterior

Vista medial

Vista lateral

El radio y el cúbito se hallan unidos
mediante articulaciones y ligamentos.
El radio puede girar alrededor del cúbito.

1 Articulación radiocubital proximal.
2 Ligamento anular del radio.
3 Cuerda oblicua.
4 Membrana interósea.
5 Articulación radiocubital distal.
6 Cápsula articular.

Fig. 40
Ligamentos de la articulación de la muñeca

1 Ligamento radiocarpiano dorsal.
2 Ligamento medial interno.
3 Ligamento lateral externo.
4 Ligamento arqueado dorsal.
5 Ligamento carpometacarpiano lateral.
6 Ligamento lateral de la falange proximal.
7 Impresión de los tendones de los extensores.

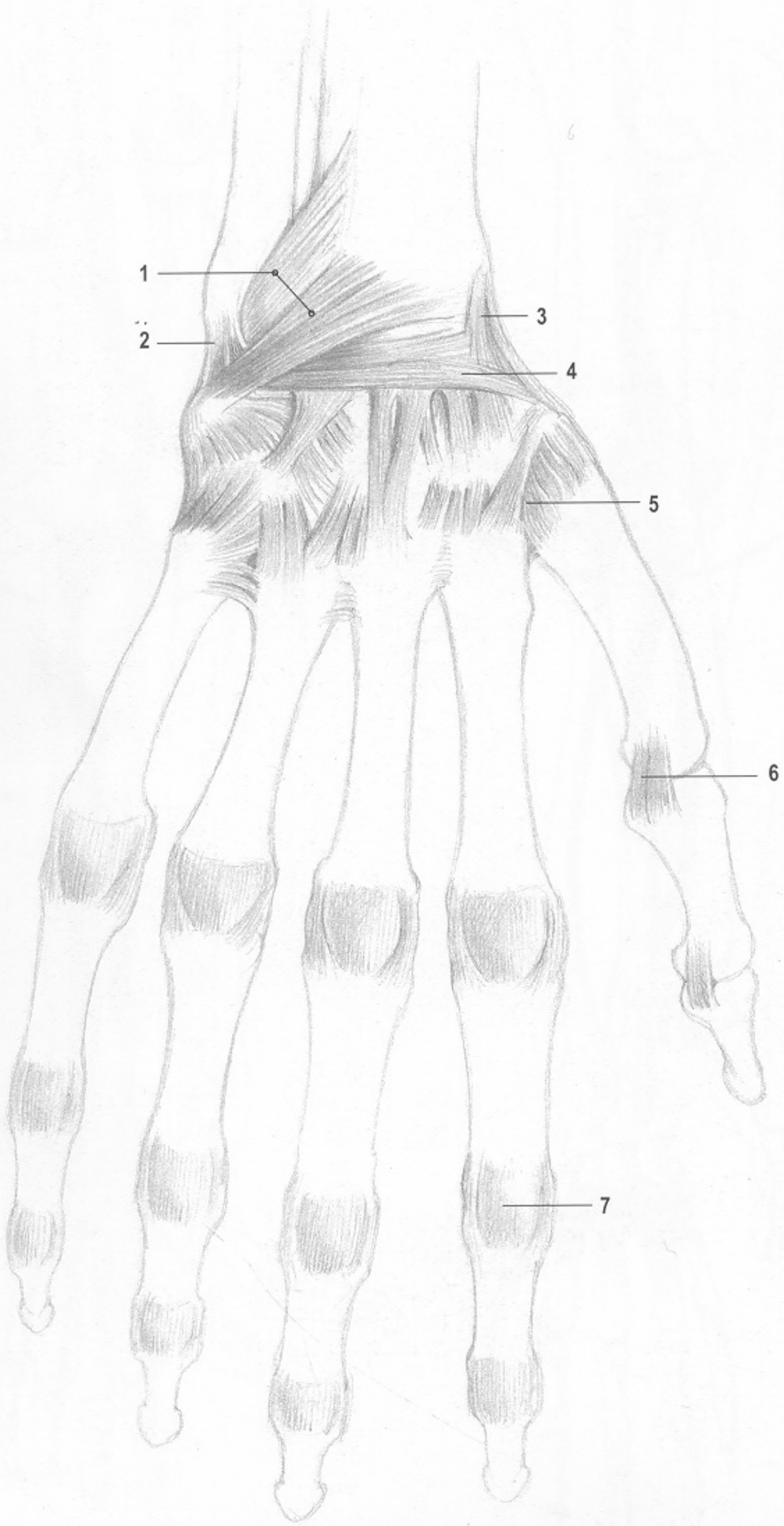

Vista dorsal

8 Ligamento carpometacarpiano posterior.
9 Ligamento radiocubital posterior.
10 Ligamento lateral externo.
11 Ligamento transverso que fija los tendones de los flexores.
12 Canal del ligamento radiado anterior.
13 Impresión de los tendones de lós músculos flexores.
14 Ligamentos transversos profundos del metacarpo.

a Tendón del m. palmar mayor (*53*).
b Tendón del m. cubital anterior (*55*).

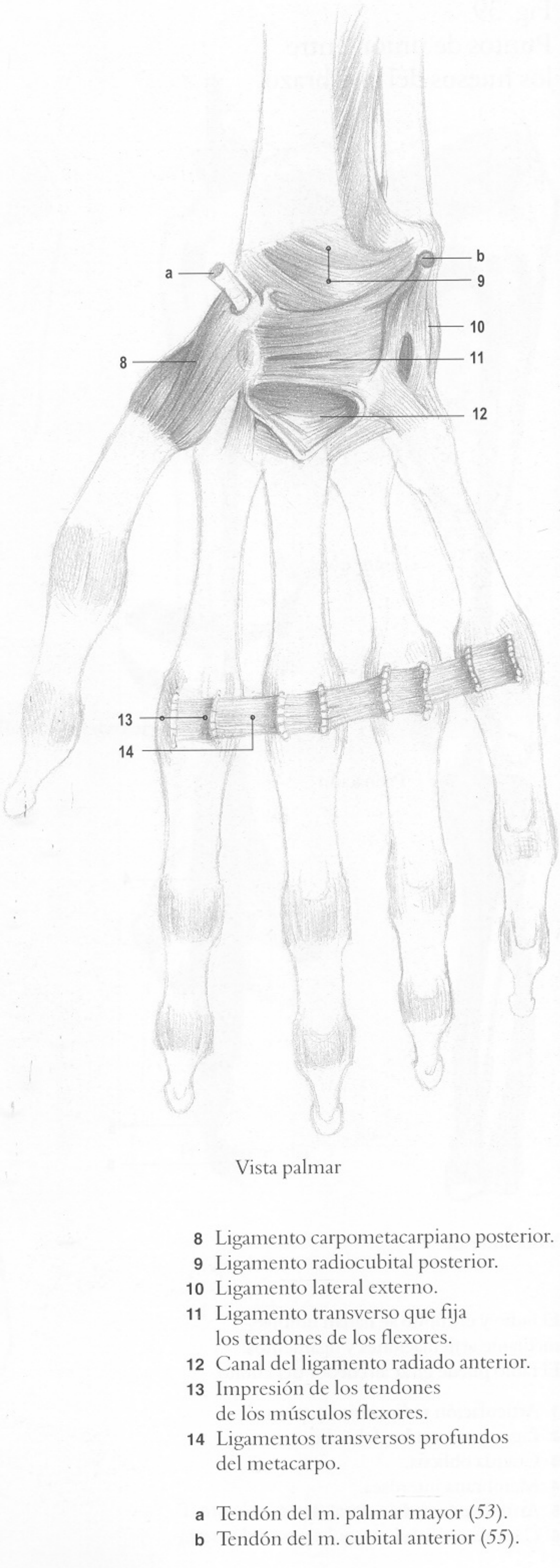

Vista palmar

Fig. 41
Movimientos de la mano

Las articulaciones de la mano (articulación de la muñeca, articulación radiocarpiana y cubitocarpiana, articulaciones intercarpianas y carpometacarpianas, así como interfalángicas) están fijadas por numerosos ligamentos. Las articulaciones y los ligamentos permiten la flexión, la extensión y el movimiento lateral. La mano puede flexionarse, extenderse y realizar un movimiento lateral.

Fig. 42
Articulaciones de los dedos
(Articulación en charnela)

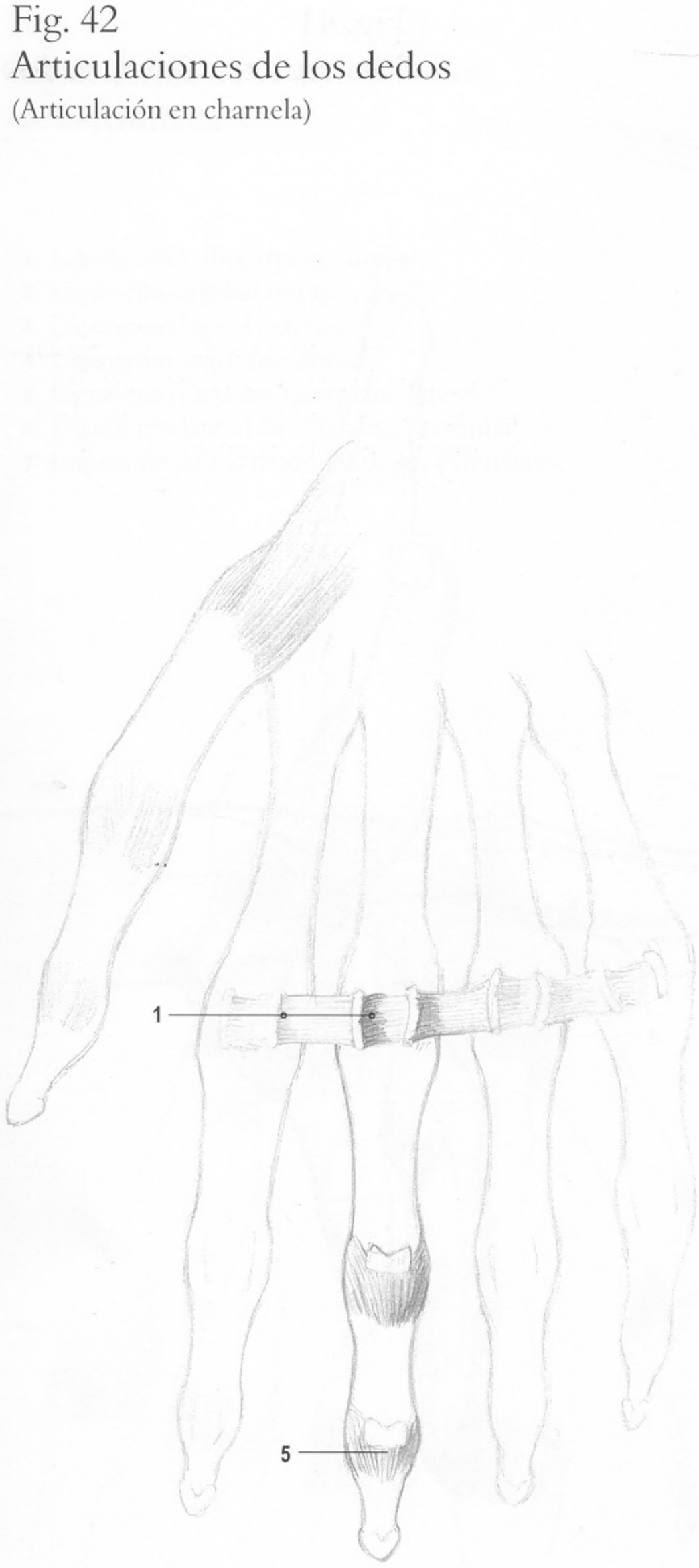

Vista palmar

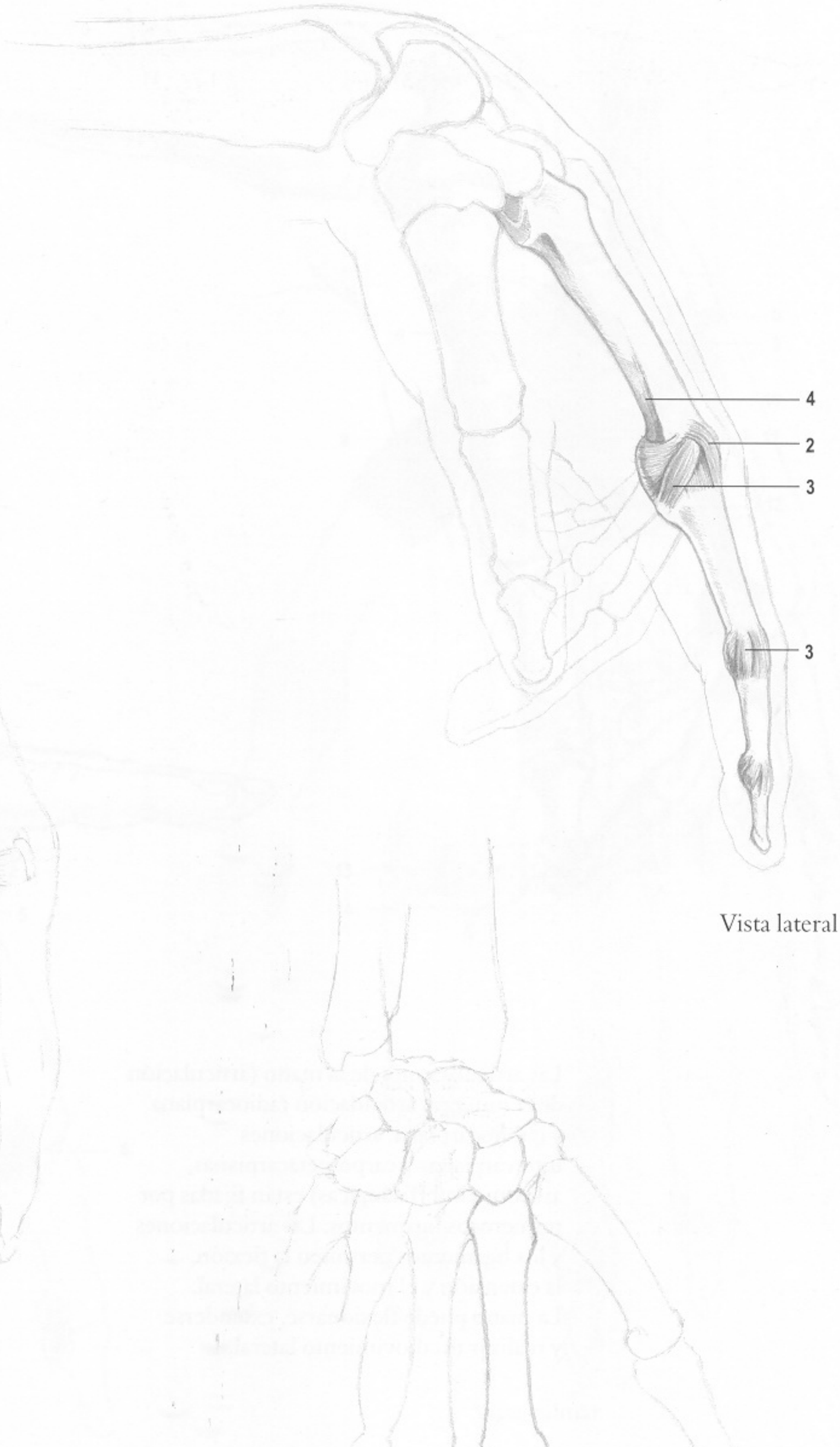

Vista lateral

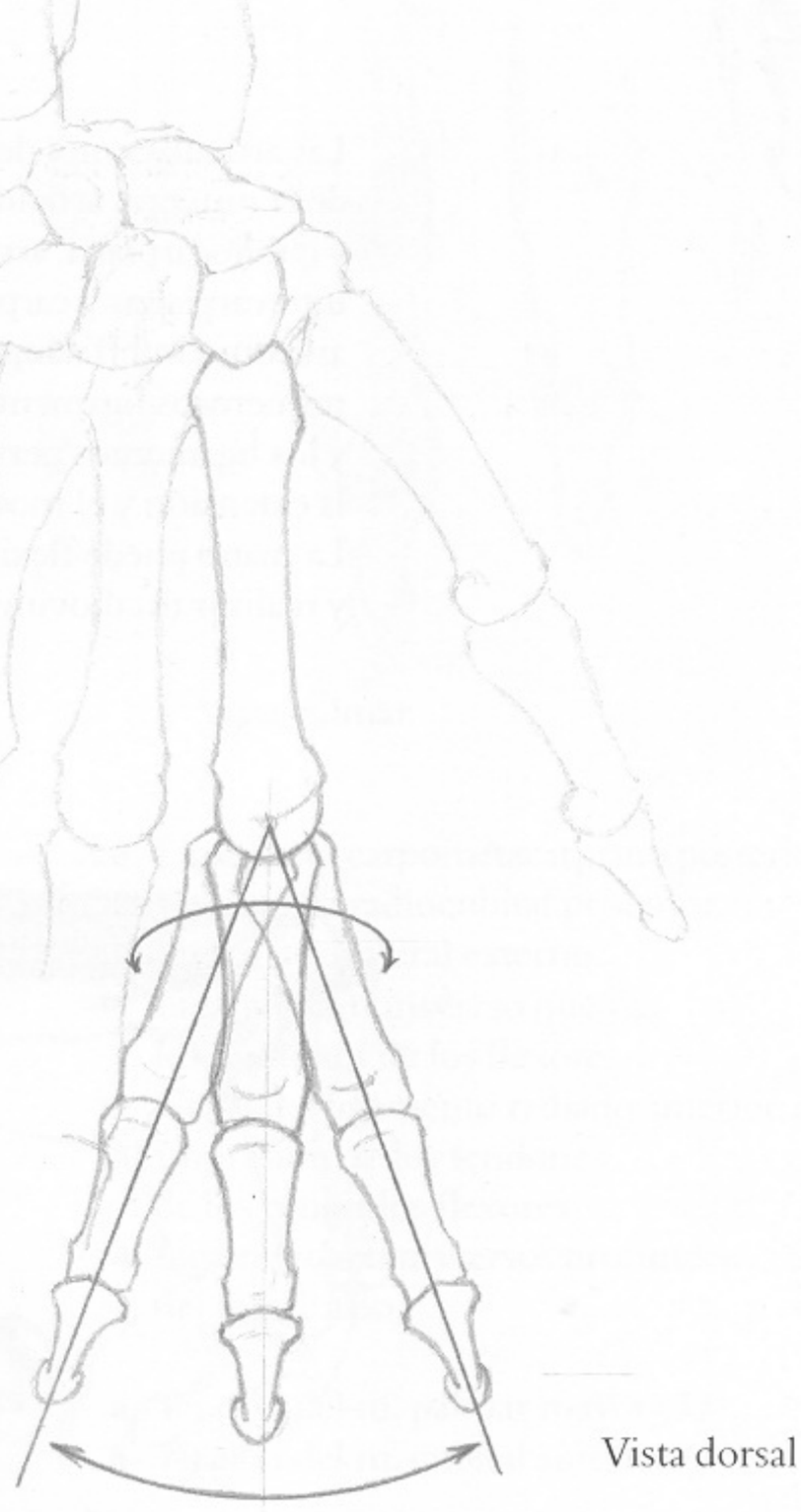

Vista dorsal

1 Ligamentos transversos profundos del metacarpo.
2 Cápsula articular.
3 Ligamento lateral.
4 Ligamento palmar.
5 Inserción de los tendones en los m. flexores de los dedos.

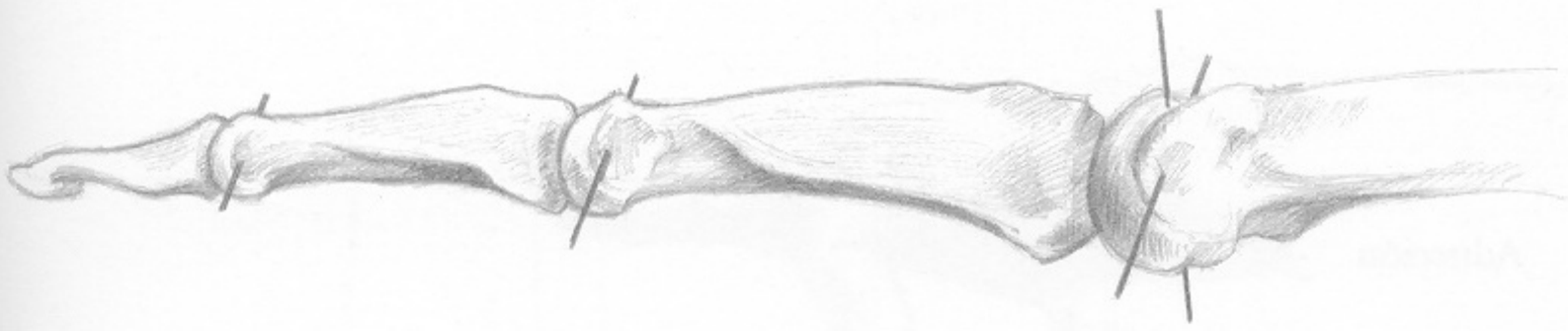

Fig. 43
Movimientos de los dedos

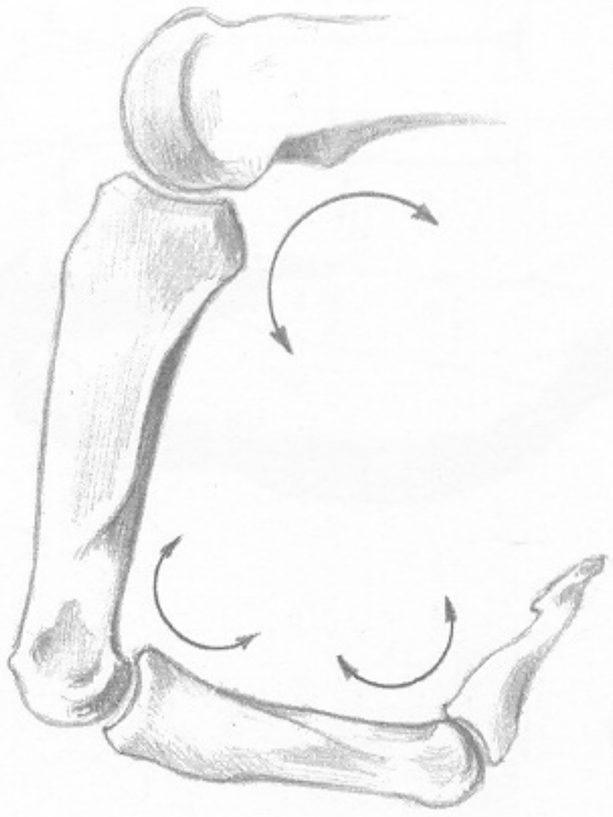

Todos los dedos, excepto el pulgar, pueden realizar un movimiento lateral y circular. Los dedos pueden flexionarse a nivel de las articulaciones hasta un ángulo de 45°, aproximadamente.

Vista lateral

La raíz del dedo meñique puede tocarse con el pulgar.

La primera falange es aproximadamente un tercio más corta que el hueso metacarpiano. La segunda falange es casi un tercio más corta que la primera, y la tercera falange un tercio más corta que la segunda.

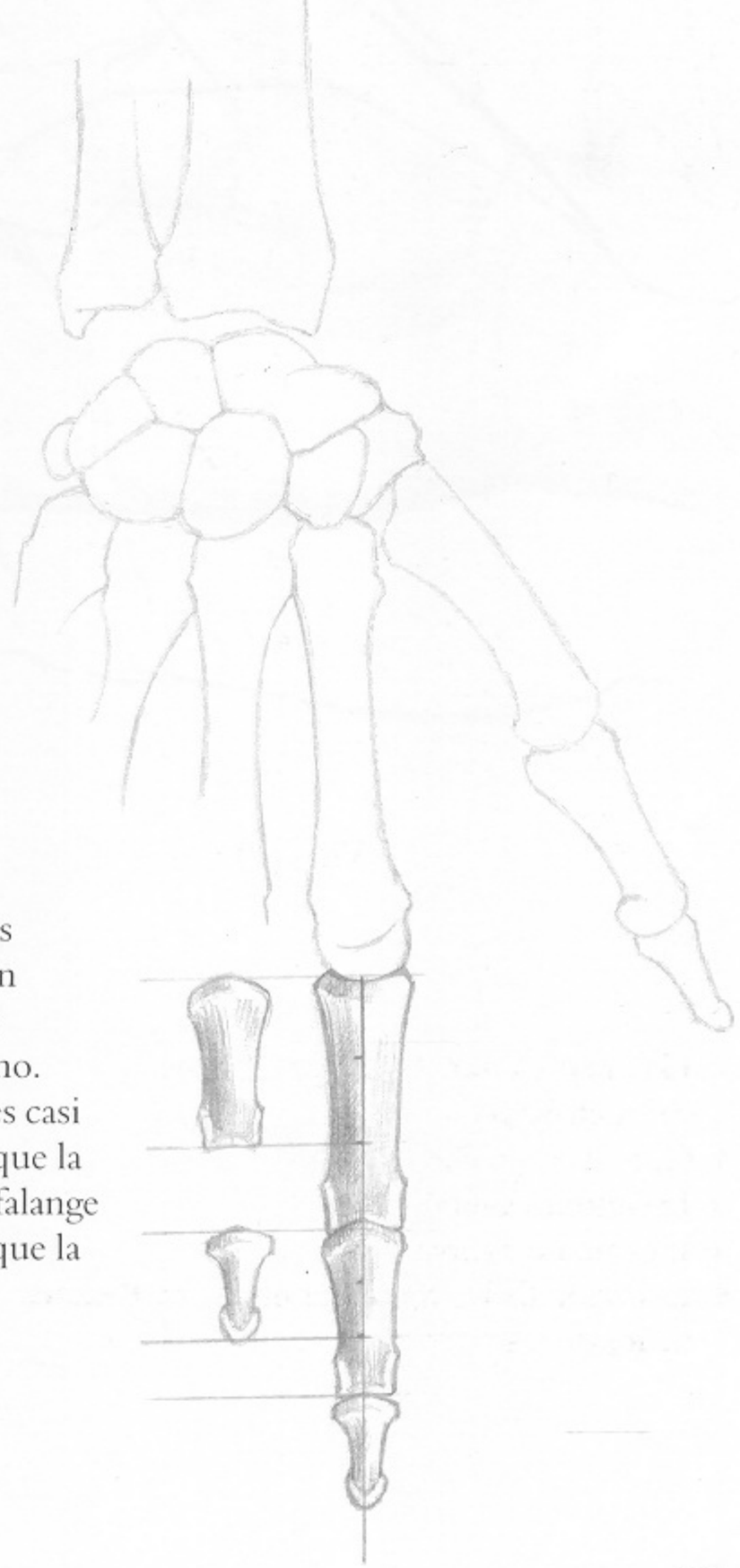

Vista palmar

Movimientos de los dedos
(Continuación)

Aducción

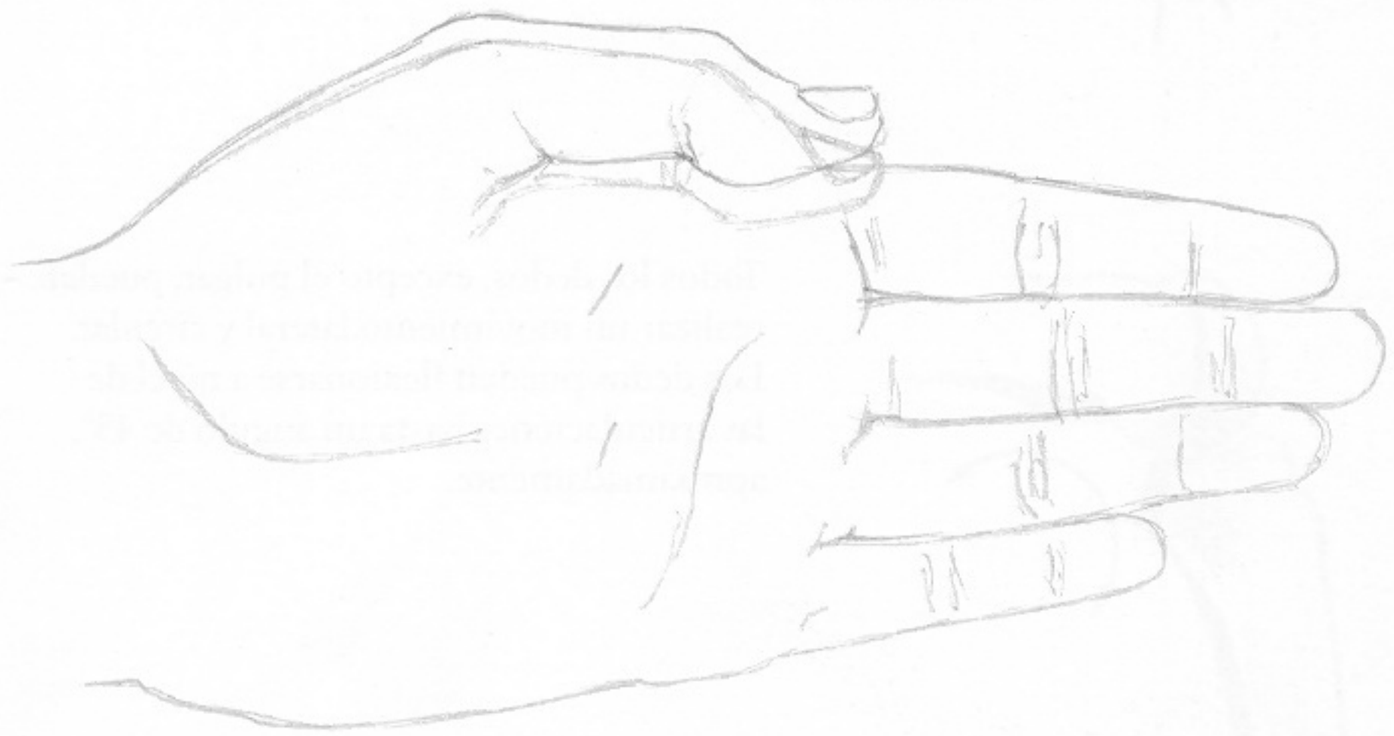

El pulgar no puede flexionarse tanto como el resto de los dedos.

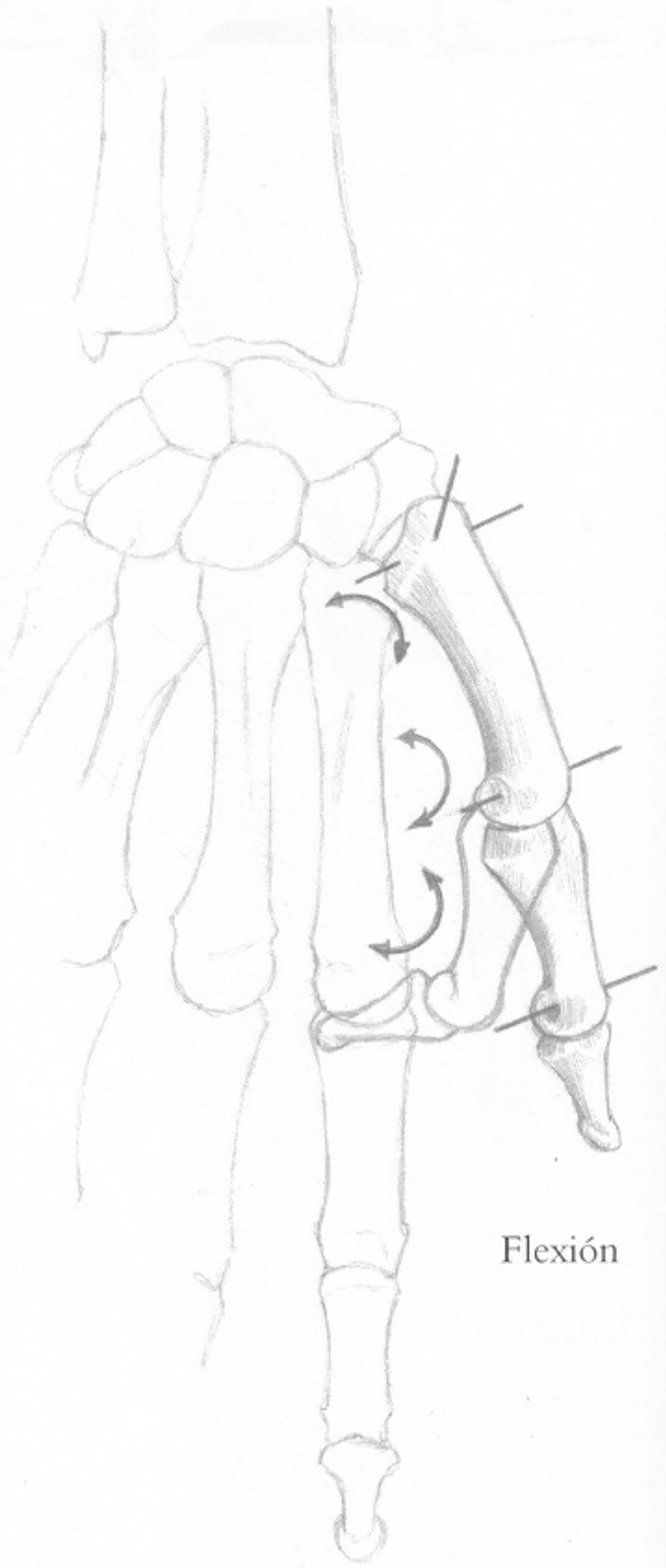

Flexión

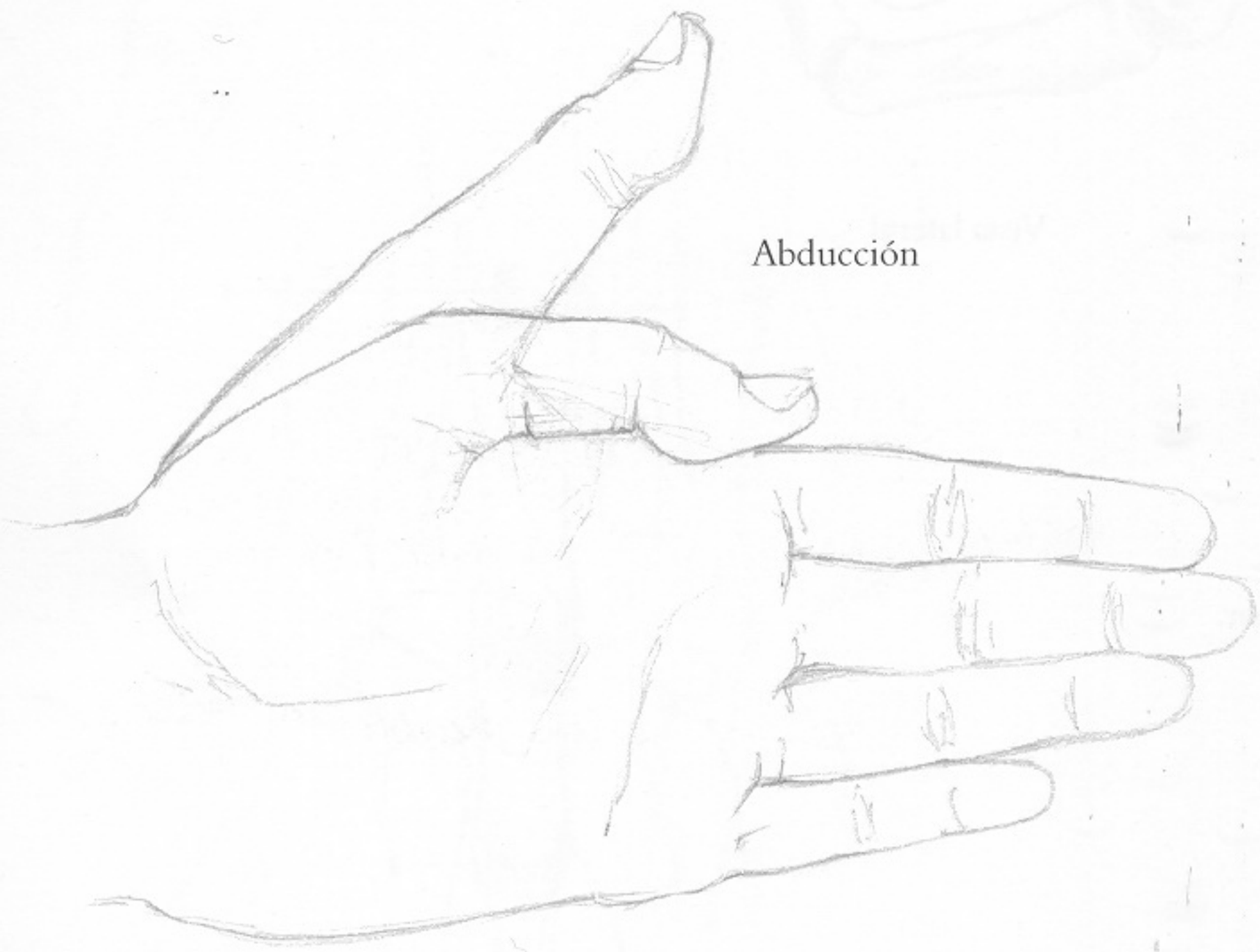

Abducción

Oposición

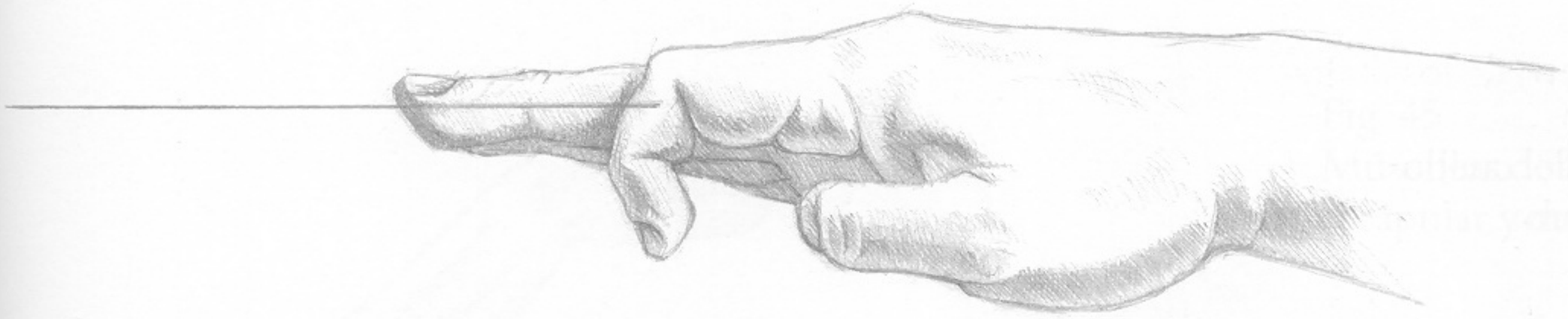

Flexión



Oposición

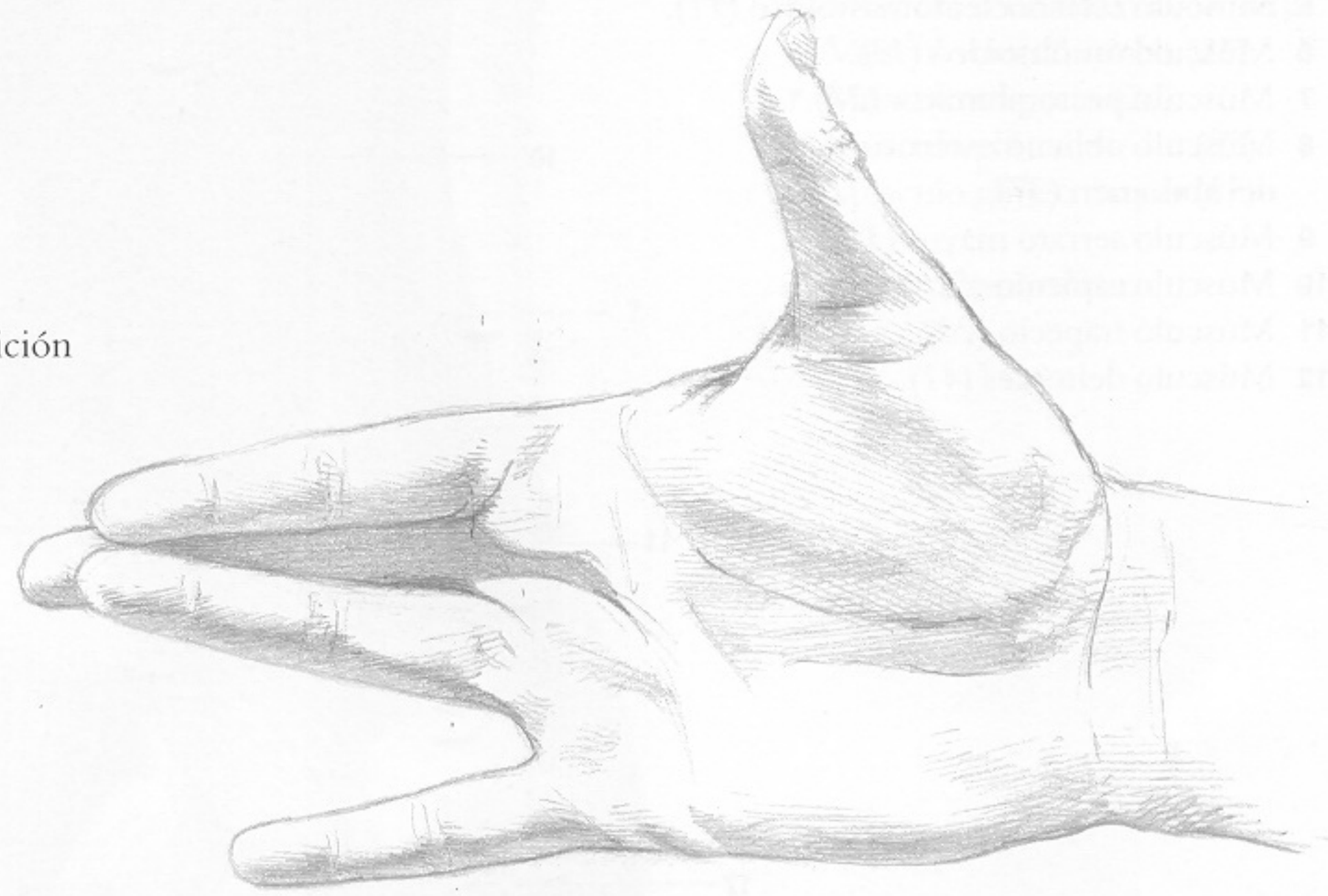

Abducción

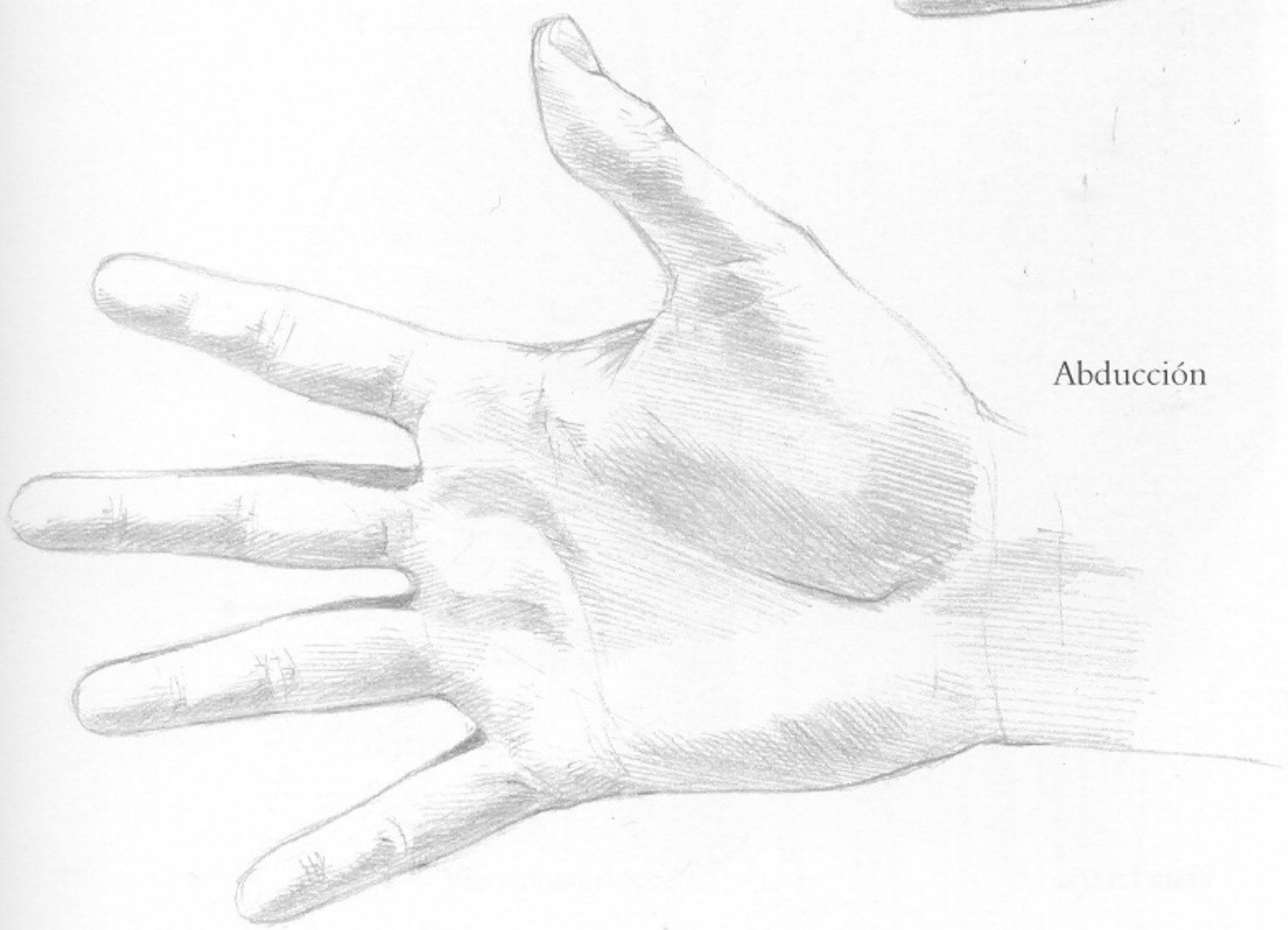

Fig. 44
Músculos del cuello
y del hombro

1 Músculo digástrico(*16*).
2 Músculo milohioideo (*18*).
3 Músculo esternohioideo (*12*).
4 Músculo escaleno anterior (*8*).
5 Músculo esternocleidomastoideo (*11*).
6 Músculo omohioideo (*13*).
7 Músculo pectoral mayor (*28*).
8 Músculo oblicuo externo
del abdomen (*37*).
9 Músculo serrato mayor (*31*).
10 Músculo esplenio (*5*).
11 Músculo trapecio (*20*).
12 Músculo deltoides (*41*).

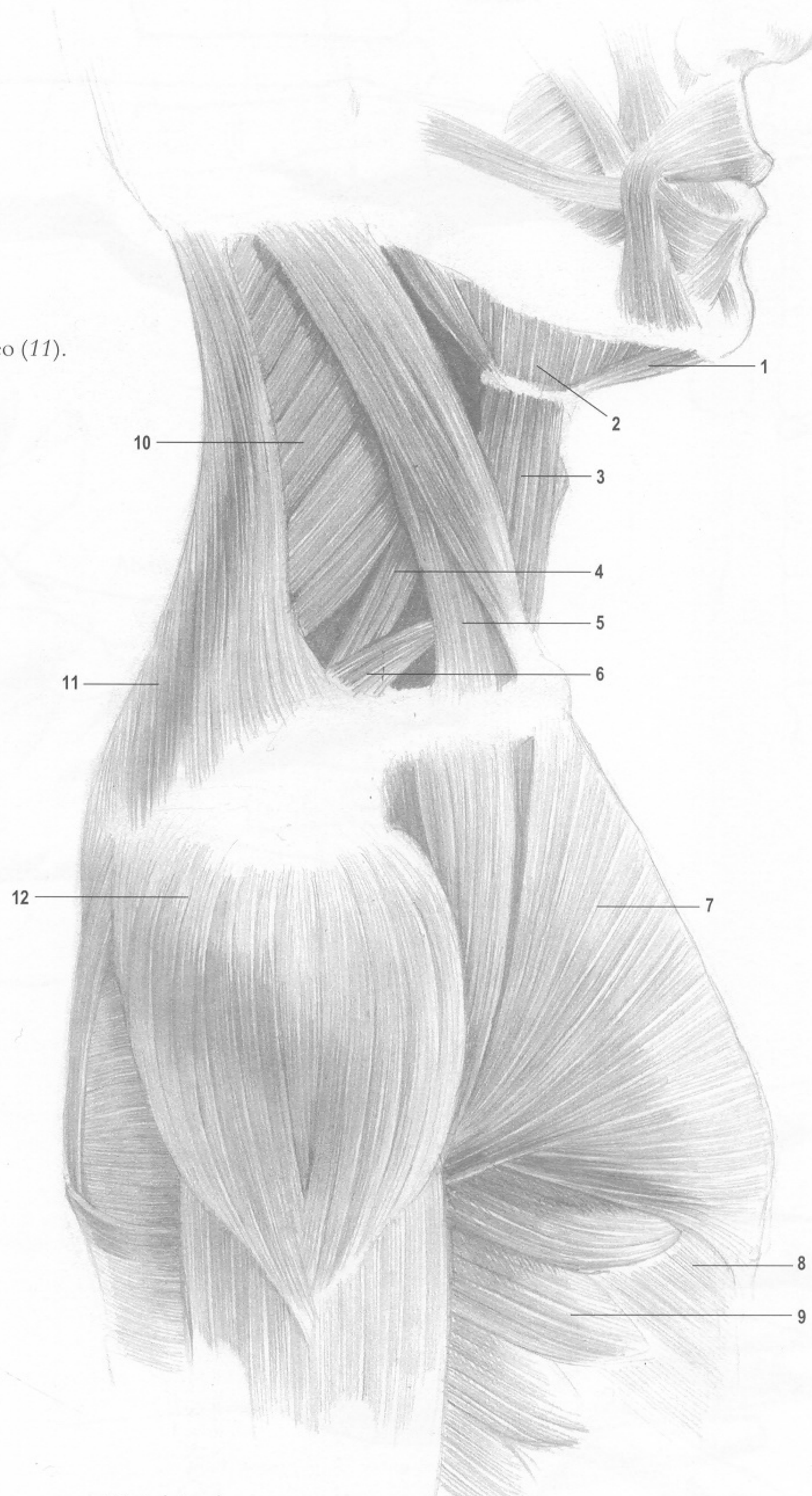

Vista lateral

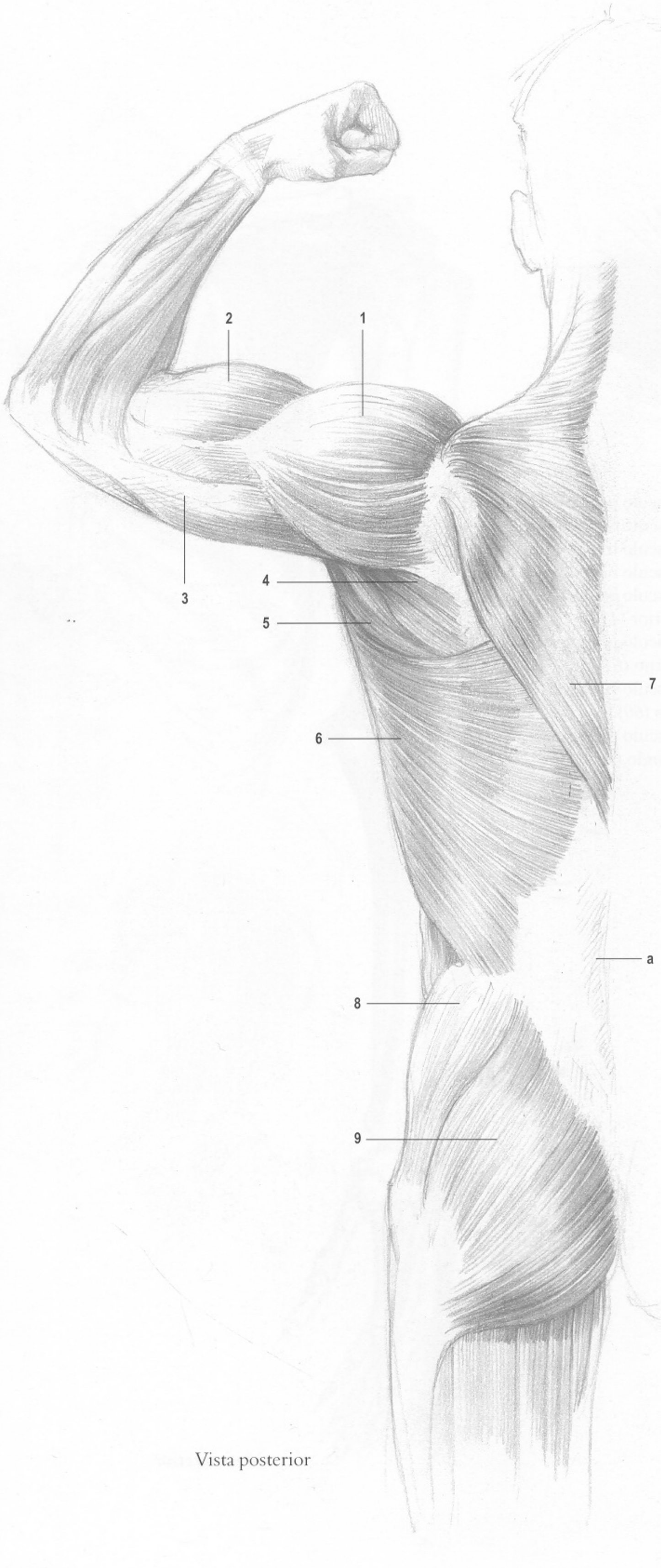

Fig. 45
Músculos de la cintura escapular y del tronco

1 Músculo deltoides (*41*).
2 Músculo bíceps braquial (*47*).
3 Músculo tríceps braquial (*50*).
4 Músculo redondo menor (*44*).
5 Músculo redondo mayor (*45*).
6 Músculo dorsal ancho (*21*).
7 Músculo trapecio (*20*).
8 Músculo glúteo medio (*82*).
9 Músculo glúteo mayor (*81*).

a Fascia dorsolumbar.

Vista posterior

Fig. 46
Huesos y músculos de la cintura escapular

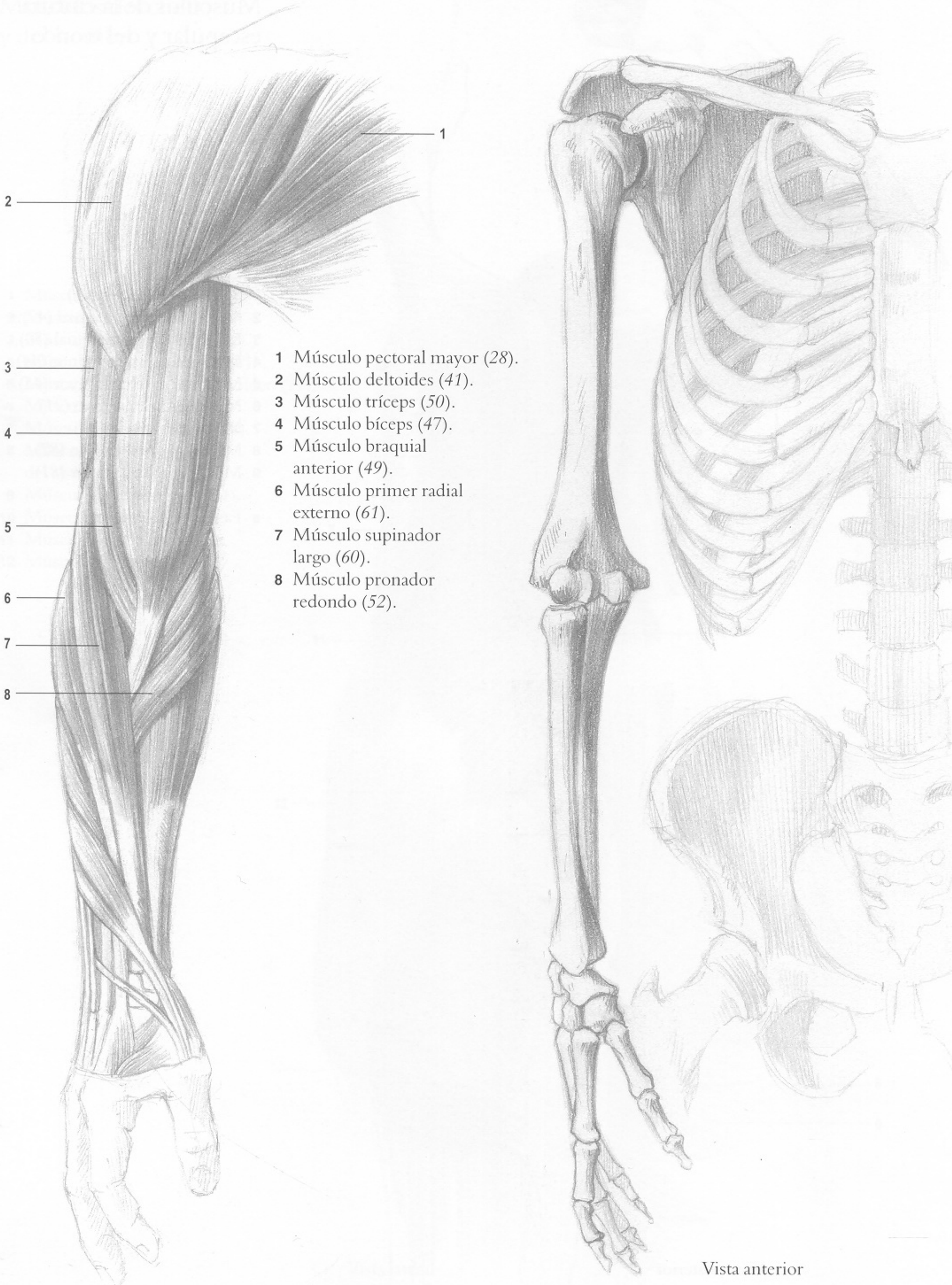

1 Músculo pectoral mayor (*28*).
2 Músculo deltoides (*41*).
3 Músculo tríceps (*50*).
4 Músculo bíceps (*47*).
5 Músculo braquial anterior (*49*).
6 Músculo primer radial externo (*61*).
7 Músculo supinador largo (*60*).
8 Músculo pronador redondo (*52*).

Vista anterior

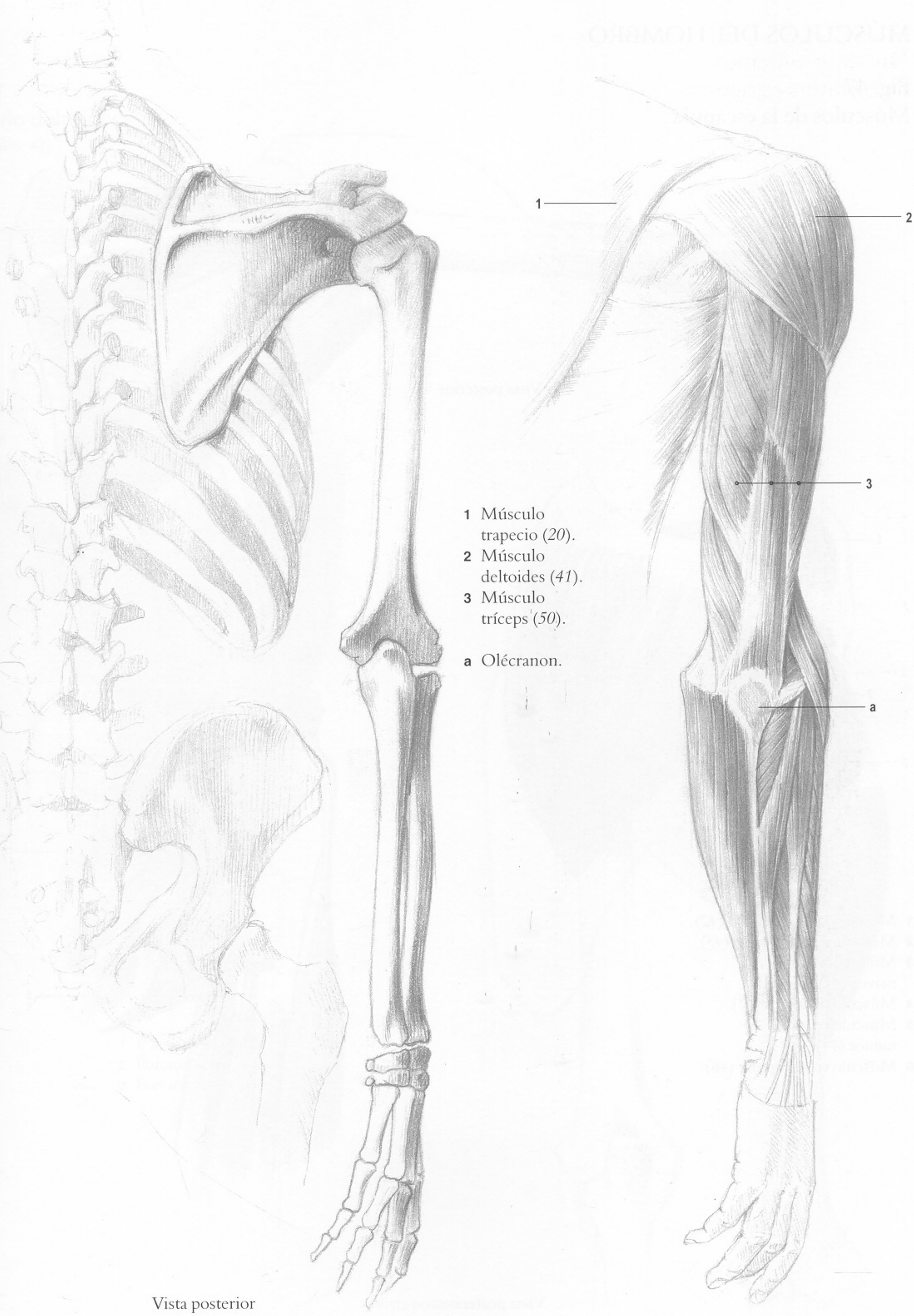

1 Músculo trapecio (*20*).
2 Músculo deltoides (*41*).
3 Músculo tríceps (*50*).

a Olécranon.

Vista posterior

MÚSCULOS DEL HOMBRO

Fig. 47
Músculos de la escápula

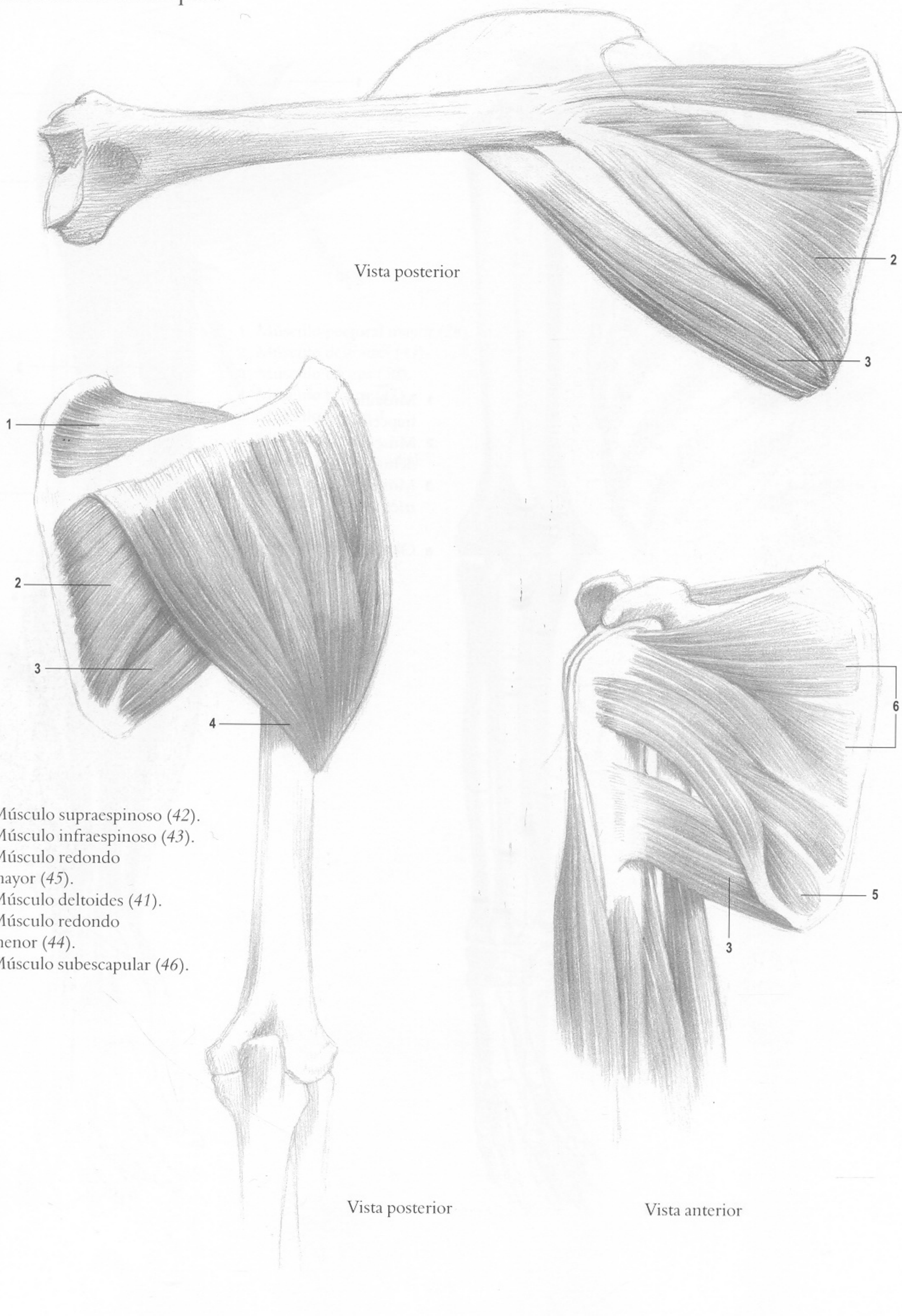

1 Músculo supraespinoso (*42*).
2 Músculo infraespinoso (*43*).
3 Músculo redondo mayor (*45*).
4 Músculo deltoides (*41*).
5 Músculo redondo menor (*44*).
6 Músculo subescapular (*46*).

Vista posterior

Vista posterior

Vista anterior

Fig. 48
Músculo deltoides
(*M. deltoideus, 41*)

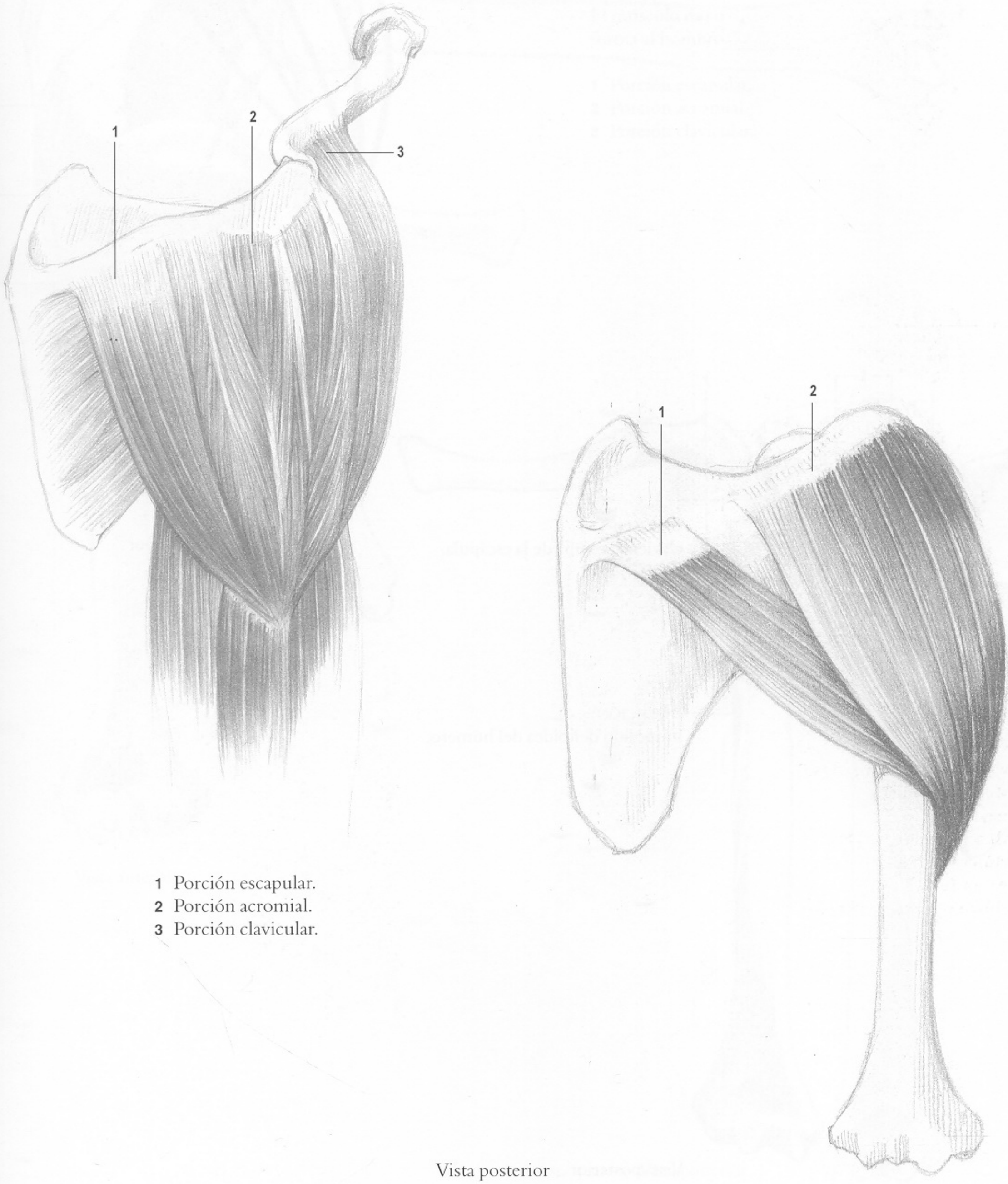

1 Porción escapular.
2 Porción acromial.
3 Porción clavicular.

Vista posterior

Músculo deltoides
(Continuación)

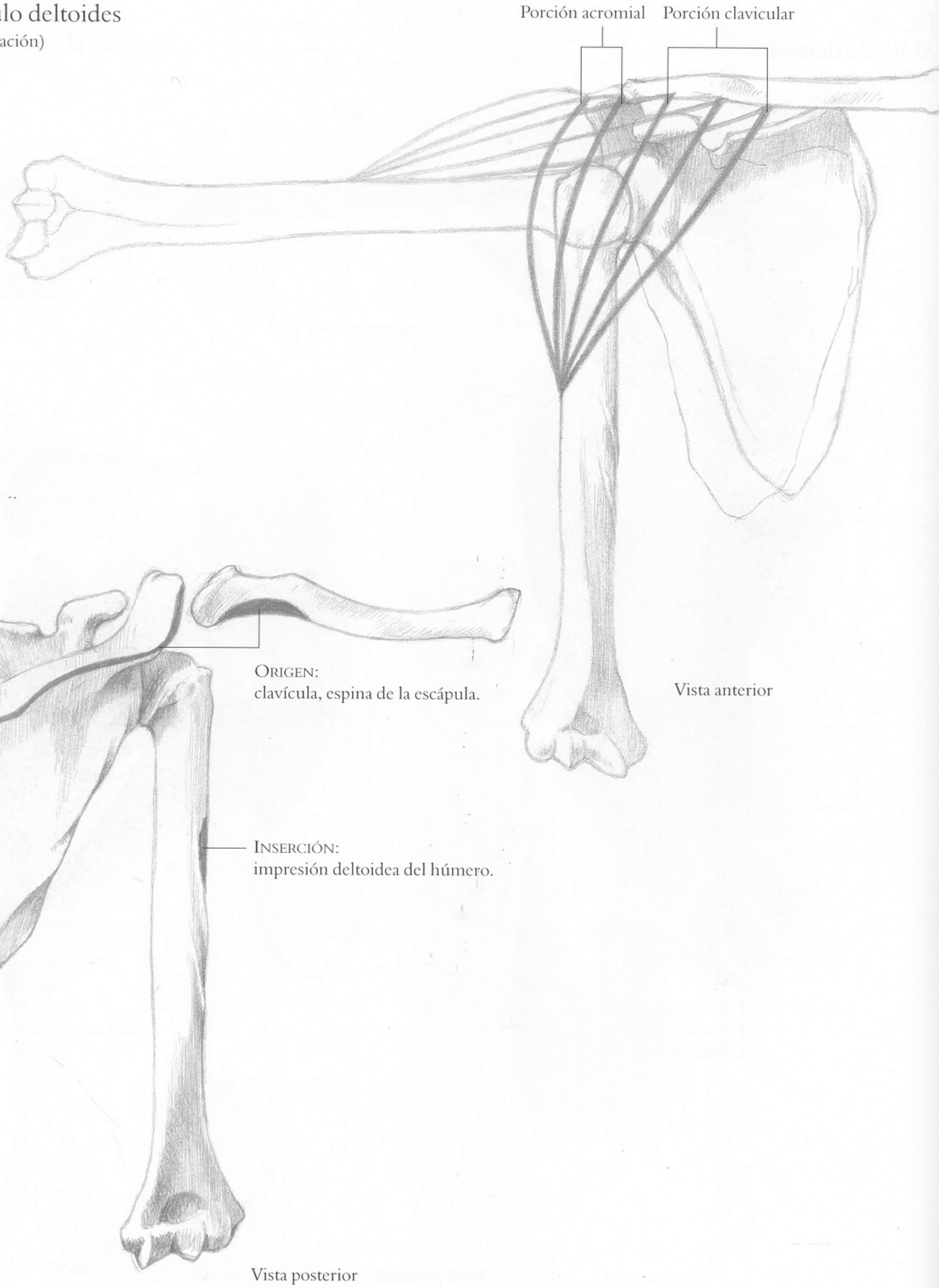

Vista anterior

ORIGEN:
clavícula, espina de la escápula.

INSERCIÓN:
impresión deltoidea del húmero.

Vista posterior

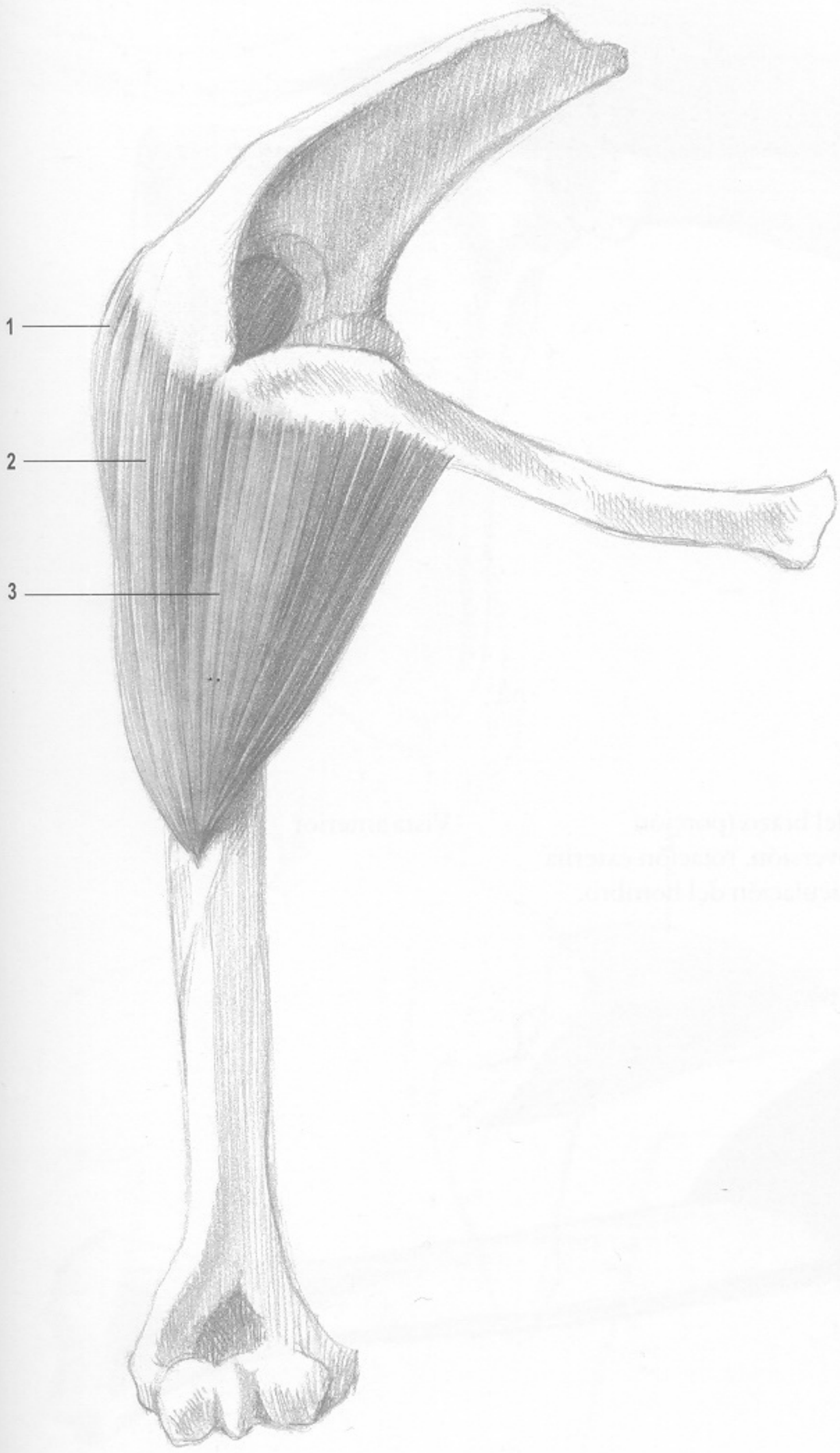

Vista anterior

El músculo da su forma al hombro.

1 Porción escapular.
2 Porción acromial.
3 Porción clavicular.

Vista posterior

Músculo deltoides
(Continuación)

Vista anterior

FUNCIÓN:
abducción (90°) del brazo (porción clavicular) y retroversión, rotación externa y fijación de la articulación del hombro.

Vista posterior

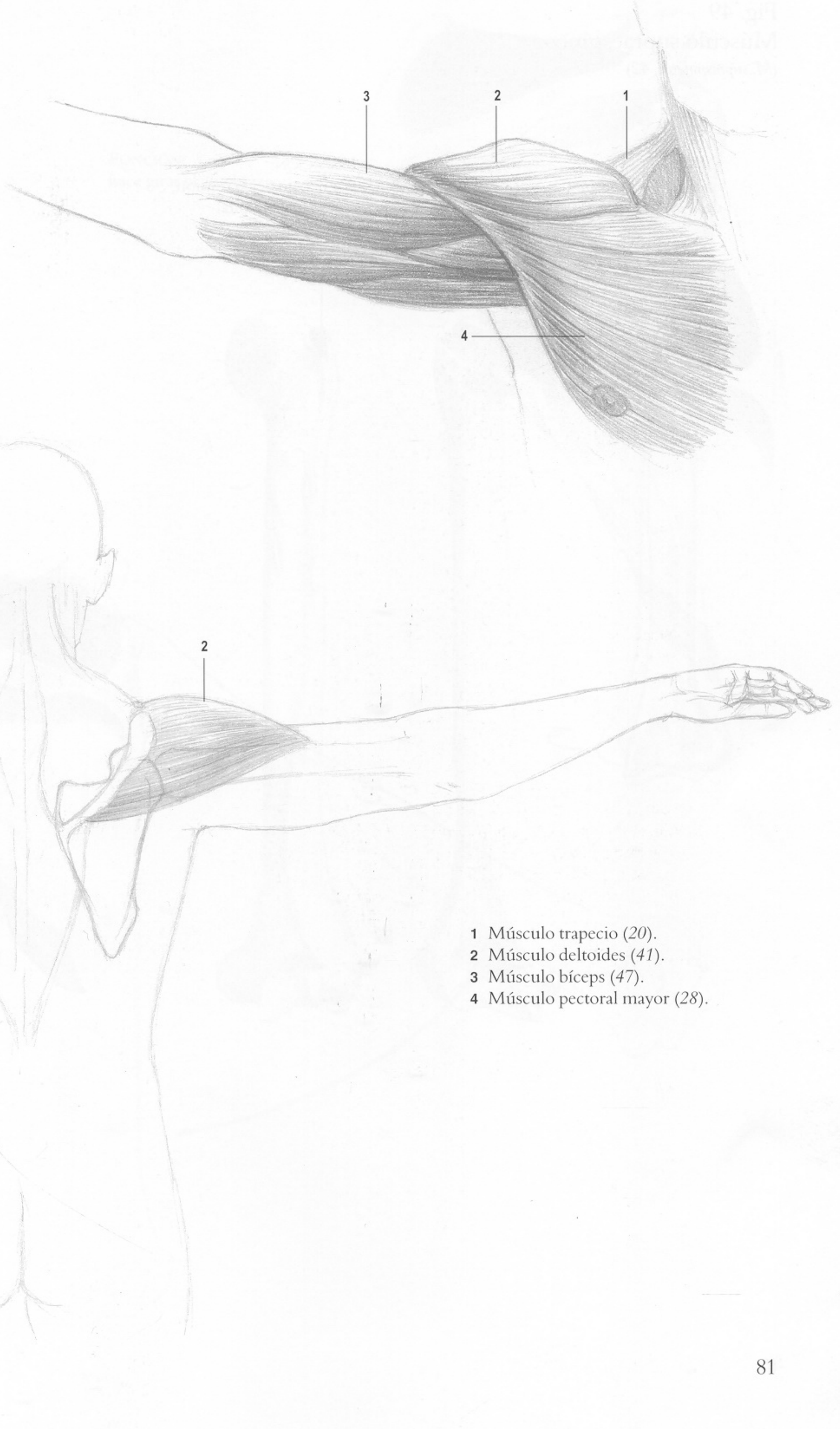

1 Músculo trapecio (*20*).
2 Músculo deltoides (*41*).
3 Músculo bíceps (*47*).
4 Músculo pectoral mayor (*28*).

Fig. 49
Músculo supraespinoso
(*M. supraspinatus, 42*)

ORIGEN:
en la fosa supraespinosa, por encima
de la espina de la escápula.

INSERCIÓN:
por debajo del acromion,
en el canal bicipital
del húmero.

FUNCIÓN:
hace girar el antebrazo.

FUNCIÓN:
abducción (90°) del brazo.

Fig. 50
Músculo infraespinoso
(*M. infraspinatus, 43*)

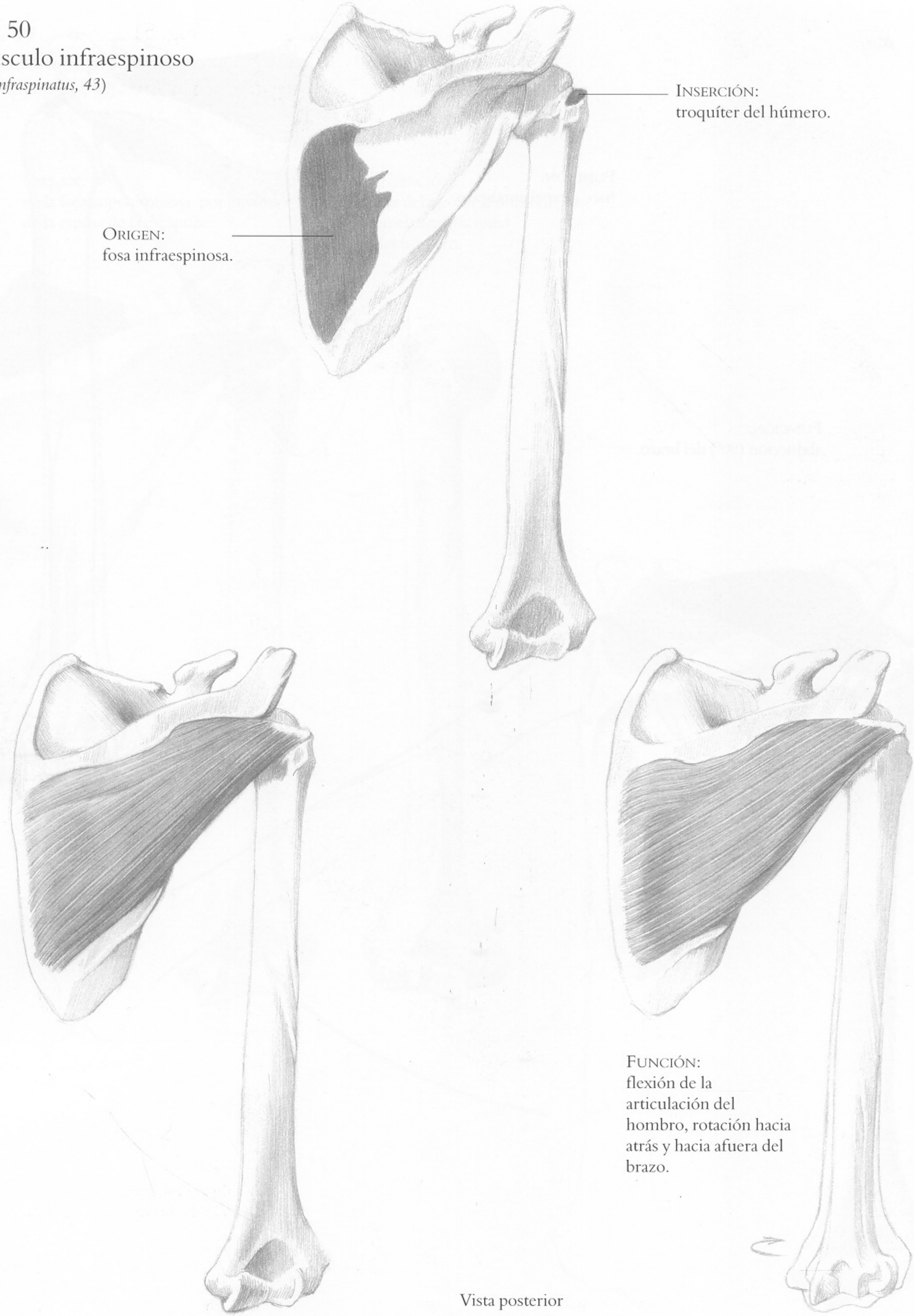

Vista posterior

Fig. 51
Músculo redondo mayor
(*M. teres major, 45*)

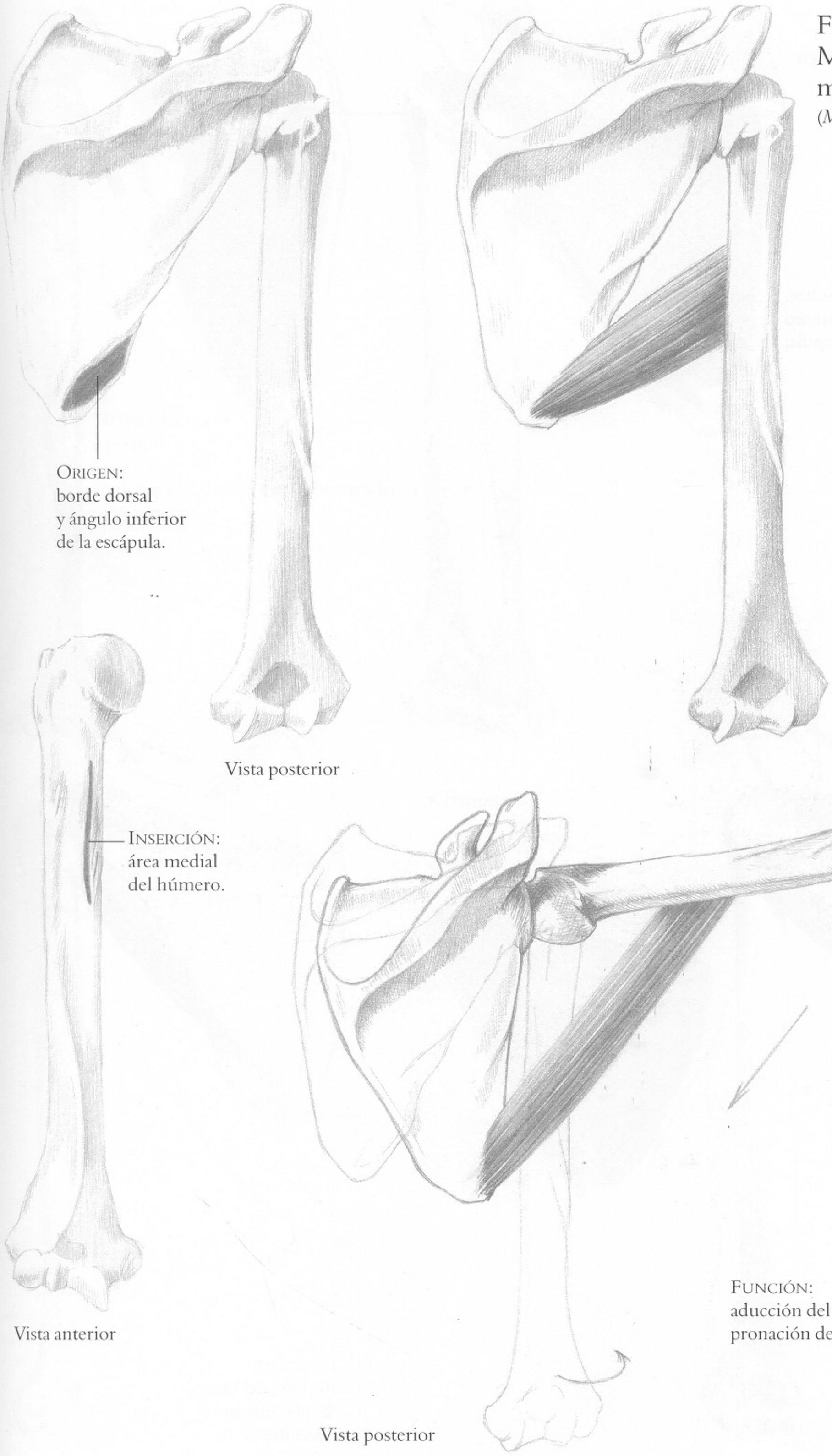

ORIGEN:
borde dorsal
y ángulo inferior
de la escápula.

INSERCIÓN:
área medial
del húmero.

Vista anterior

Vista posterior

Vista posterior

FUNCIÓN:
aducción del húmero,
pronación del brazo.

Fig. 52
Músculo redondo menor
(*M. teres minor, 44*)

ORIGEN:
borde externo
de la escápula.

INSERCIÓN:
porción lateral del húmero,
por debajo del cuello.

Vista posterior

FUNCIÓN:
rotación del brazo,
desplazamiento
hacia abajo.

Fig. 53
Músculo subescapular
(*M. subscapularis, 46*)

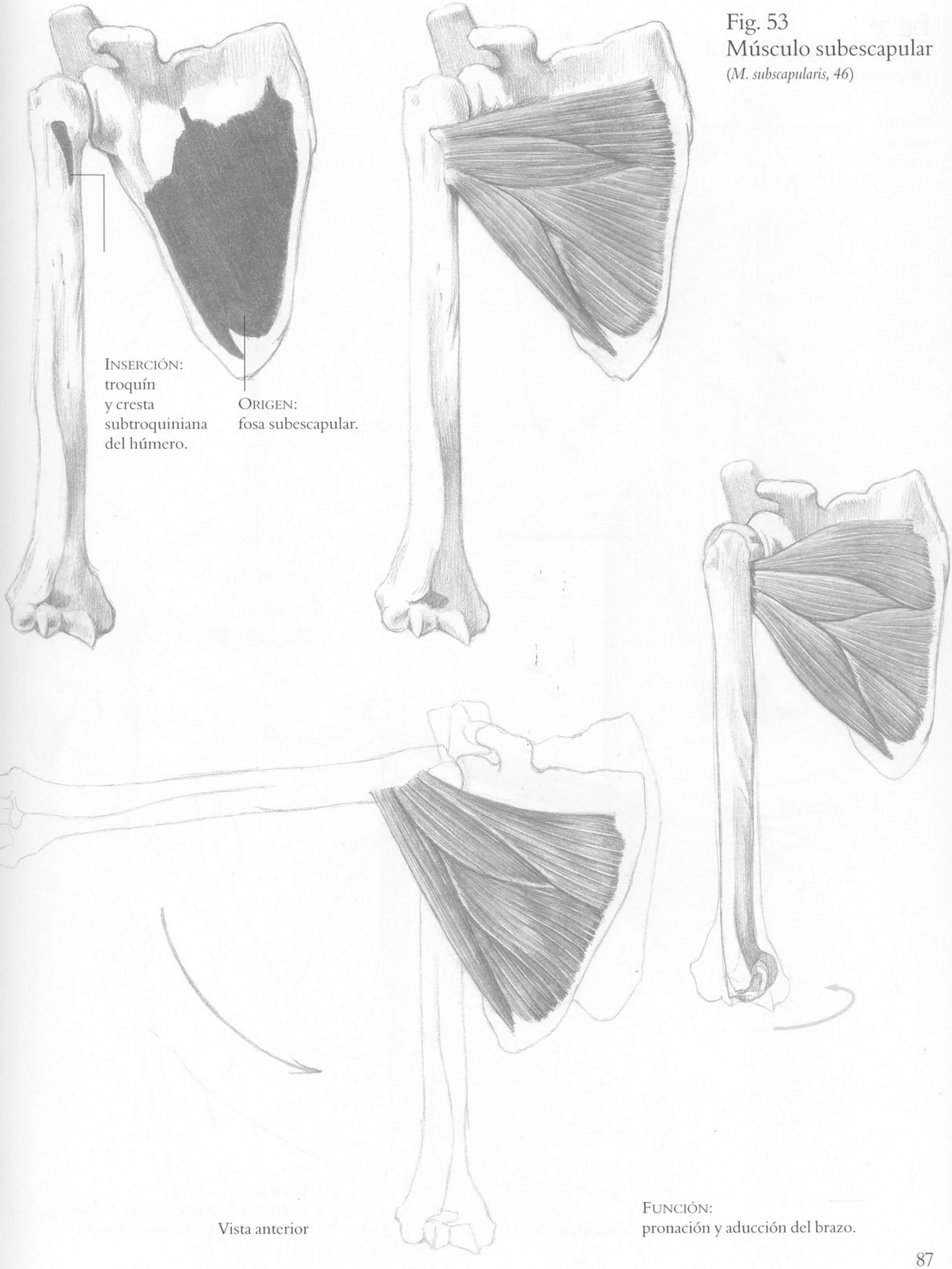

INSERCIÓN:
troquín
y cresta
subtroquiniana
del húmero.

ORIGEN:
fosa subescapular.

Vista anterior

FUNCIÓN:
pronación y aducción del brazo.

Fig. 54
Músculo coracobraquial
(*M. coracobrachialis, 48*)

ORIGEN:
apófisis
coracoides.

INSERCIÓN:
cara interna
de la diáfisis del húmero.

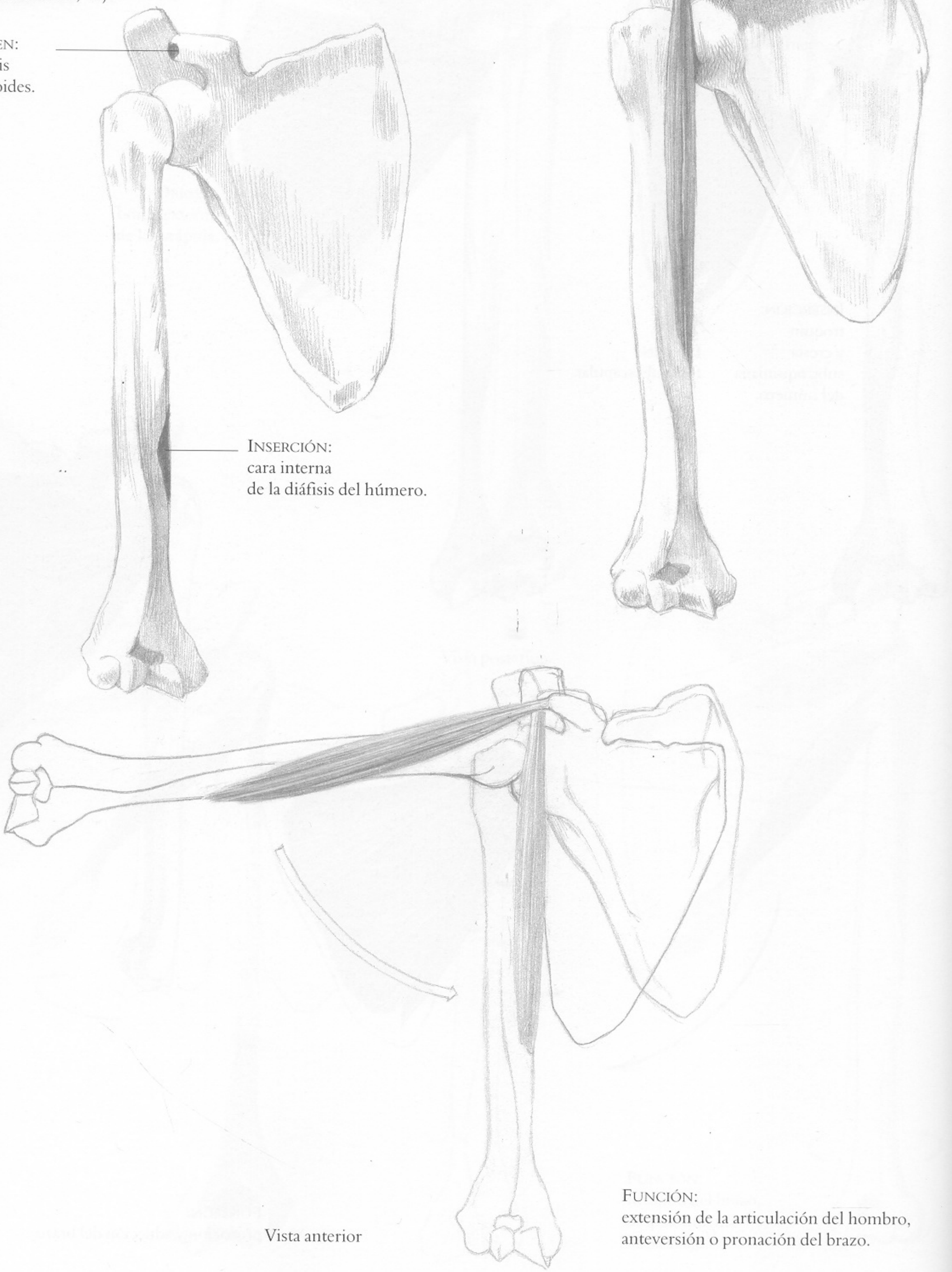

Vista anterior

FUNCIÓN:
extensión de la articulación del hombro,
anteversión o pronación del brazo.

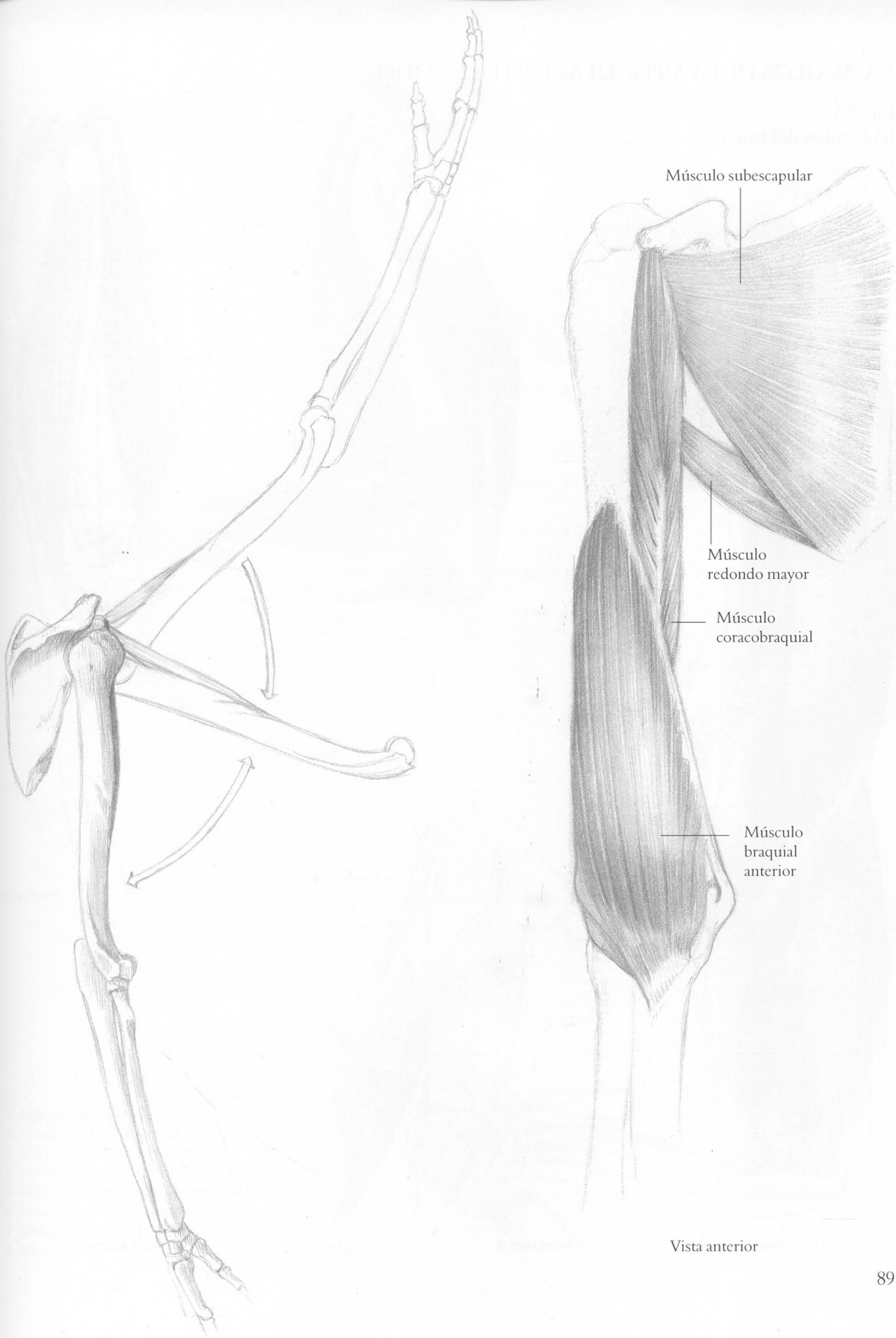

Vista anterior

MÚSCULOS DE LA ARTICULACIÓN DEL CODO

Fig. 55
Músculos del brazo

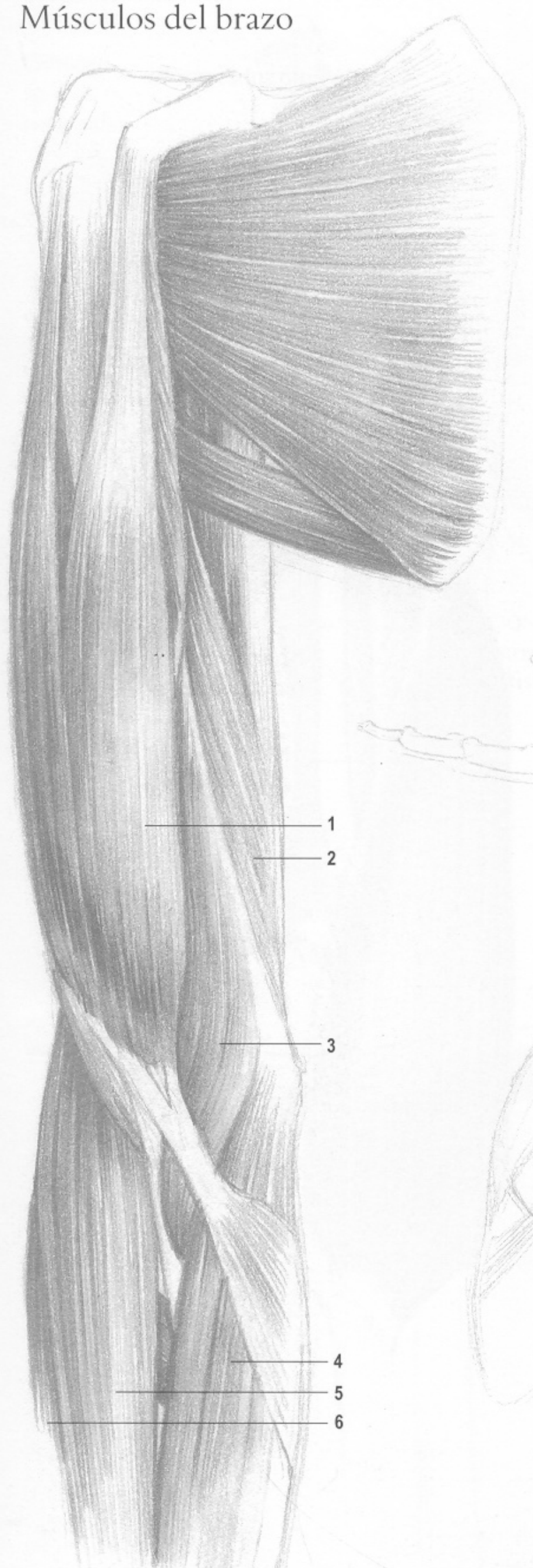

Vista anterior

Vista lateral

Vista lateral

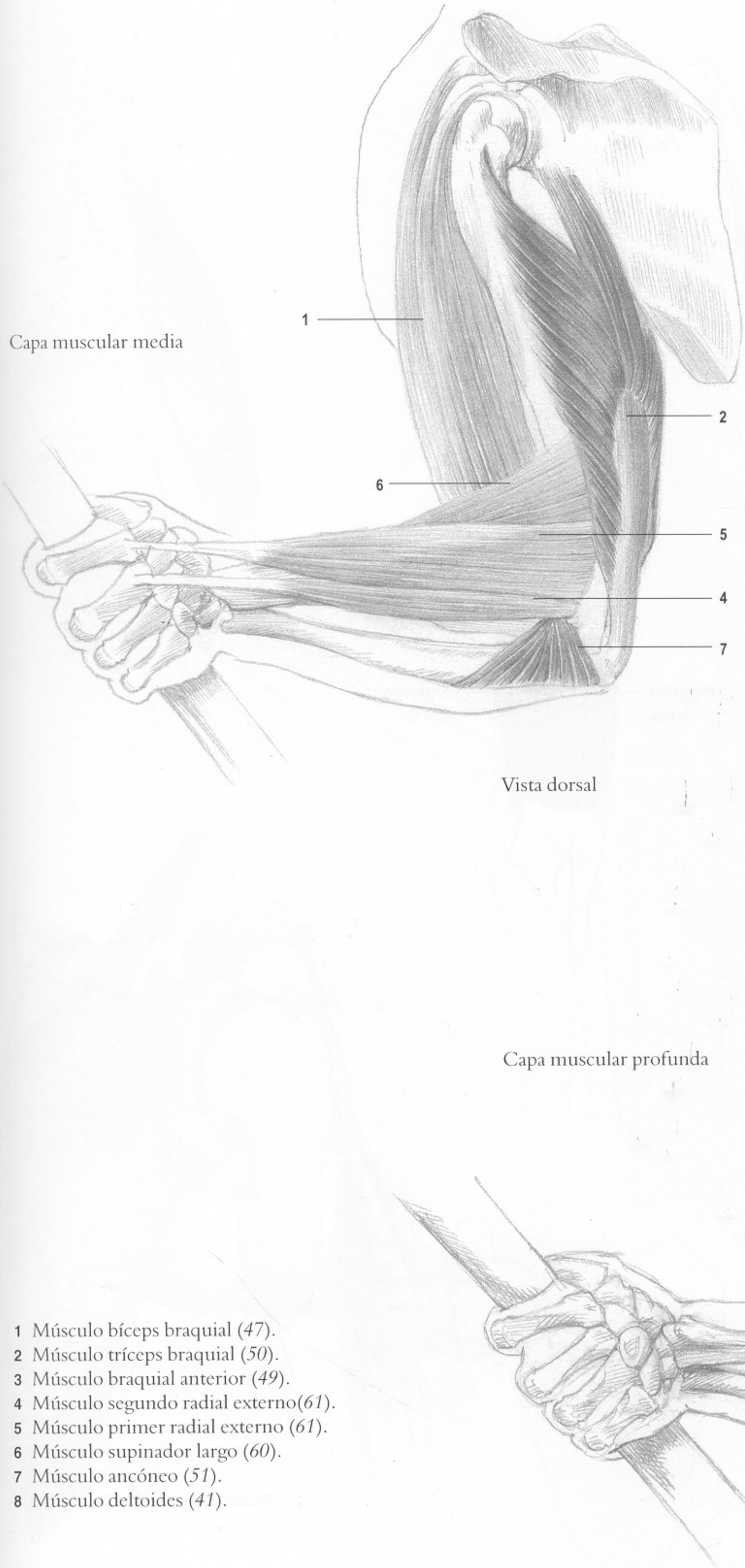

Capa muscular media

Vista dorsal

Capa muscular profunda

1 Músculo bíceps braquial (*47*).
2 Músculo tríceps braquial (*50*).
3 Músculo braquial anterior (*49*).
4 Músculo segundo radial externo(*61*).
5 Músculo primer radial externo (*61*).
6 Músculo supinador largo (*60*).
7 Músculo ancóneo (*51*).
8 Músculo deltoides (*41*).

Fig. 56
Músculo bíceps braquial
(*M. biceps brachii, 47*)

ORIGEN: tuberosidad supraglenoidea de la escápula [porción larga (**1**)], apófisis coronoides de la escápula [porción corta (**2**)].

INSERCIÓN: tuberosidad bicipital del radio (porción larga), cuyo haz tendinoso alcanza el músculo radial externo.

Vista anterior

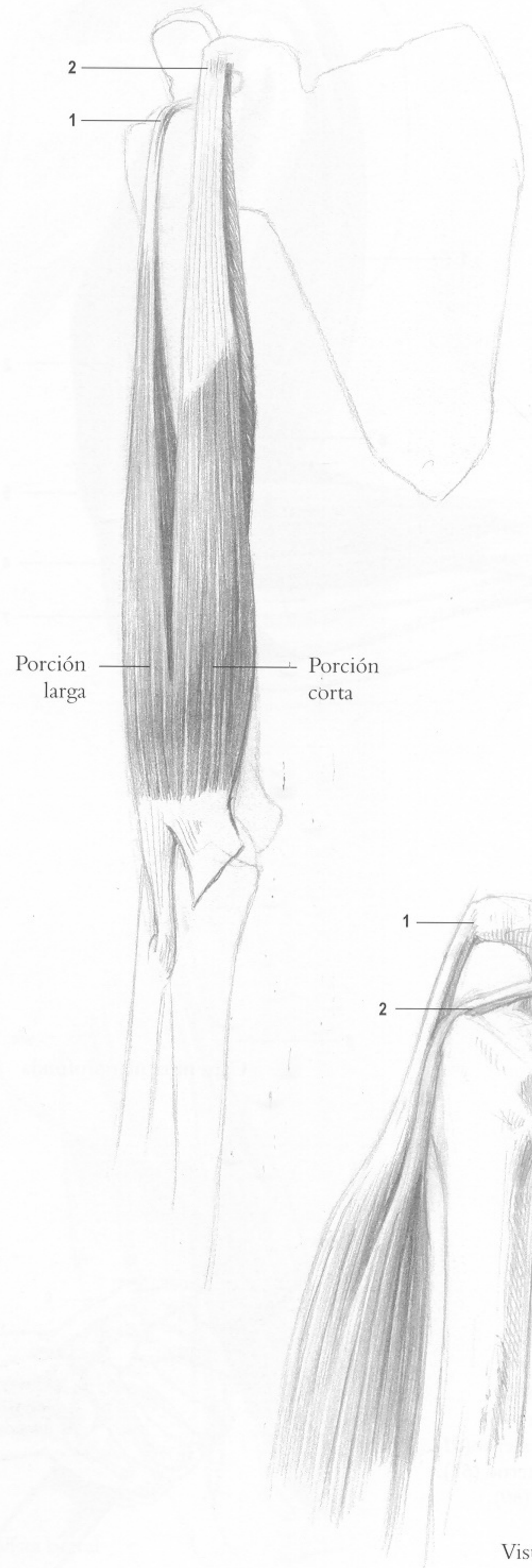

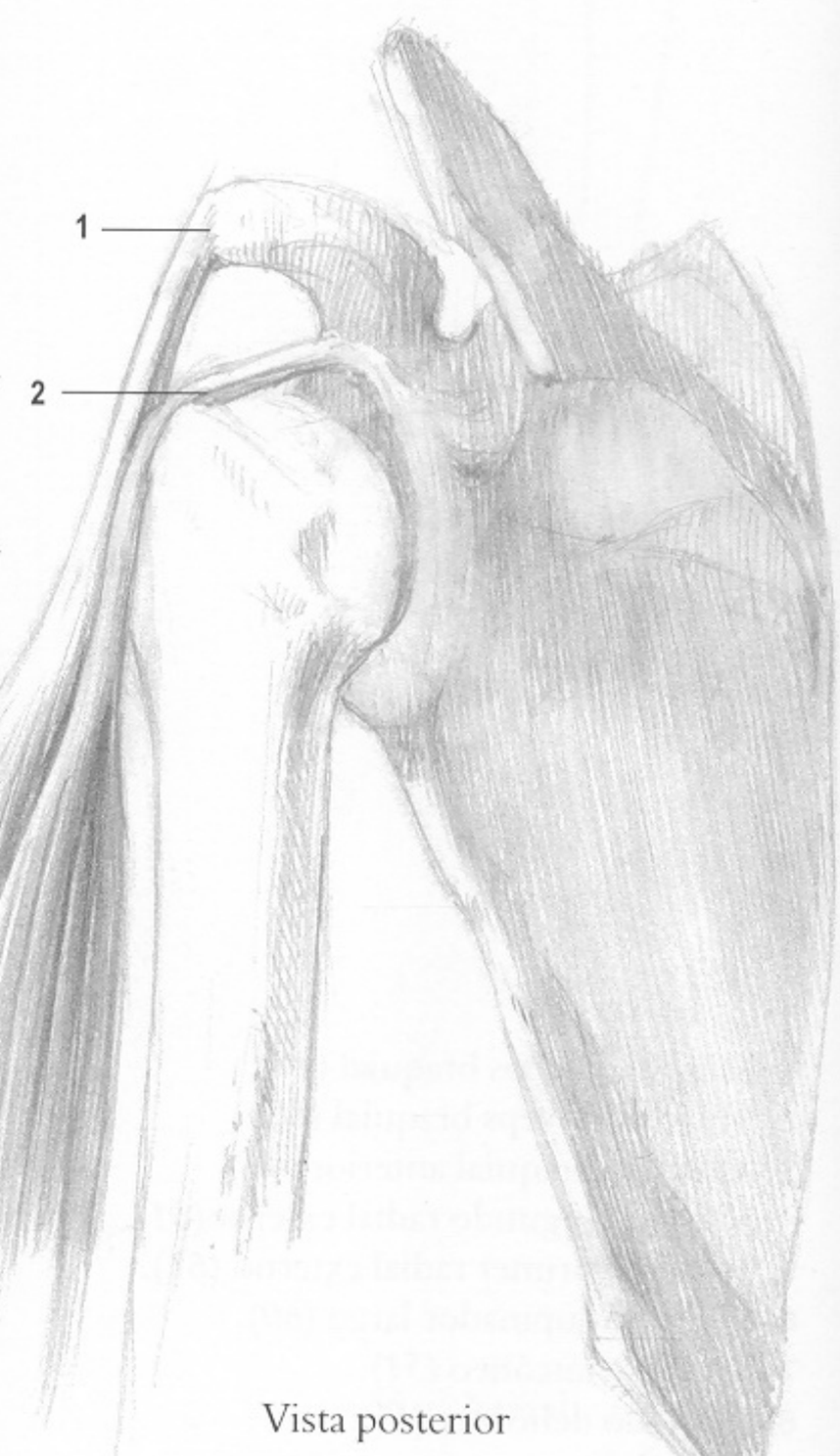

Vista posterior

FUNCIÓN:
flexión del brazo en la articulación del codo; extensión de la articulación del hombro, fija ambas articulaciones, así como la de la muñeca, supinación.

Flexión

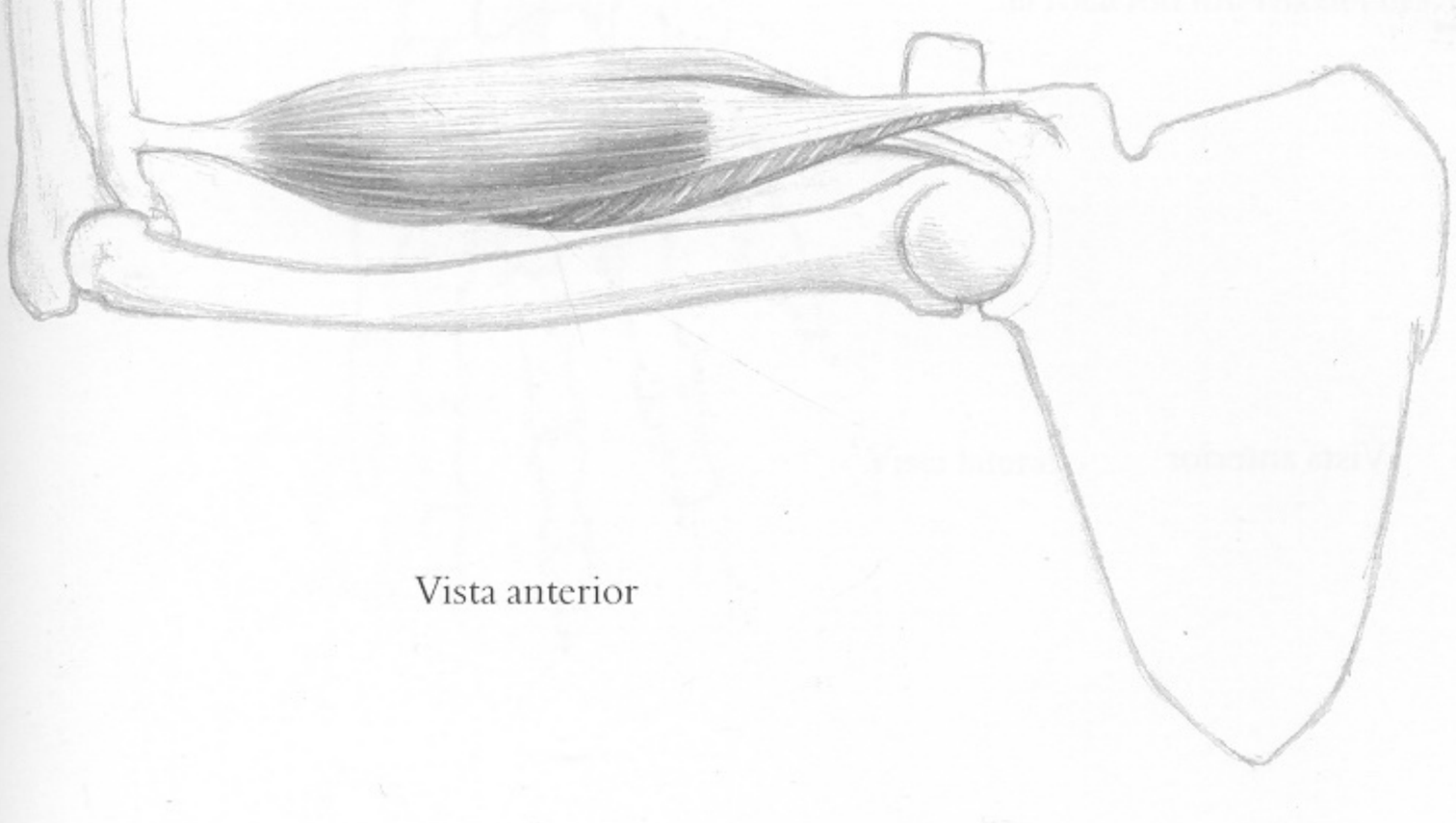

Vista anterior

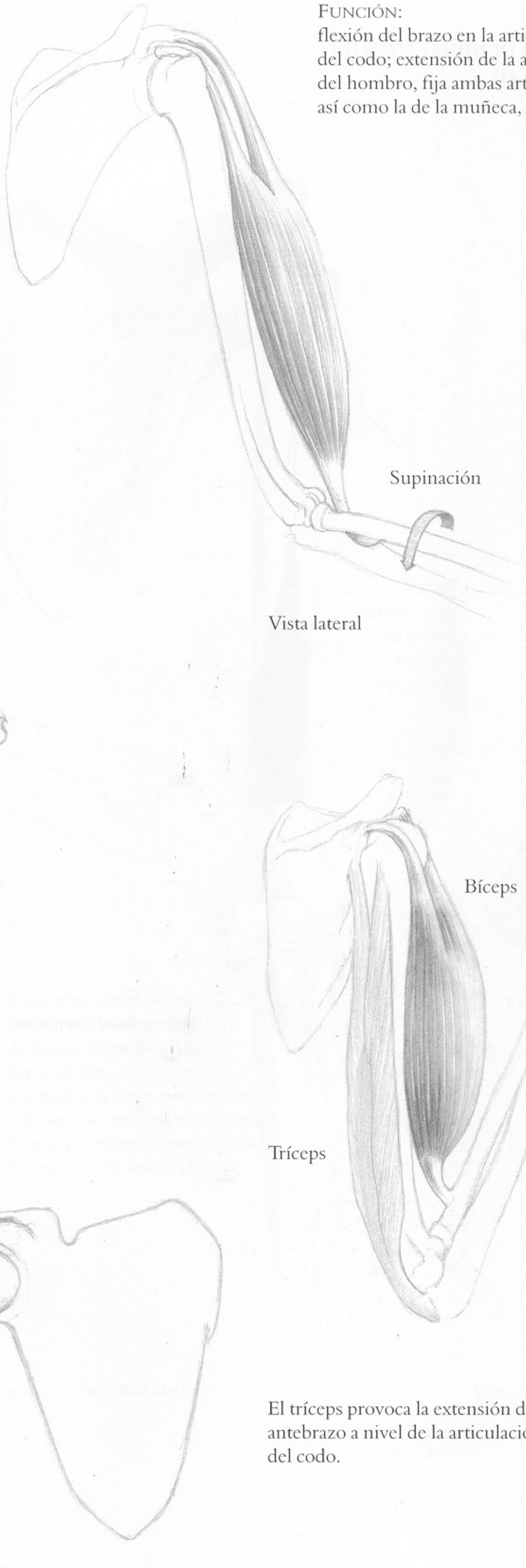

Supinación

Vista lateral

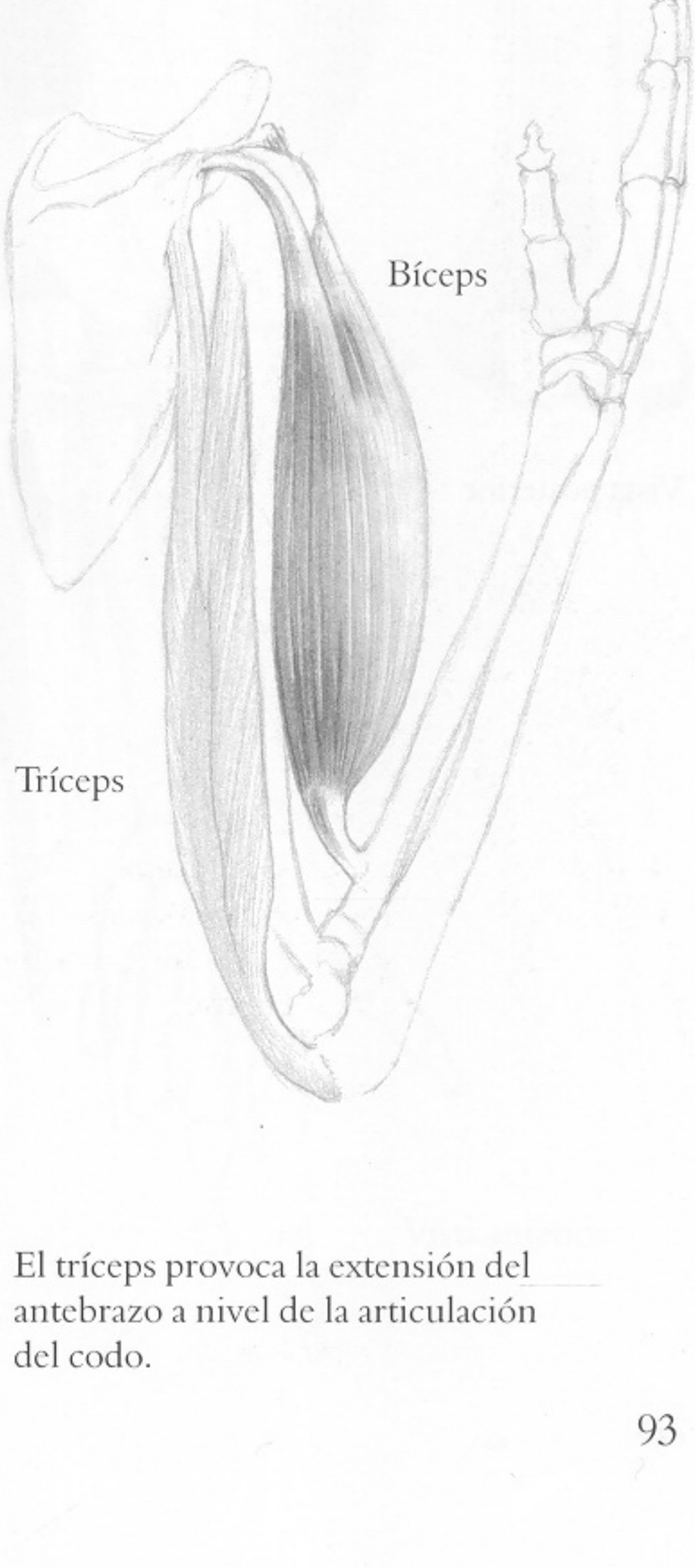

Bíceps

Tríceps

El tríceps provoca la extensión del antebrazo a nivel de la articulación del codo.

Fig. 57
Músculo braquial anterior
(*M. brachialis, 49*)

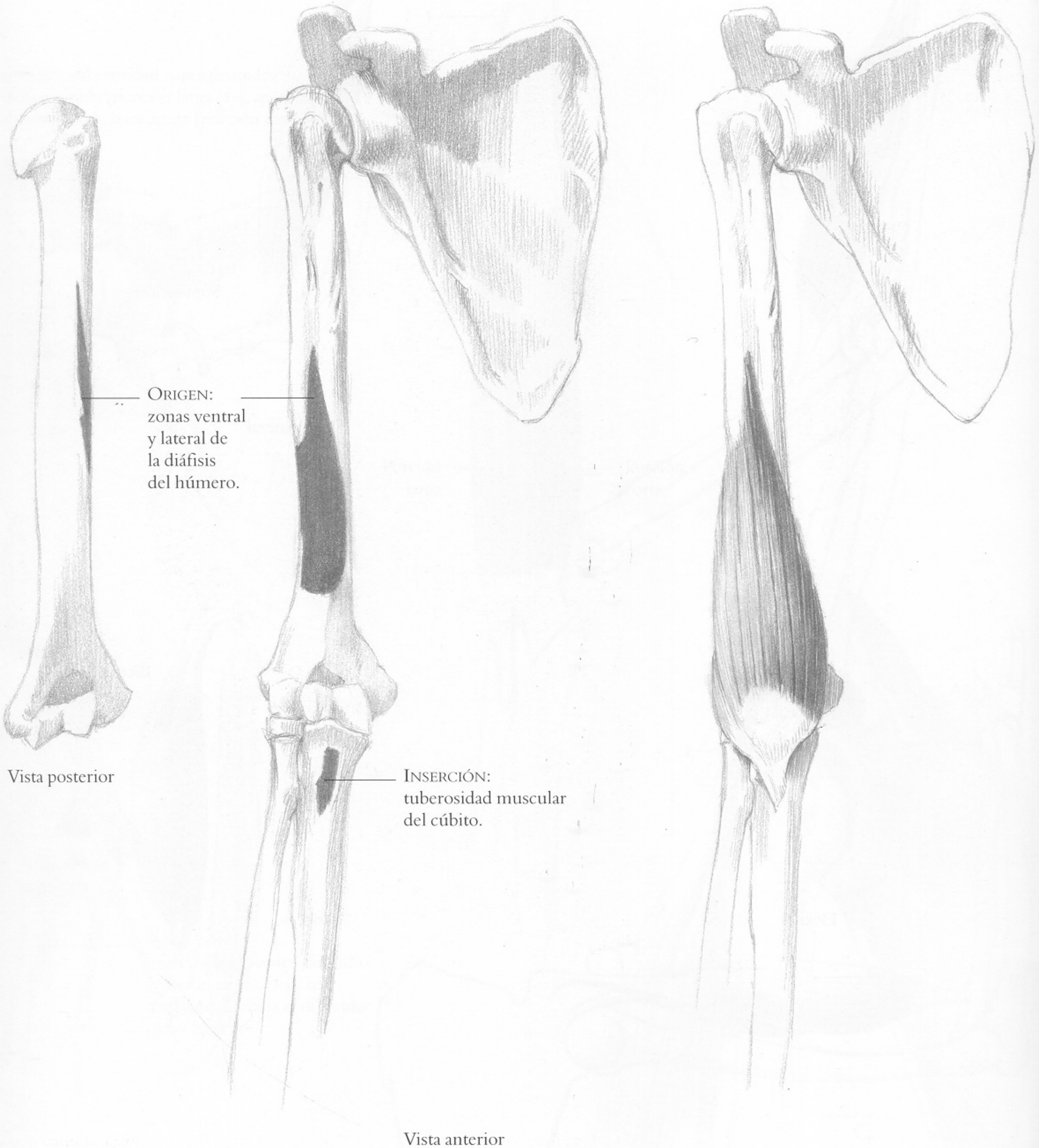

ORIGEN:
zonas ventral
y lateral de
la diáfisis
del húmero.

Vista posterior

INSERCIÓN:
tuberosidad muscular
del cúbito.

Vista anterior

Vista lateral

FUNCIÓN:
flexión del antebrazo a nivel de la articulación del codo. En ocasiones, el músculo braquial está formado por varias cabezas y se une con el músculo pronador redondo, que realiza la rotación interna del brazo.

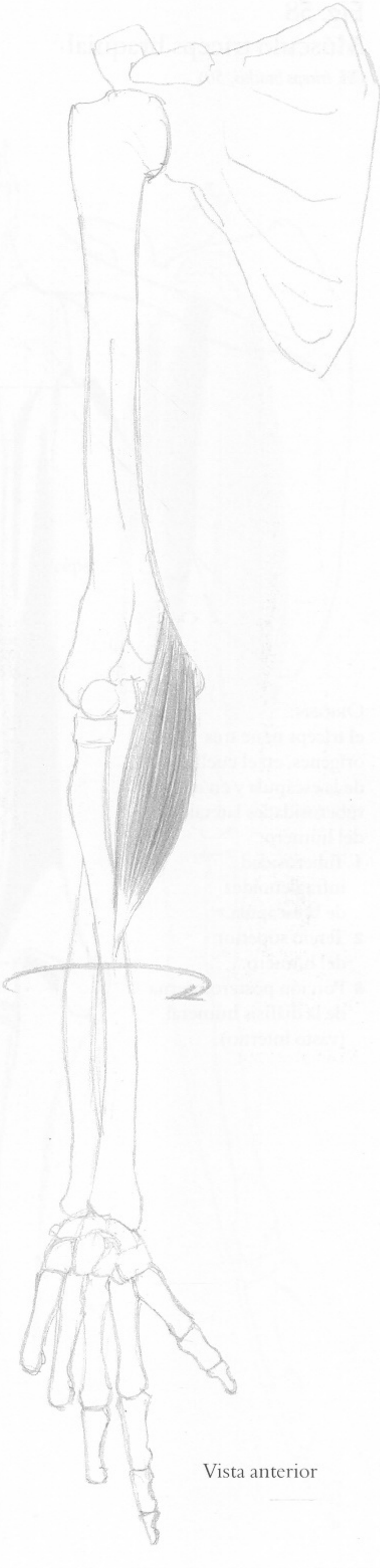

Vista anterior

Fig. 58
Músculo tríceps braquial
(*M. triceps brachii, 50*)

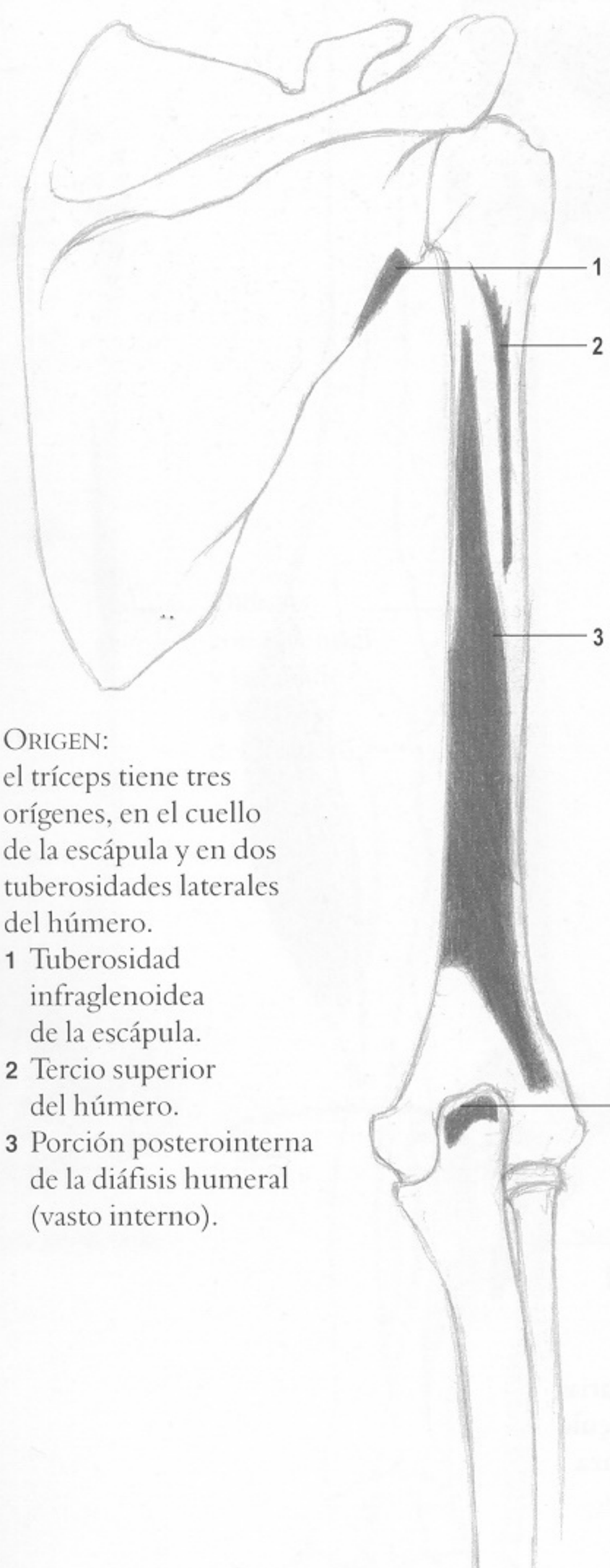

ORIGEN:
el tríceps tiene tres orígenes, en el cuello de la escápula y en dos tuberosidades laterales del húmero.

1 Tuberosidad infraglenoidea de la escápula.
2 Tercio superior del húmero.
3 Porción posterointerna de la diáfisis humeral (vasto interno).

INSERCIÓN:
olécranon.

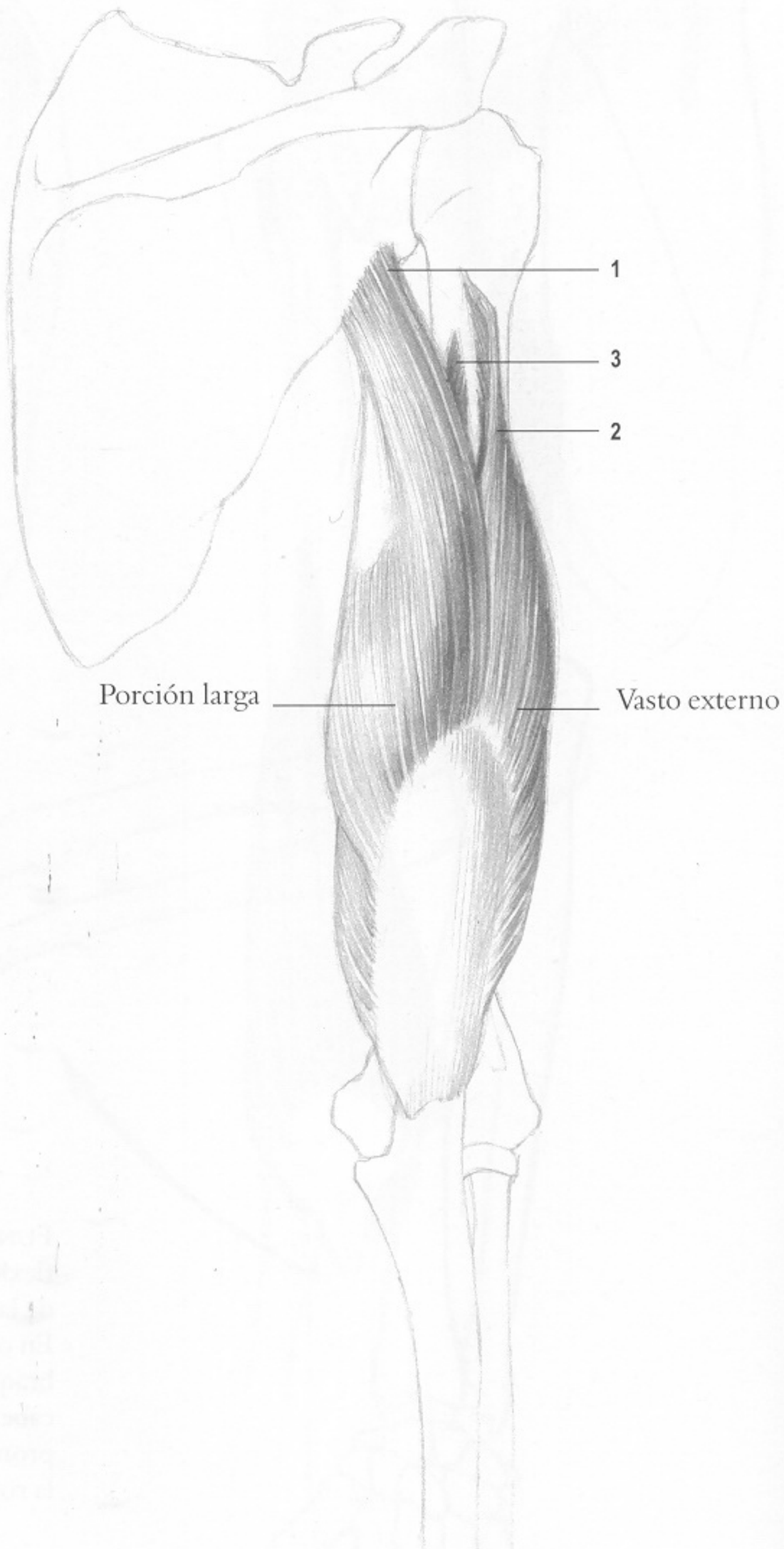

Vista posterior

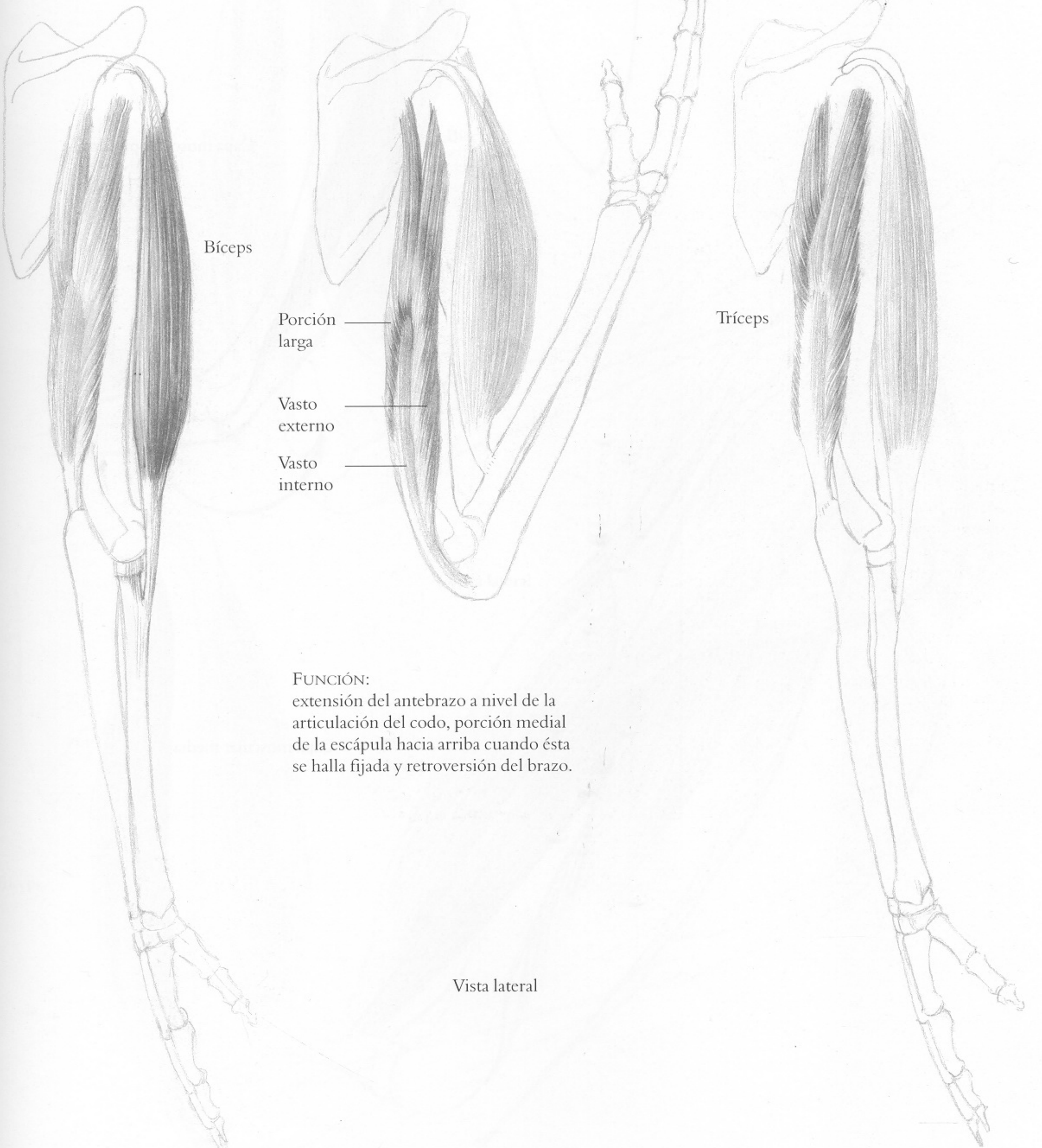

FUNCIÓN:
extensión del antebrazo a nivel de la articulación del codo, porción medial de la escápula hacia arriba cuando ésta se halla fijada y retroversión del brazo.

Vista lateral

Músculo tríceps braquial
(Continuación)

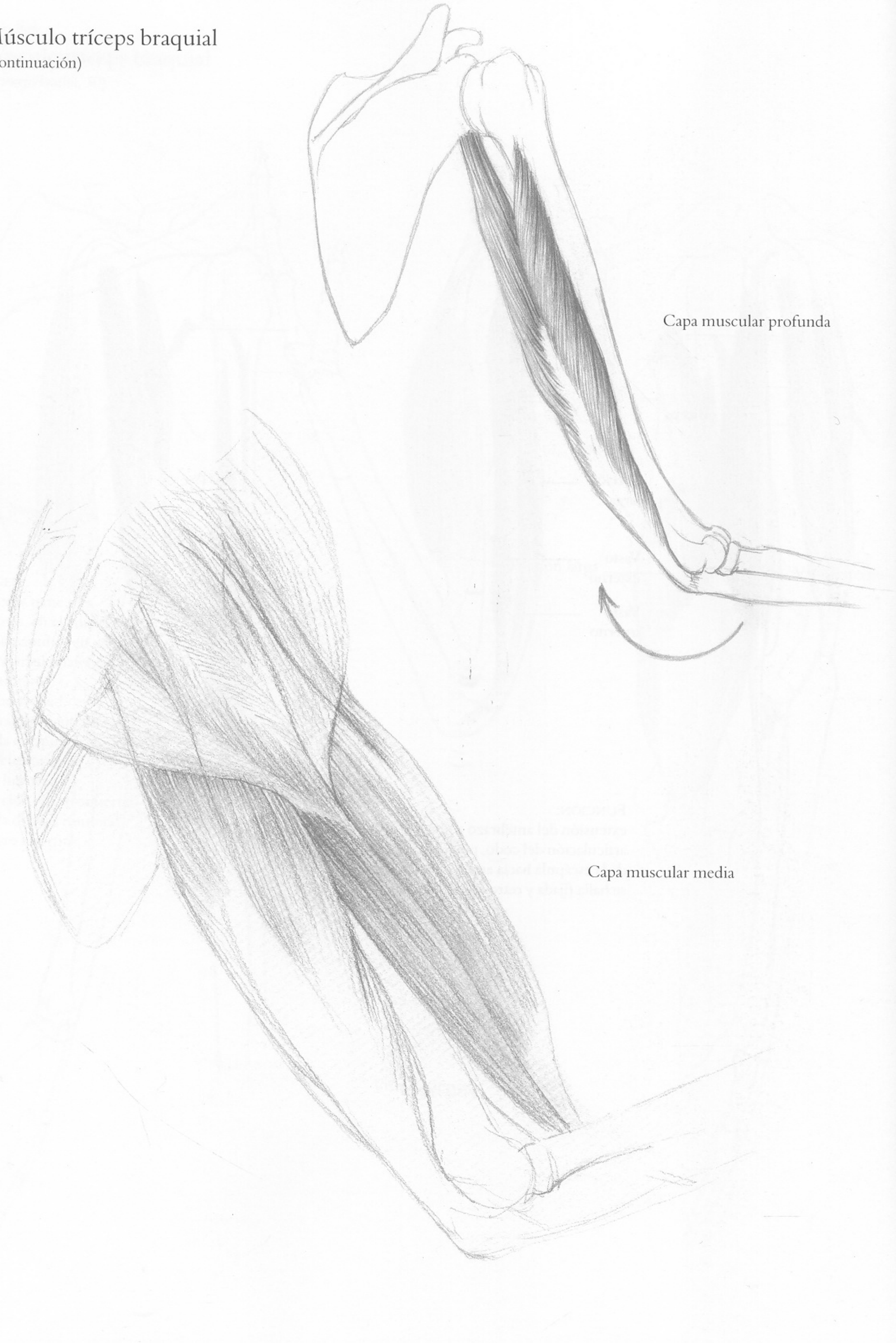

Capa muscular profunda

Capa muscular media

Bíceps

Vista lateral

Tríceps

Músculo tríceps braquial
(Continuación)

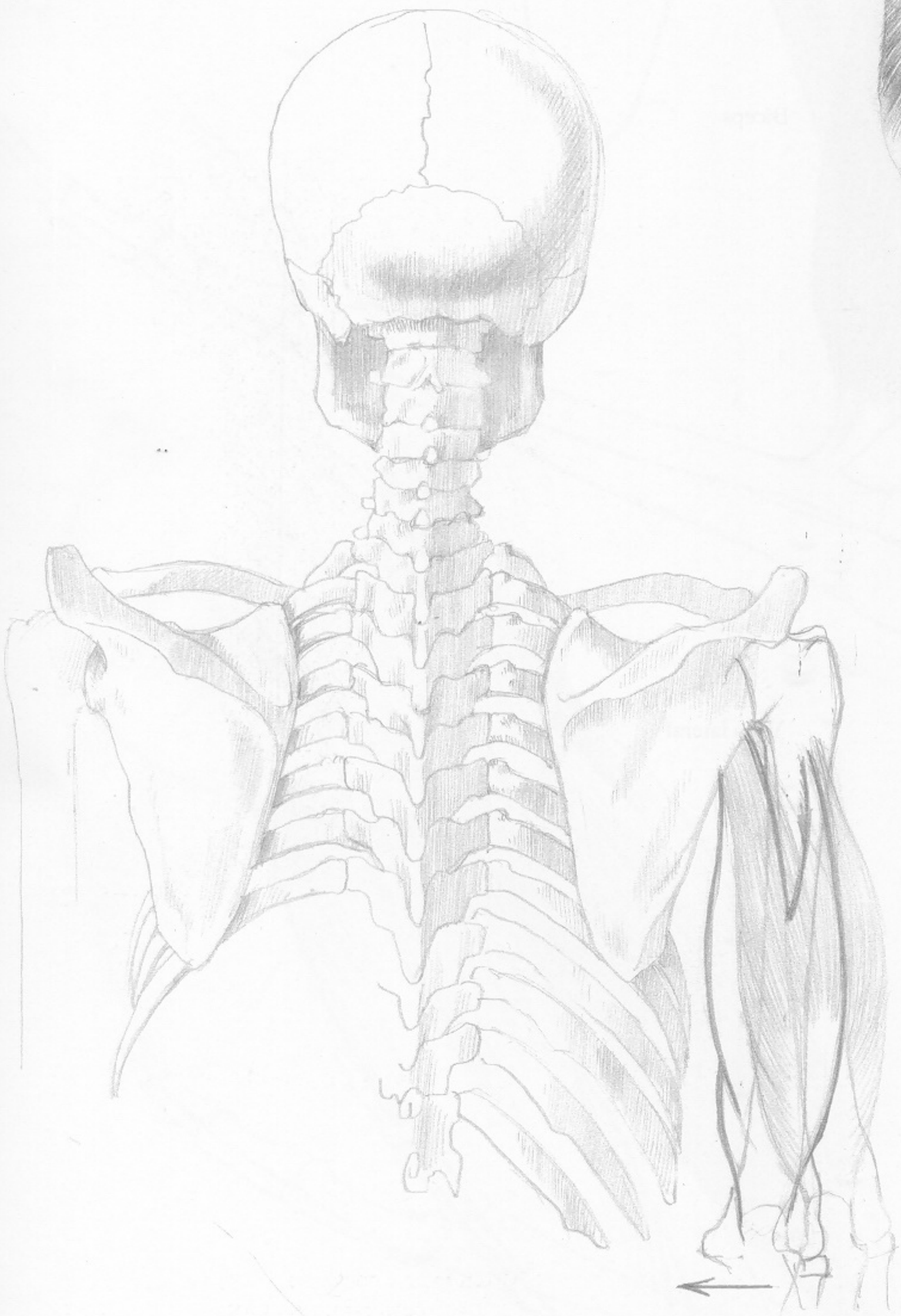

Aducción

Vista posterior

Fig. 59
Músculos de la cintura escapular y del brazo

Los músculos del brazo son largos y fusiformes. Cuando se mueve el brazo, su contorno de distingue por debajo de la piel.

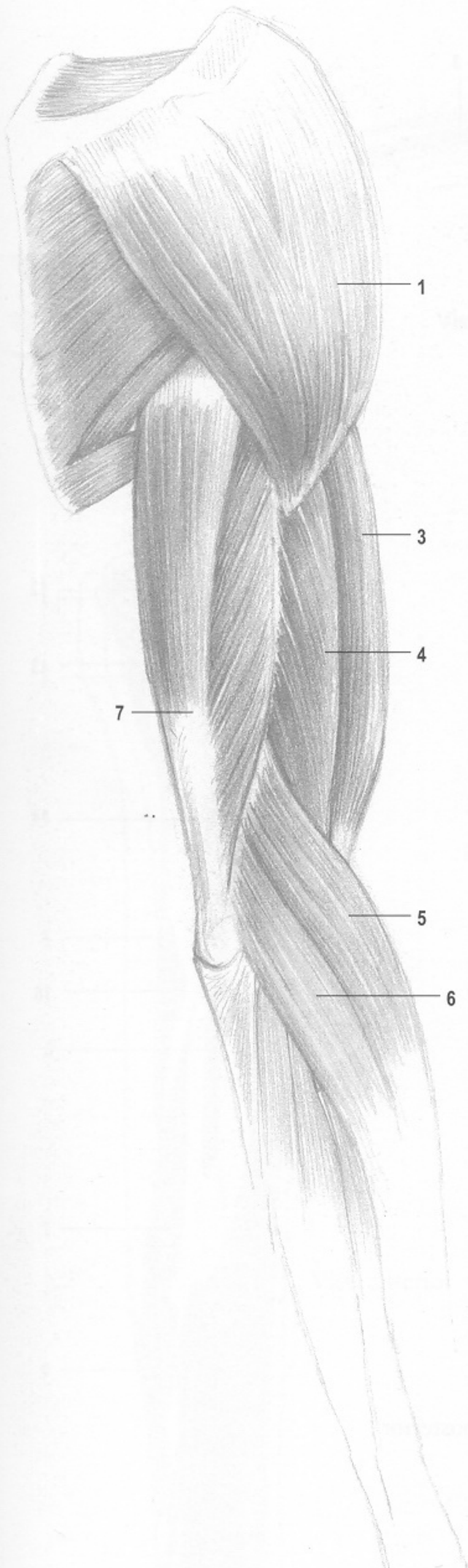

Vista lateral

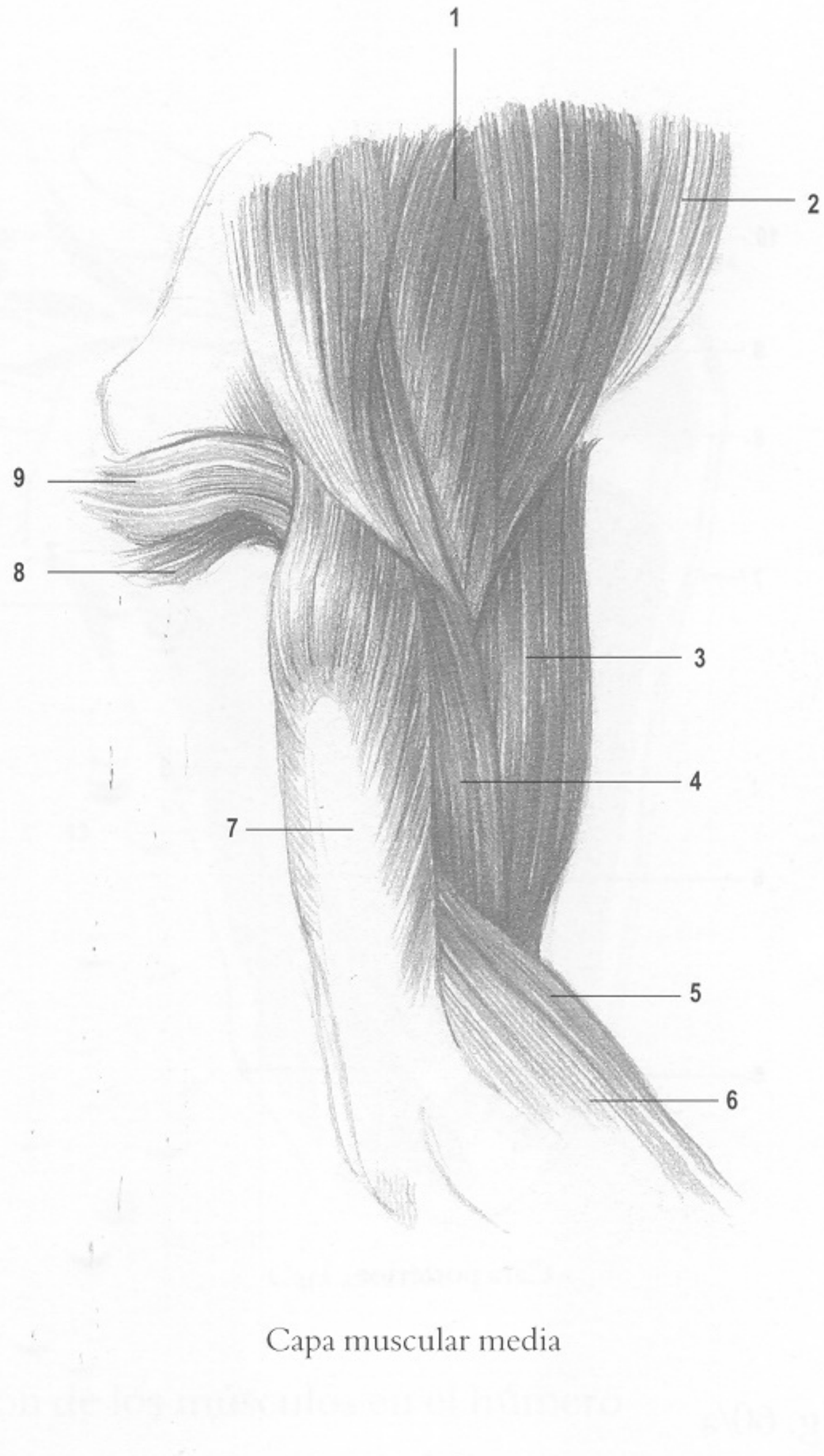

Capa muscular media

1 Músculo deltoides (*41*).
2 Músculo pectoral mayor (*28*).
3 Músculo bíceps braquial (*47*).
4 Músculo braquial anterior (*49*).
5 Músculo supinador largo (*60*).
6 Primer radial externo (*61*).
7 Músculo tríceps (*50*).
8 Músculo redondo mayor (*45*).
9 Músculo redondo menor (*44*).

Fig. 60
Origen o inserción de los músculos

0 = Origo (ORIGEN)
I = Insertio (INSERCIÓN)

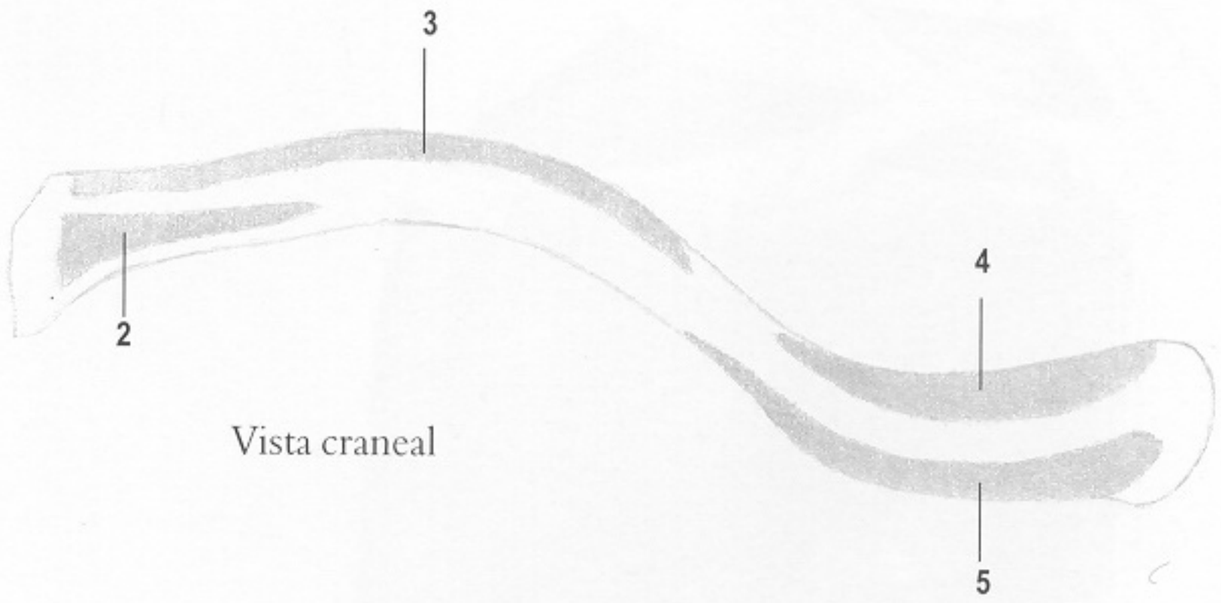

Vista craneal

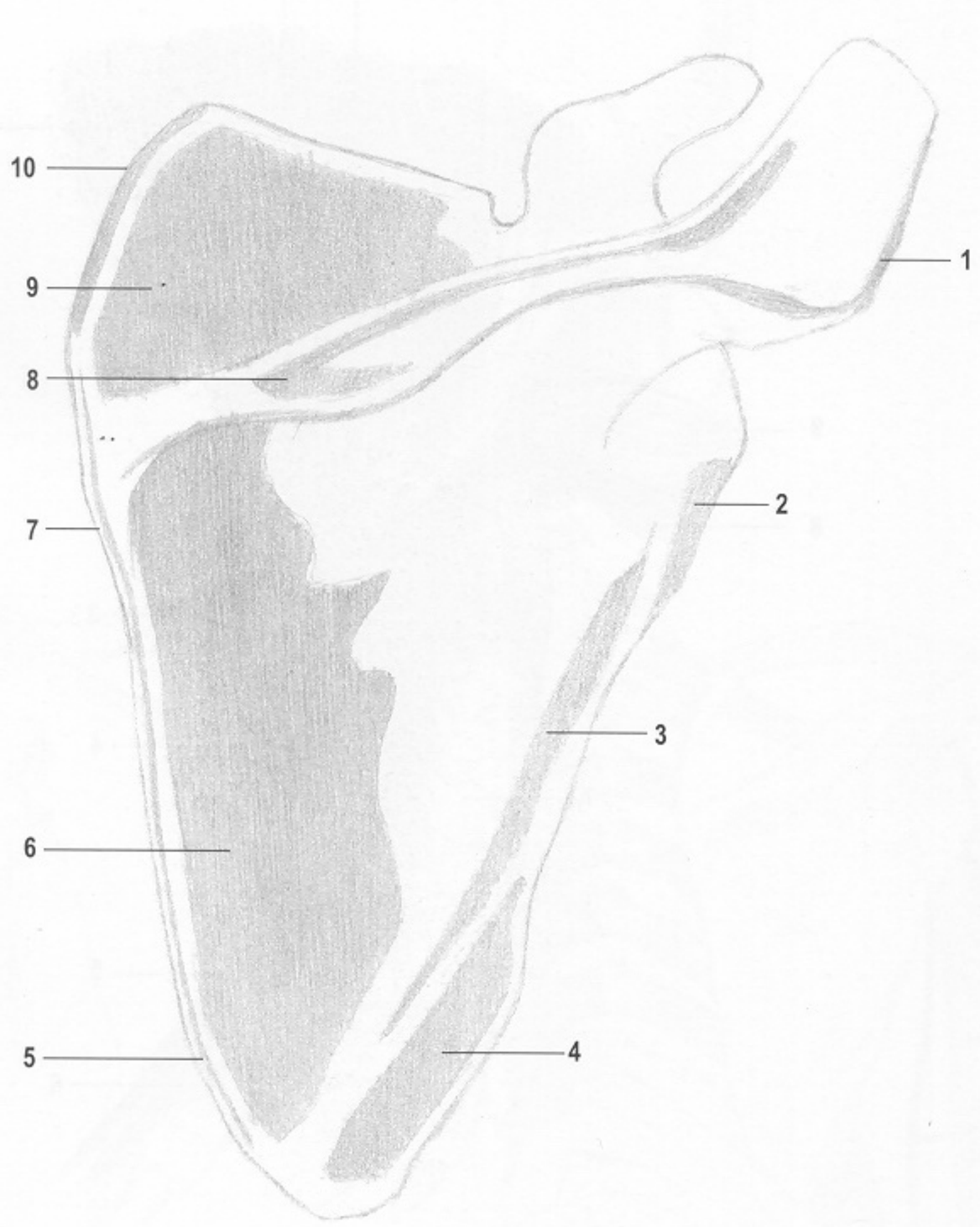

Cara posterior

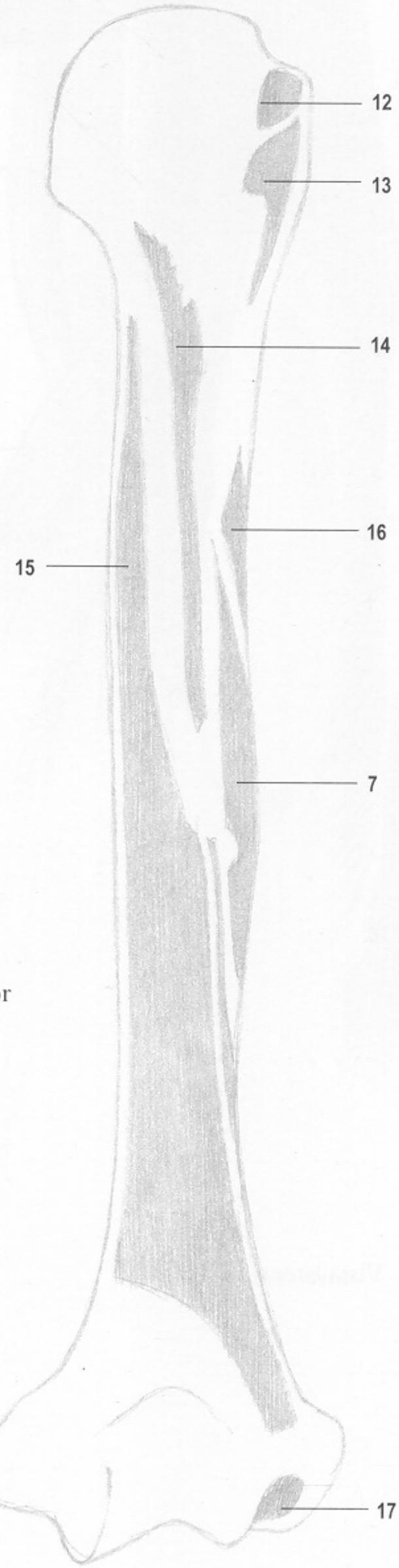

Vista posterior

Fig. 60/a
Origen o inserción de los músculos en la escápula

1 Músculo deltoides, 0 (*41*).
2 Músculo tríceps, 0 (*50*).
3 Músculo redondo menor, 0 (*44*).
4 Músculo redondo mayor, 0 (*45*).
5 Músculo romboides mayor, I (*22*).
6 Músculo infraespinoso, 0 (*43*).
7 Músculo romboides menor, I (*23*).
8 Músculo trapecio, I (*20*).
9 Músculo supraespinoso, 0 (*42*).
10 Músculo angular de la escápula, I (*24*).
11 Músculo coracobraquial, 0 (*48*).
12 Músculo pectoral menor, I (*29*).
13 Músculo subescapular, 0 (*46*).
14 Músculo serrato mayor, I (*31*).
15 Músculo bíceps braquial (porción corta), 0 (*47*).

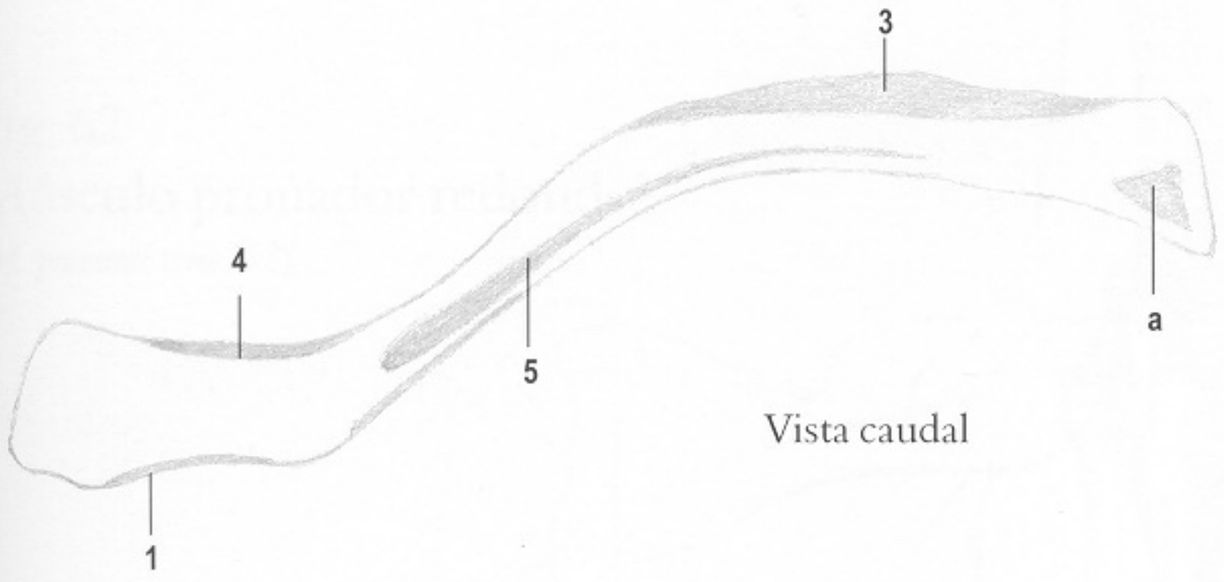

Vista caudal

Fig. 60/b
Origen o inserción de los músculos en la clavícula

1 Músculo trapecio, I (*20*).
2 Músculo esternocleidomastoideo, 0 (*11*).
3 Músculo pectoral mayor, 0 (*28*).
4 Músculo deltoides, 0 (*41*).
5 Músculo subclavio, I (*30*).
a Ligamento costoclavicular.

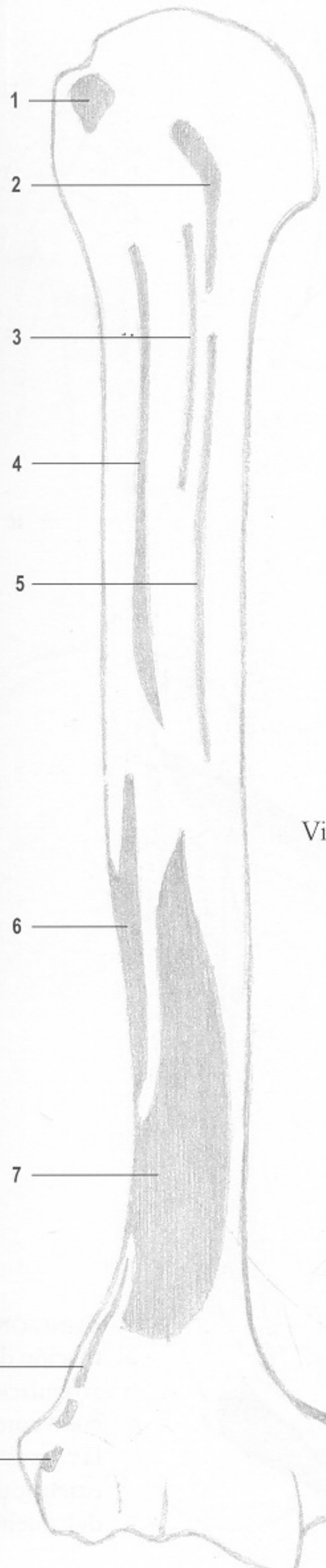

Vista anterior

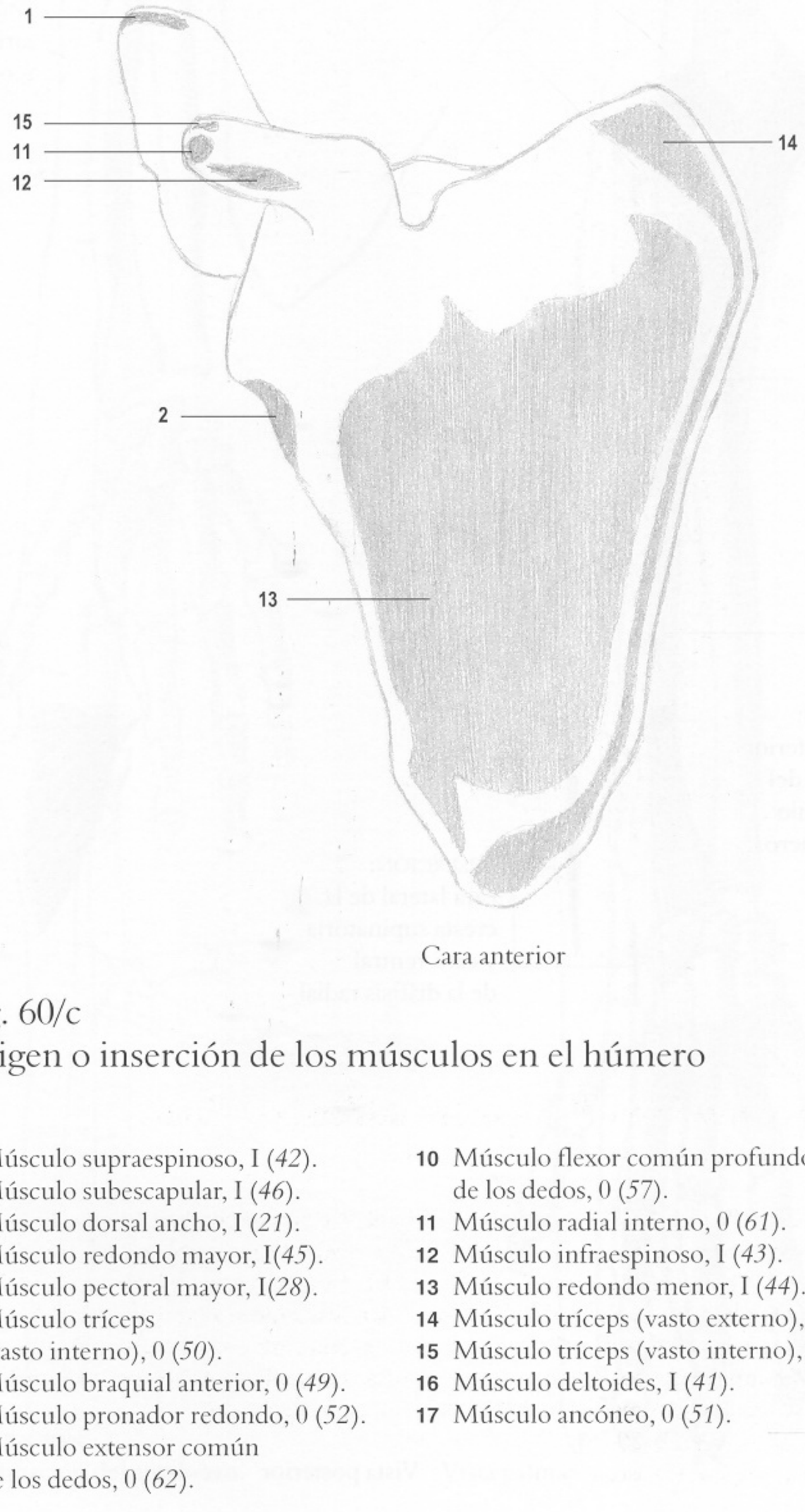

Cara anterior

Fig. 60/c
Origen o inserción de los músculos en el húmero

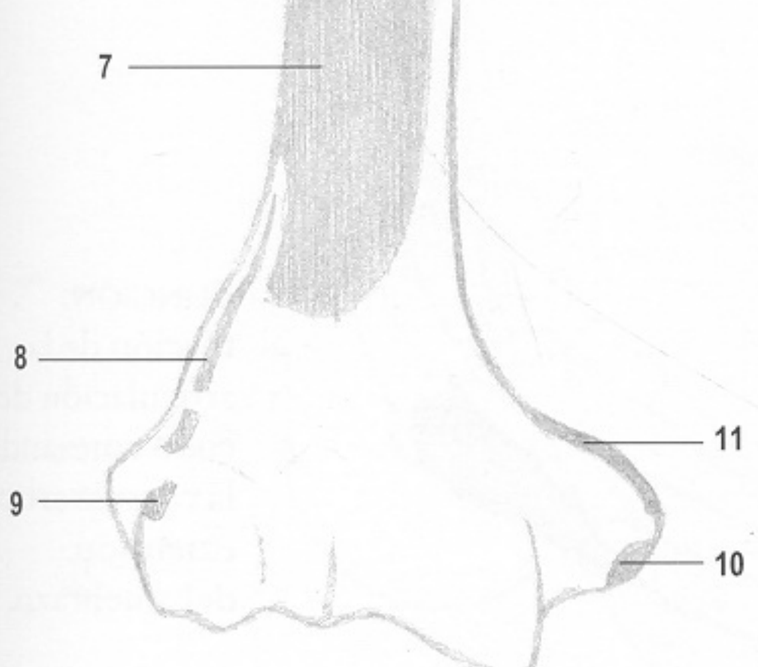

1 Músculo supraespinoso, I (*42*).
2 Músculo subescapular, I (*46*).
3 Músculo dorsal ancho, I (*21*).
4 Músculo redondo mayor, I(*45*).
5 Músculo pectoral mayor, I(*28*).
6 Músculo tríceps (vasto interno), 0 (*50*).
7 Músculo braquial anterior, 0 (*49*).
8 Músculo pronador redondo, 0 (*52*).
9 Músculo extensor común de los dedos, 0 (*62*).
10 Músculo flexor común profundo de los dedos, 0 (*57*).
11 Músculo radial interno, 0 (*61*).
12 Músculo infraespinoso, I (*43*).
13 Músculo redondo menor, I (*44*).
14 Músculo tríceps (vasto externo), 0 (*50*).
15 Músculo tríceps (vasto interno), 0 (*50*).
16 Músculo deltoides, I (*41*).
17 Músculo ancóneo, 0 (*51*).

Fig. 61
Músculo ancóneo
(*M. anconeus, 51*)

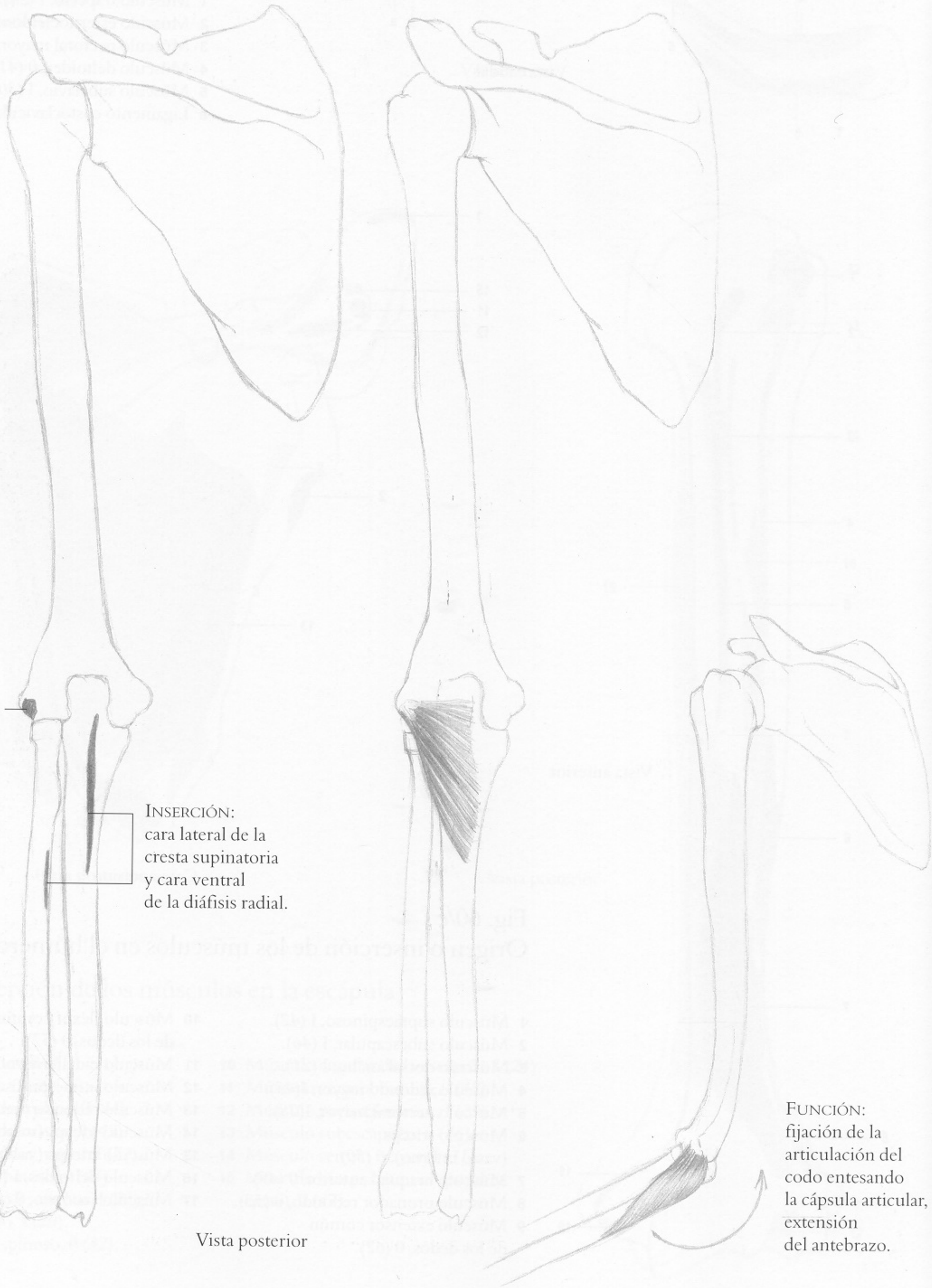

ORIGEN:
cara posterior
y lateral del
epicóndilo
del húmero.

INSERCIÓN:
cara lateral de la
cresta supinatoria
y cara ventral
de la diáfisis radial.

FUNCIÓN:
fijación de la
articulación del
codo entesando
la cápsula articular,
extensión
del antebrazo.

Vista posterior

Fig. 62
Músculo pronador redondo
(*M. pronator teres, 52*)

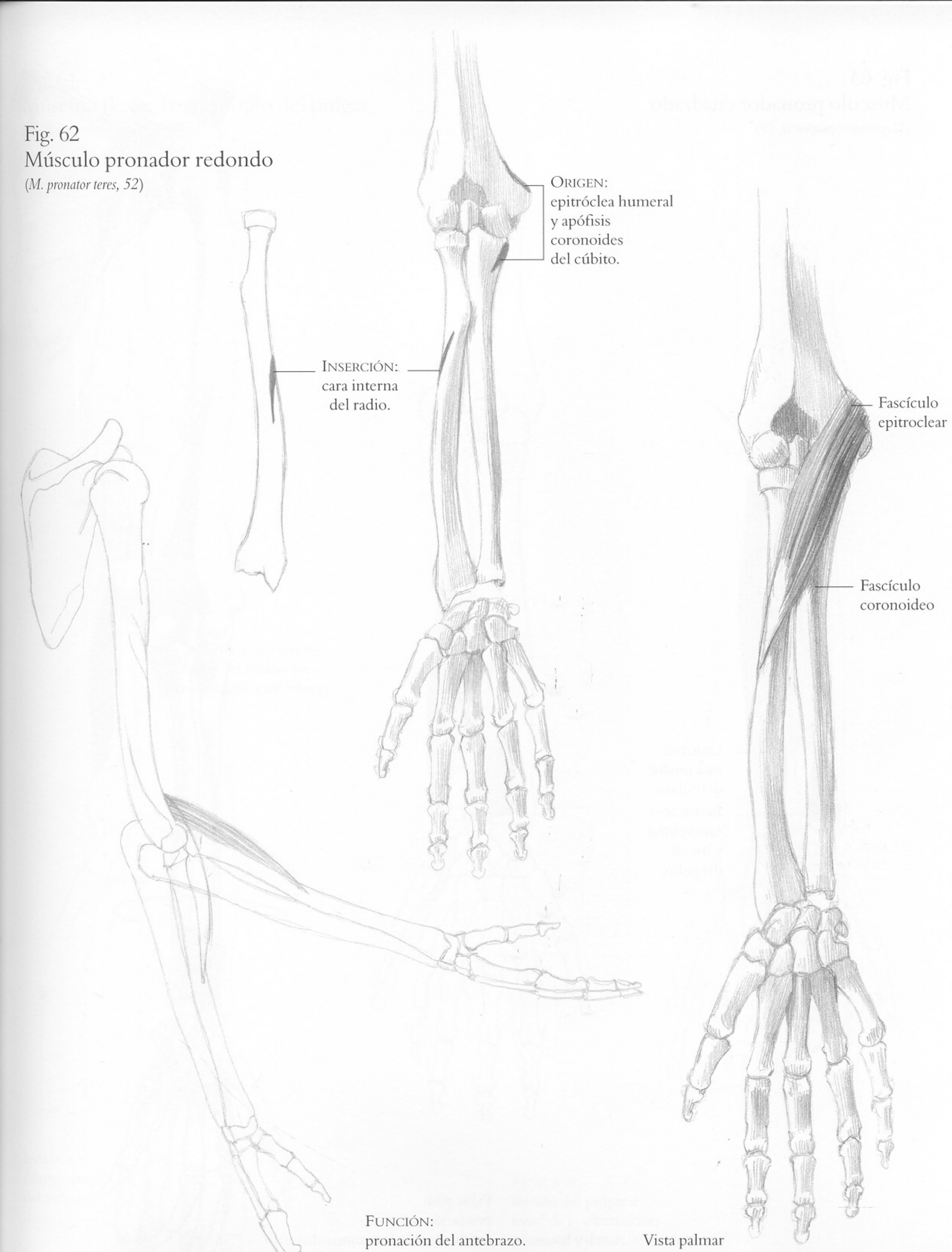

FUNCIÓN:
pronación del antebrazo.

Vista palmar

Fig. 63
Músculo pronador cuadrado
(*M. pronator quadratus, 59*)

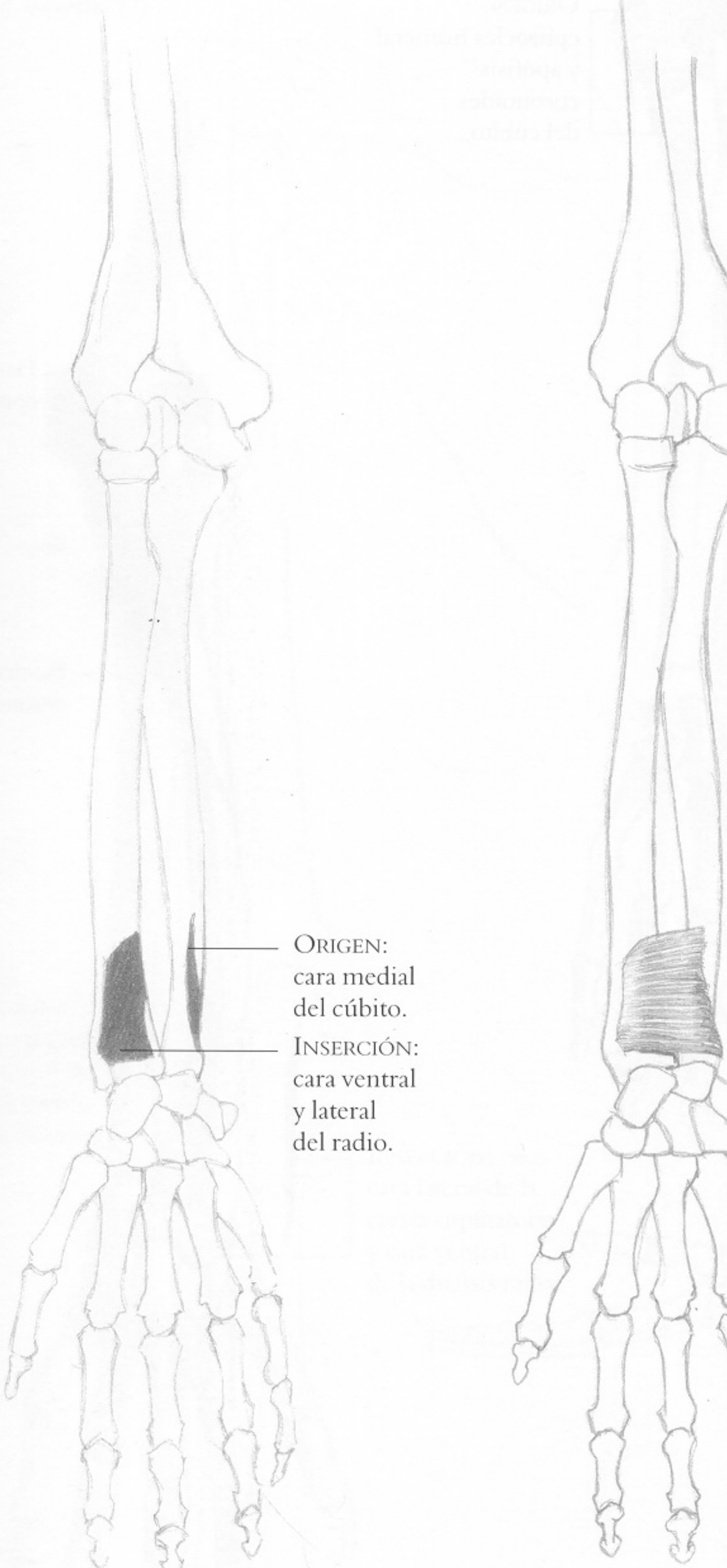

ORIGEN:
cara medial
del cúbito.

INSERCIÓN:
cara ventral
y lateral
del radio.

Vista palmar

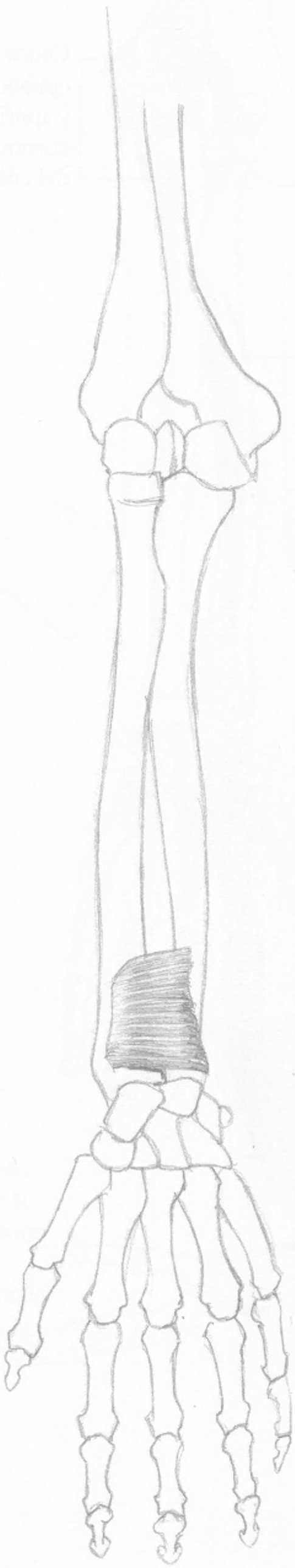

FUNCIÓN:
pronación del
antebrazo y de la mano.

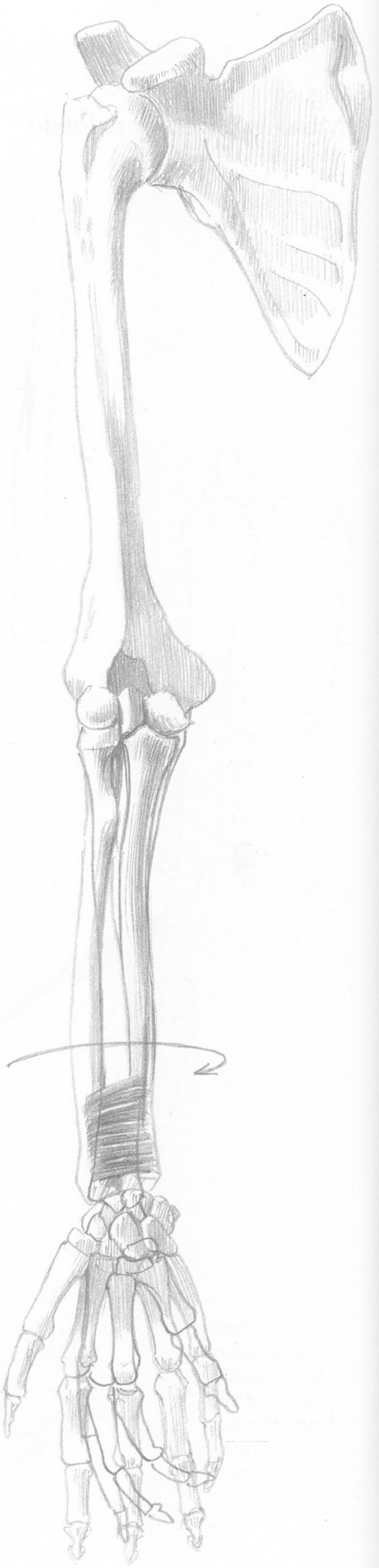

Fig. 64
Músculo flexor largo propio del pulgar
(*M. flexor pollicis longus, 58*)

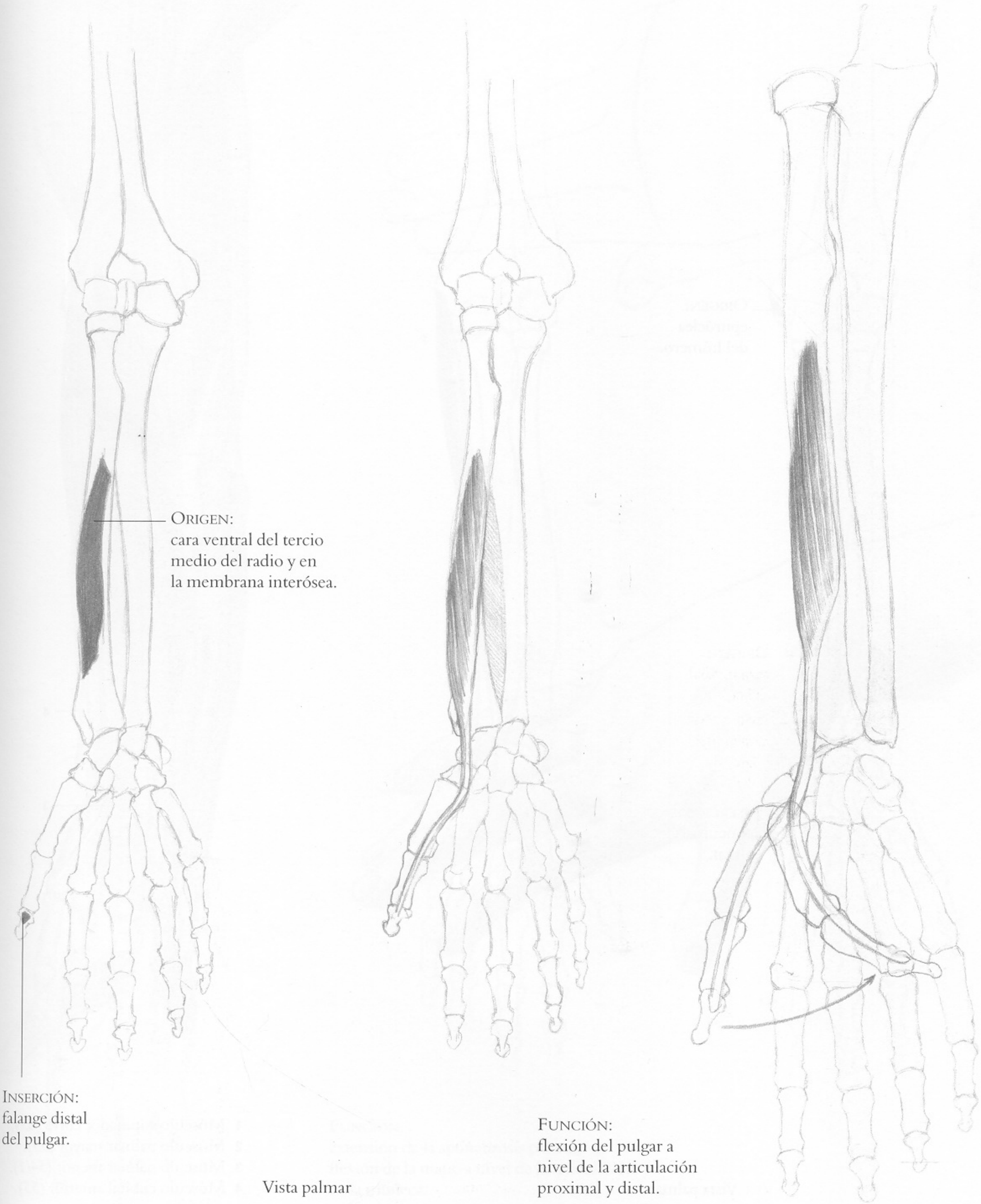

ORIGEN:
cara ventral del tercio medio del radio y en la membrana interósea.

INSERCIÓN:
falange distal del pulgar.

Vista palmar

FUNCIÓN:
flexión del pulgar a nivel de la articulación proximal y distal.

Fig. 65
Músculo palmar menor
(M. palmaris longus, 54/1)

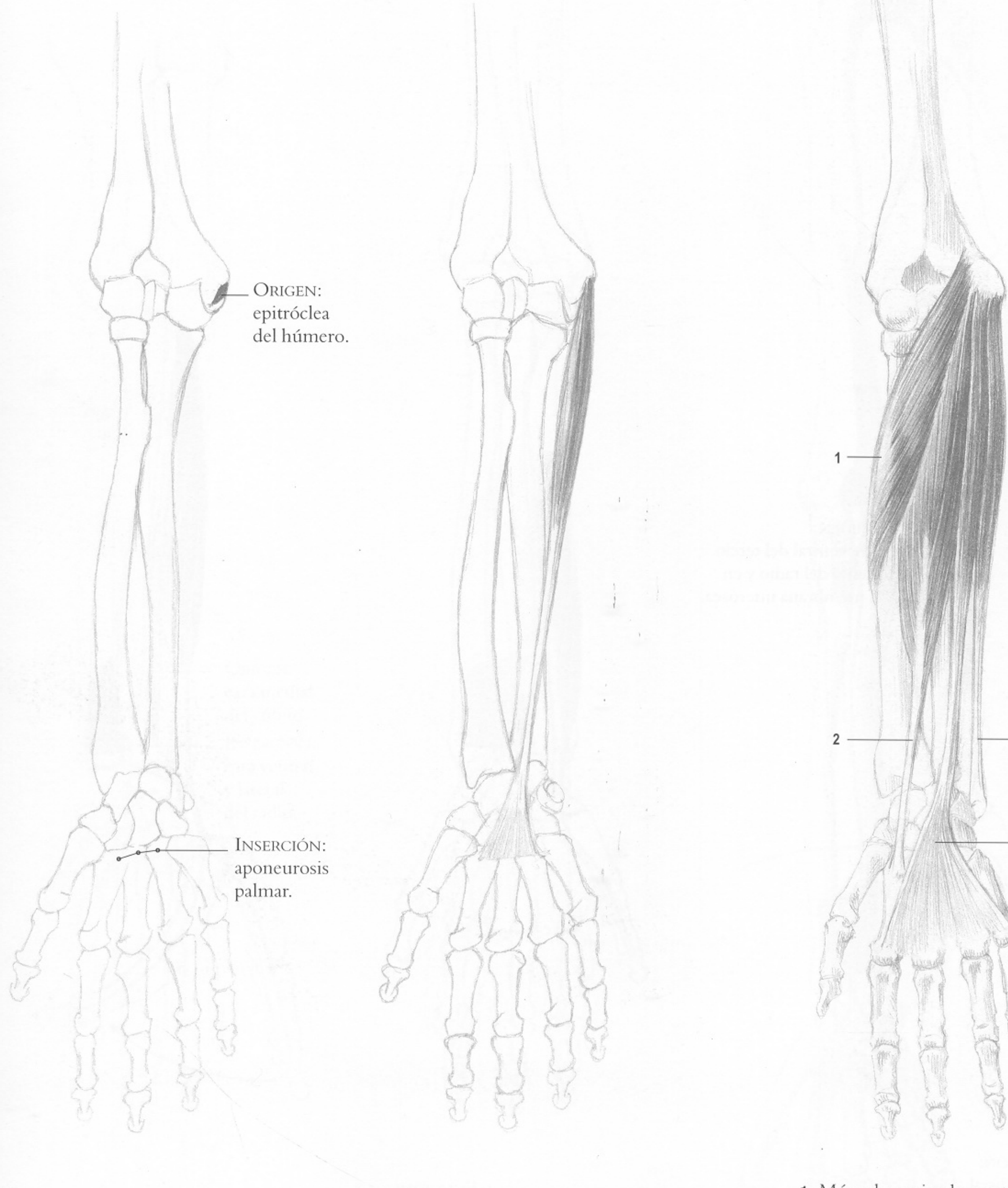

Vista palmar

1 Músculo supinador corto (*65*).
2 Músculo palmar mayor (*53*).
3 Músculo palmar menor (*54/1*).
4 Músculo cubital anterior (*55*).

FUNCIÓN:
extensión de la aponeurosis palmar,
flexión de la mano a nivel de la articulación
de la muñeca.

Fig. 66
Músculo abductor largo del pulgar
(*M. abductor pollicis longus, 66*)

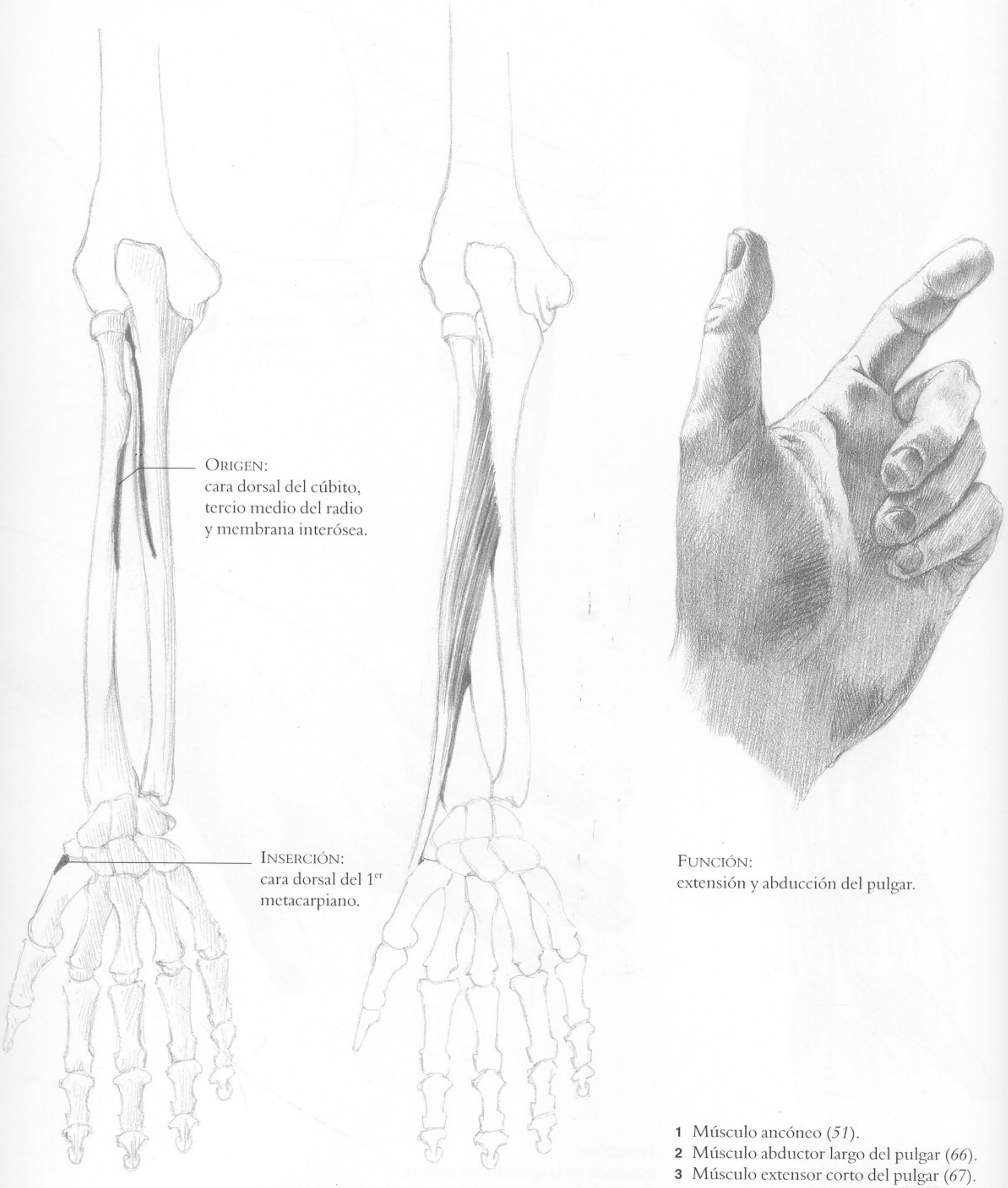

ORIGEN:
cara dorsal del cúbito,
tercio medio del radio
y membrana interósea.

INSERCIÓN:
cara dorsal del 1er
metacarpiano.

FUNCIÓN:
extensión y abducción del pulgar.

Vista posterior

1 Músculo ancóneo (*51*).
2 Músculo abductor largo del pulgar (*66*).
3 Músculo extensor corto del pulgar (*67*).
4 Músculo extensor largo del pulgar (*68*).
5 Músculo extensor propio del índice (*69*).

Fig. 67
Músculo palmar mayor
(*M. flexor carpi radialis, 53*)

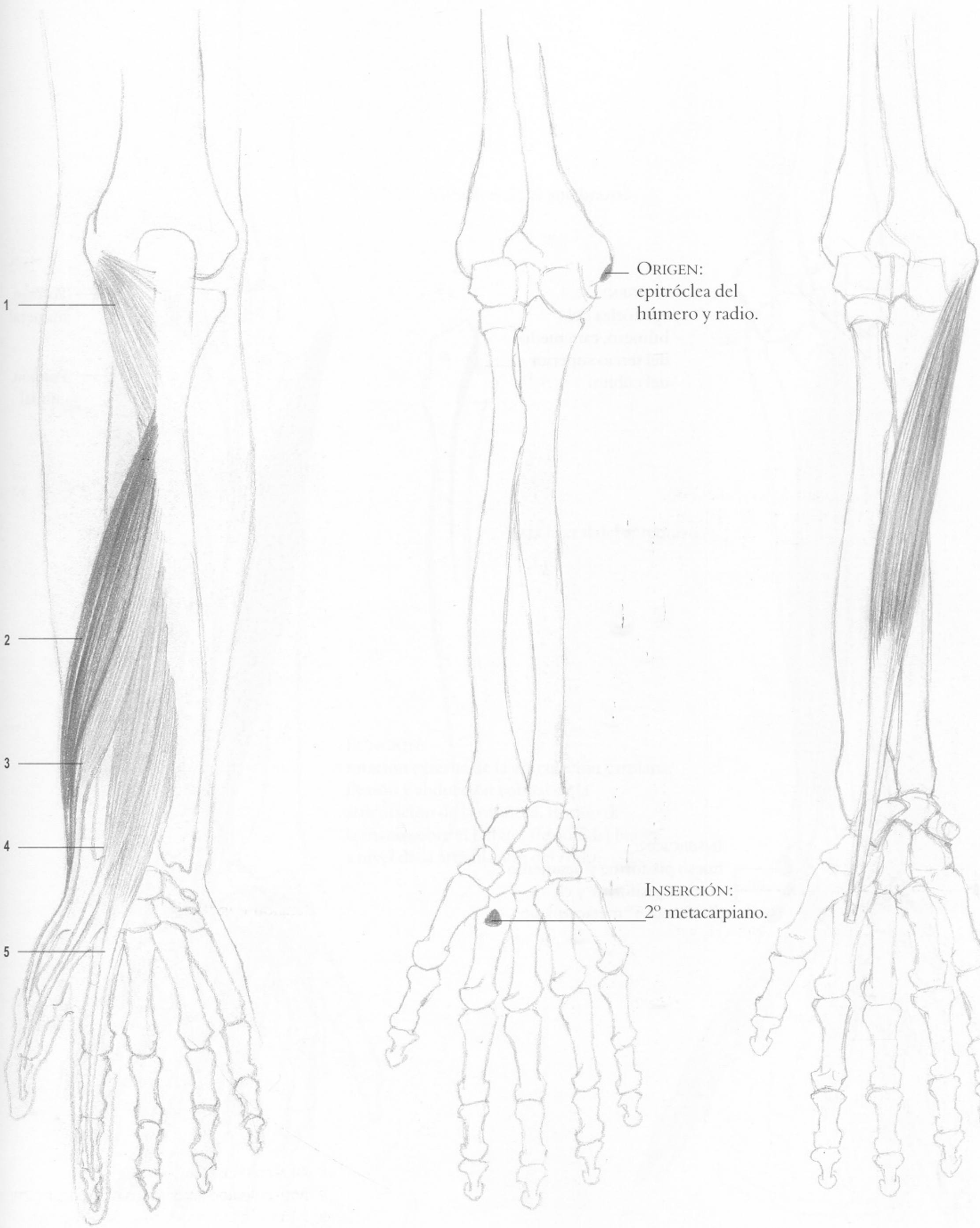

Vista posterior

Vista palmar

Fig. 68
Músculo cubital anterior
(*M. flexor carpi ulnaris, 55*)

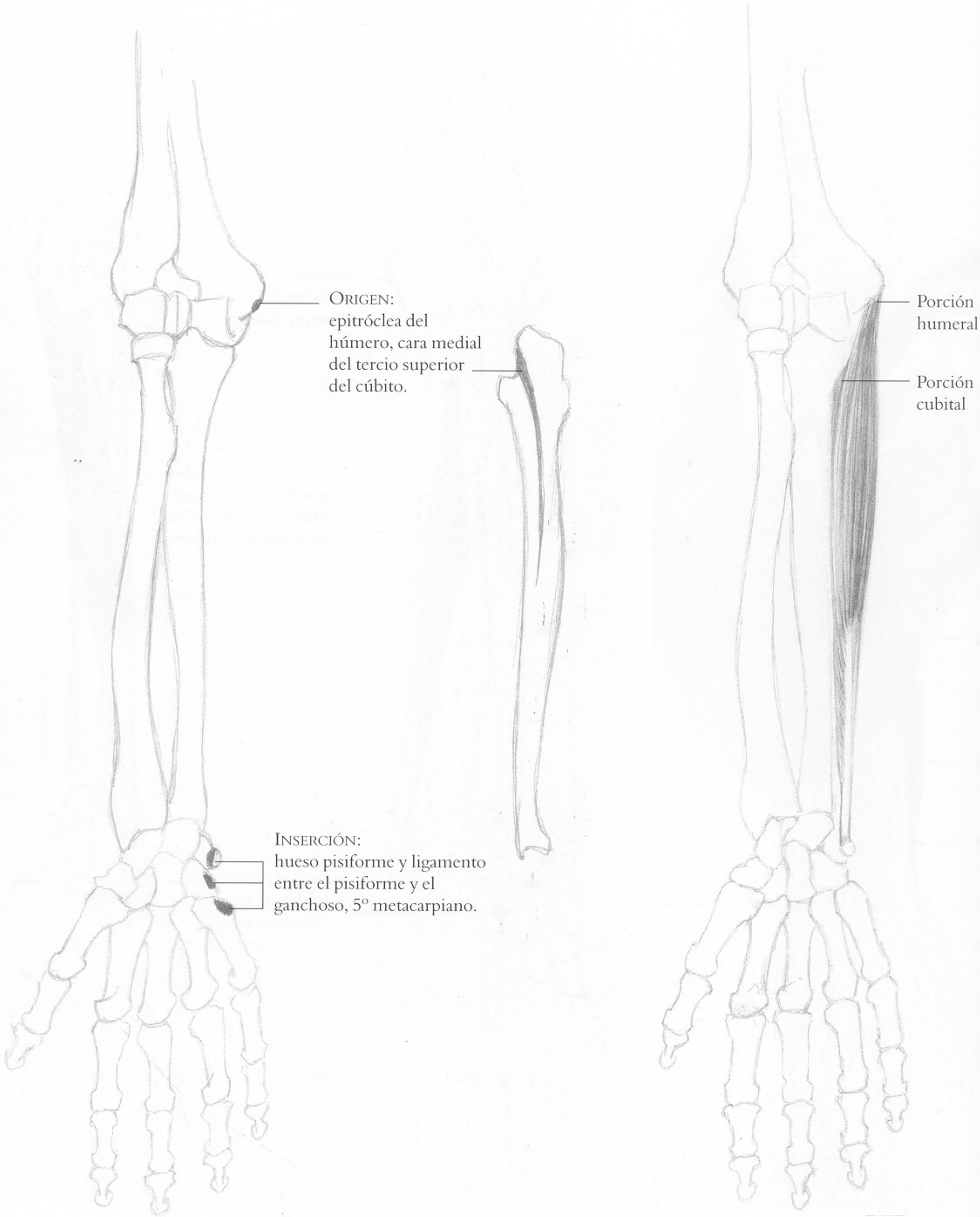

Vista palmar

Músculo cubital posterior

(*M. extensor carpi ulnaris*) (ver también pág. 124)

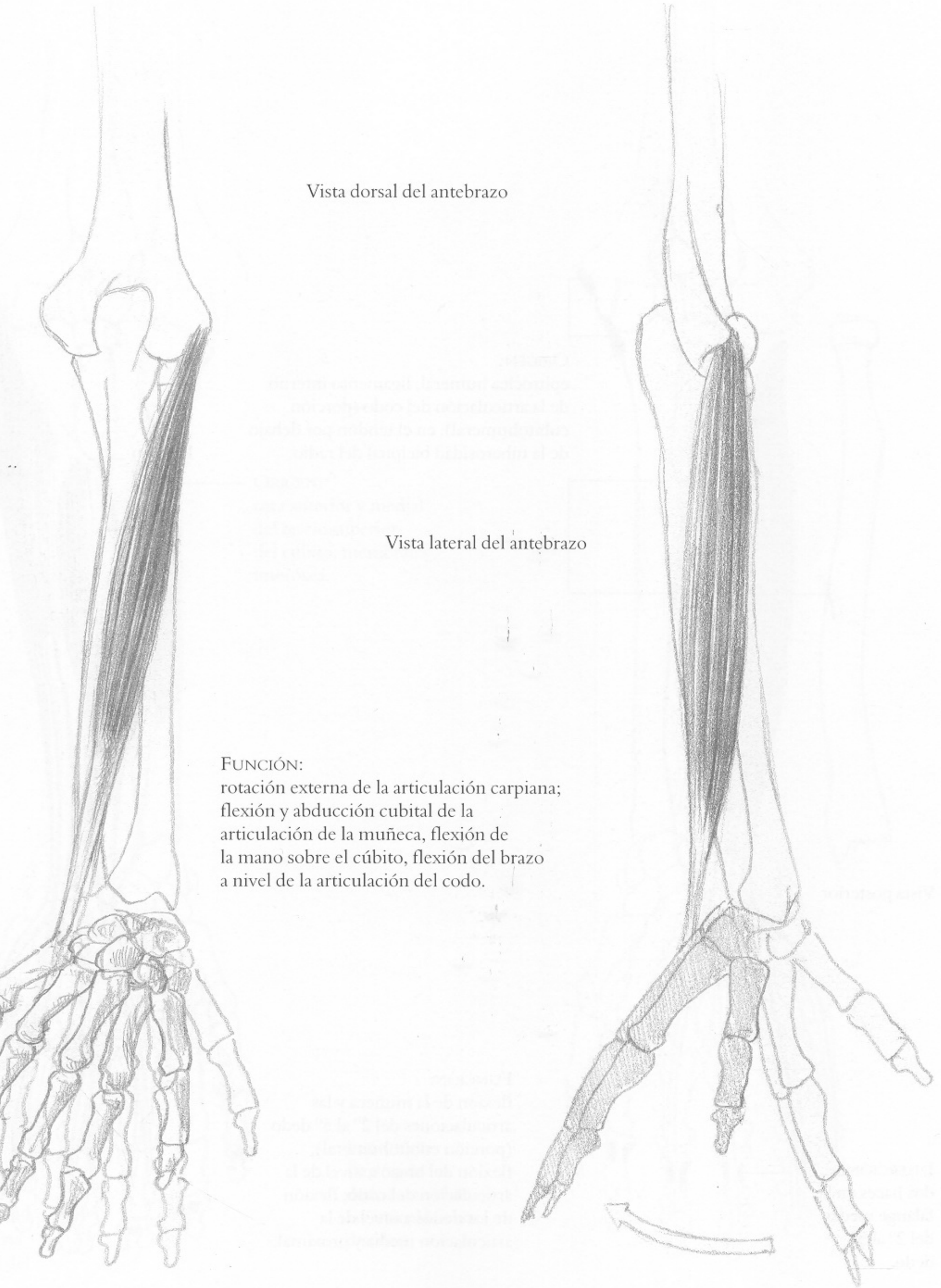

Vista dorsal del antebrazo

Vista lateral del antebrazo

FUNCIÓN:
rotación externa de la articulación carpiana; flexión y abducción cubital de la articulación de la muñeca, flexión de la mano sobre el cúbito, flexión del brazo a nivel de la articulación del codo.

Fig. 69

Músculo flexor común superficial de los dedos

(*M. flexor digitorum superficialis, 56*)

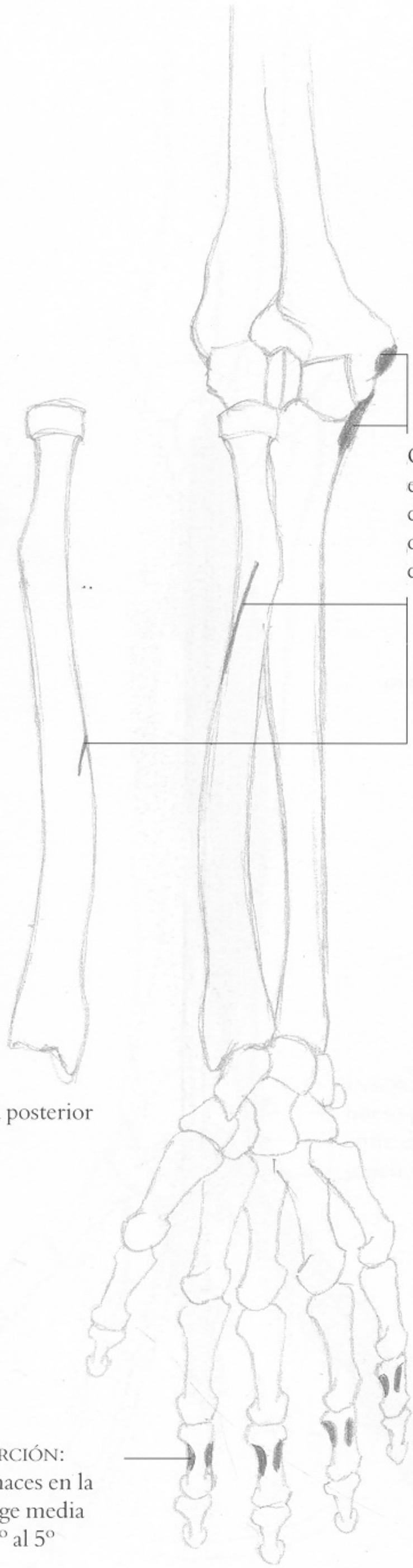

ORIGEN:
epitróclea humeral, ligamento interno de la articulación del codo (porción cubitohumeral), en el tendón por debajo de la tuberosidad bicipital del radio.

Vista posterior

INSERCIÓN:
dos haces en la falange media del 2º al 5º dedo.

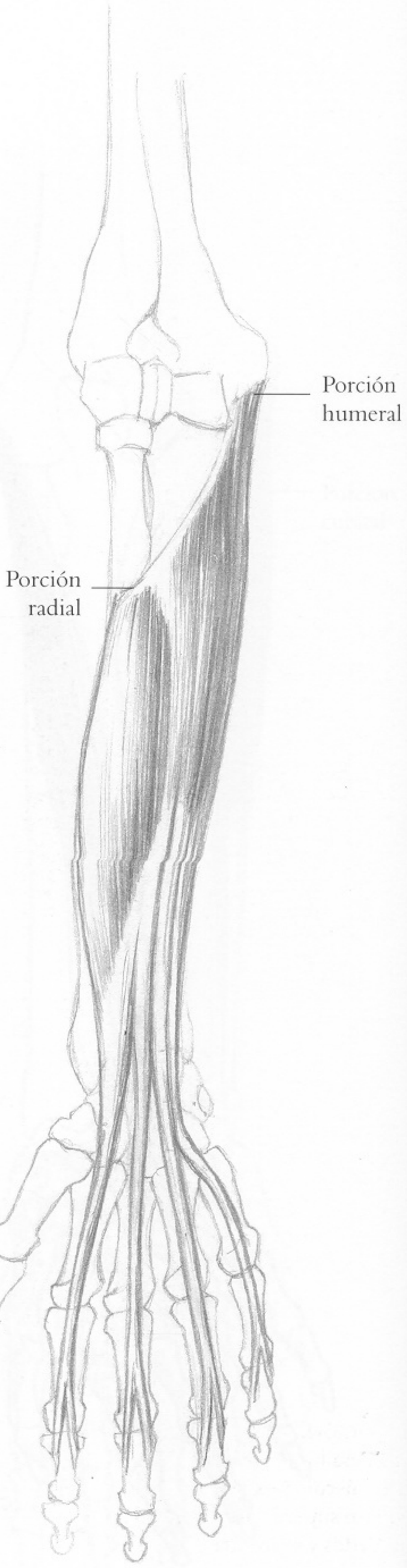

FUNCIÓN:
flexión de la muñeca y las articulaciones del 2º al 5º dedo (porción cubitohumeral), flexión del brazo a nivel de la articulación del codo; flexión de los dedos a nivel de la articulación media y proximal.

Vista palmar

Fig. 70
Músculo flexor común profundo de los dedos
(M. flexor digitorum profundus, 57)

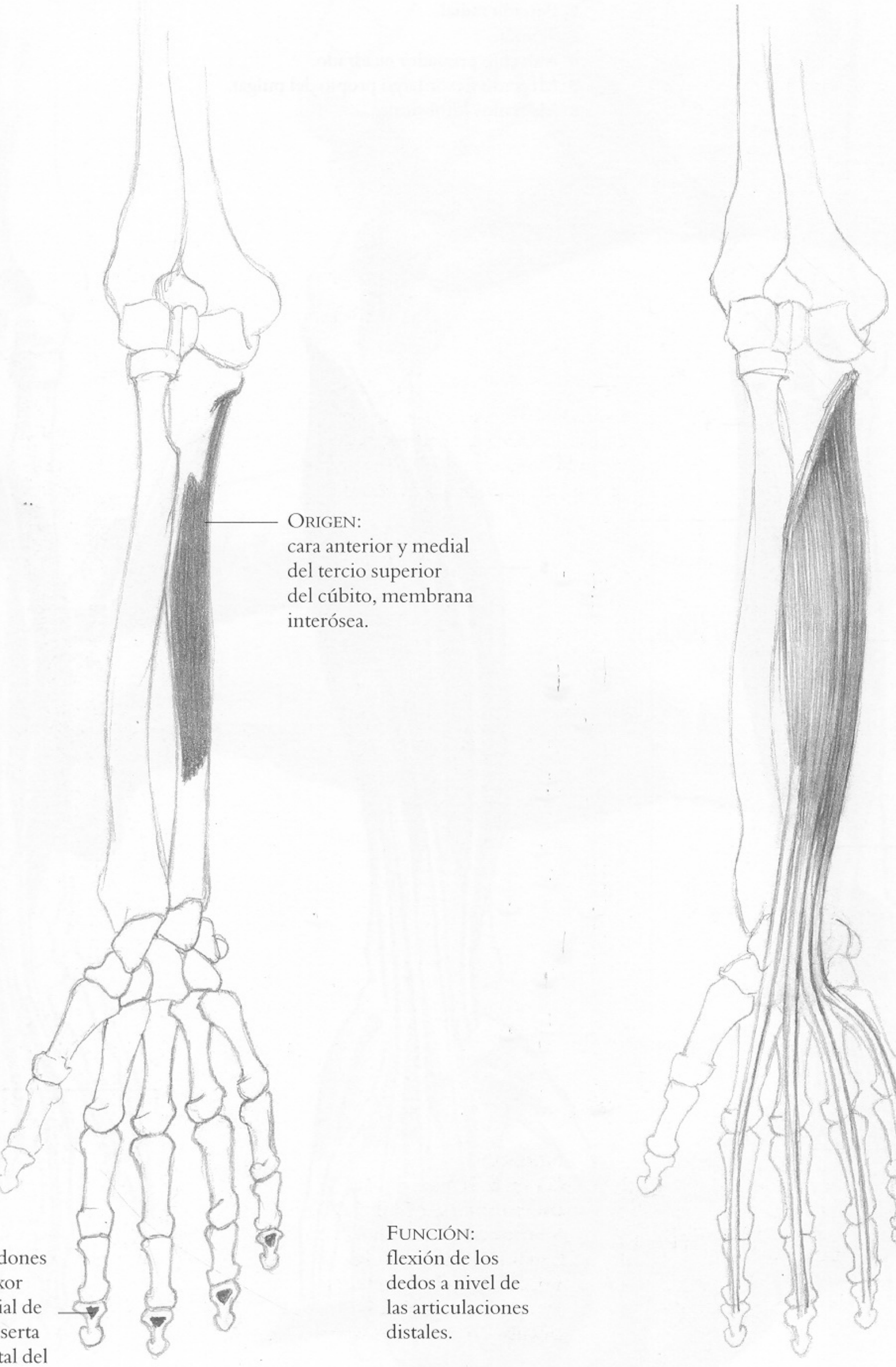

ORIGEN:
cara anterior y medial del tercio superior del cúbito, membrana interósea.

INSERCIÓN:
atraviesa los tendones del músculo flexor común superficial de los dedos y se inserta en la falange distal del 2º al 5º dedo.

FUNCIÓN:
flexión de los dedos a nivel de las articulaciones distales.

Vista palmar

Fig. 71
Músculos flexores de los dedos

1 Porción humeral.
2 Porción radial.
3 Tendón.
4 Músculo pronador cuadrado.
5 Músculo flexor largo propio del pulgar.
6 Músculos lumbricales.

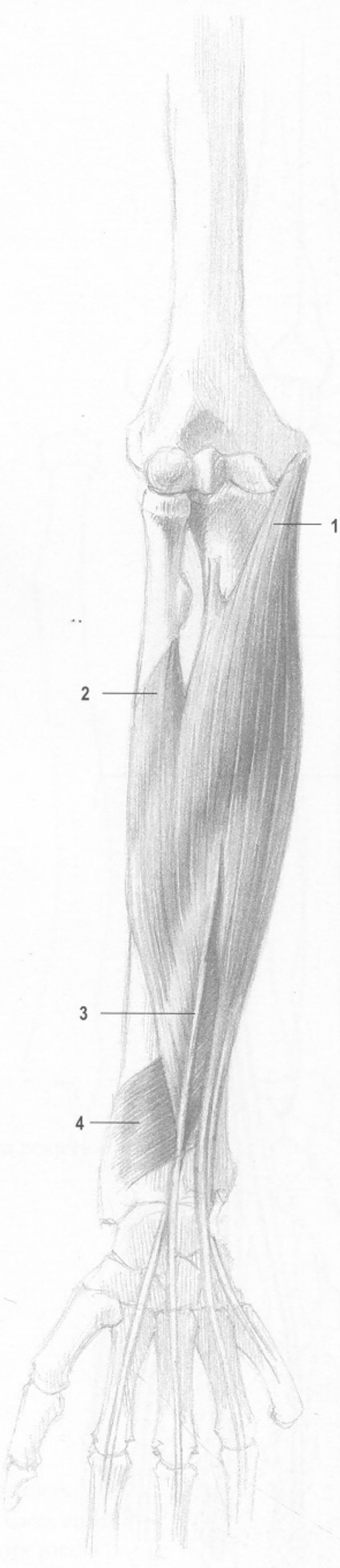

Capa muscular superficial

Capa muscular media

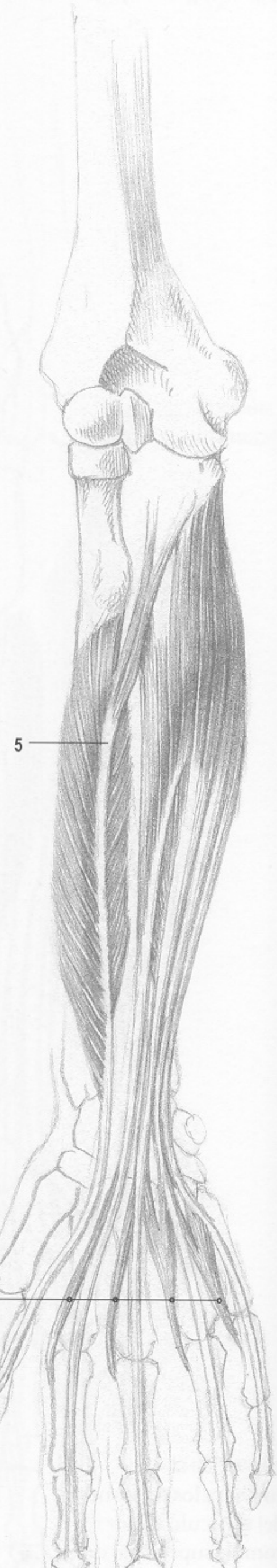

Capa muscular profunda



Fig. 72
Primer radial externo
(*M. extensor carpi radialis longus, 61*)

ORIGEN: borde externo del epicóndilo humeral.

INSERCIÓN: cara posterior del 2º metacarpiano.

Vista dorsal

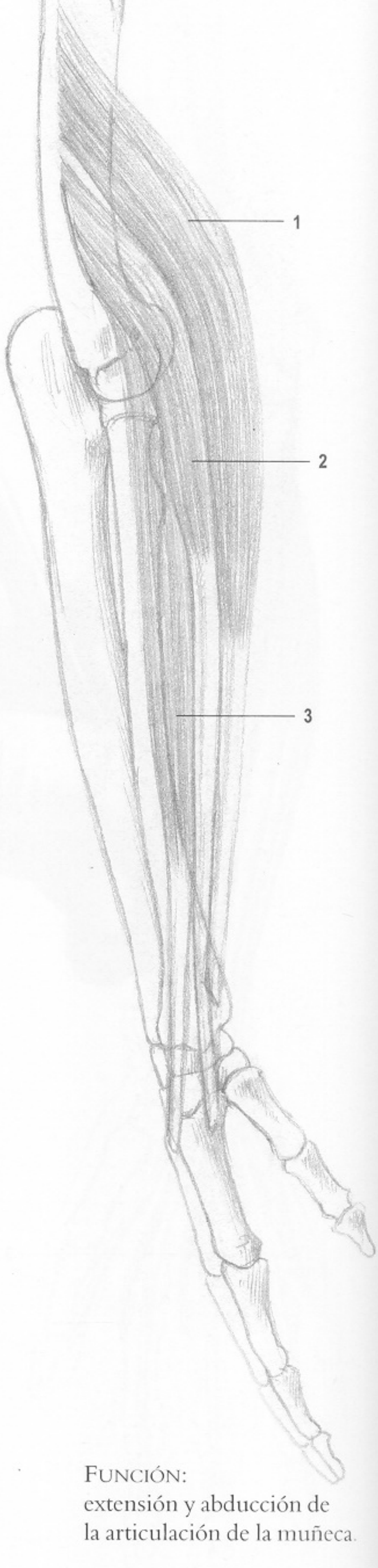

FUNCIÓN: extensión y abducción de la articulación de la muñeca.

Vista lateral

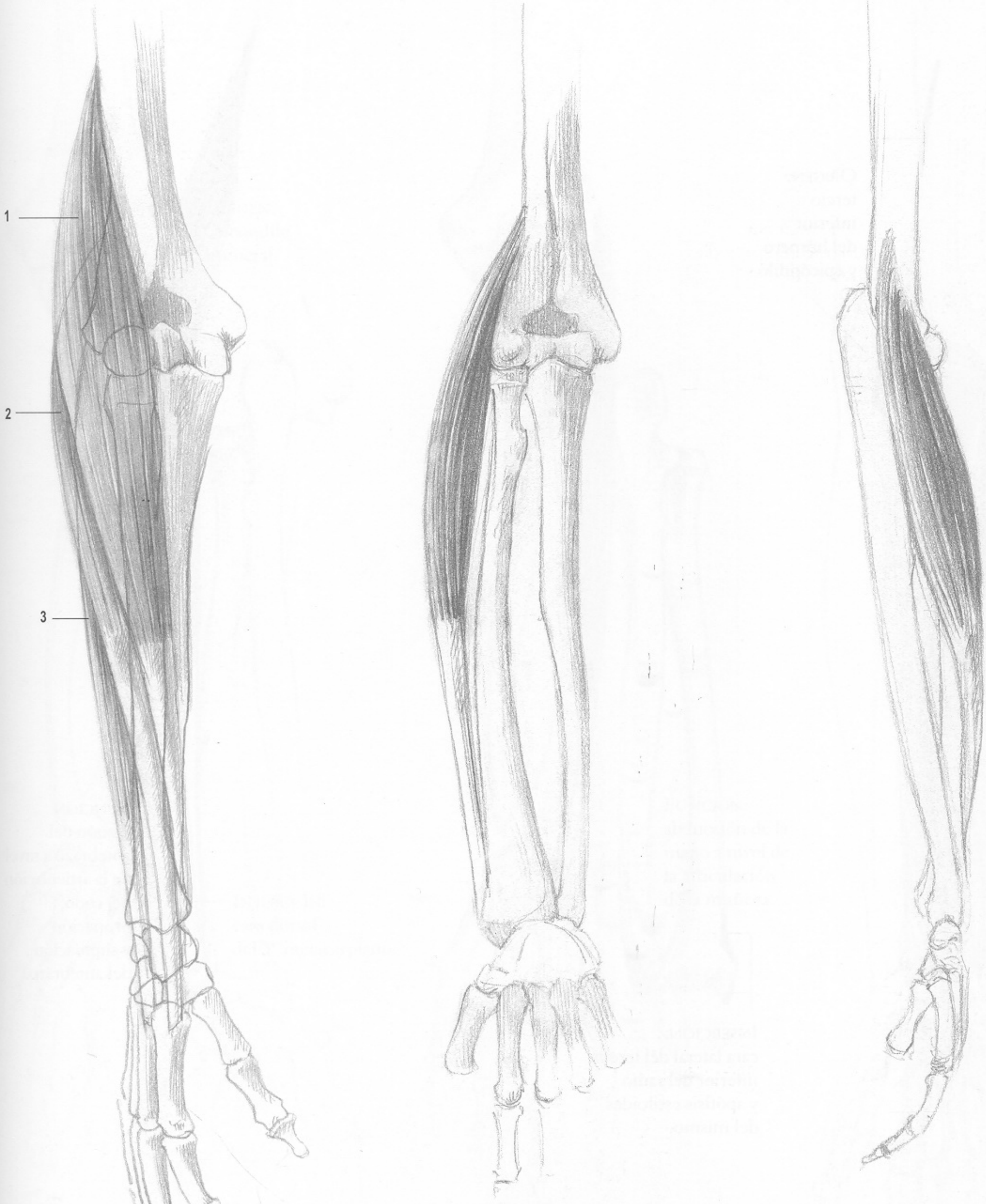

Vista anterolateral

Vista palmar

Vista lateral

1 Músculo supinador largo (*60*).
2 Músculo primer radial externo (*61*).
3 Músculo segundo radial externo (*61*).

Fig. 73
Músculo supinador largo
(*M. brachioradialis, 60*)

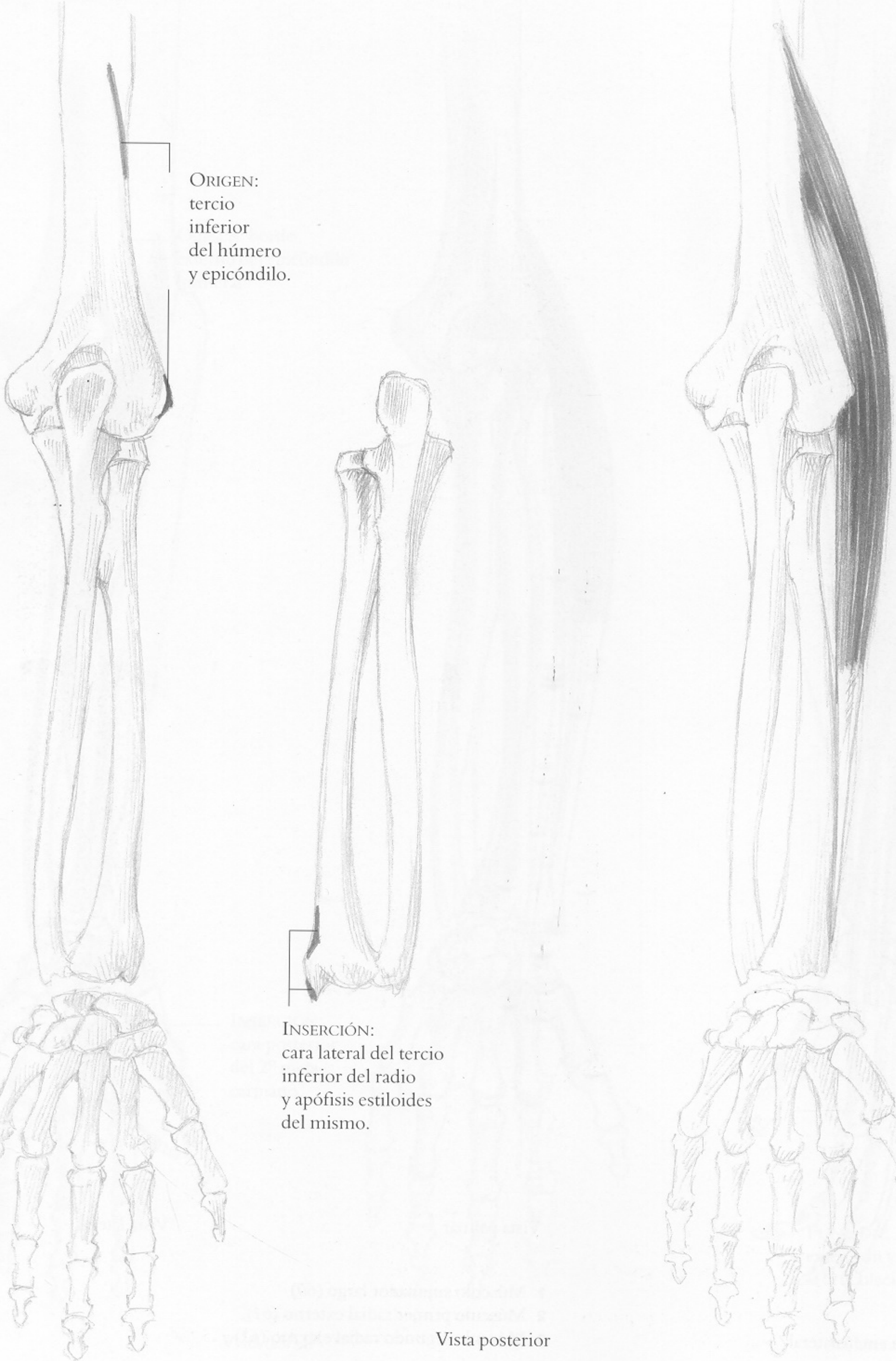

ORIGEN:
tercio
inferior
del húmero
y epicóndilo.

INSERCIÓN:
cara lateral del tercio
inferior del radio
y apófisis estiloides
del mismo.

FUNCIÓN:
flexión del
antebrazo a nivel
de la articulación
del codo,
pronación
y supinación
del antebrazo.

Vista posterior

Fig. 74
Segundo radial externo
(*M. extensor carpi radialis brevis, 61*)

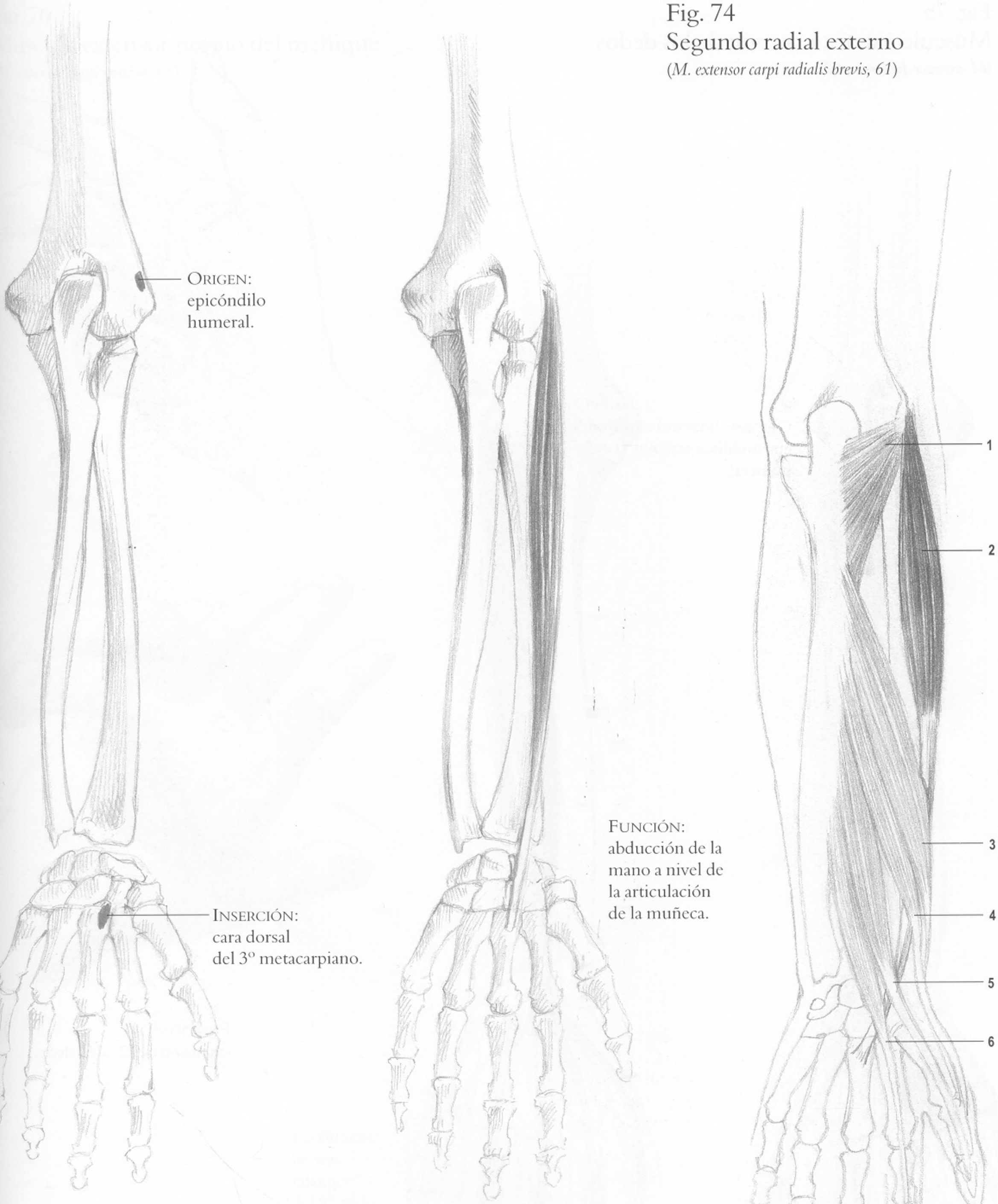

Vista posterior

1 Músculo ancóneo (*51*).
2 Músculo segundo radial externo (*61*).
3 Músculo flexor largo propio del pulgar (*58*).
4 Músculo extensor corto del pulgar (*67*).
5 Músculo extensor largo del pulgar (*68*).
6 Músculo extensor propio del índice (*69*).

Fig. 75

Músculo extensor común de los dedos

(*M. extensor digitorum, 62*)

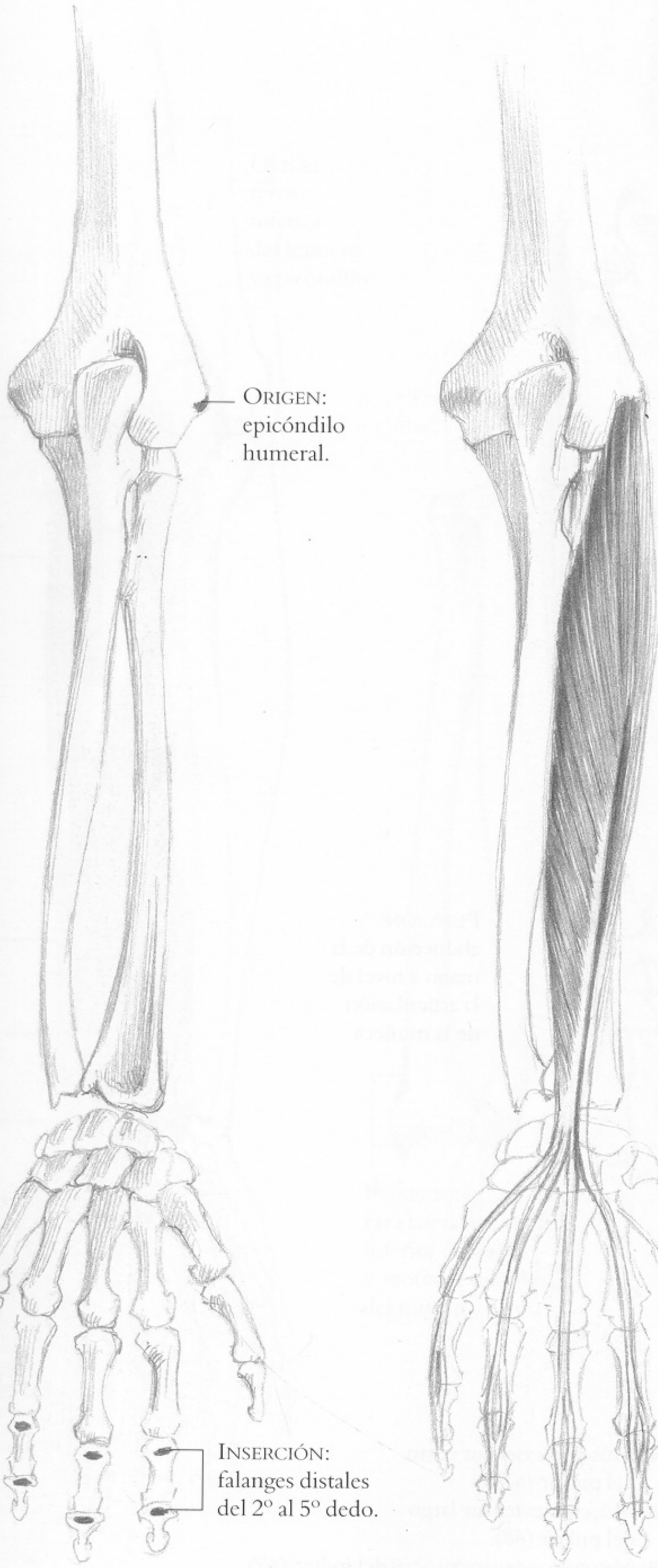

ORIGEN:
epicóndilo
humeral.

INSERCIÓN:
falanges distales
del 2º al 5º dedo.

FUNCIÓN:
extensión del 2º al 5º dedo.

Vista posterior

Fig. 76

Músculo extensor propio del meñique

(*M. extensor digiti minimi, 63*)

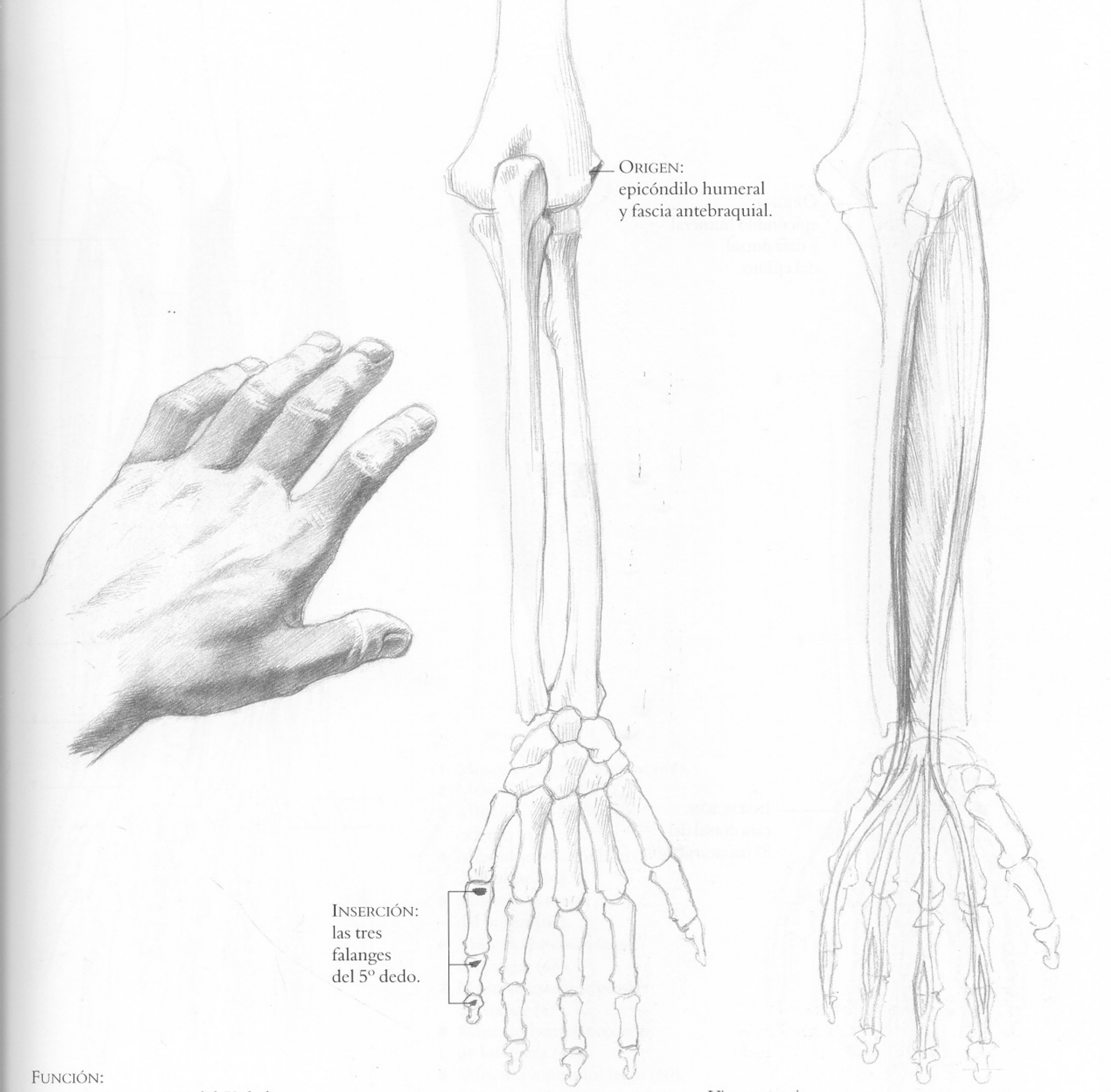

FUNCIÓN:
extensión o pronación del 5º dedo.

Vista posterior

Fig. 77
Músculo cubital posterior
(*M. extensor carpi ulnaris, 64*)

FUNCIÓN:
abducción cubital y flexión a nivel de la articulación de la muñeca (junto con los músculos *55* y *61*).

ORIGEN:
epicóndilo humeral y cara dorsal del cúbito.

INSERCIÓN:
cara dorsal del 5º metacarpiano.

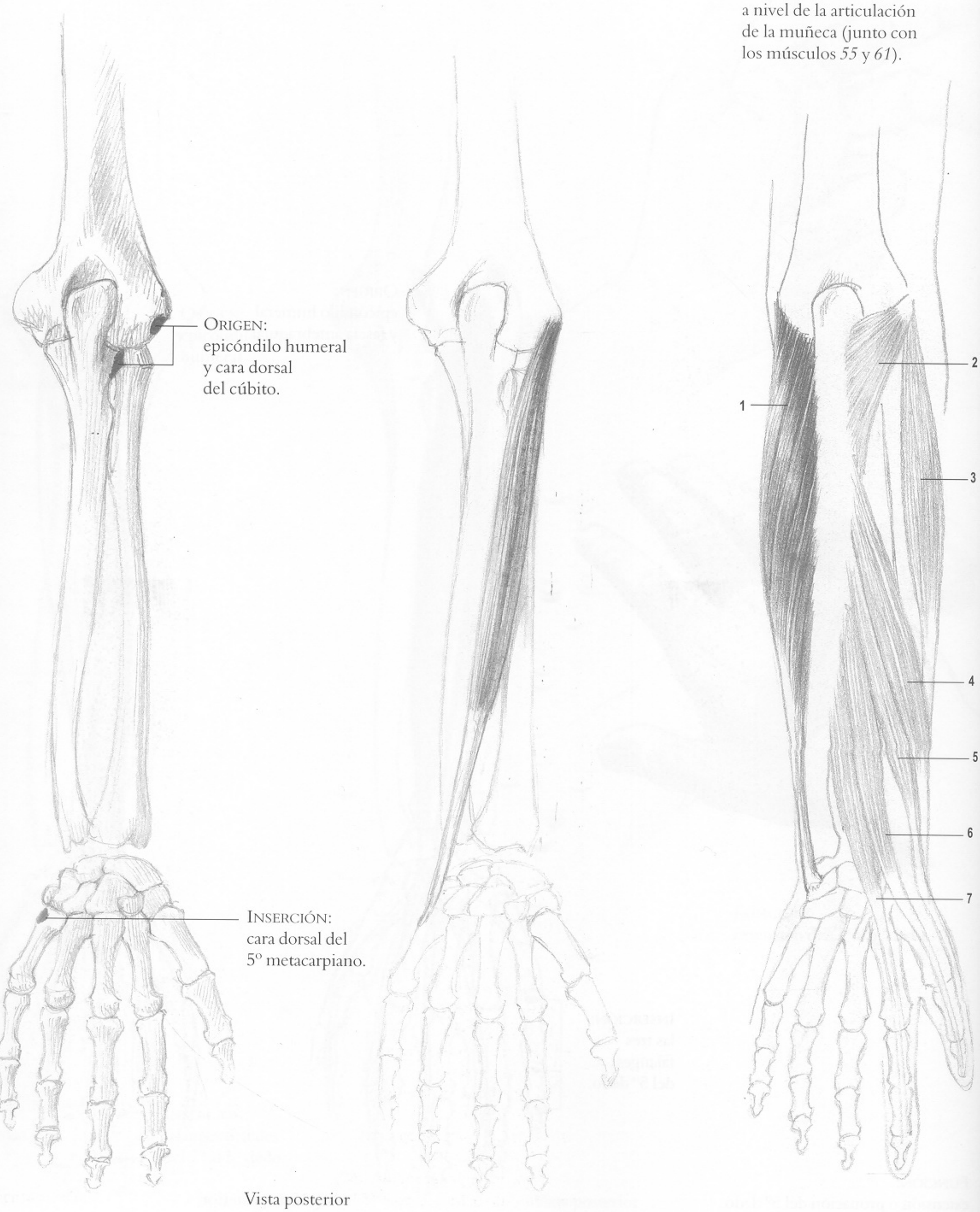

Vista posterior

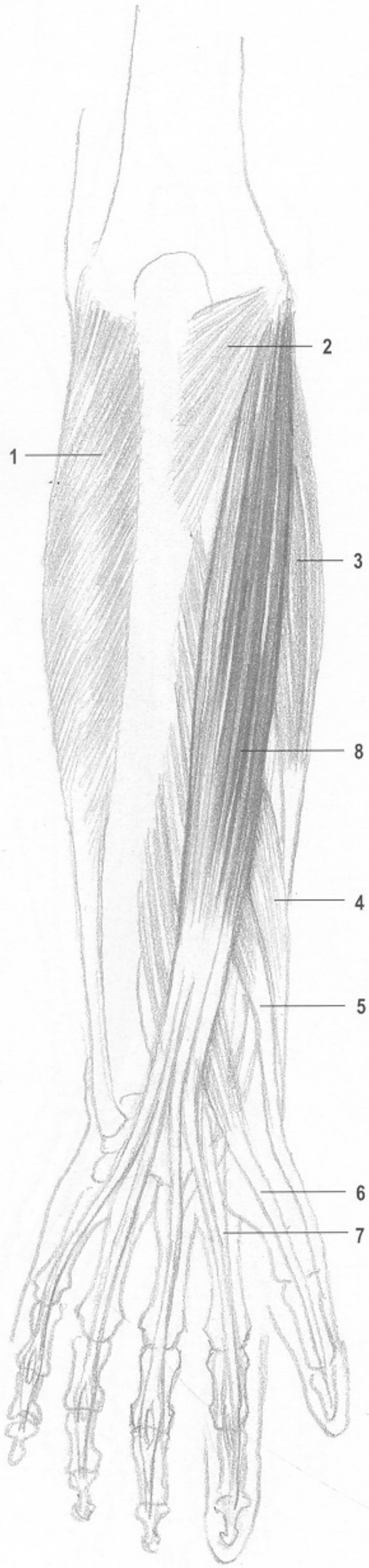

1 Músculo cubital posterior (*64*).
2 Músculo ancóneo (*51*).
3 Músculo segundo radial externo (*61*).
4 Músculo abductor largo del pulgar (*66*).
5 Músculo extensor corto del pulgar (*67*).
6 Músculo extensor largo del pulgar (*68*).
7 Músculo extensor propio del índice (*69*).
8 Músculo extensor común de los dedos (*62*).
9 Músculo supinador largo (*60*).
10 Músculo palmar mayor (*53*).

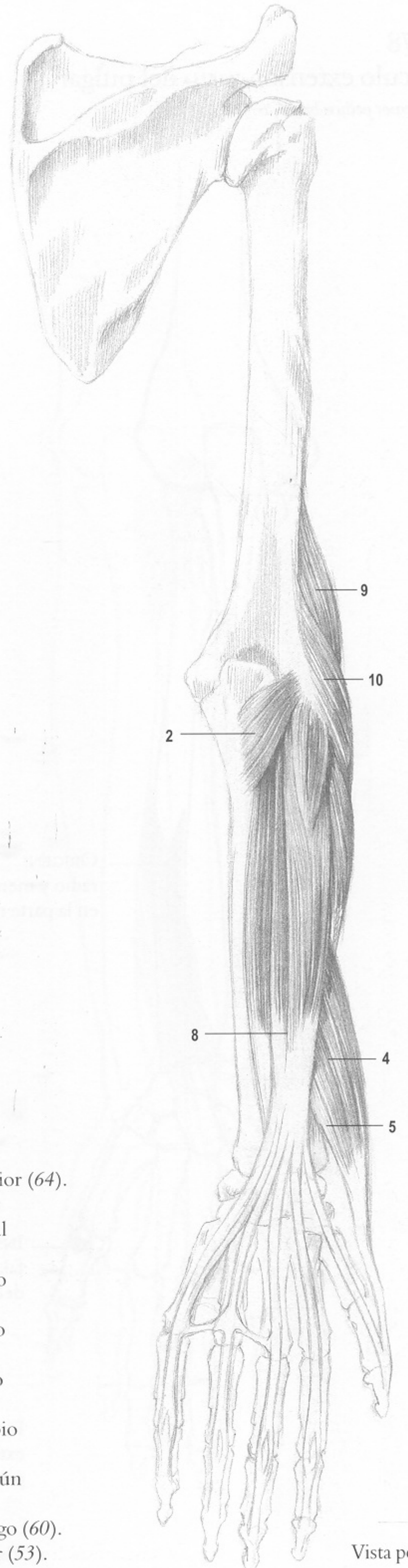

Vista posterior

Fig. 78
Músculo extensor corto del pulgar
(*M. extensor pollicis brevis, 67*)

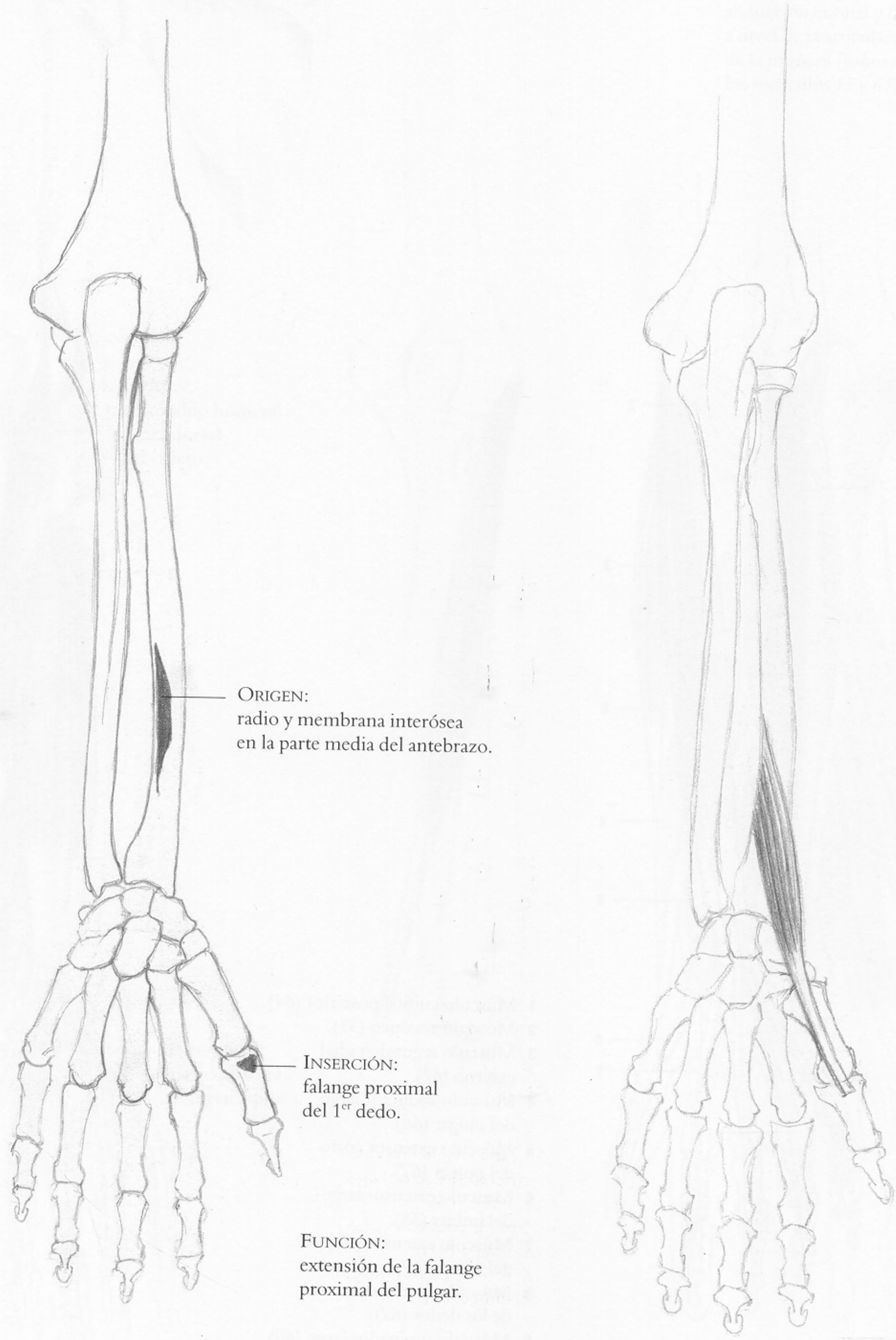

ORIGEN:
radio y membrana interósea
en la parte media del antebrazo.

INSERCIÓN:
falange proximal
del 1er dedo.

FUNCIÓN:
extensión de la falange
proximal del pulgar.

Vista posterior

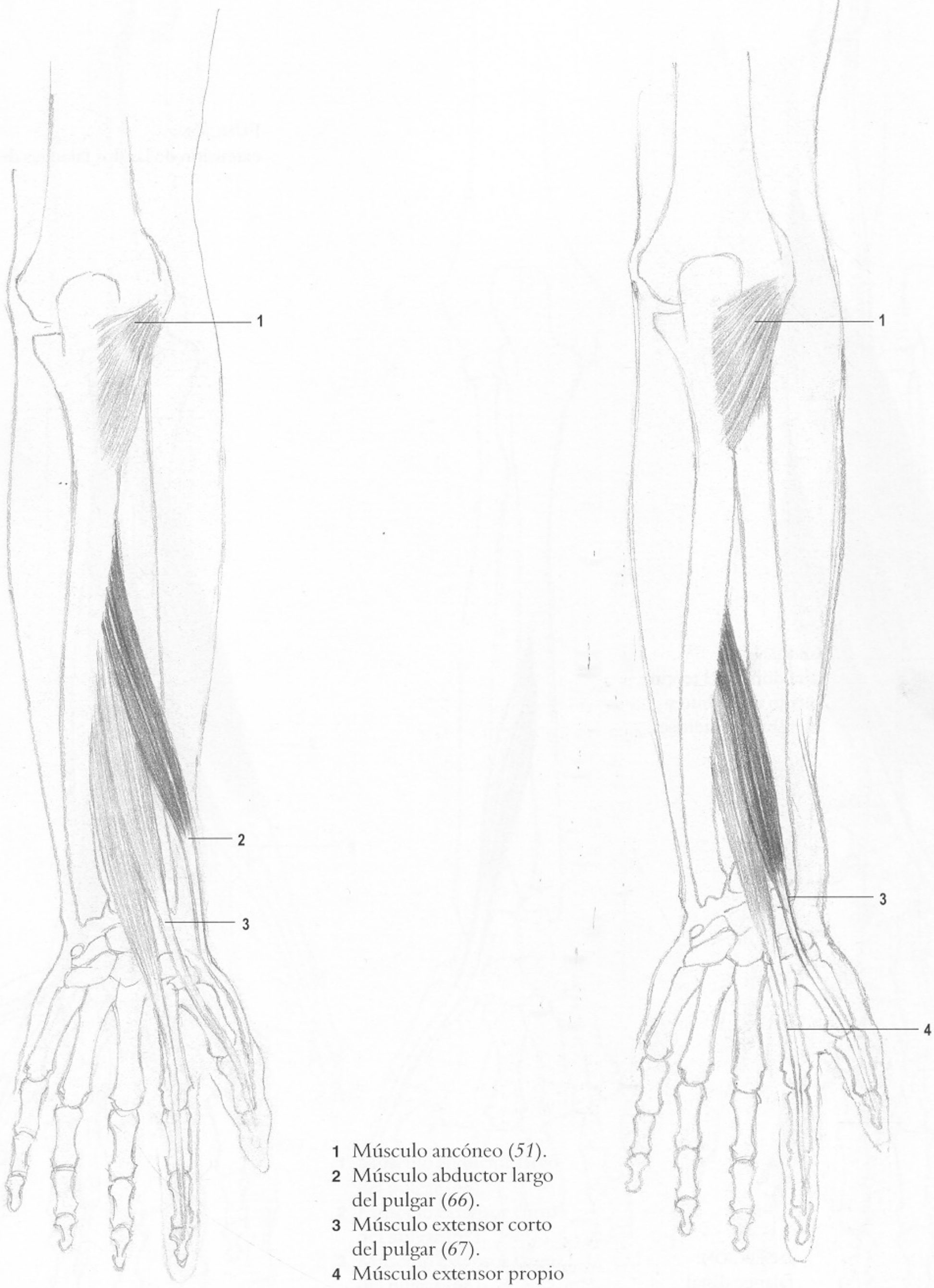

1 Músculo ancóneo (*51*).
2 Músculo abductor largo del pulgar (*66*).
3 Músculo extensor corto del pulgar (*67*).
4 Músculo extensor propio del índice (*69*).

Vista posterior

Fig. 79
Músculo extensor largo del pulgar
(*M. extensor pollicis longus, 68*)

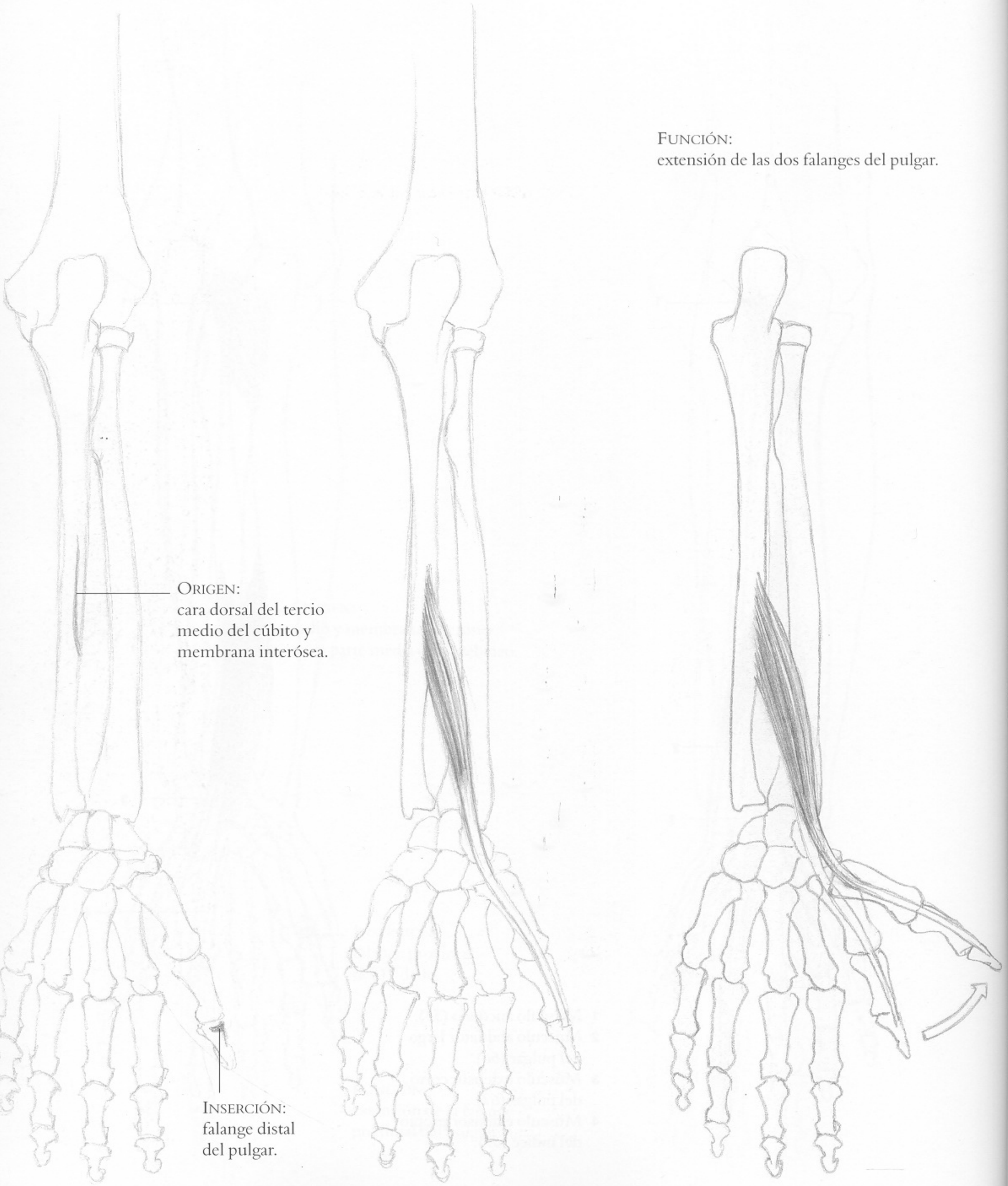

FUNCIÓN:
extensión de las dos falanges del pulgar.

ORIGEN:
cara dorsal del tercio medio del cúbito y membrana interósea.

INSERCIÓN:
falange distal del pulgar.

Vista posterior

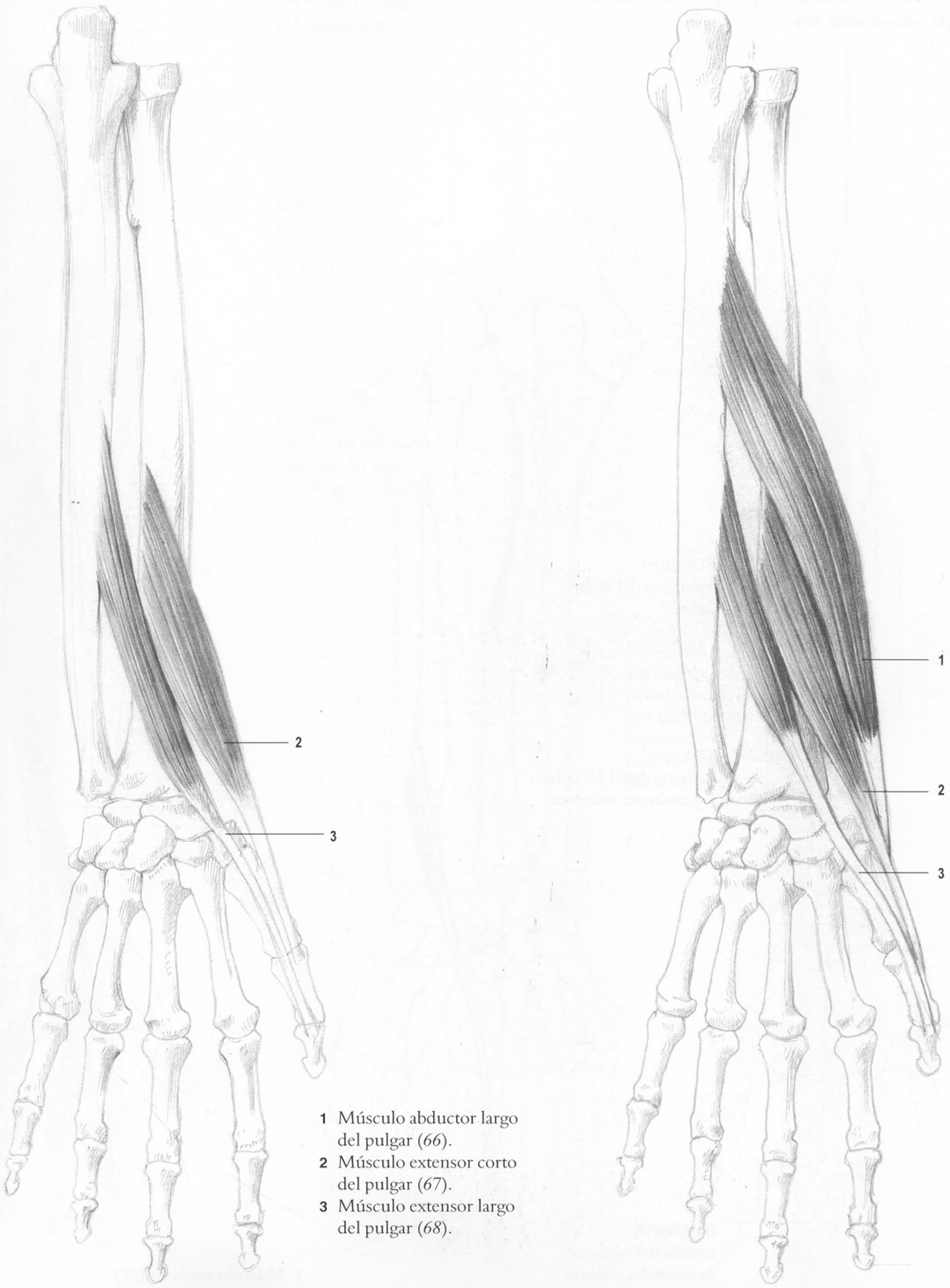

1 Músculo abductor largo del pulgar (*66*).
2 Músculo extensor corto del pulgar (*67*).
3 Músculo extensor largo del pulgar (*68*).

Vista posterior

Fig. 80
Músculo extensor propio del índice
(*M. extensor indicis, 69*)

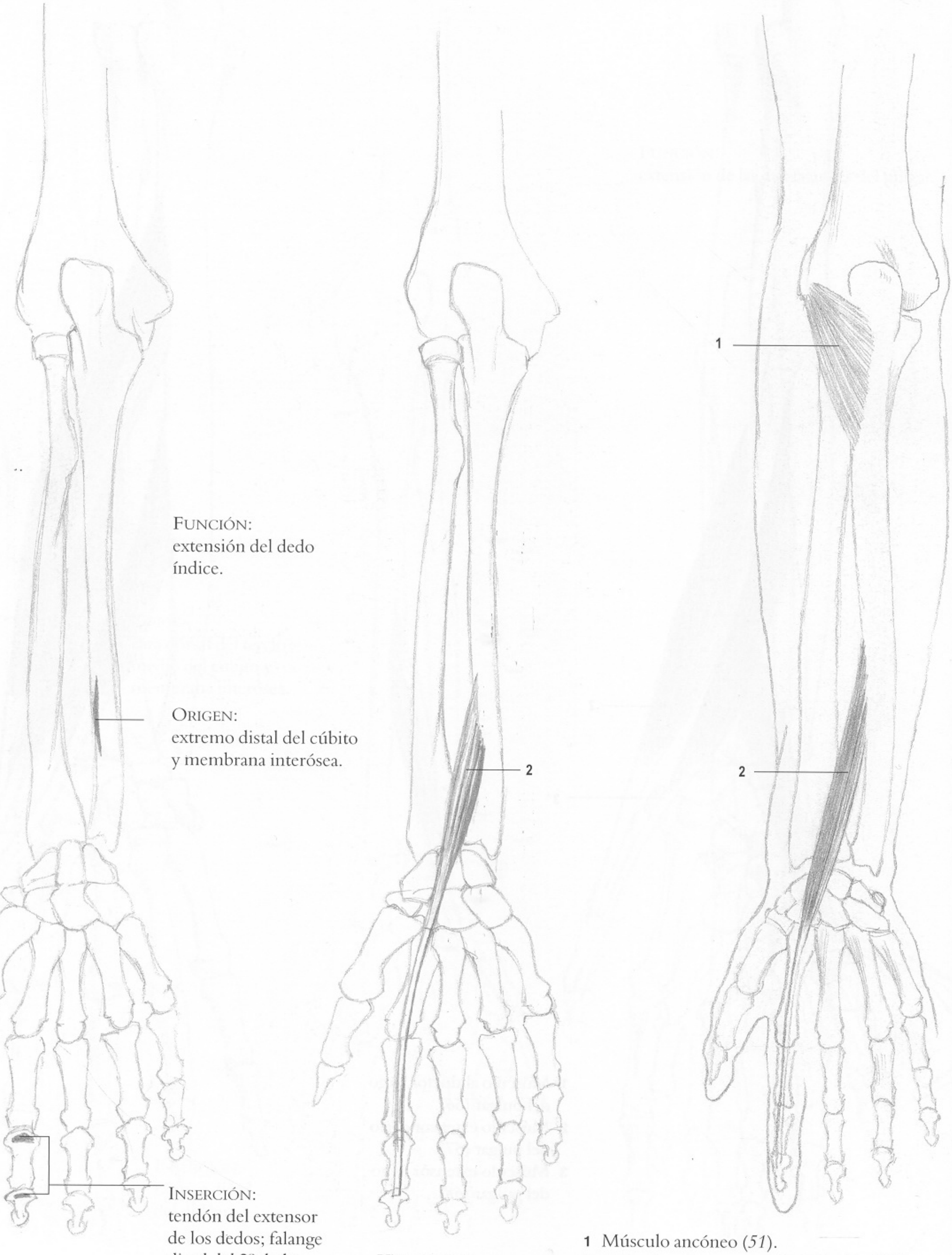

FUNCIÓN:
extensión del dedo índice.

ORIGEN:
extremo distal del cúbito y membrana interósea.

INSERCIÓN:
tendón del extensor de los dedos; falange distal del 2º dedo.

Vista posterior

1 Músculo ancóneo (*51*).
2 Músculo extensor propio del índice (*69*).

Fig. 81
Músculo supinador corto
(*M. supinator, 65*)

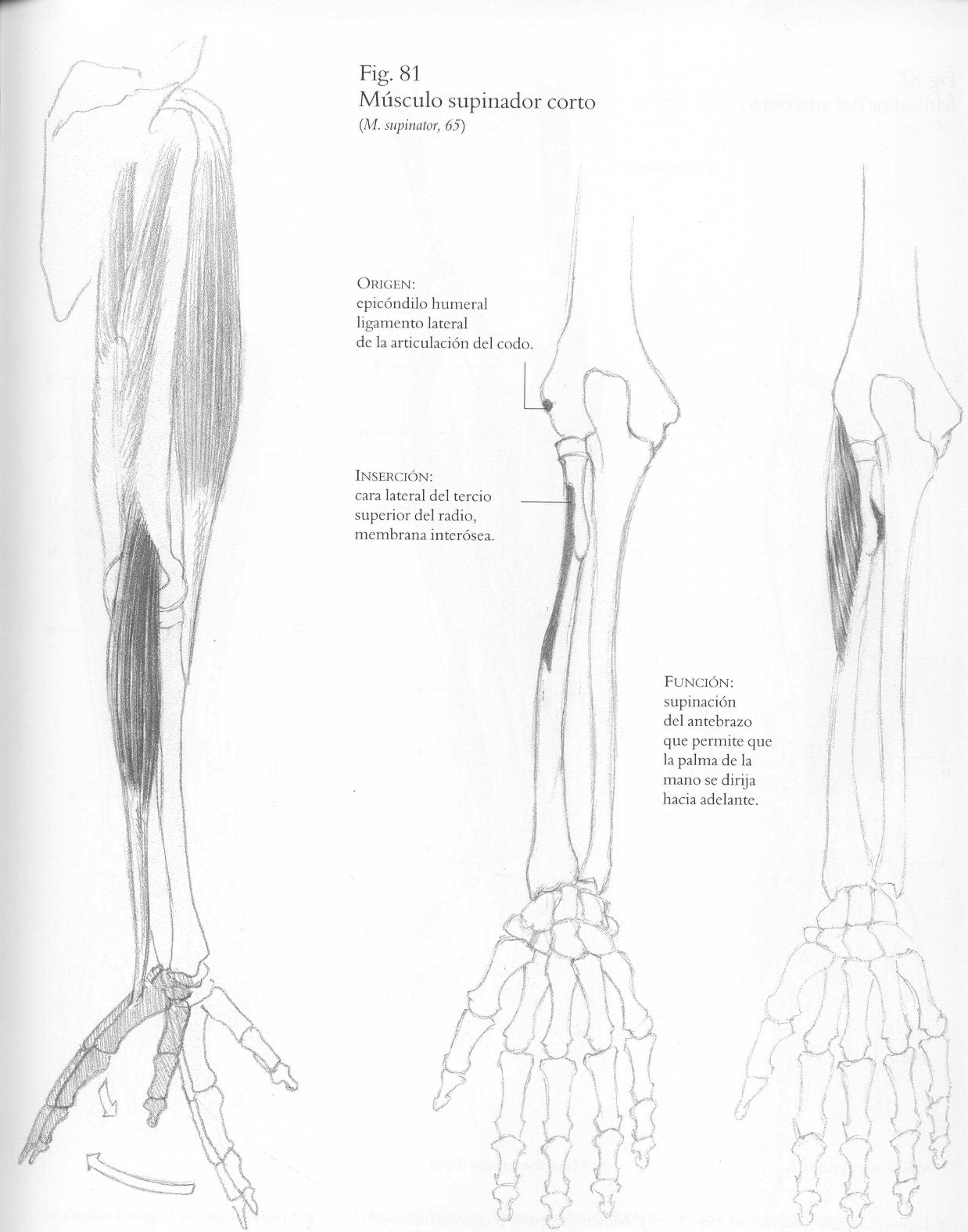

ORIGEN:
epicóndilo humeral
ligamento lateral
de la articulación del codo.

INSERCIÓN:
cara lateral del tercio
superior del radio,
membrana interósea.

FUNCIÓN:
supinación
del antebrazo
que permite que
la palma de la
mano se dirija
hacia adelante.

Vista posterior

Fig. 82
Músculos del antebrazo

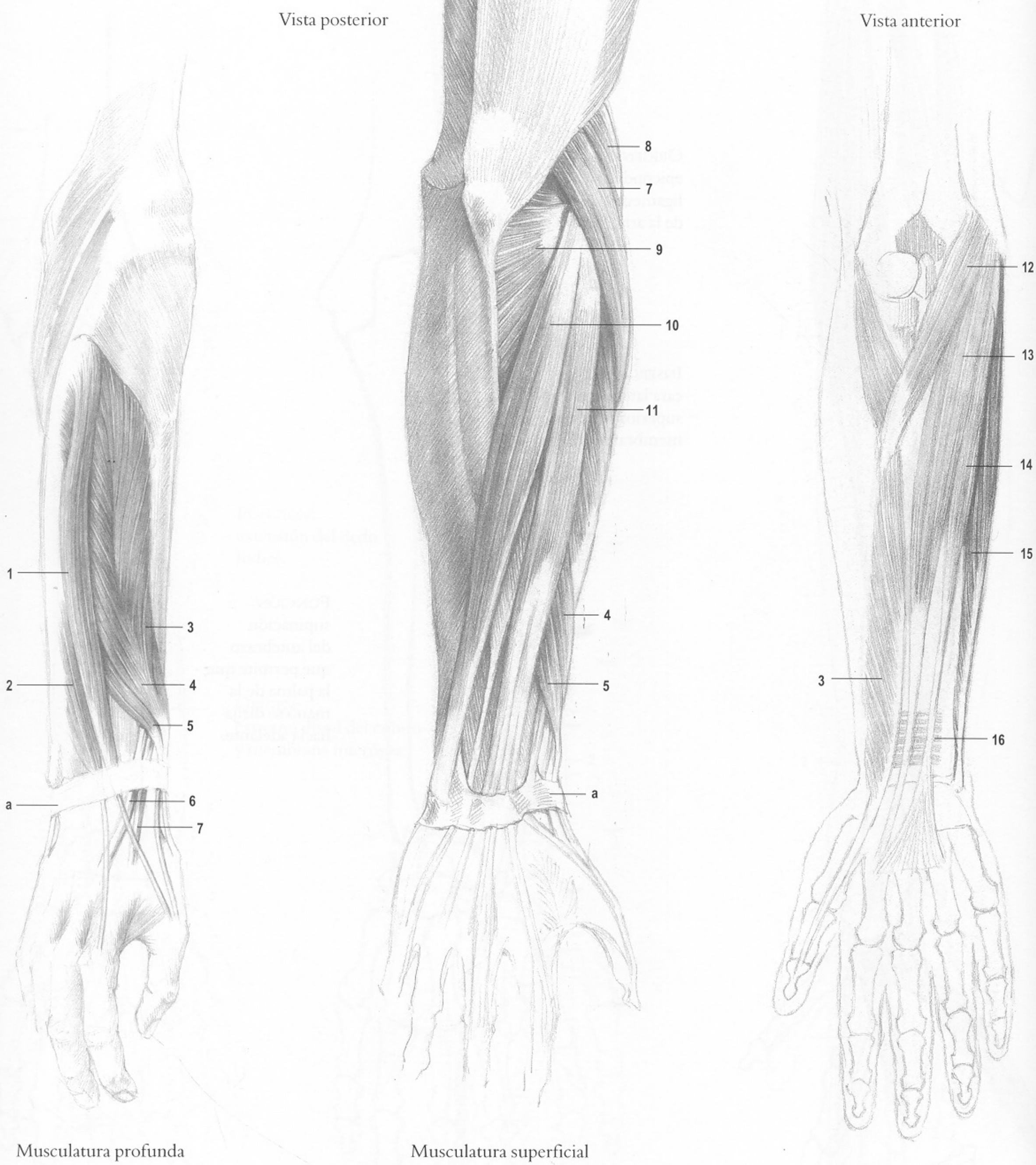

a Ligamento anular posterior del carpo (*Retinaculum extensorum*).
1 Músculo abductor largo del pulgar (*66*).
2 Músculo extensor propio del índice (*69*).
3 Músculo flexor largo propio del pulgar (*58*).
4 Músculo extensor corto del pulgar (*67*).
5 Músculo extensor largo del pulgar (*68*).
6 Músculo segundo radial externo (*61*).
7 Músculo primer radial externo (*61*).

Vista anterior

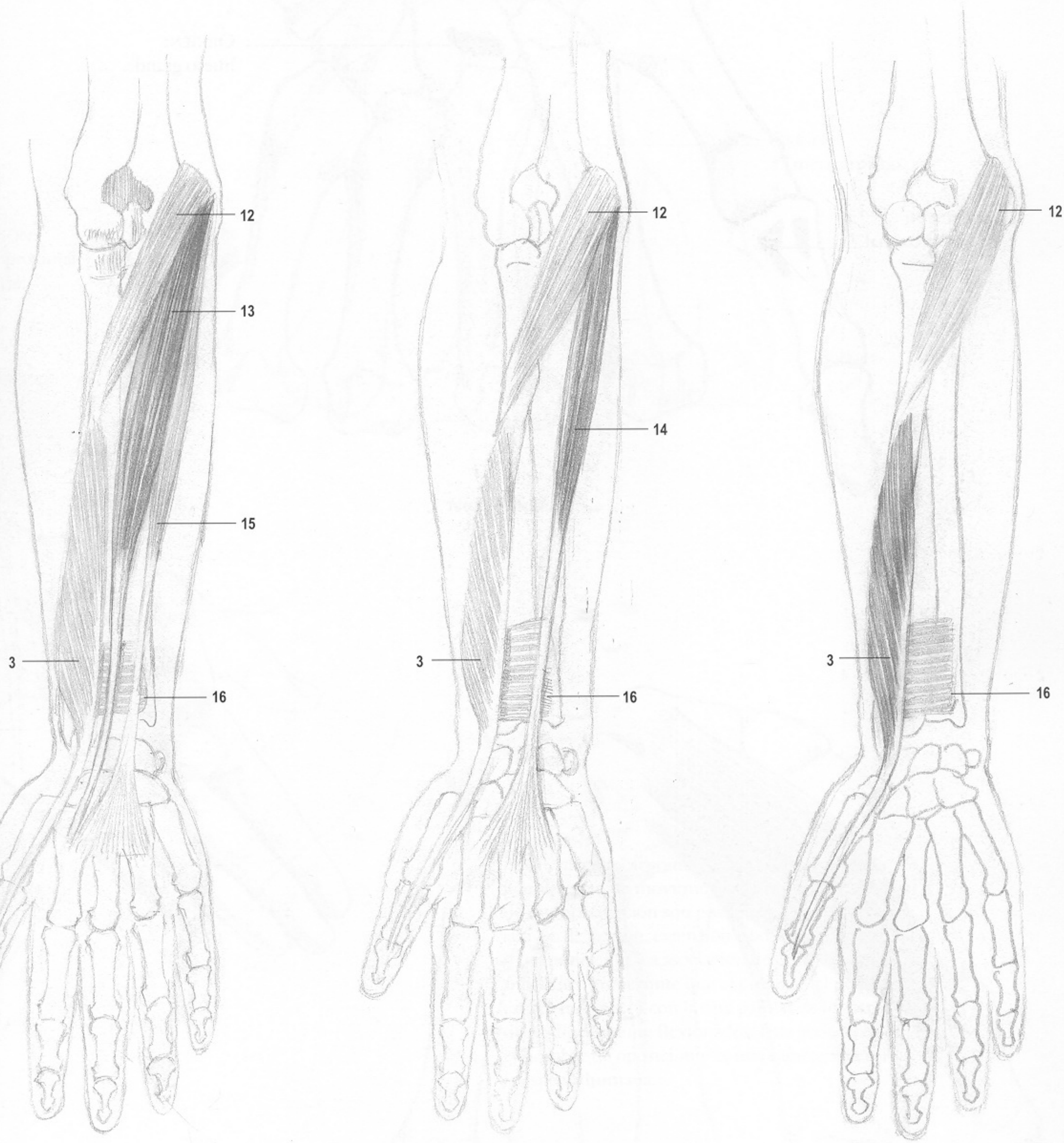

8 Músculo supinador largo (*60*).
9 Músculo ancóneo (*51*).
10 Músculo cubital posterior (*64*).
11 Músculo extensor común de los dedos (*62*).
12 Músculo pronador redondo (*52*).
13 Músculo palmar mayor (*53*).
14 Músculo palmar menor (*54/1*).
15 Músculo cubital anterior (*55*).
16 Músculo pronador cuadrado (*59*).

Fig. 83
Músculo aductor del pulgar
(*M. adductor pollicis, 73*)

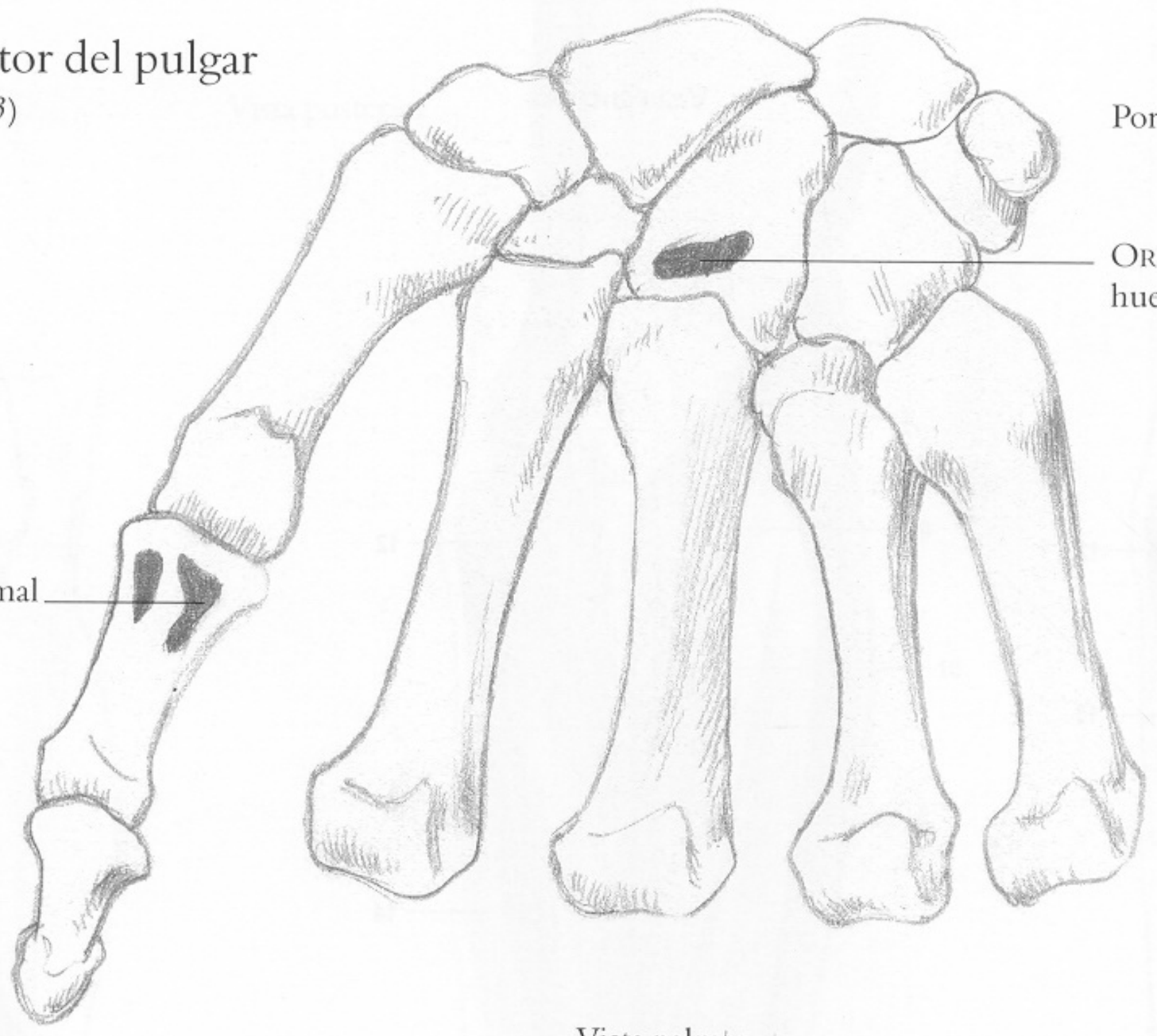

Vista palmar

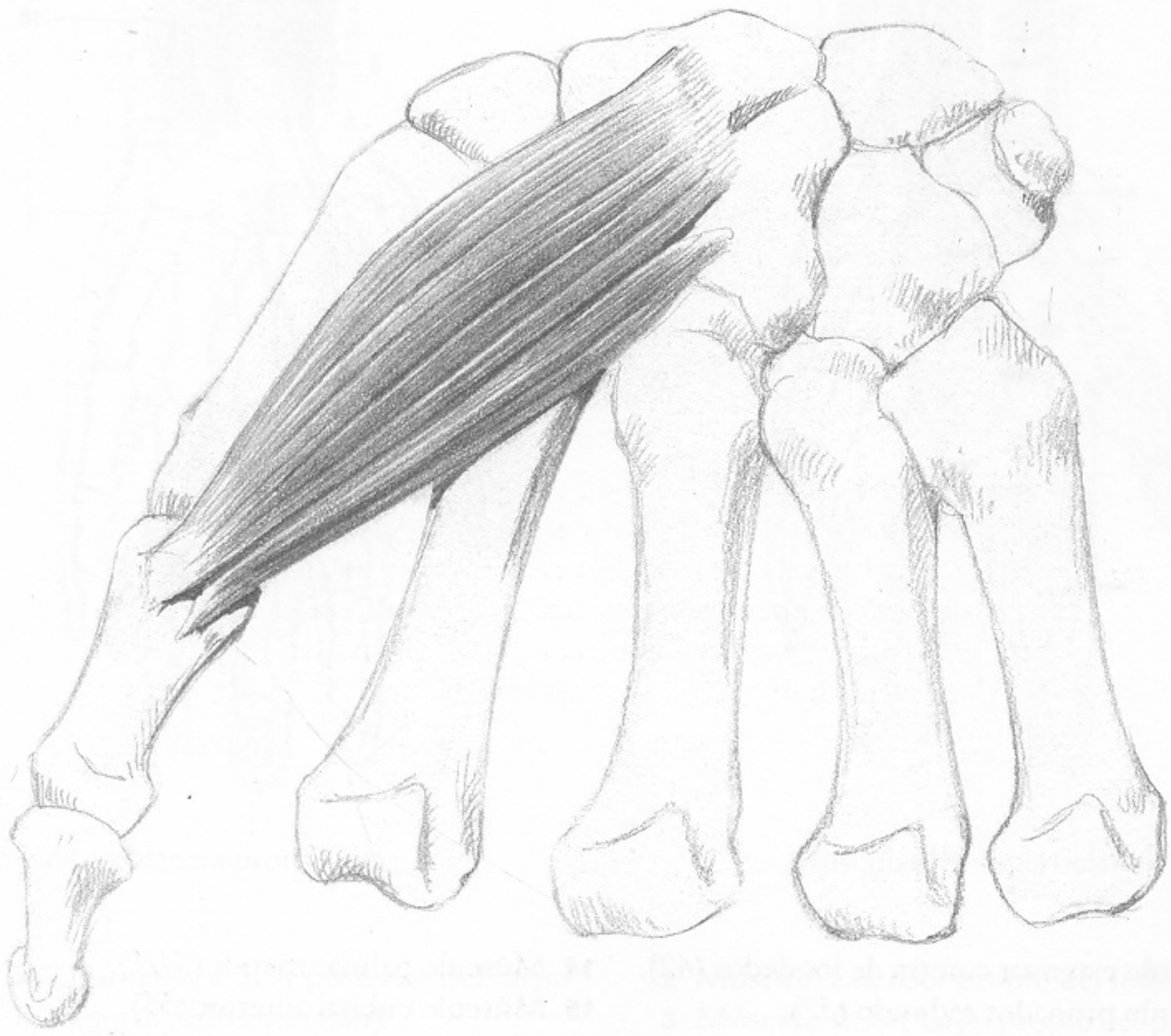

FUNCIÓN:
flexión y oposición (movimiento
hacia el centro de la palma) del pulgar.

Fig. 84
Músculo aductor corto del pulgar
(*M. adductor pollicis, 73*)

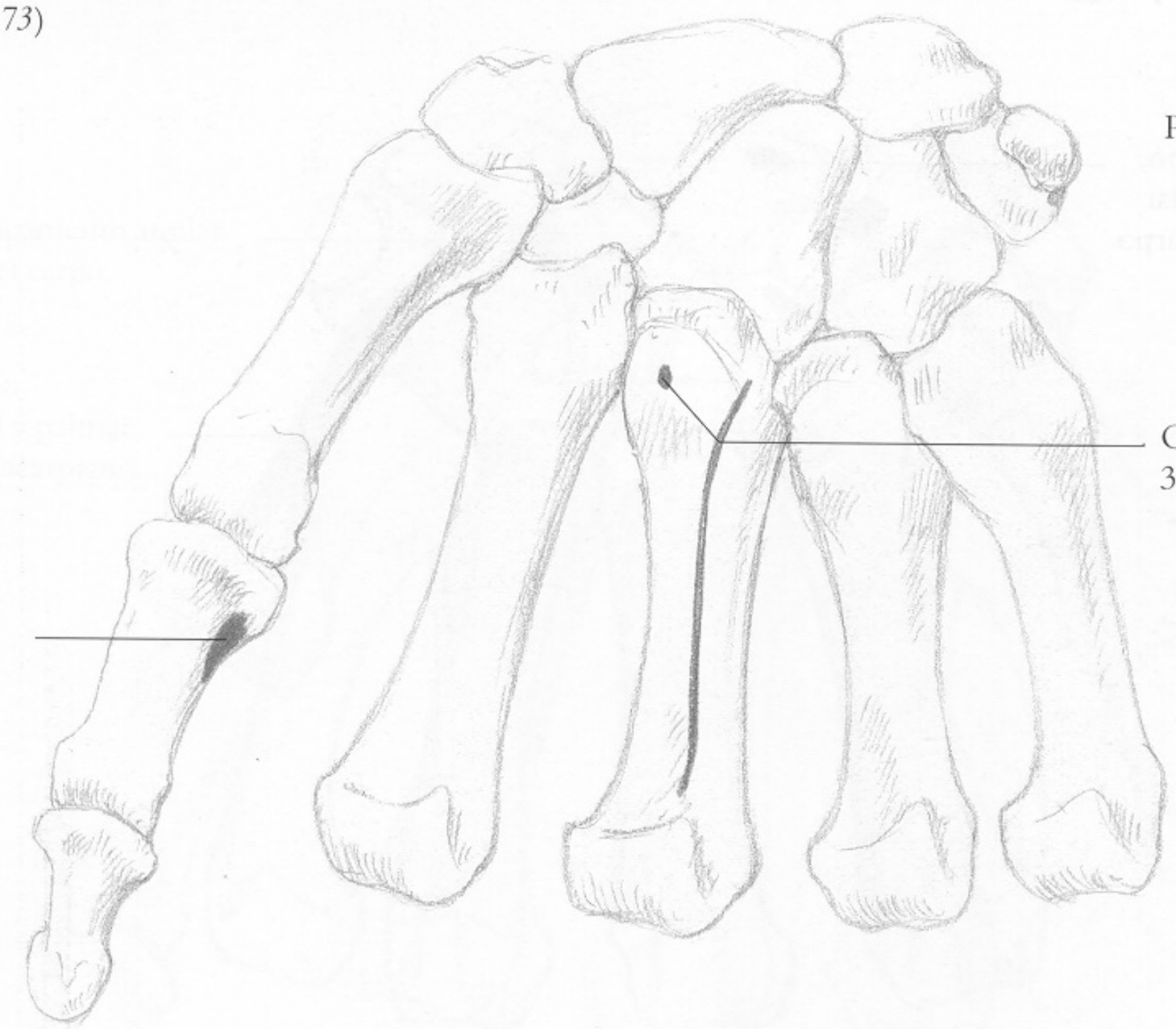

Vista palmar

FUNCIÓN:
la articulación carpometacarpiana destaca por la gran libertad de movimientos que permite. Al nivel de esta articulación son posibles los movimientos activos de flexión, extensión, abducción, rotación y circundicción. La asociación de estos diferentes movimientos permite que el pulpejo del pulgar entre en contacto con la cara palmar de los otros dedos ligeramente flexionados. Esta acción recibe el nombre de oposición y es una característica de la especie humana.

Fig. 85

Músculo flexor corto del pulgar

(*M. flexor pollicis brevis, 71*)

ORIGEN:
huesos del carpo,
ligamento anular
posterior del carpo.

INSERCIÓN:
falange proximal
del pulgar.

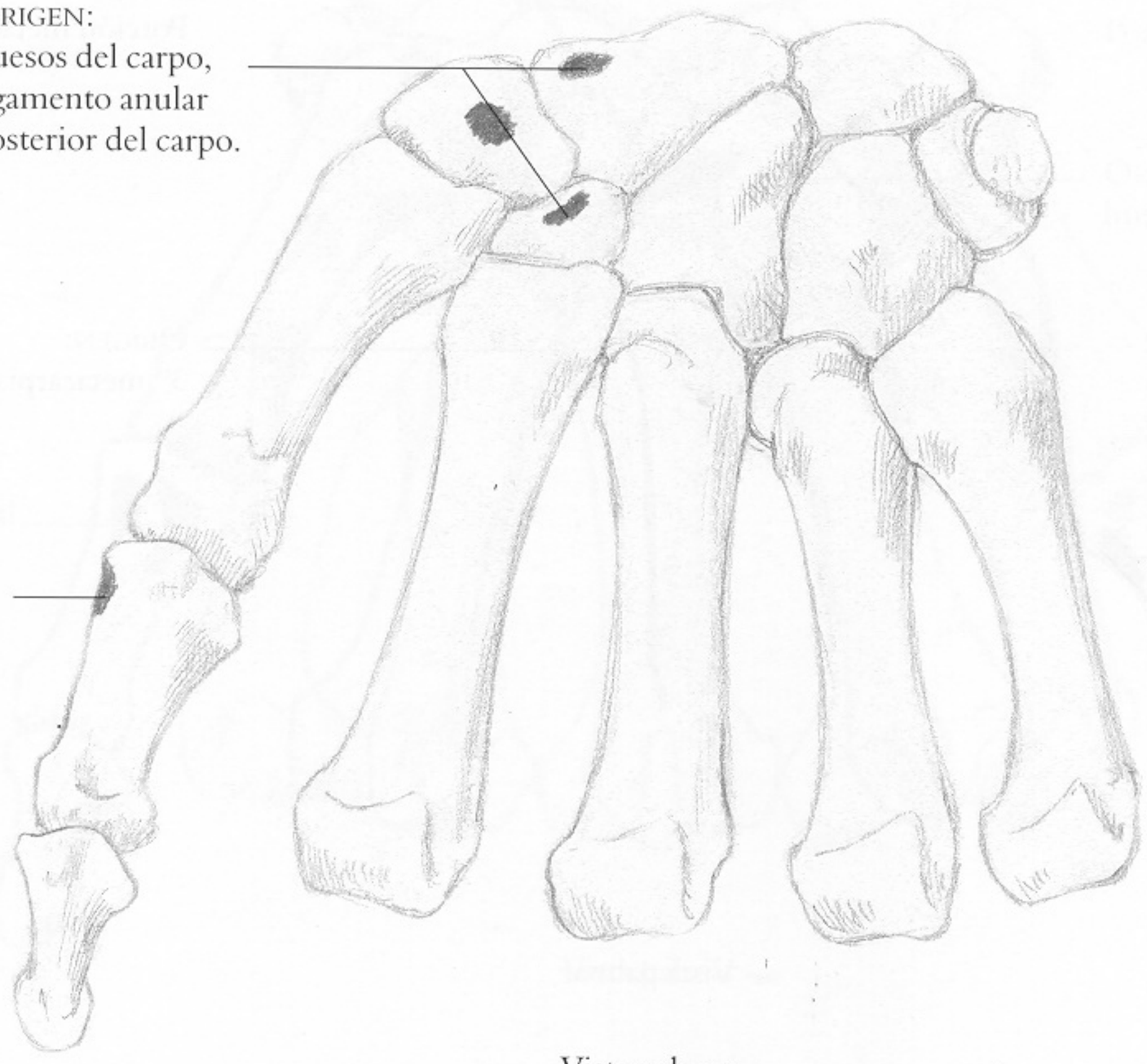

Vista palmar

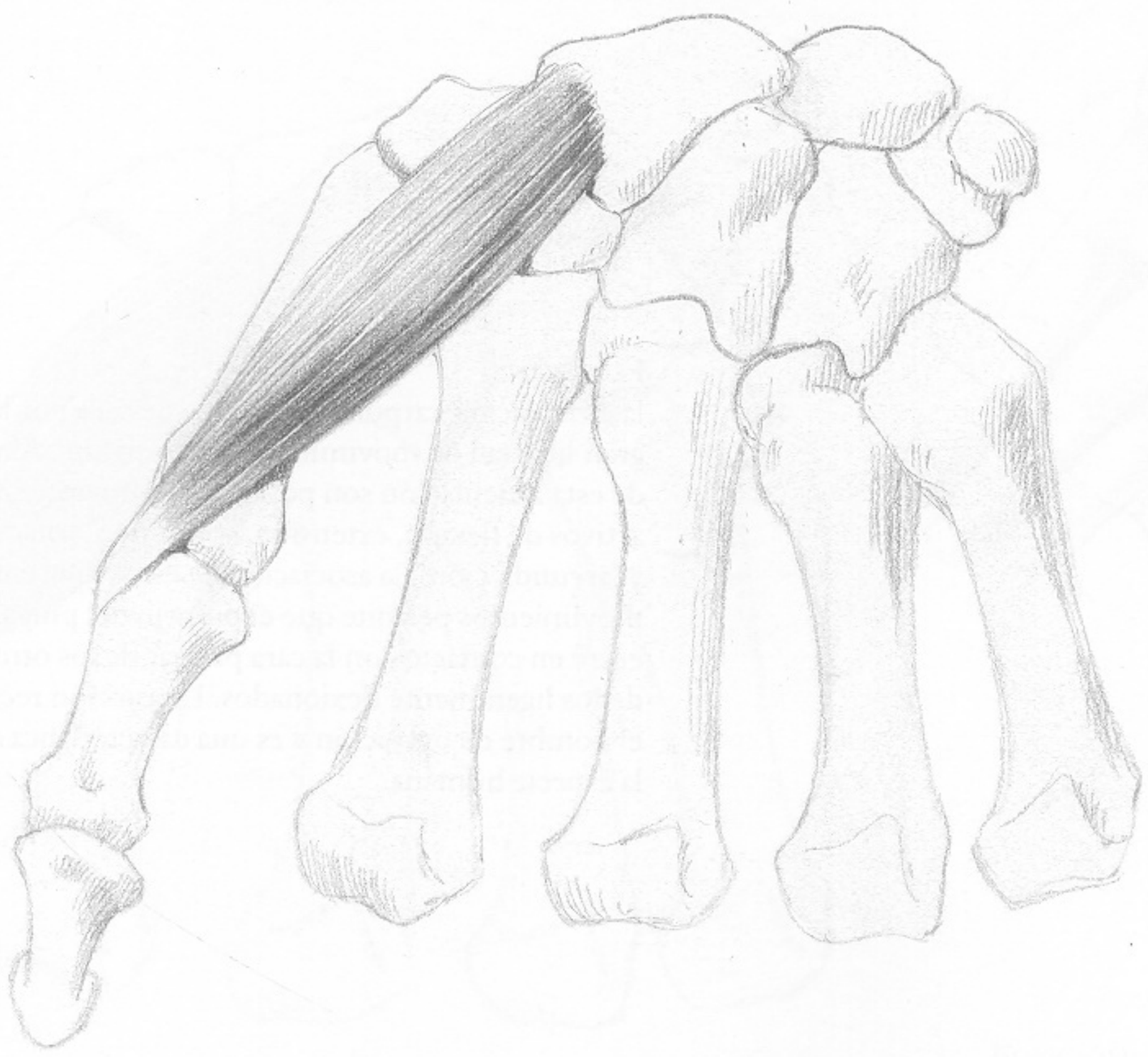

FUNCIÓN:
flexión del pulgar en la articulación proximal.

Fig. 86
Músculo oponente del pulgar
(*M. opponens pollicis, 72*)

ORIGEN:
trapecio, ligamento anular anterior del carpo.

INSERCIÓN:
cara lateral y palmar del 1er metacarpiano.

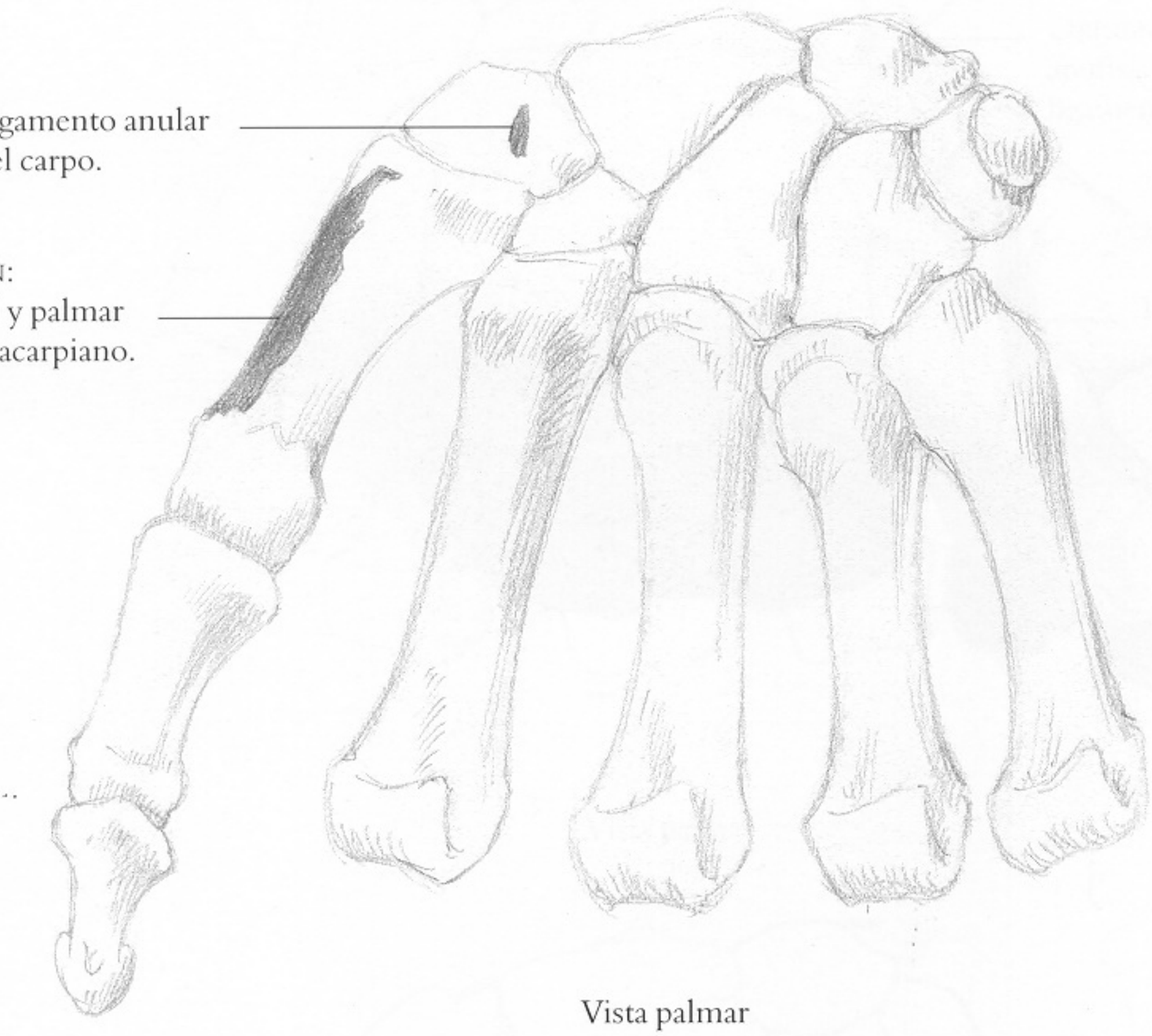

Vista palmar

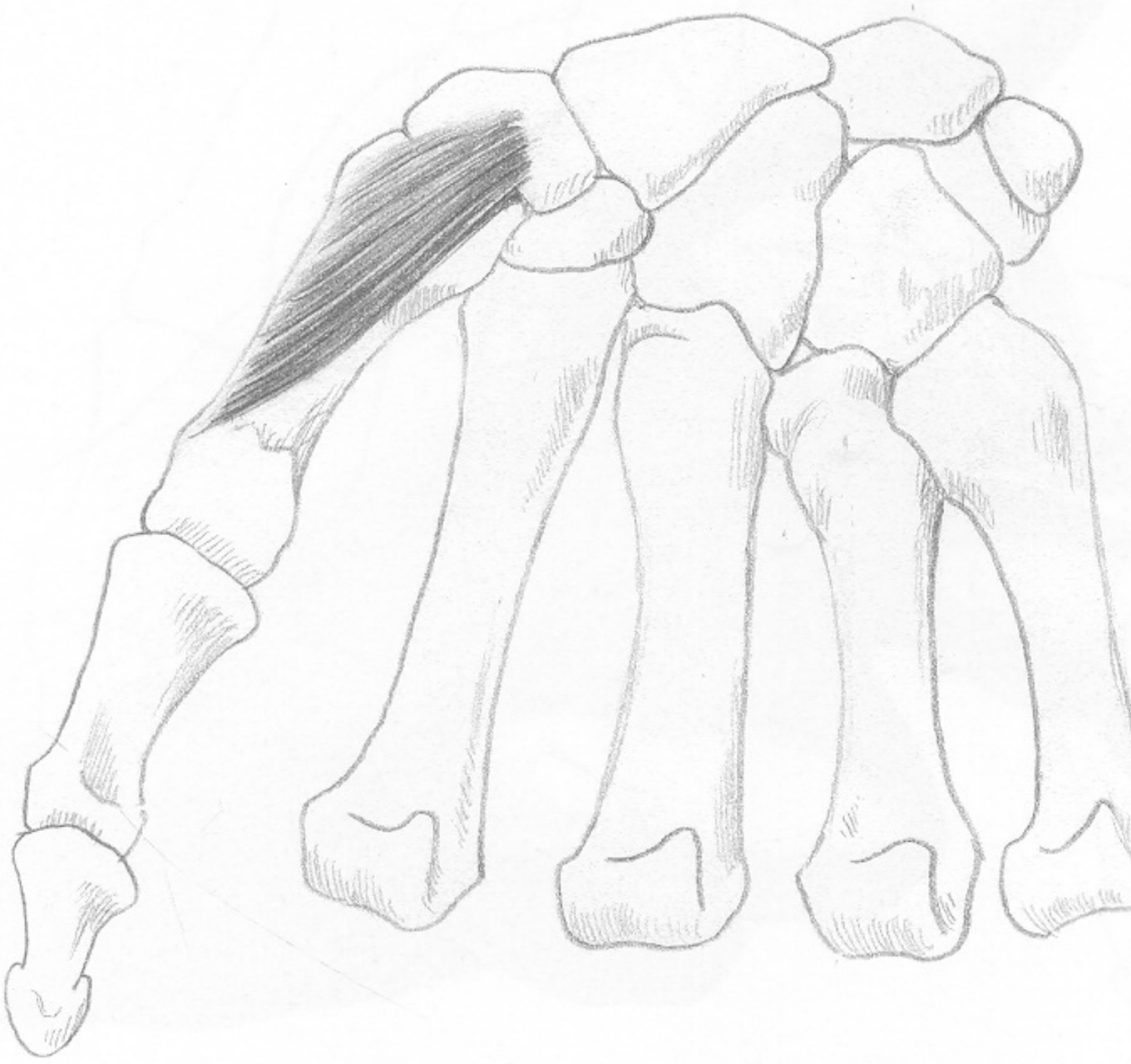

FUNCIÓN:
oposición del pulgar (posición de pinza).

Fig. 87
Movimiento del pulgar

Fig. 88
Músculo oponente del meñique
(*M. opponens digiti minimi, 78*)

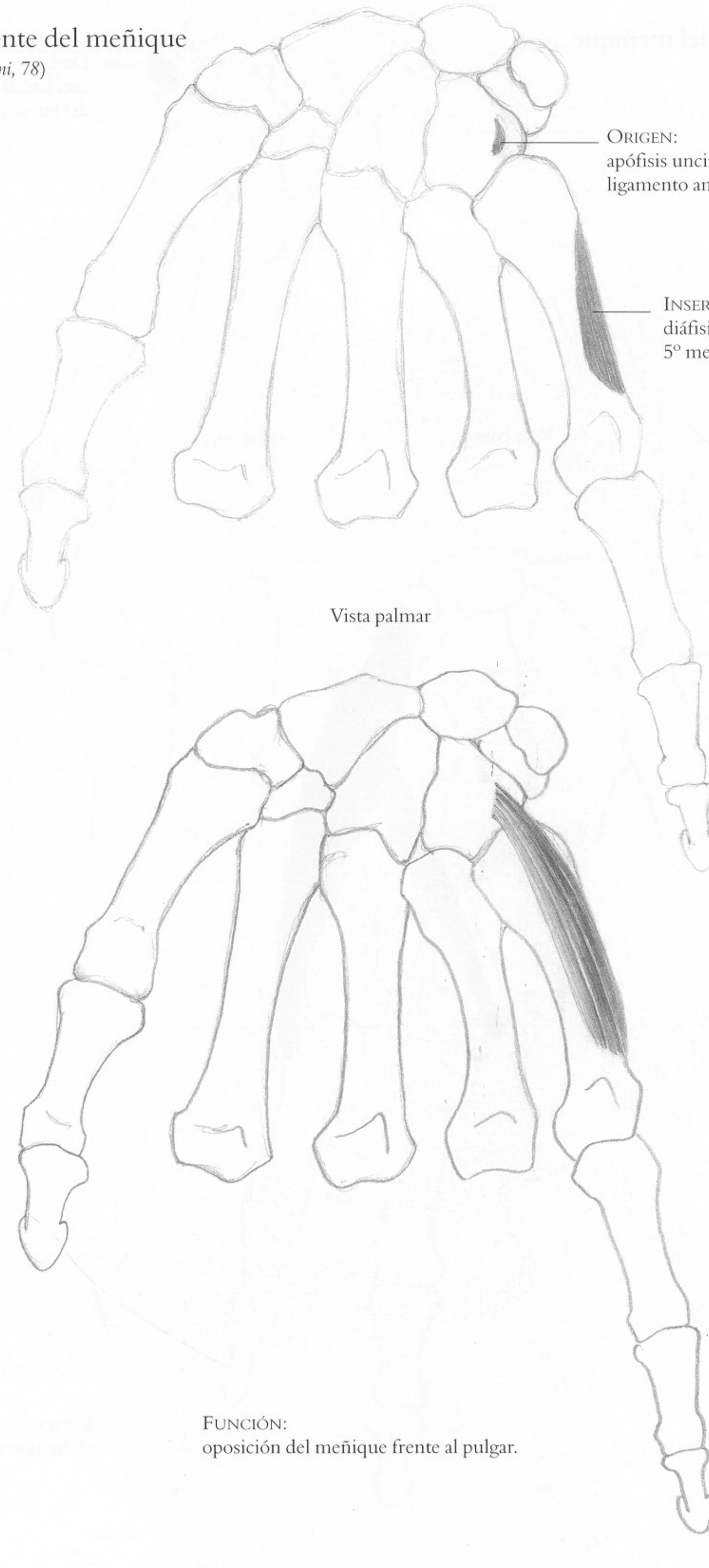

ORIGEN:
apófisis unciforme del hueso ganchoso,
ligamento anular.

INSERCIÓN:
diáfisis del
5º metacarpiano.

Vista palmar

FUNCIÓN:
oposición del meñique frente al pulgar.

Fig. 89
Músculo abductor del meñique
(*M. abductor digiti minimi, 76*)

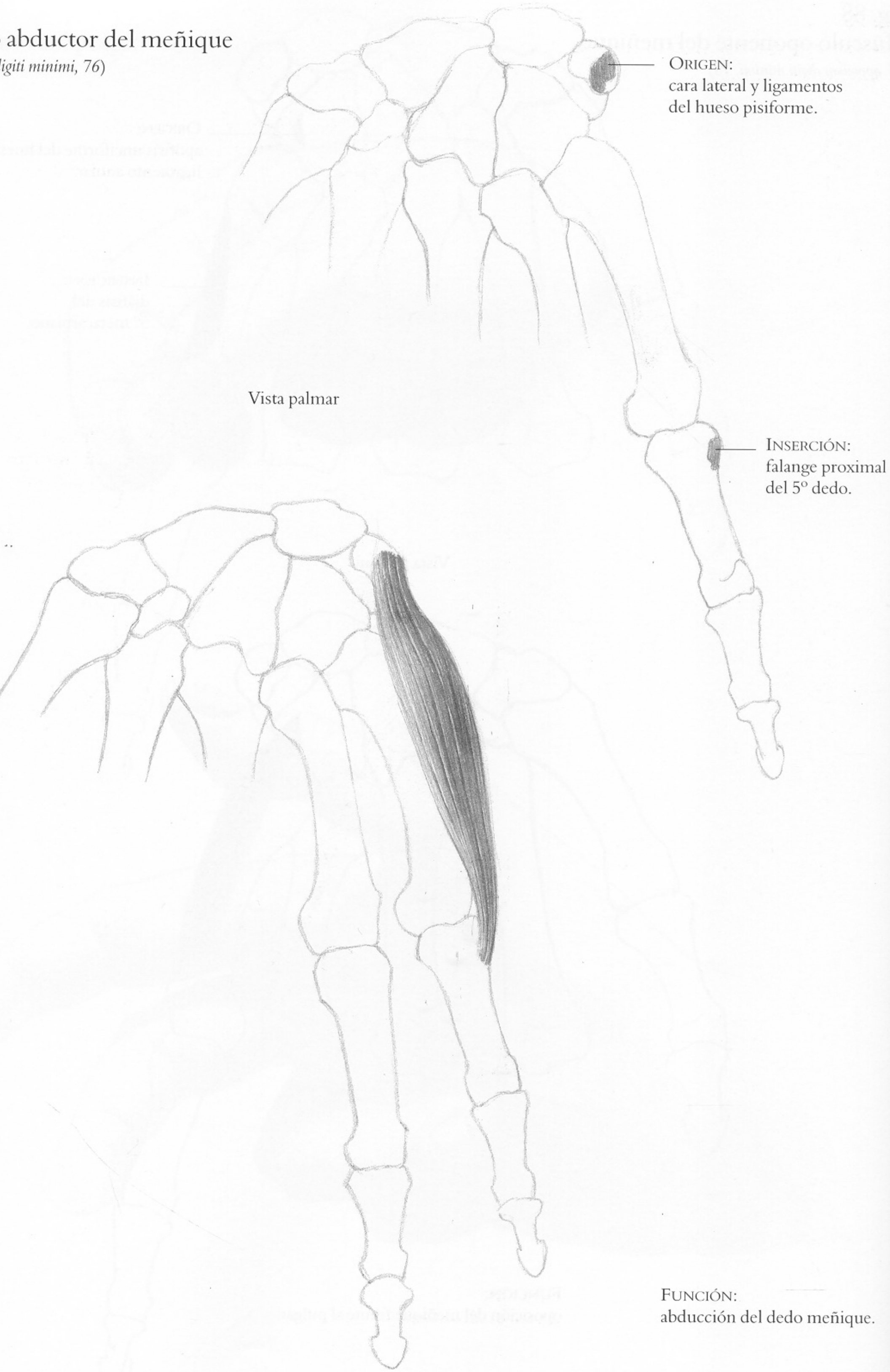

Vista palmar

FUNCIÓN:
abducción del dedo meñique.

Fig. 90
Músculo flexor corto del meñique
(*M. flexor digiti minimi brevis,* 77)

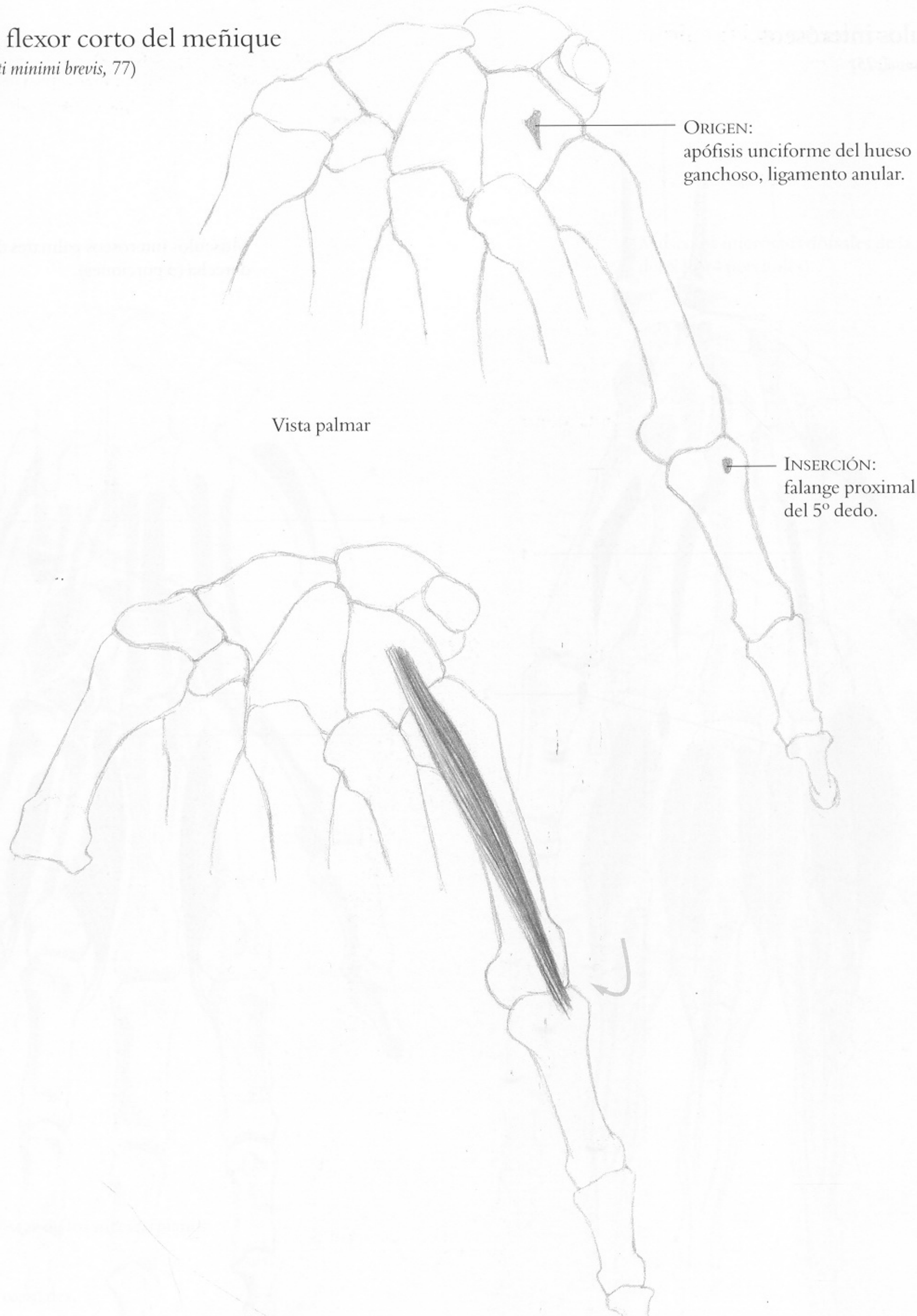

Vista palmar

FUNCIÓN:
flexión del dedo meñique.

Fig. 91
Músculos interóseos
(*Mm. interossei, 75*)

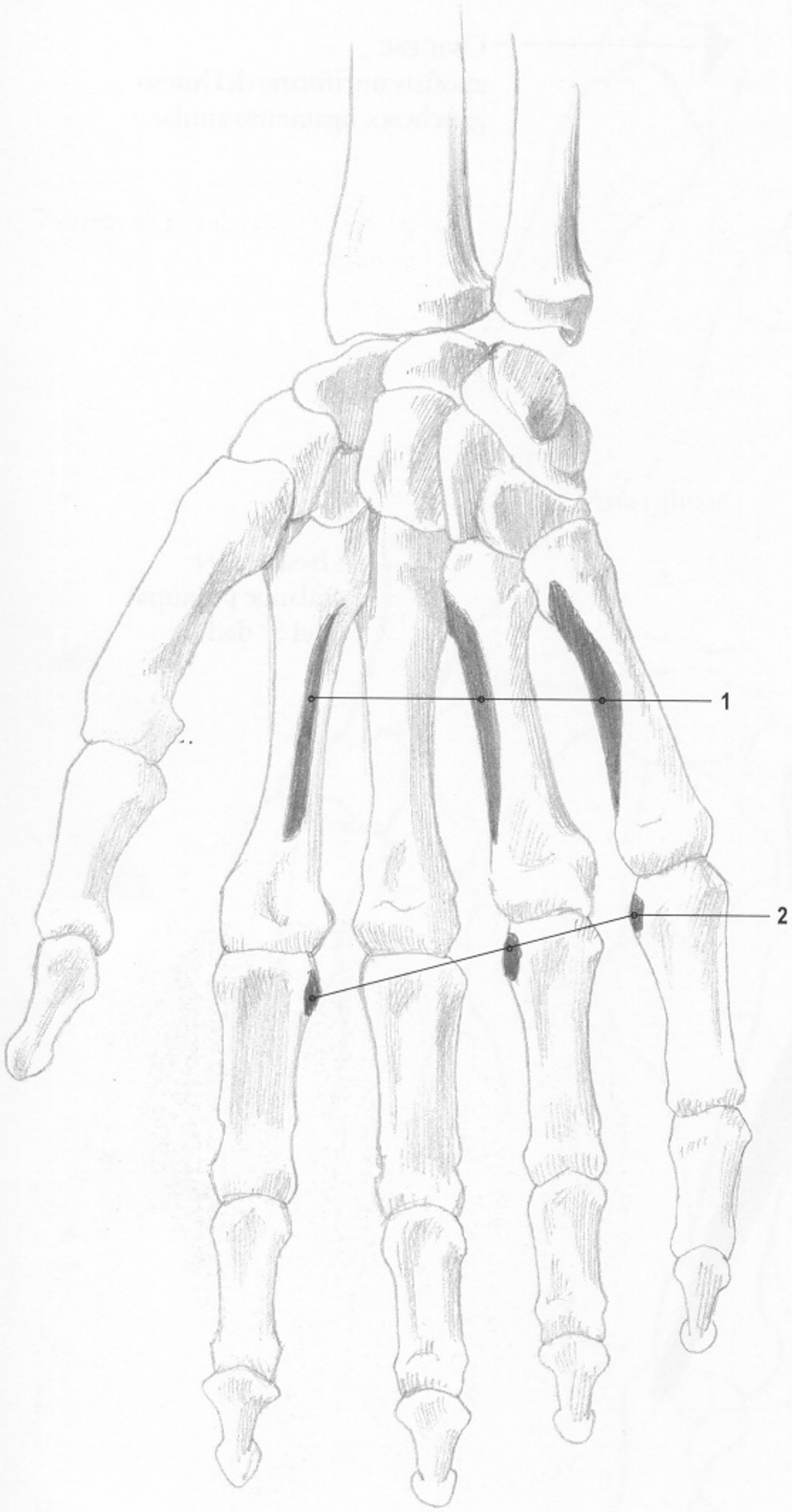

Vista palmar

Músculos interóseos palmares de la mano derecha (3 porciones).

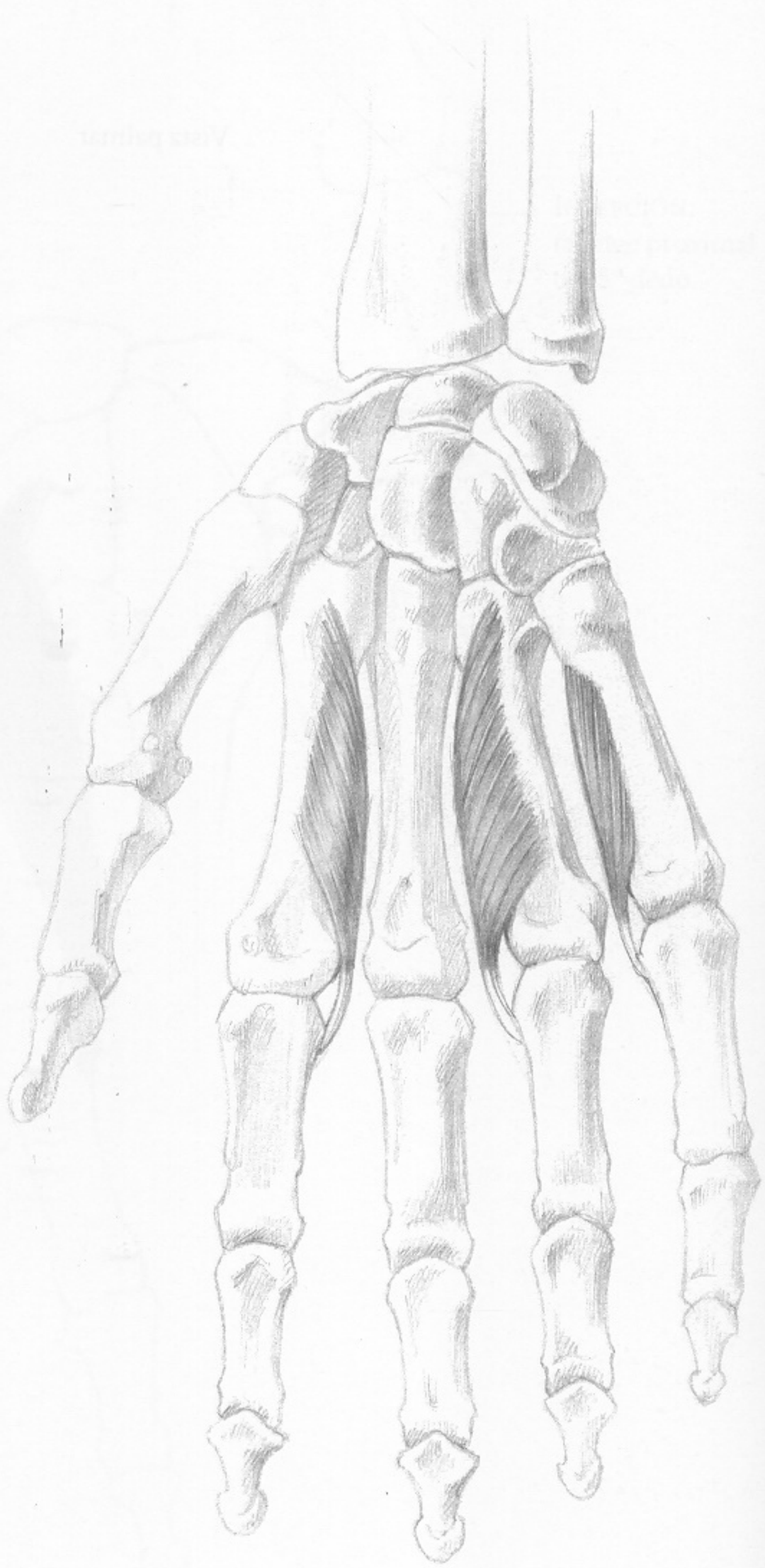

Músculos interóseos dorsales de la mano derecha (4 porciones).

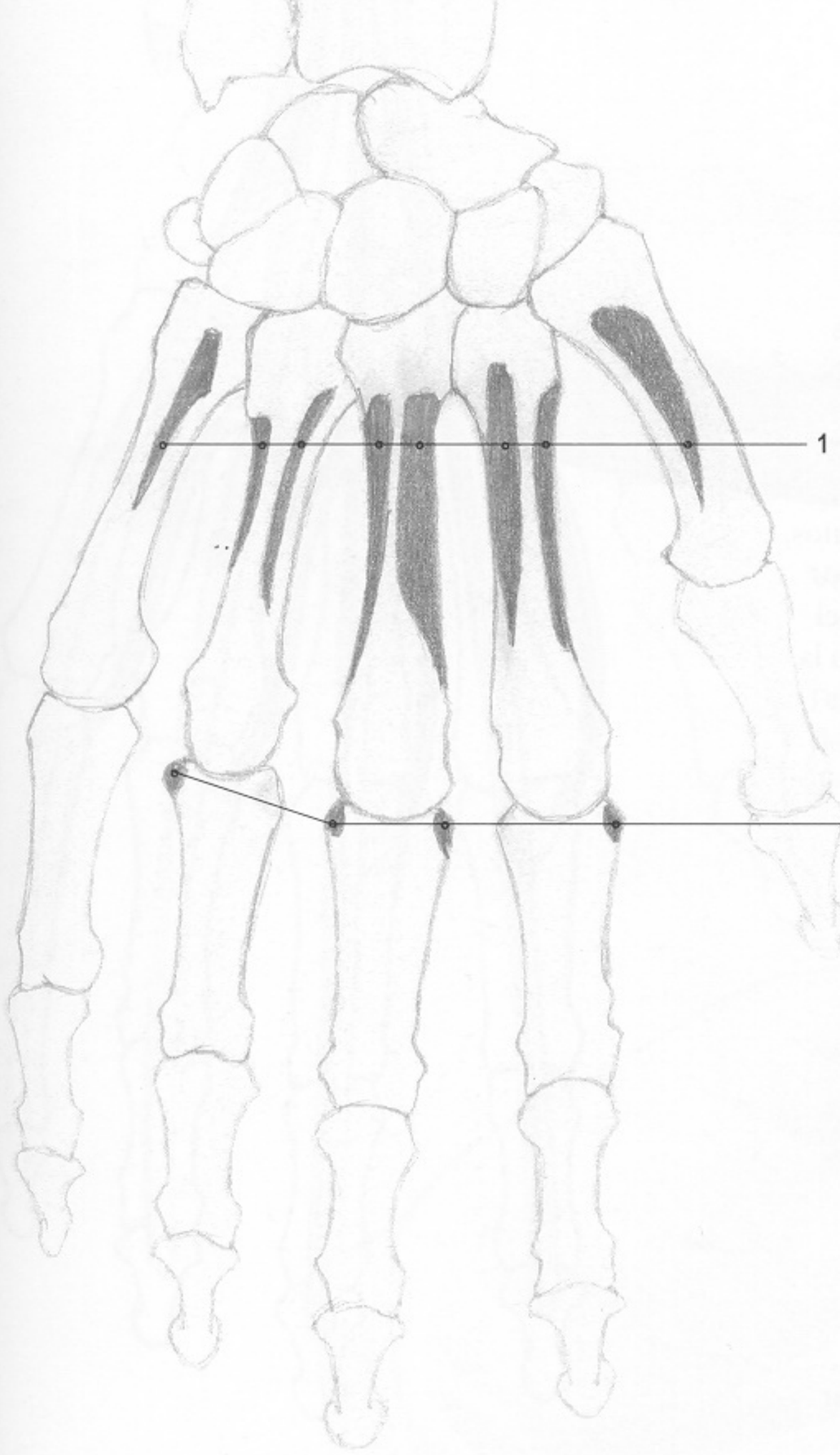

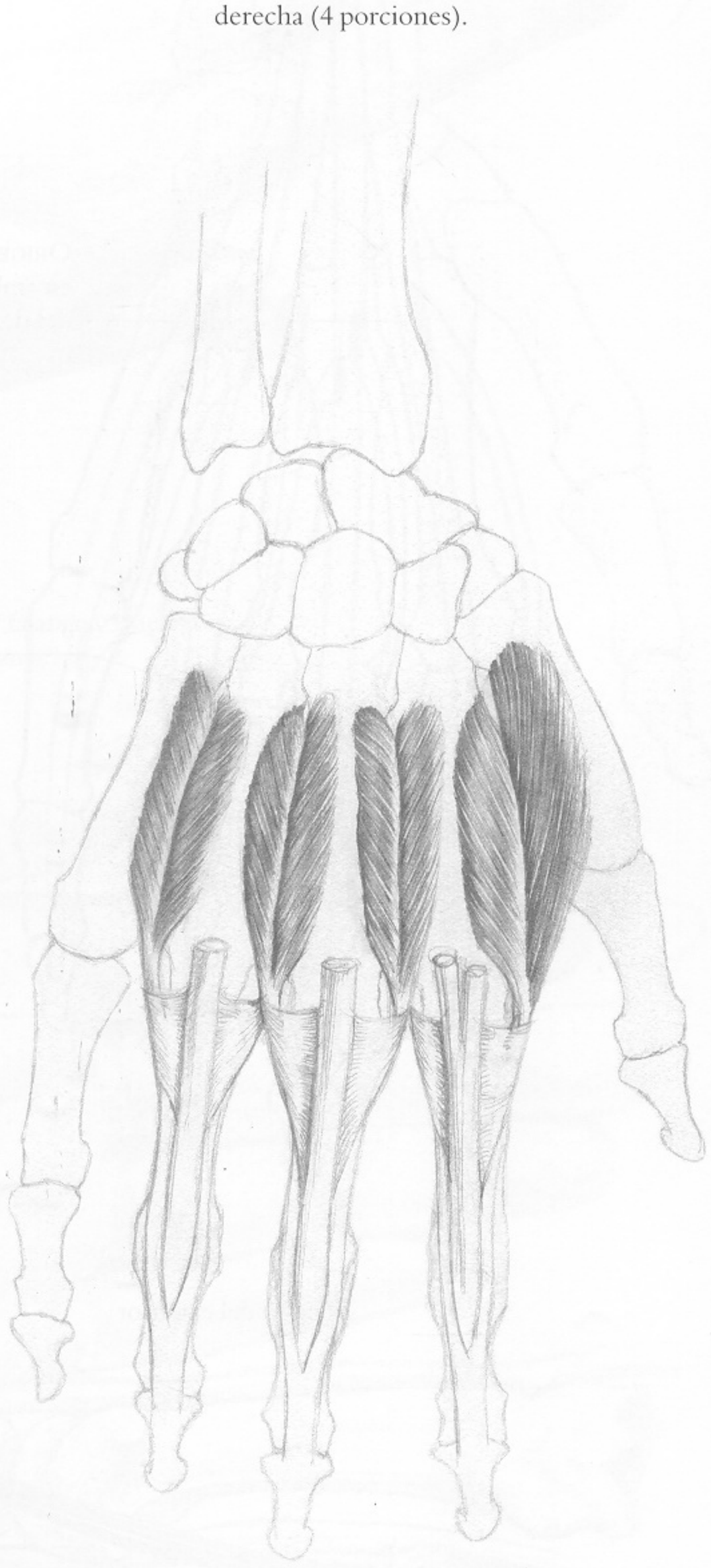

1 Origen:
caras interóseas de los metacarpianos.

2 Inserción:
falanges proximales.

Función:
los músculos interóseos dorsales separan los dedos, mientras que los palmares permiten juntarlos.

Vista dorsal

Fig. 92
Músculos lumbricales
(*Mm. lumbricales, 74*)

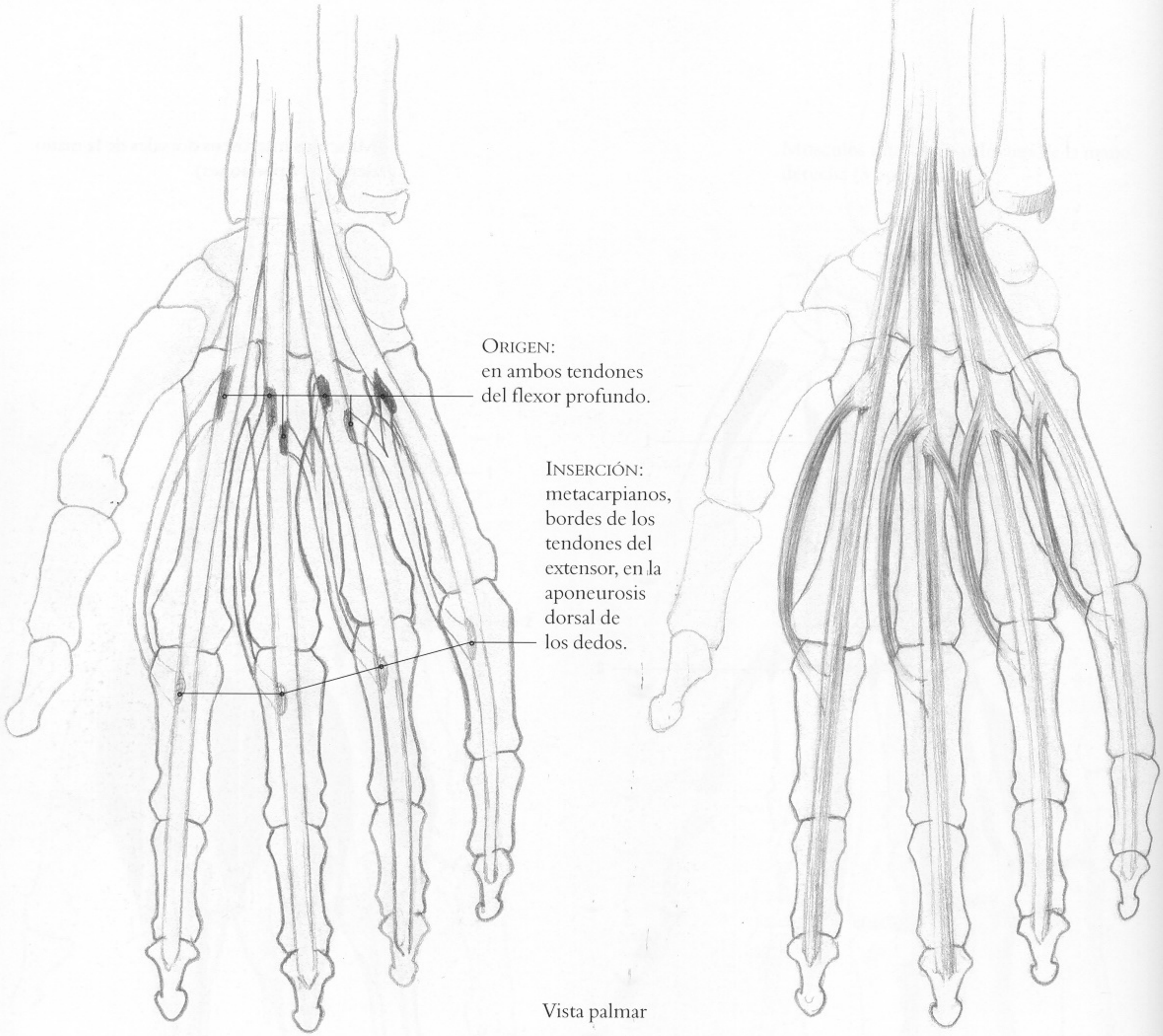

Vista palmar

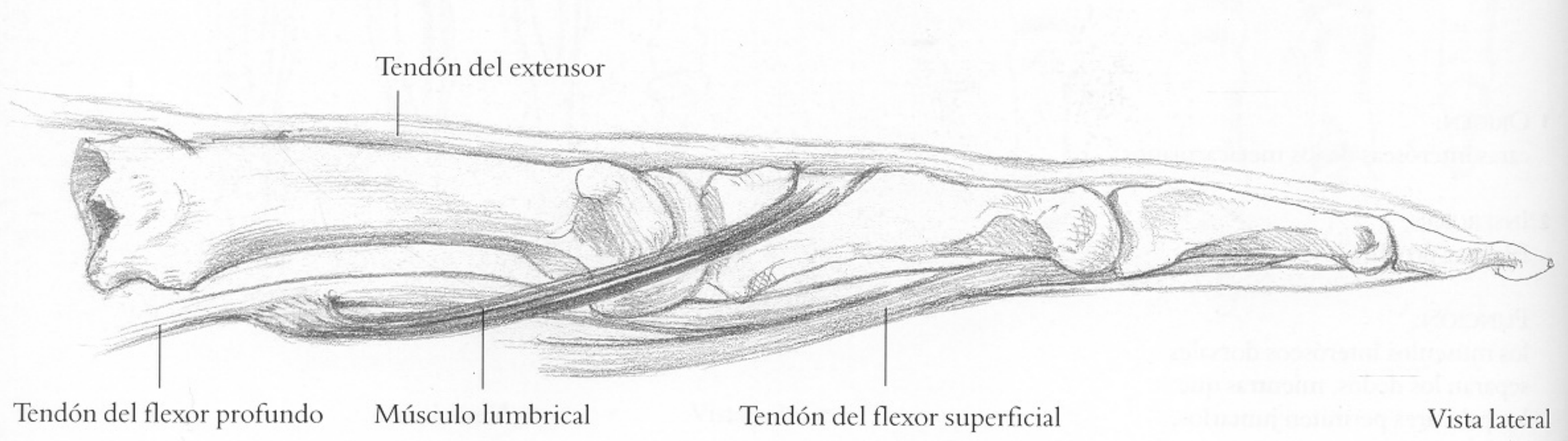

Vista lateral

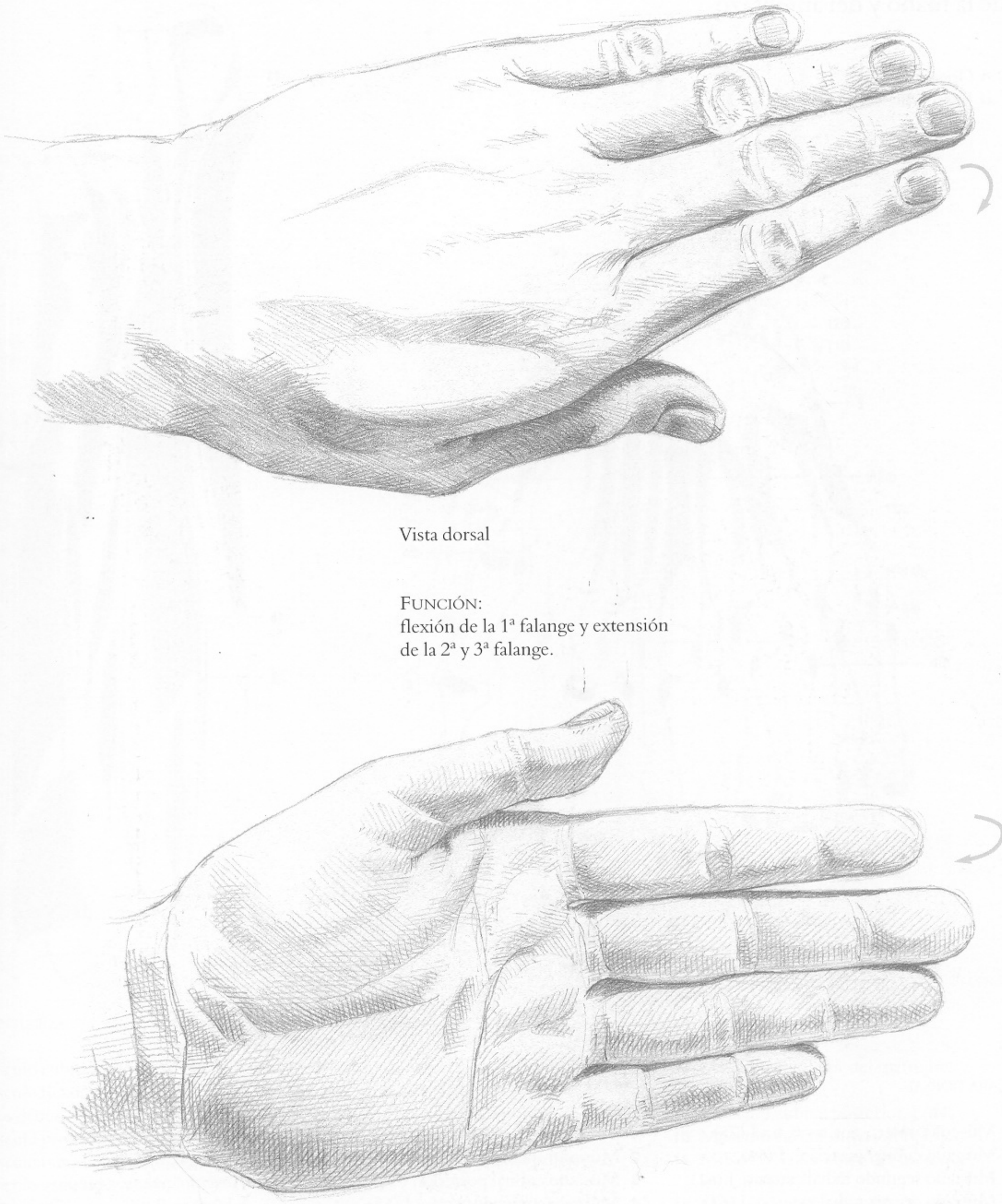

Vista dorsal

FUNCIÓN:
flexión de la 1ª falange y extensión
de la 2ª y 3ª falange.

Vista palmar

Fig. 93
Origen e inserción de los músculos en los huesos de la mano y del antebrazo

0 = Origo (ORIGEN)
I = Insertio (INSERCIÓN)

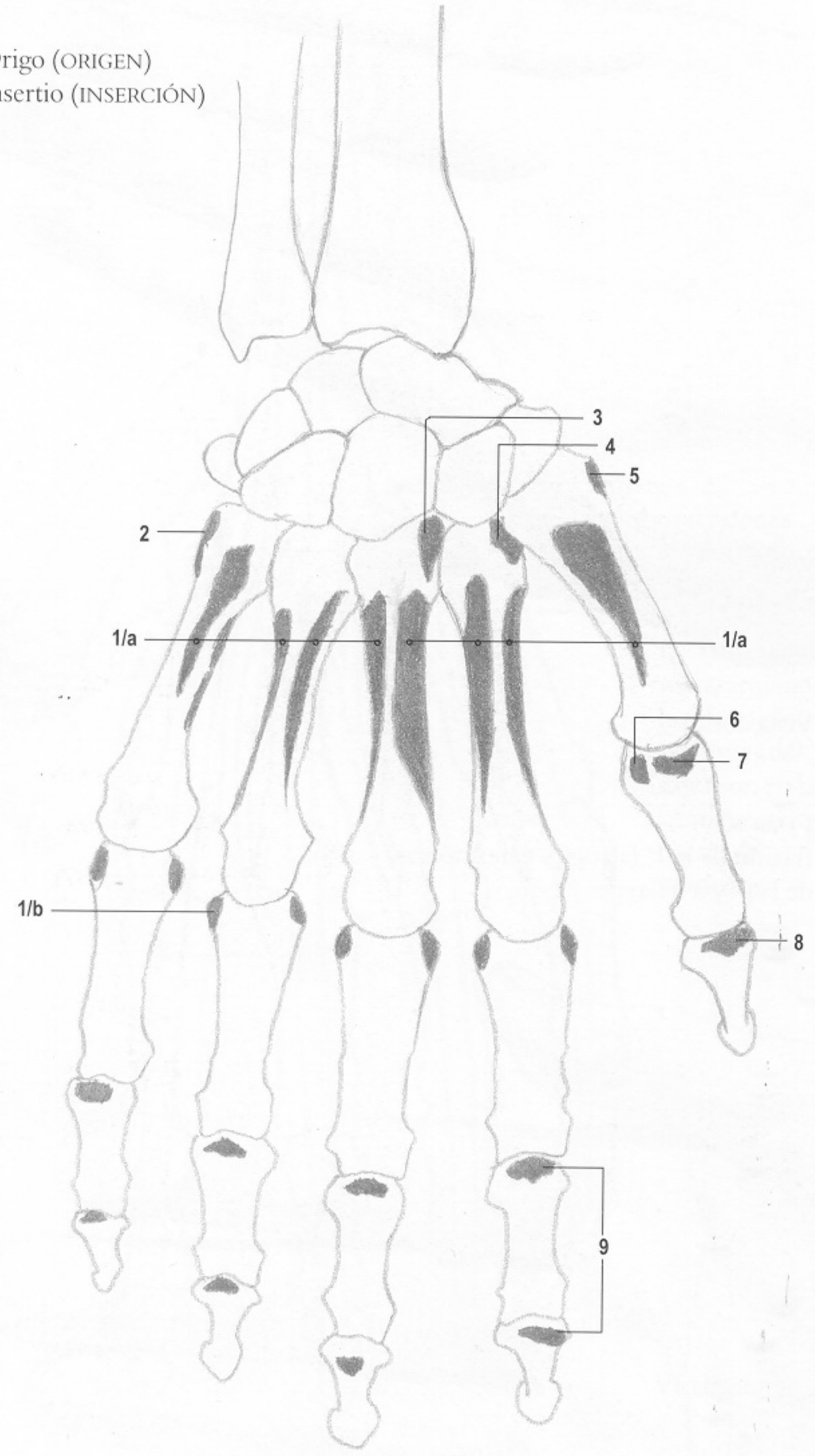

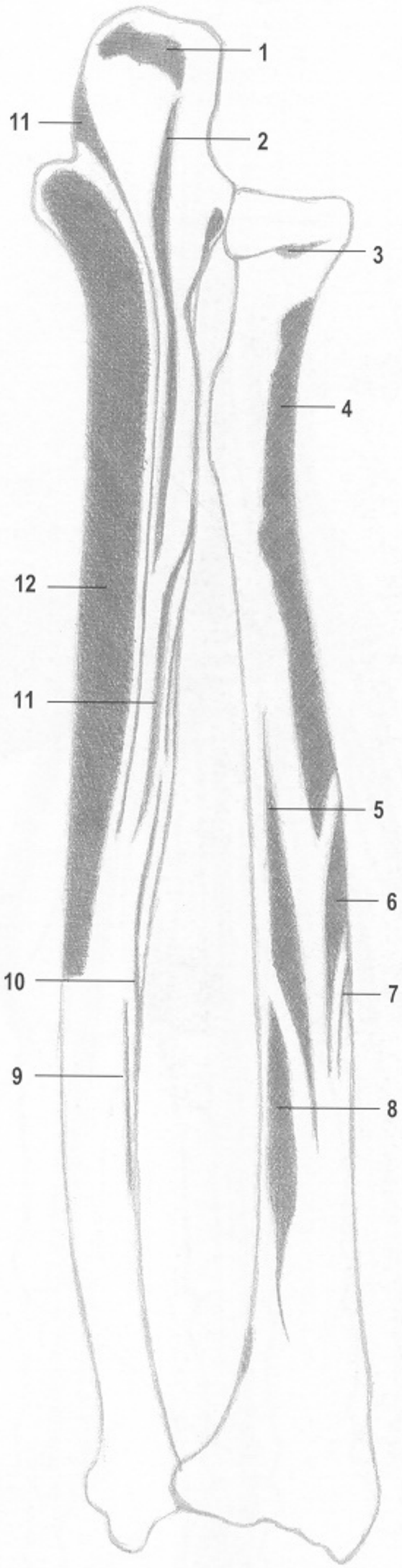

CARA DORSAL

1 Músculos interóseos, **a**=0, **b**=I (*75*).
2 Músculo cubital posterior, I (*64*).
3 Músculo segundo radial externo, I (*61*).
4 Músculo primer radial externo, I (*61*).
5 Músculo abductor largo del pulgar, I (*66*).
6 Músculo abductor corto del pulgar, I (*70*).
7 Músculo extensor corto del pulgar, I (*67*).
8 Músculo extensor largo del pulgar, I (*68*).
9 Músculo extensor común de los dedos, I (*62*).

CARA POSTERIOR

1 Músculo tríceps braquial, I (*50*).
2 Músculo ancóneo, I (*51*).
3 Músculo cubital posterior, 0 (*64*).
4 Músculo supinador corto, I (*65*).
5 Músculo abductor largo del pulgar, 0 (*66*).
6 Músculo pronador redondo, I (*52*).
7 Músculo flexor común superficial de los dedos, 0 (*56*).
8 Músculo extensor corto del pulgar, 0 (*67*).
9 Músculo extensor propio del índice, 0 (*69*).
10 Músculo flexor largo propio del pulgar, 0 (*58*).
11 Músculo cubital anterior, 0 (*55*).
12 Músculo flexor común profundo de los dedos, 0 (*57*).

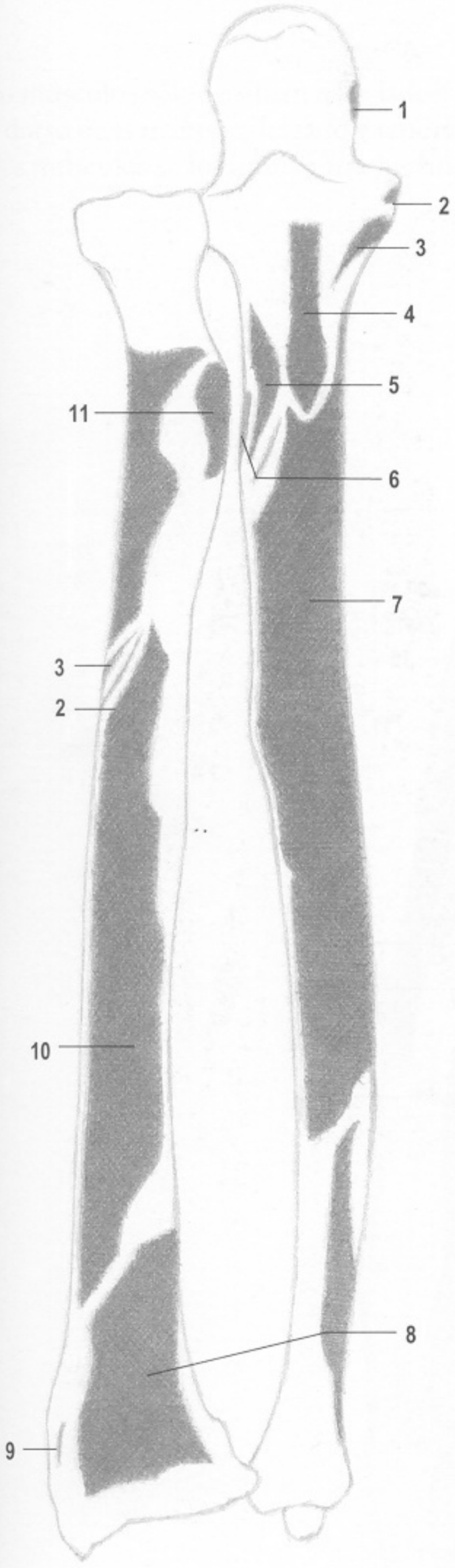

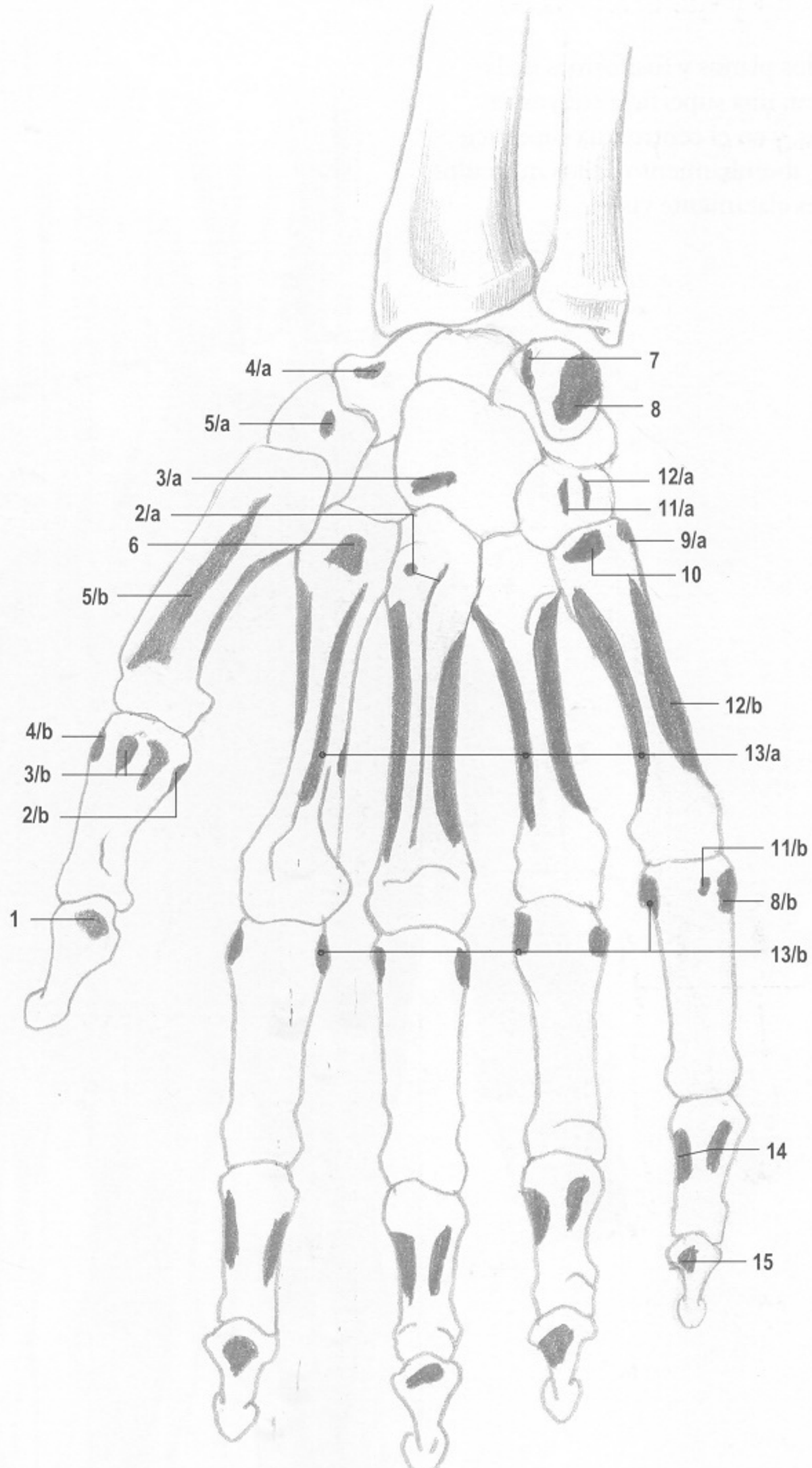

CARA ANTERIOR

1 Músculo cubital anterior, 0 (*55*).
2 Músculo flexor común superficial de los dedos, 0 (*56*).
3 Músculo pronador redondo, I (*52*).
4 Músculo braquial anterior, I (*49*).
5 Músculo supinador corto, I (*65*).
6 Músculo cubital posterior, 0 (*64*).
7 Músculo flexor común profundo de los dedos, 0 (*57*).
8 Músculo pronador cuadrado, I (*59*).
9 Músculo supinador largo, I (*60*).
10 Músculo flexor largo del pulgar, 0 (*58*).
11 Músculo bíceps braquial, I (*47*).

CARA PALMAR

1 Músculo flexor largo propio del pulgar, I (*58*).
2 Músculo aductor del pulgar, **a**=0, **b**=I (*73*).
3 Músculo flexor corto del pulgar, **a**=0, **b**=I (*71*).
4 Músculo abductor corto del pulgar, **a**=0, **b**=I (*70*).
5 Músculo oponente del pulgar, **a**=0, **b**=I (*72*).
6 Músculo palmar mayor, I (*53*).
7 Músculo cubital anterior, I (*55*).
8 Músculo abductor del meñique, **a**=0, **b**=I (*76*).
9 Músculo cubital posterior, I (*64*).
10 Músculo cubital anterior, I (*55*).
11 Músculo flexor corto del meñique, **a**=0, **b**=I (*77*).
12 Músculo oponente del meñique, **a**=0, **b**=I (*78*).
13 Músculos interóseos, **a**=0, **b**=I (*75*).
14 Músculo flexor común superficial de los dedos, I (*56*).
15 Músculo flexor común profundo de los dedos, I (*57*).

Fig. 94
Músculos de la mano

Los músculos planos y fusiformes de la mano forman una superficie convexa a ambos lados, y en el centro una superficie cóncava. El abombamiento de los músculos del pulgar es claramente visible.

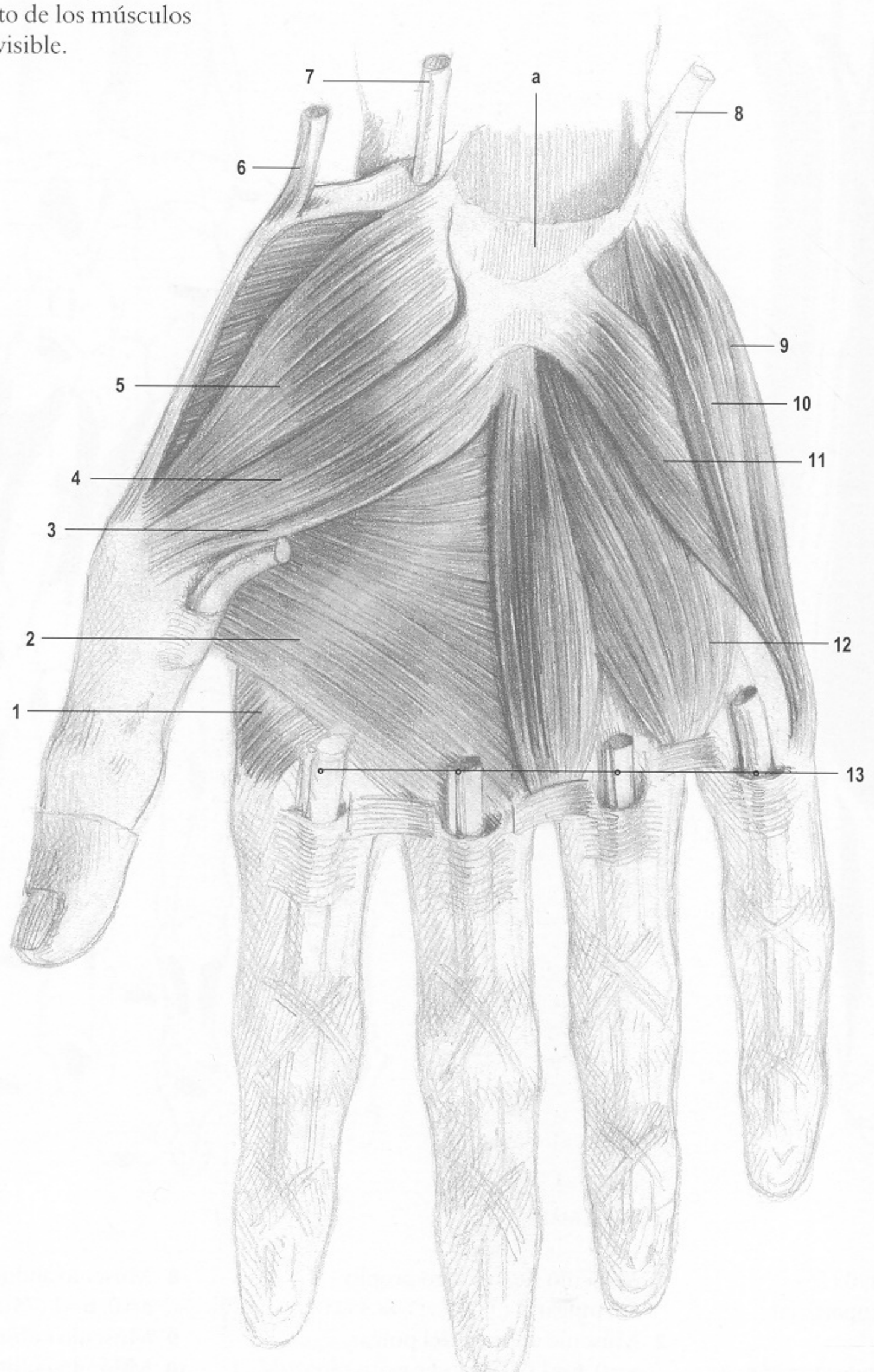

CARA PALMAR

1 Músculos interóseos (*75*).
2 Músculo aductor del pulgar, porción metacarpiana (*73*).
3 Músculo aductor del pulgar, porción carpiana (*73*).
4 Músculo flexor corto del pulgar (*71*).
5 Músculo abductor corto del pulgar (*70*).
6 Músculo abductor largo del pulgar (*66*).
7 Músculo palmar mayor (*53*).
8 Tendón del músculo cubital anterior (*55*).
9 Músculo abductor del meñique (*76*).
10 Músculo flexor corto del meñique (77).
11 Músculo oponente del meñique (*78*).
12 Músculos lumbricales (*74*).
13 Tendones del músculo flexor común de los dedos superficial y profundo (*56, 57*).

a Ligamento anular del carpo.

Los músculos sólo se sitúan a los lados.
El dorso de la mano es delgado y tendinoso,
y los músculos se localizan entre los huesos.

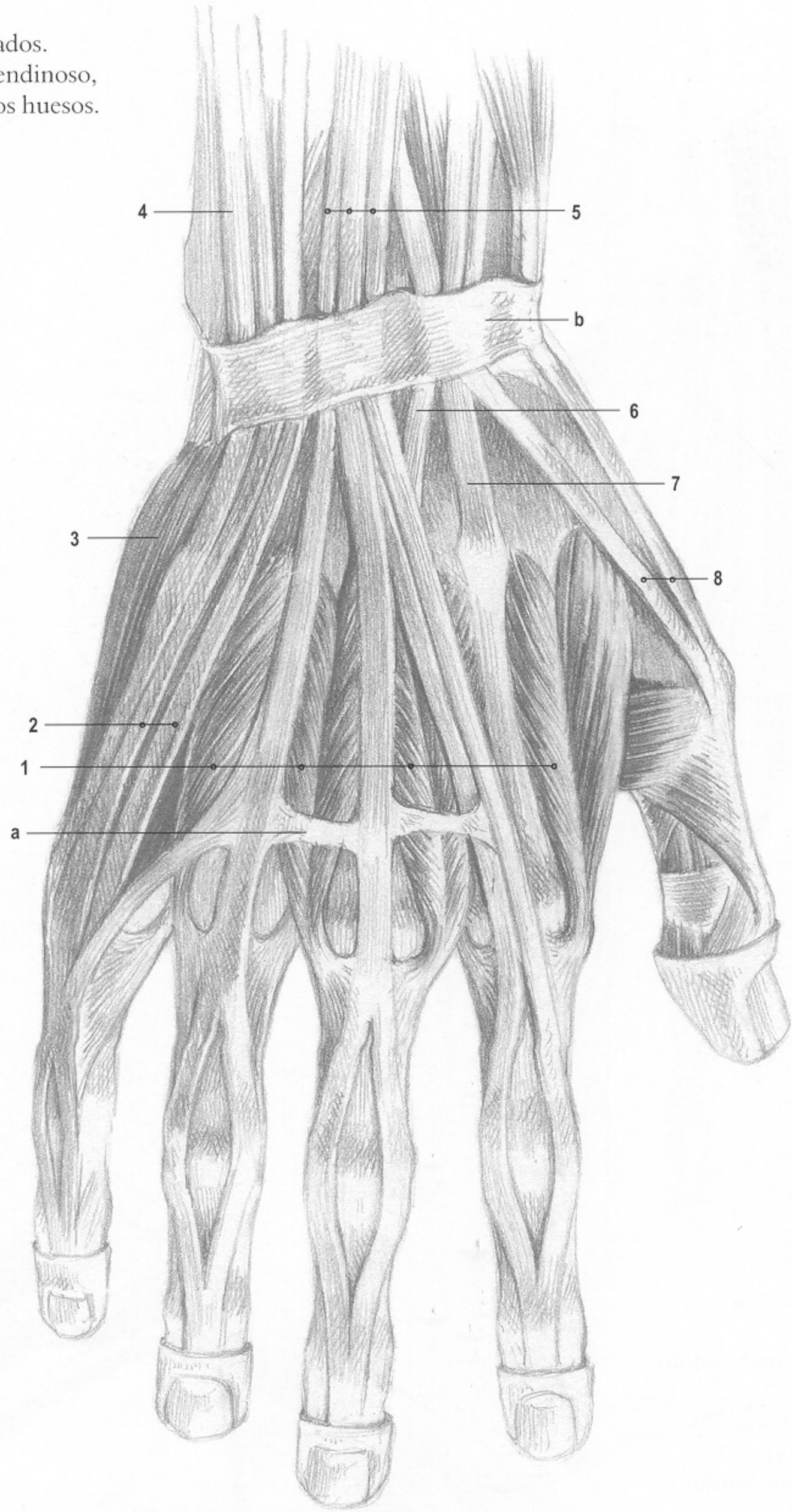

CARA DORSAL

1 Músculos interóseos (*75*).
2 Músculo extensor propio del meñique (*63*).
3 Músculo abductor del meñique (*76*).
4 Músculo cubital posterior (*64*).
5 Músculo extensor común de los dedos (*62*).
6 Músculo primer radial externo (*61*).
7 Músculo segundo radial externo (*61*).
8 Músculo extensor corto y largo del pulgar (*67, 68*).

a Anastomosis tendinosas que mantienen juntos los tendones.
b Ligamento anular dorsal del carpo.

Fig. 95
Músculos del 3er dedo

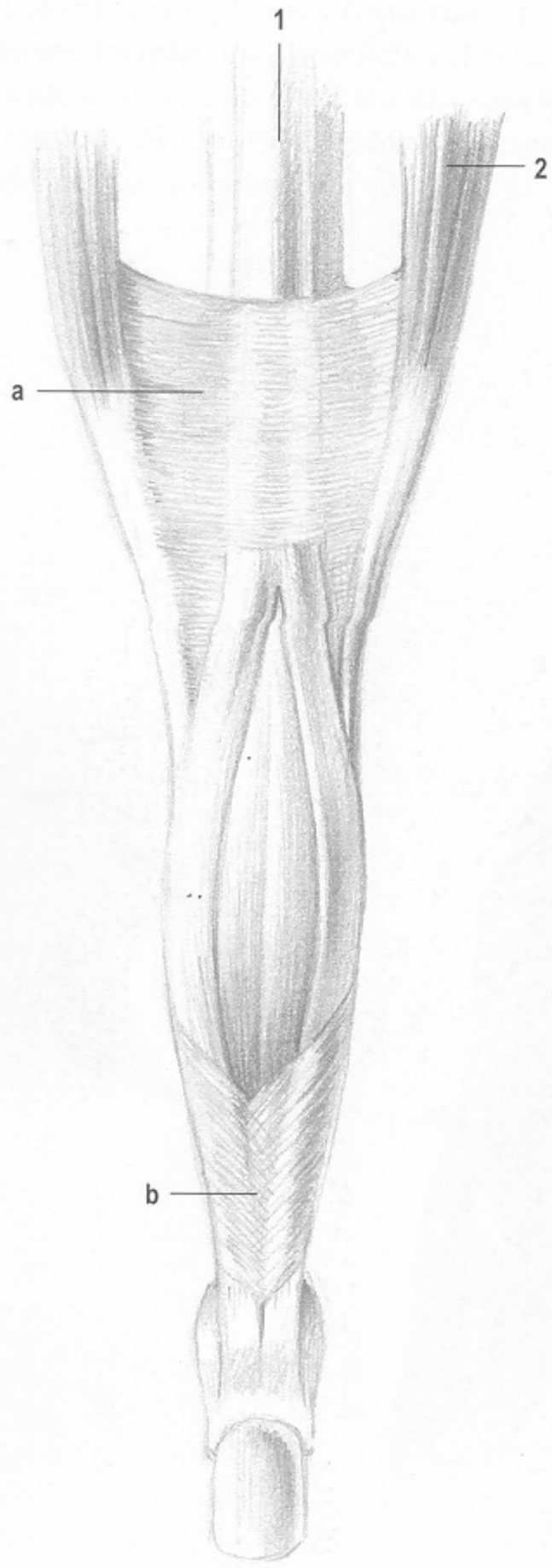

Vista dorsal

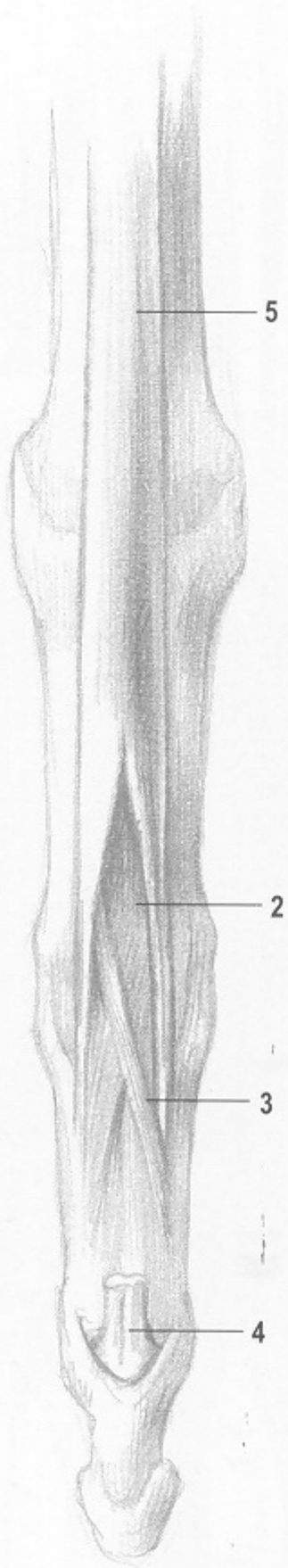

Vista palmar

Vista lateral

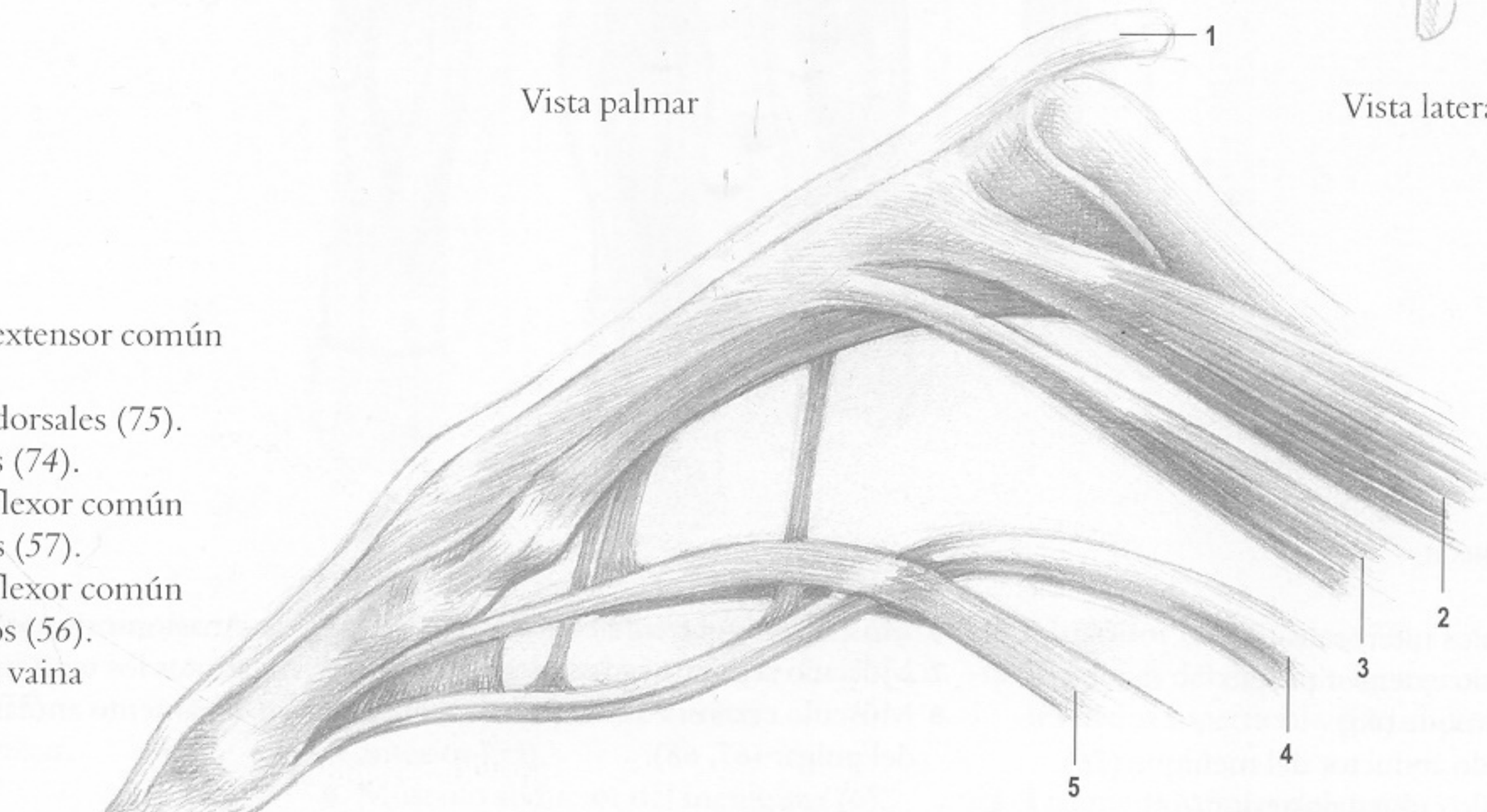

Con los tendones separados.

1 Tendón del músculo extensor común de los dedos (*62*).
2 Músculos interóseos dorsales (*75*).
3 Músculos lumbricales (*74*).
4 Tendón del músculo flexor común profundo de los dedos (*57*).
5 Tendón del músculo flexor común superficial de los dedos (*56*).
a–b Porción anular de la vaina fibrosa del dedo.
a En la vaina fibrosa del metacarpo.
b En la vaina fibrosa del dedo.

Fig. 96
Movimientos de los dedos

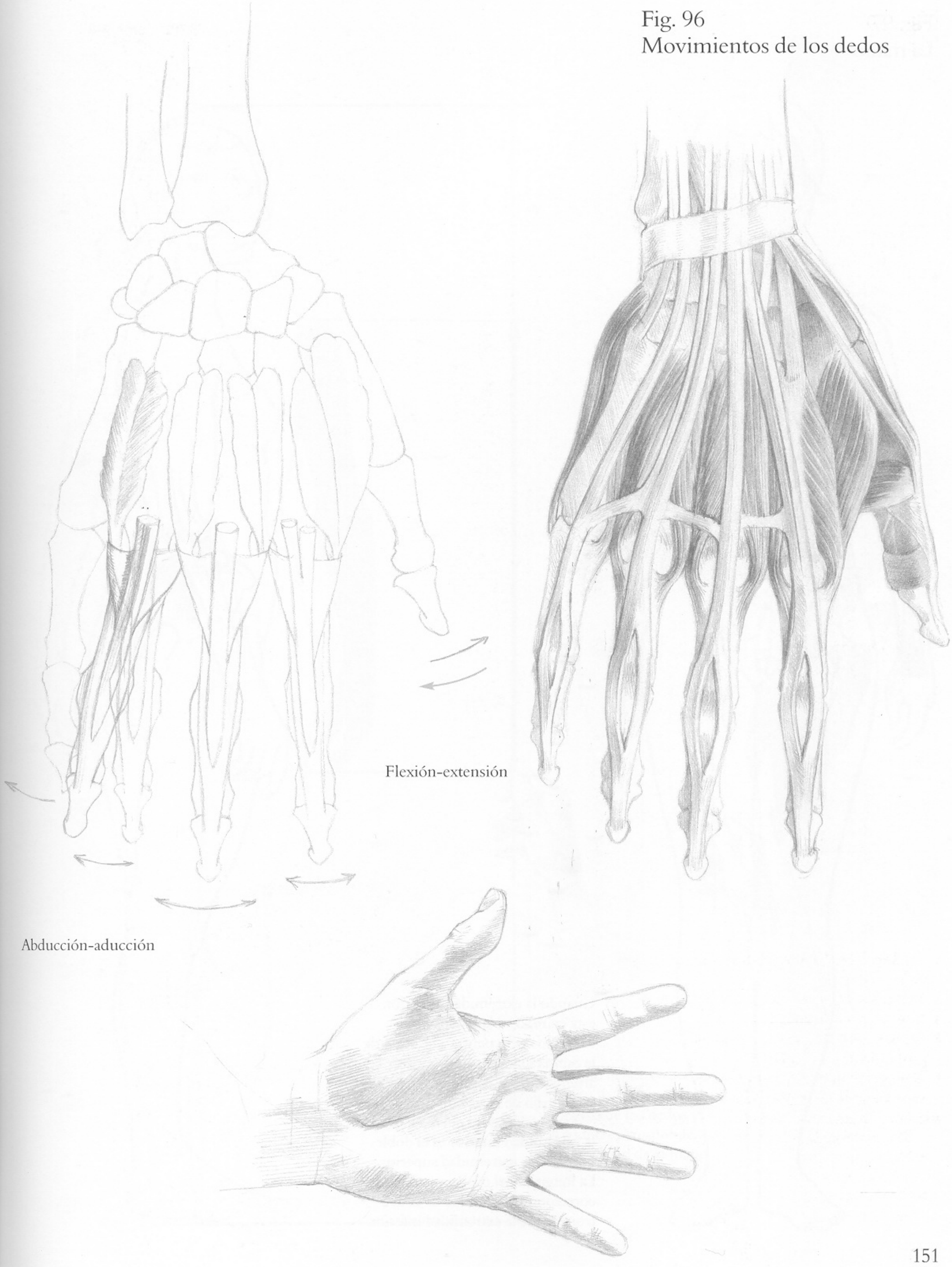

Flexión-extensión

Abducción-aducción

Fig. 97
La mano

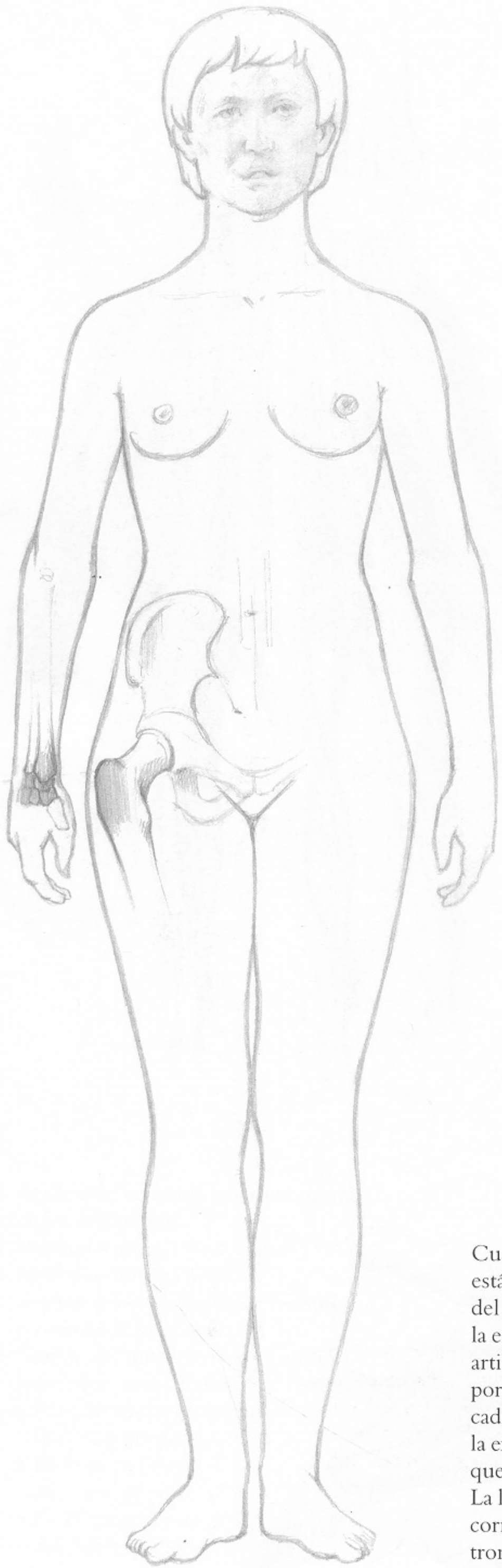

Cuando la extremidad superior está en reposo, la articulación del codo se encuentra a la altura de la espina iliaca anterosuperior y la articulación de la muñeca se localiza por debajo de la articulación de la cadera. La longitud del tronco y de la extremidad inferior es el doble que la de la extremidad superior. La longitud del cuello y la cabeza corresponde a la mitad de la del tronco y de la extremidad inferior.

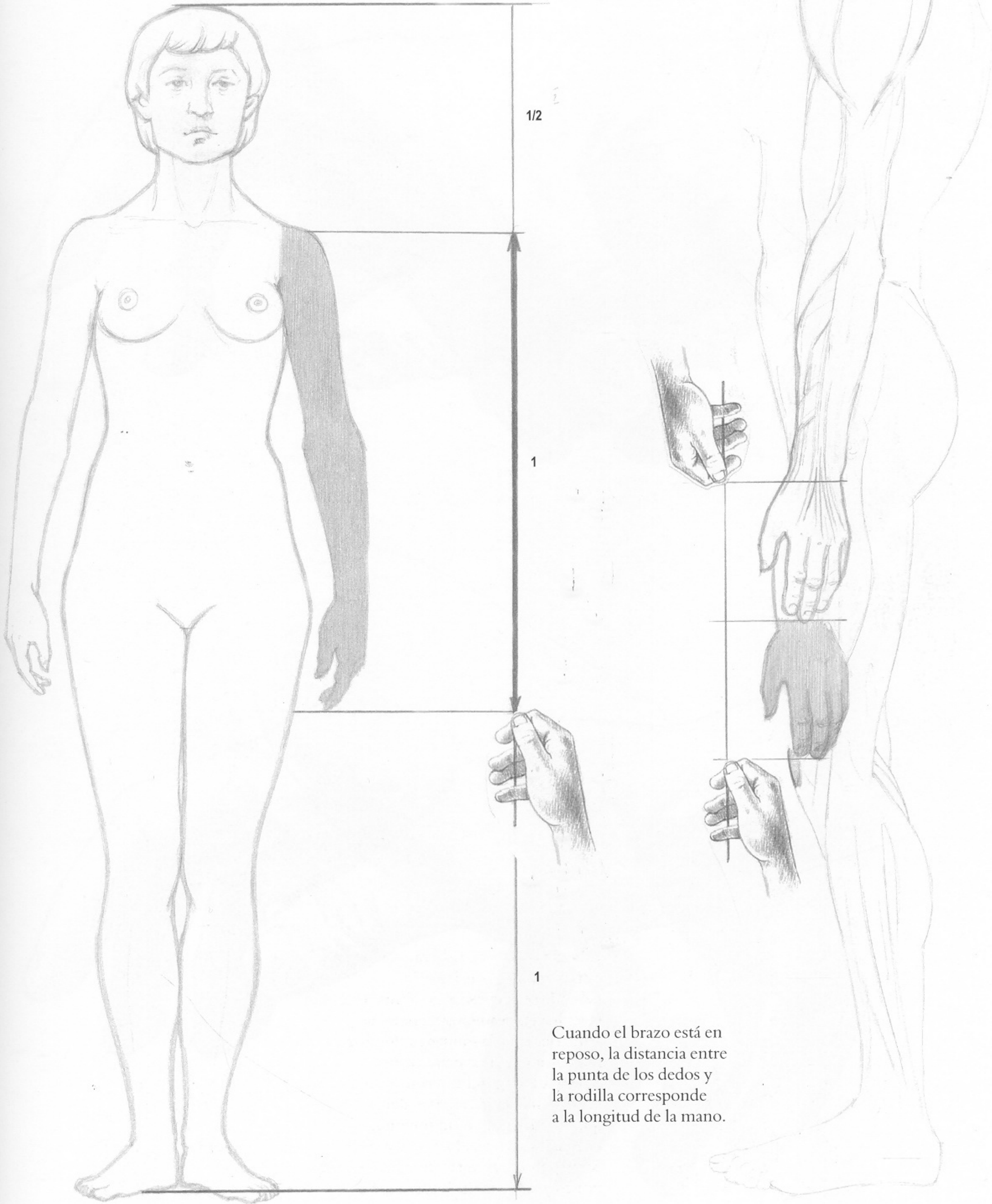

Cuando el brazo está en reposo, la distancia entre la punta de los dedos y la rodilla corresponde a la longitud de la mano.

Fig. 98
Estudios de la mano



Fig. 99
El brazo en reposo

La articulación del codo sobresale lateralmente del tronco, de forma que el brazo puede moverse con libertad. En reposo, el brazo cuelga recto junto al tronco. La clavícula está prácticamente en posición horizontal, las articulaciones del codo y de la muñeca se encuentran un poco flexionadas y la palma de la mano descansa sobre el muslo.

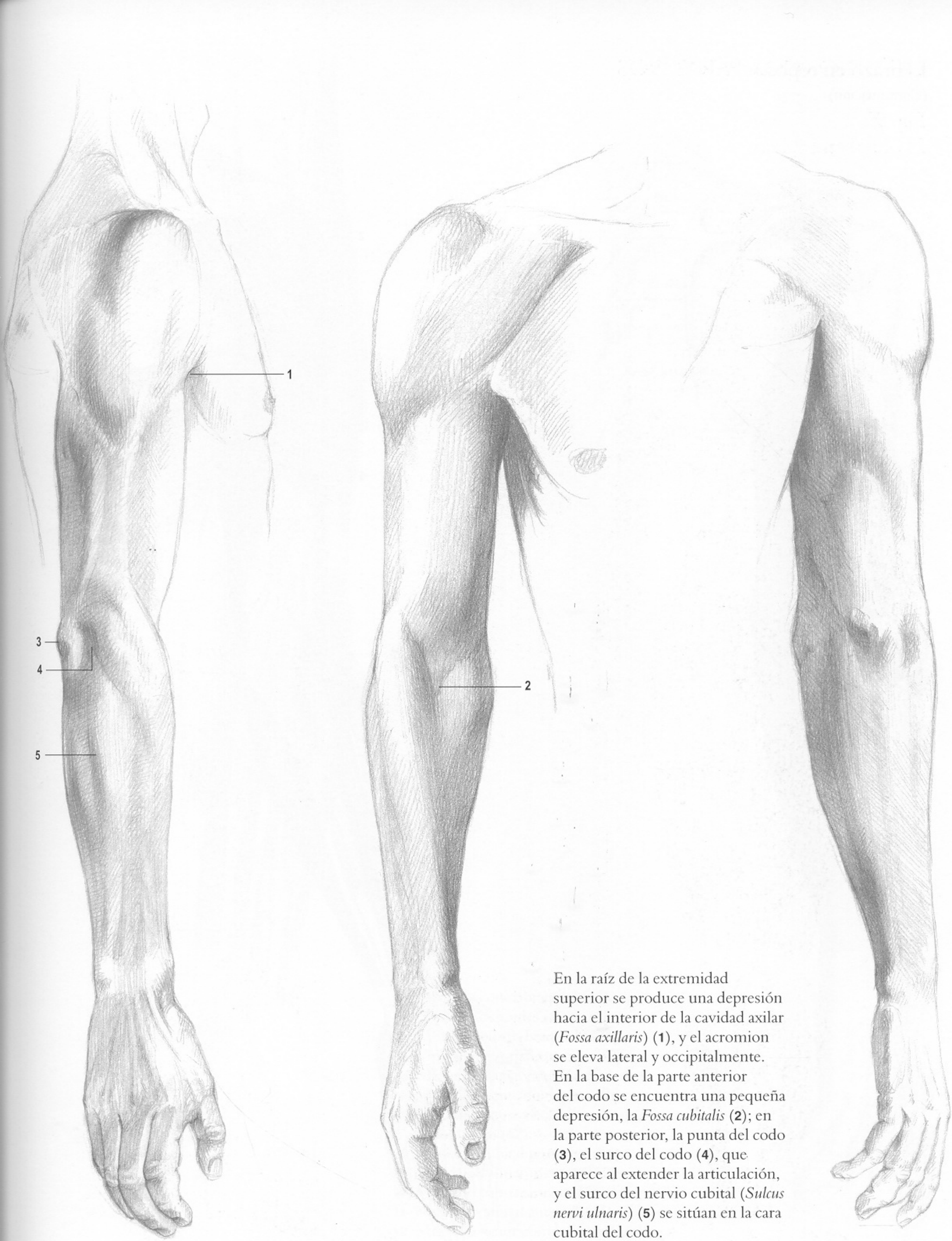

En la raíz de la extremidad superior se produce una depresión hacia el interior de la cavidad axilar (*Fossa axillaris*) (**1**), y el acromion se eleva lateral y occipitalmente. En la base de la parte anterior del codo se encuentra una pequeña depresión, la *Fossa cubitalis* (**2**); en la parte posterior, la punta del codo (**3**), el surco del codo (**4**), que aparece al extender la articulación, y el surco del nervio cubital (*Sulcus nervi ulnaris*) (**5**) se sitúan en la cara cubital del codo.

El brazo en reposo
(Continuación)

Vista posterior

1 Músculo coracobraquial (*48*).
2 Músculo deltoides (*41*).
3 Músculo bíceps braquial (*47*).
4 Músculo braquial anterior (*49*).
5 Músculo tríceps braquial (*50*).
6 Músculo supinador largo (*60*).
7 Músculo extensor común de los dedos (*62*).
8 Músculo cubital posterior (*64*).
9 Músculo palmar mayor (*53*).
10 Músculo palmar menor (*54/1*).
11 Músculo cubital anterior (*55*).
12 Músculo flexor común superficial de los dedos (*56*).

Vista anterior

El brazo en reposo
(Continuación)

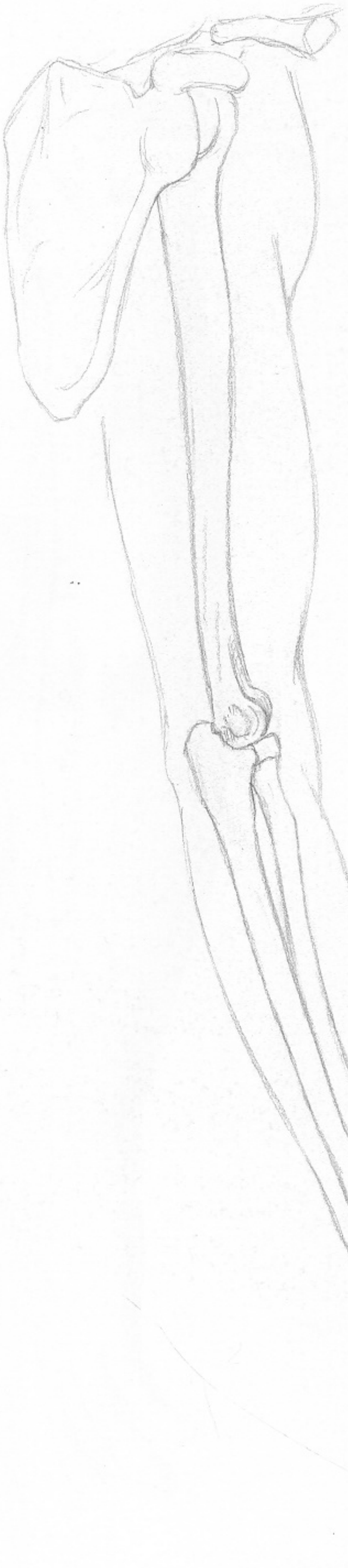

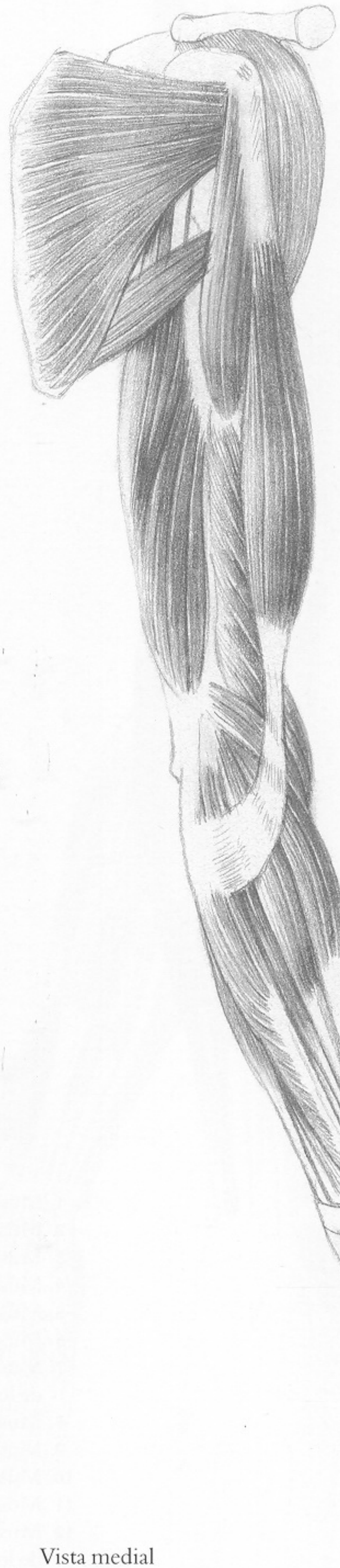

Vista medial

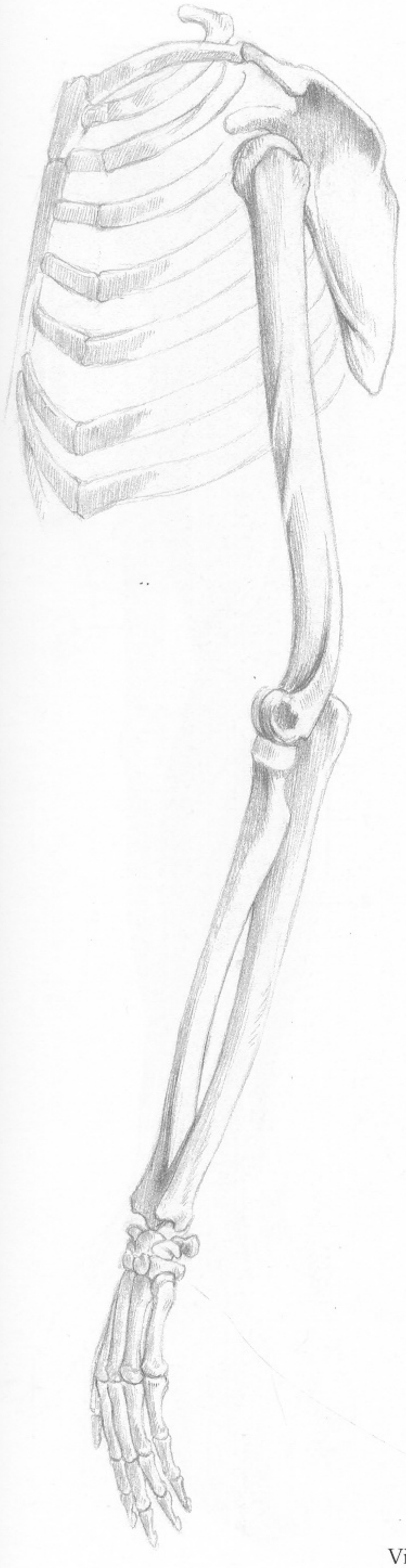

Vista lateral

El brazo en reposo
(Continuación)

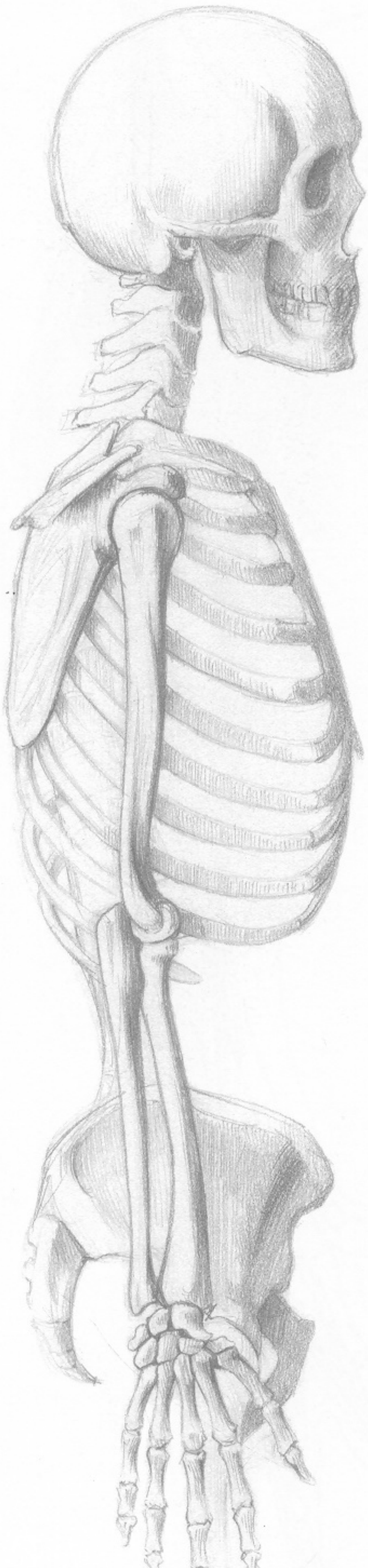

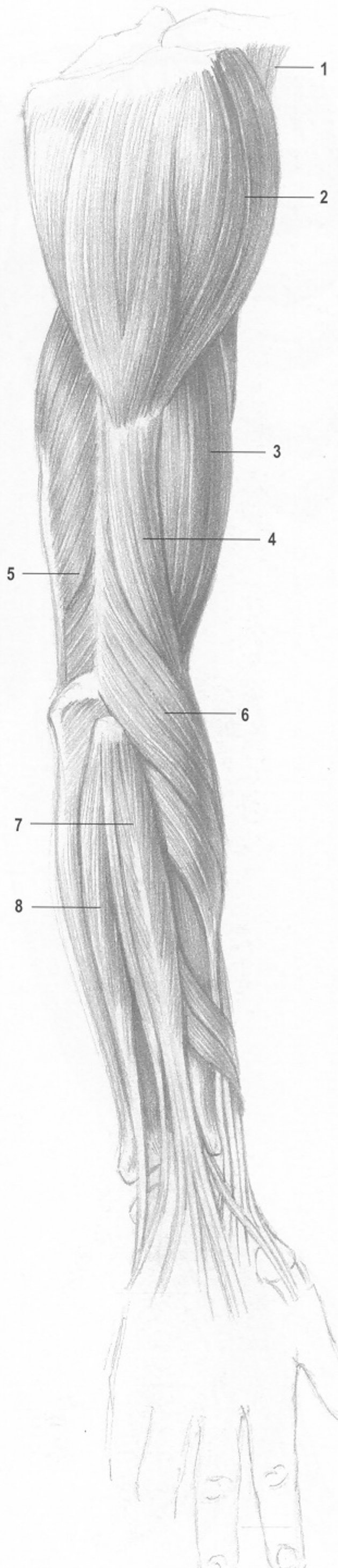

Vista lateral

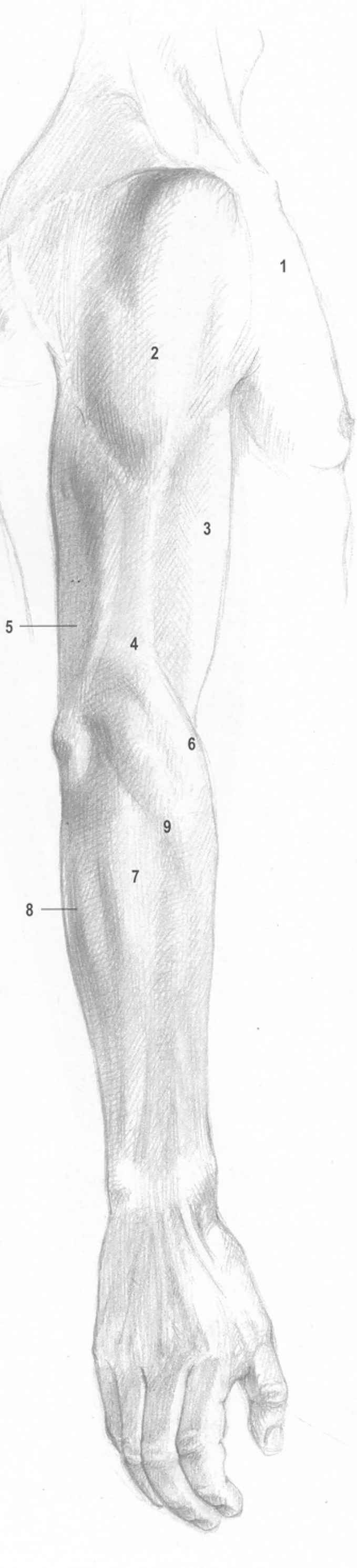

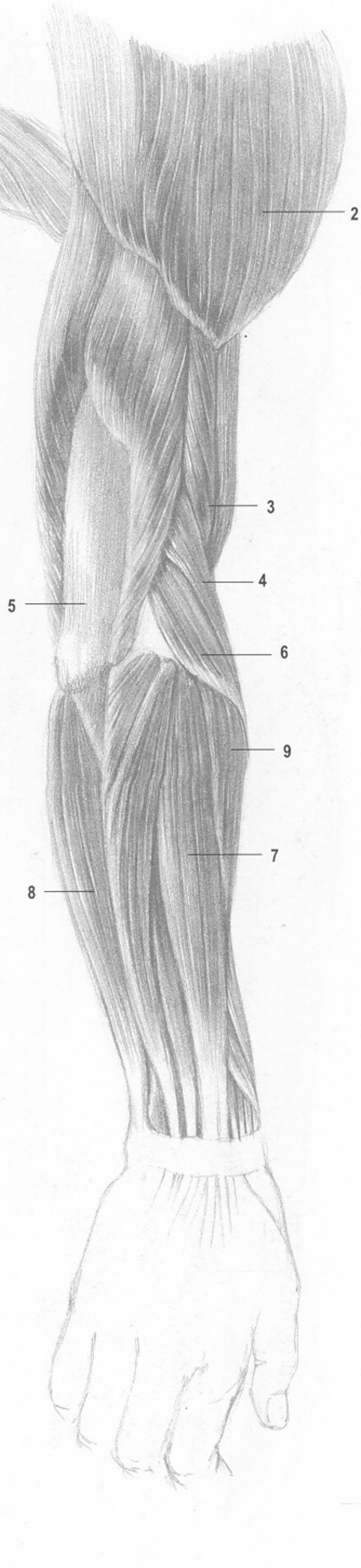

1 Músculo pectoral mayor (*28*).
2 Músculo deltoides (*41*).
3 Músculo bíceps braquial (*47*).
4 Músculo braquial anterior (*49*).
5 Músculo tríceps braquial (*50*).
6 Músculo supinador largo (*60*).
7 Músculo extensor común de los dedos (*62*).
8 Músculo cubital posterior (*64*).
9 Músculo radial externo (*61*).

Vista lateral

El brazo en reposo
(Continuación)

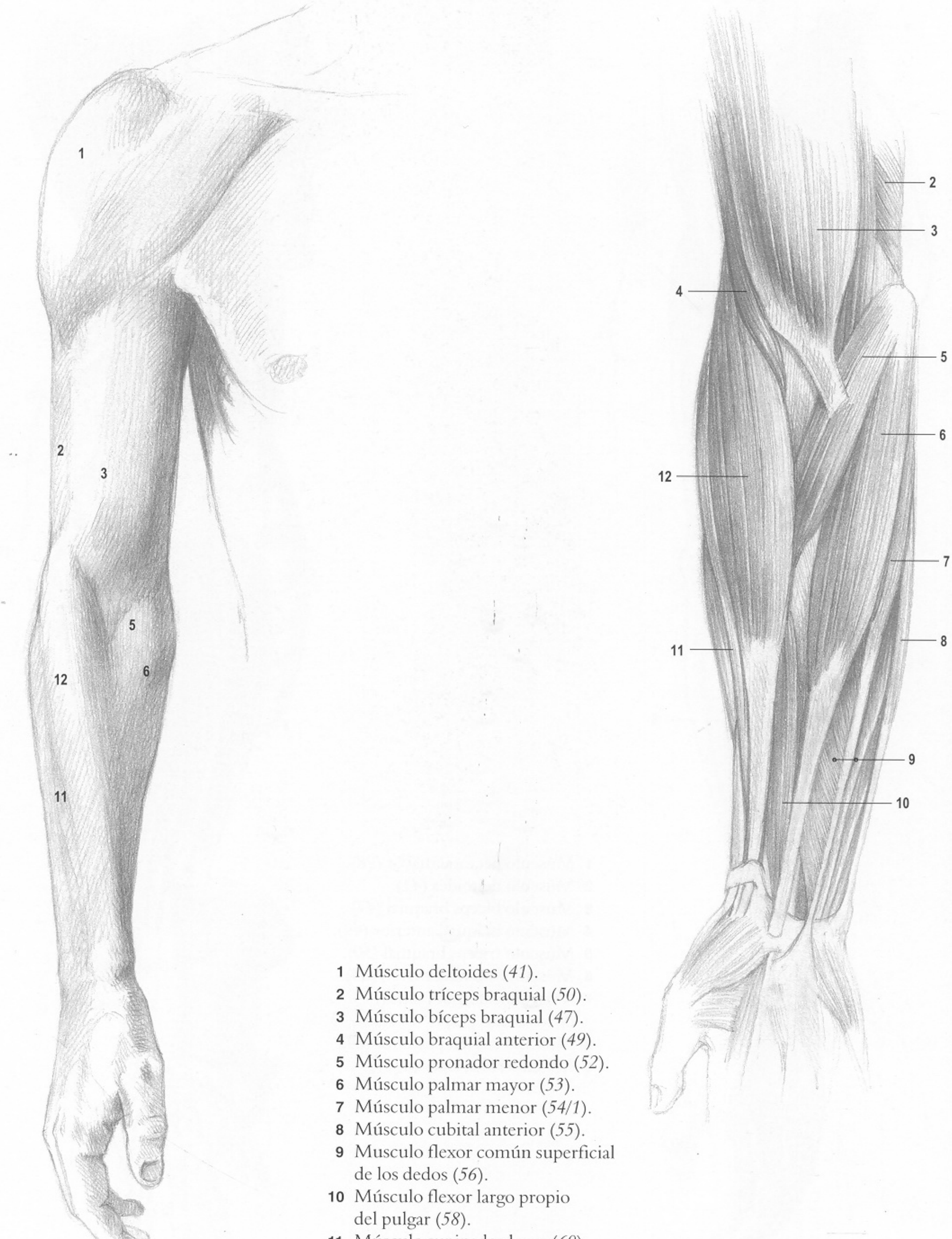

1 Músculo deltoides (*41*).
2 Músculo tríceps braquial (*50*).
3 Músculo bíceps braquial (*47*).
4 Músculo braquial anterior (*49*).
5 Músculo pronador redondo (*52*).
6 Músculo palmar mayor (*53*).
7 Músculo palmar menor (*54/1*).
8 Músculo cubital anterior (*55*).
9 Musculo flexor común superficial de los dedos (*56*).
10 Músculo flexor largo propio del pulgar (*58*).
11 Músculo supinador largo (*60*).
12 Músculo radial externo (*61*).

Vista anterior



Fig. 100
El brazo en movimiento

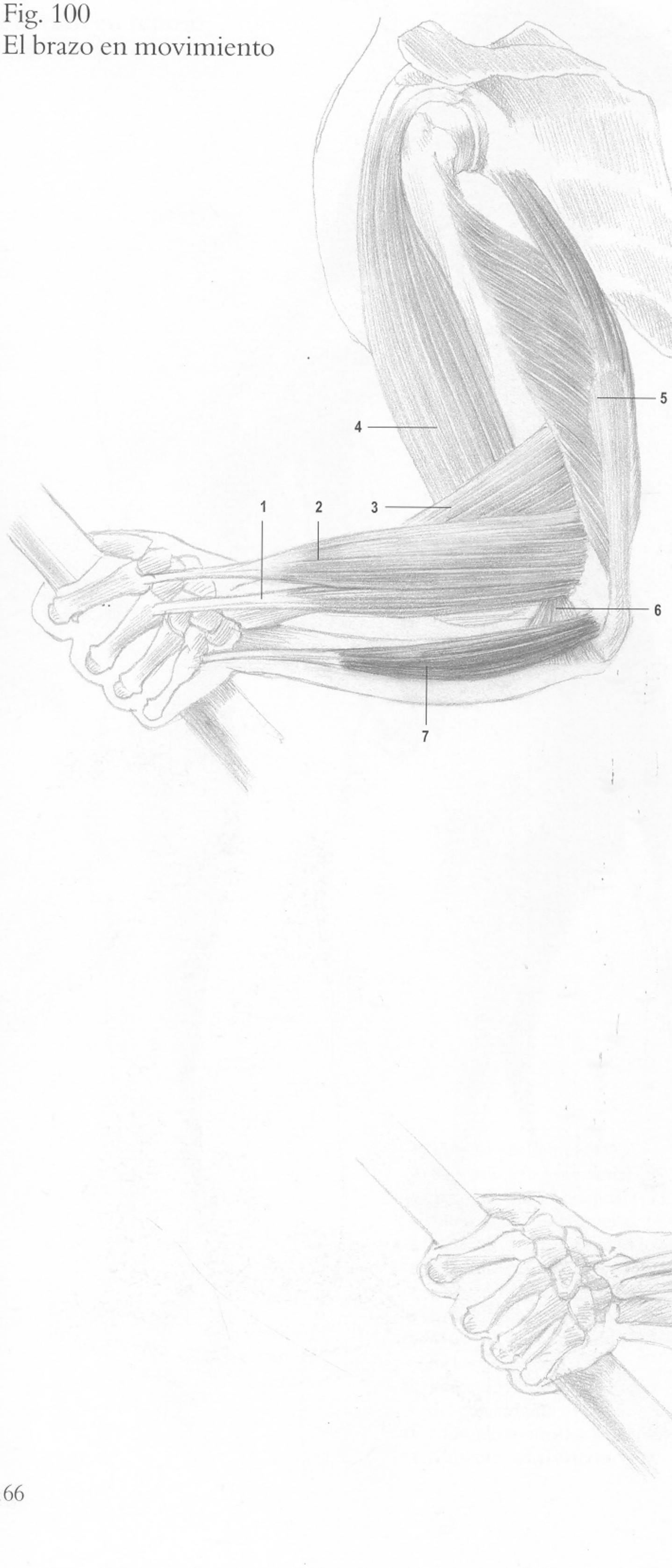

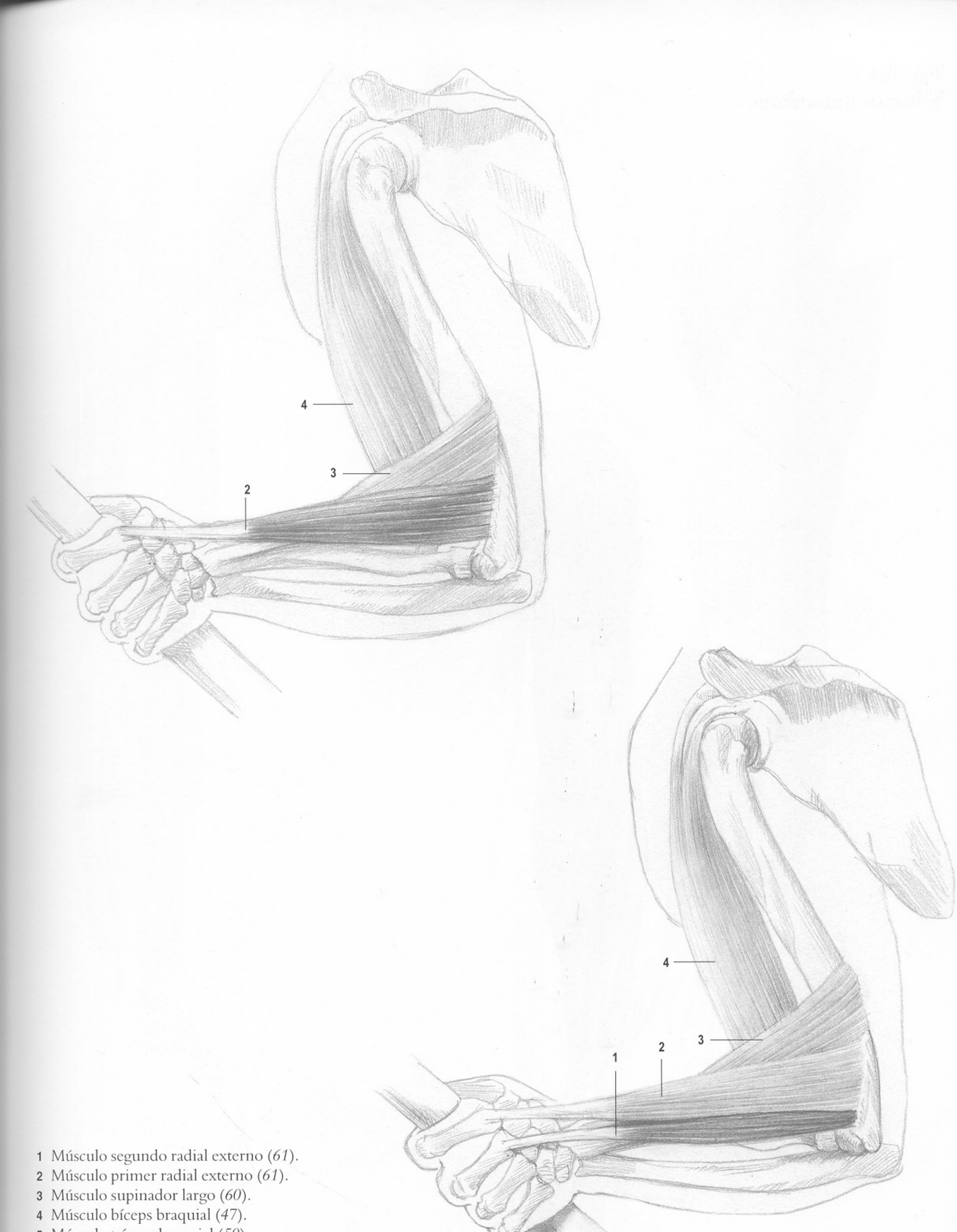

1 Músculo segundo radial externo (*61*).
2 Músculo primer radial externo (*61*).
3 Músculo supinador largo (*60*).
4 Músculo bíceps braquial (*47*).
5 Músculo tríceps braquial (*50*).
6 Músculo ancóneo (*51*).
7 Músculo cubital posterior (*64*).

Fig. 101
Estudios musculares

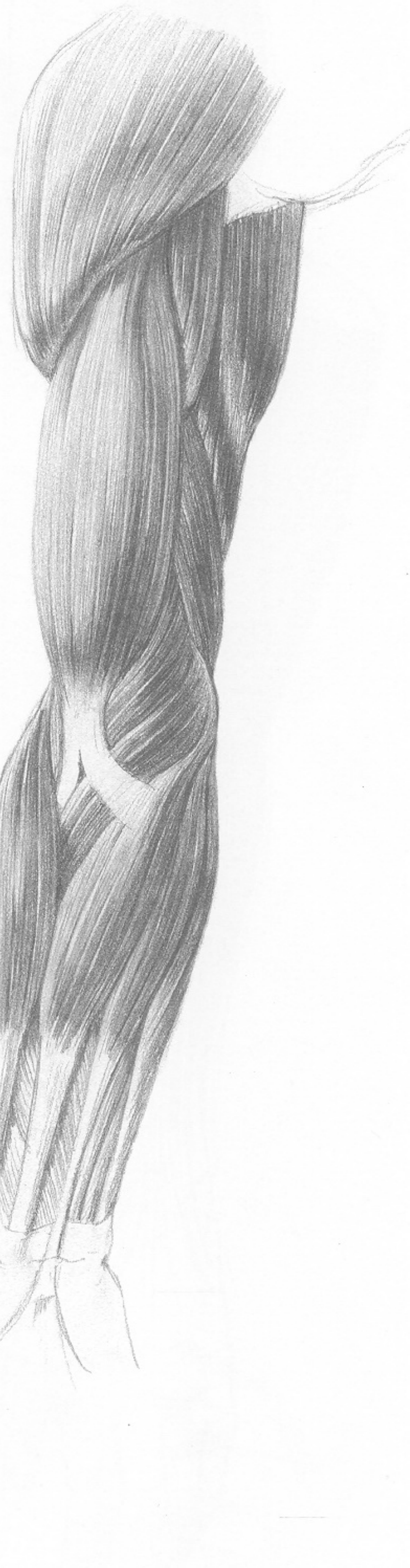

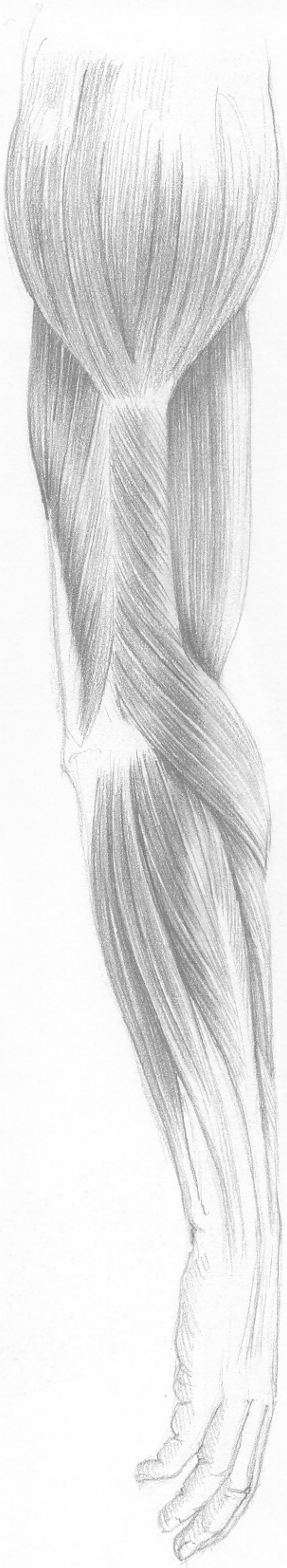

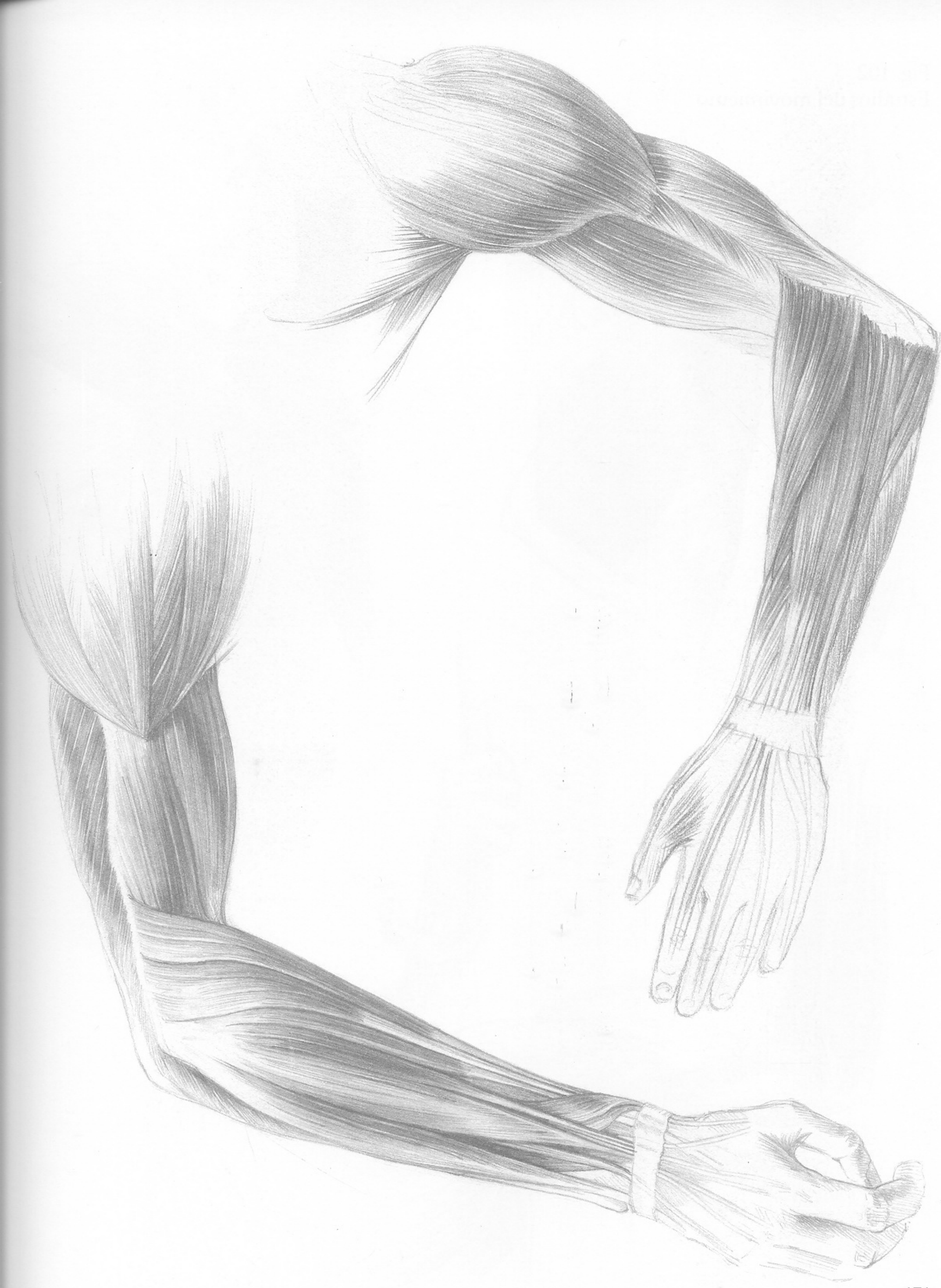

Fig. 102
Estudios del movimiento

LA EXTREMIDAD INFERIOR

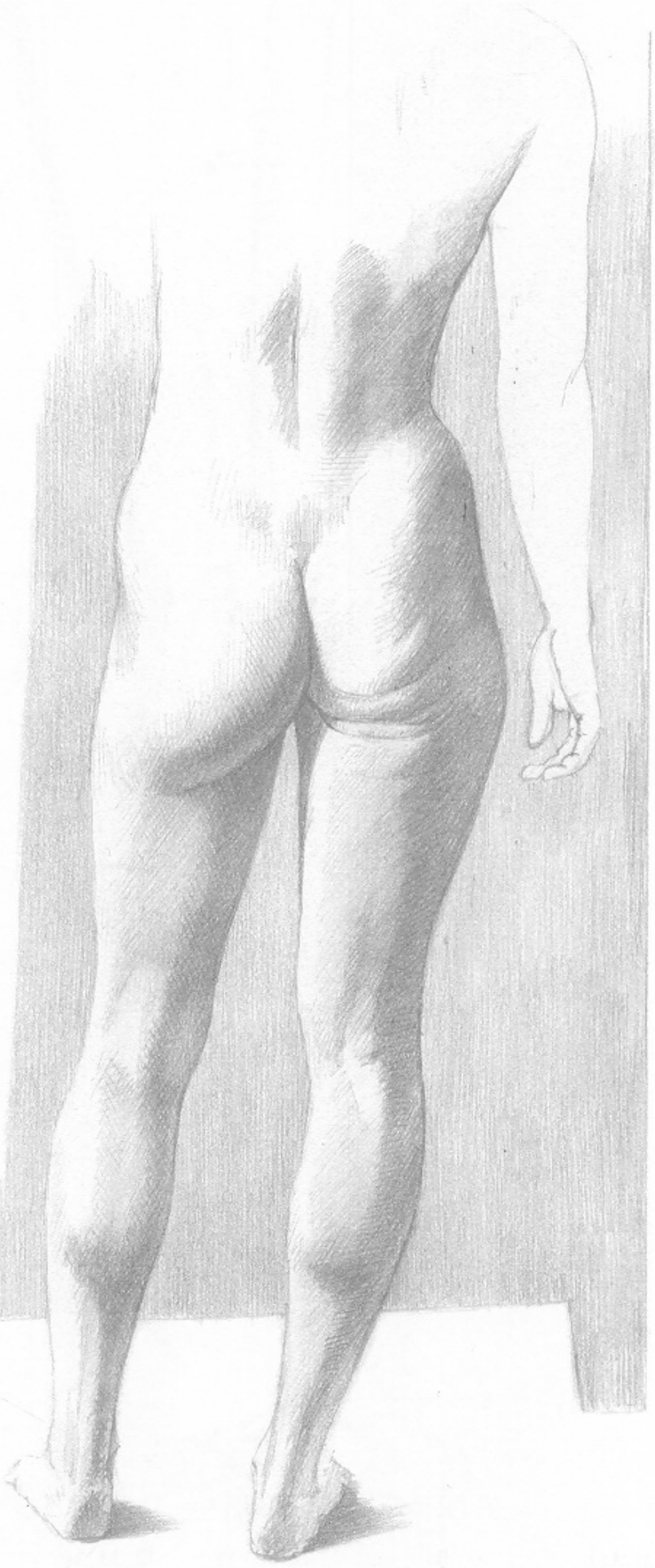

Fig. 103
Huesos de la
extremidad inferior

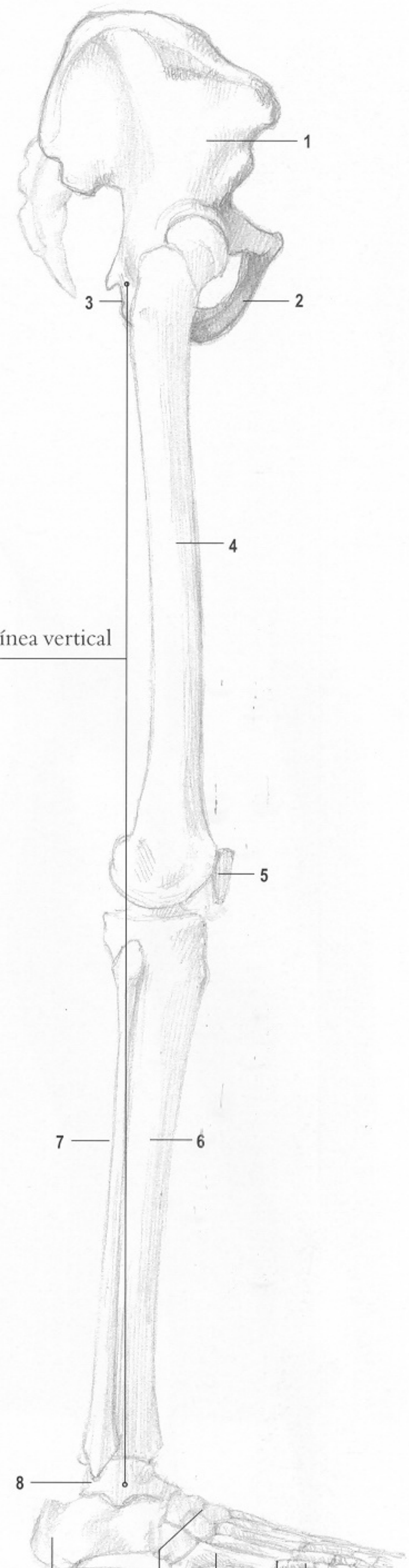

Vista lateral

La línea vertical empieza en la espina ciática del isquion y atraviesa el astrágalo.

1 Ilion.
2 Pubis.
3 Isquion.
4 Fémur.
5 Rótula.
6 Tibia.
7 Peroné.
8 Astrágalo.
9 Calcáneo.
10 Línea distal de los huesos del tarso.
11 Hueso metatarsiano.
12 Falange proximal.
13 Falange media.
14 Falange distal.

Fig. 104
Articulaciones de la pierna

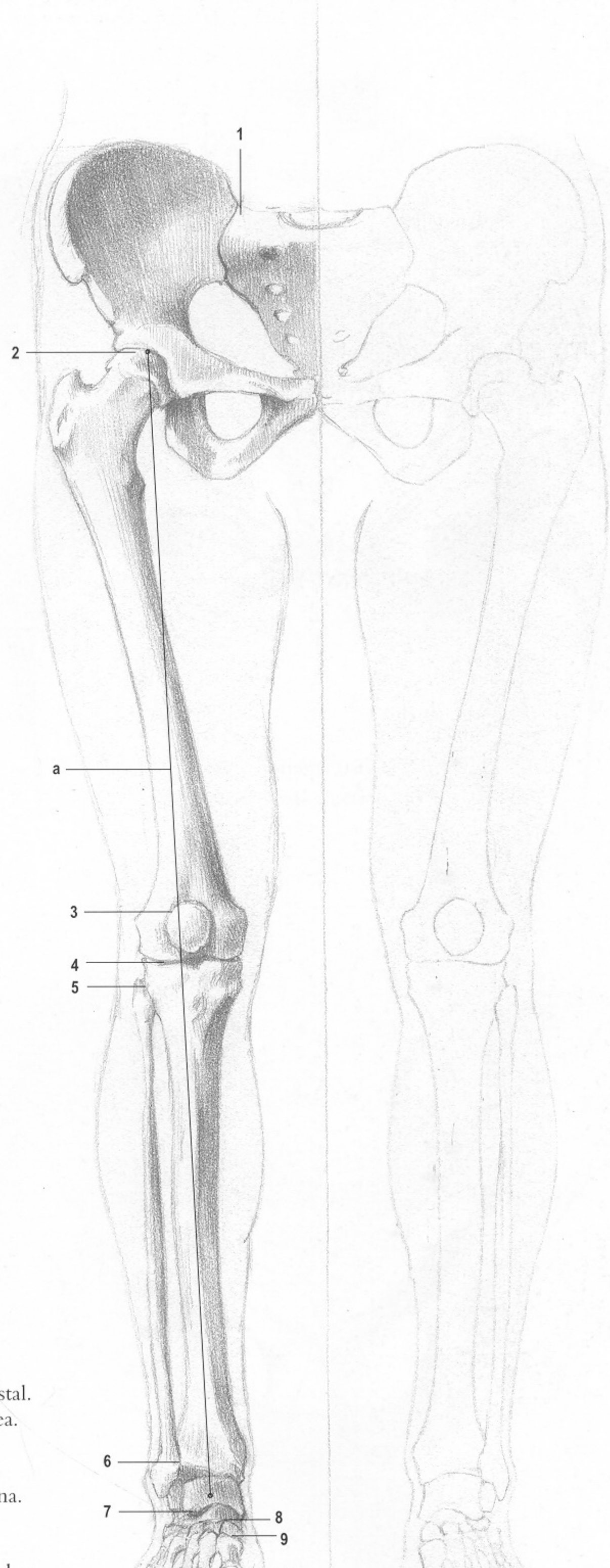

1 Articulación sacroiliaca.
2 Articulación de la cadera.
3 Articulación femoropatelar.
4 Articulación tibiofemoral.
5 Articulación tibioperonea proximal.
6 Articulación tibioperonea distal.
7 Articulación astragalocalcánea.
8 Articulación astragalocalcaneoescafoidea.
9 Articulación tarsometatarsiana.
10 Articulación proximal de los dedos.
11 Articulación media de los dedos.
12 Articulación distal de los dedos.

Una línea recta imaginaria que empieza en la articulación de la cadera atraviesa el astrágalo.

Vista anterior

Fig. 105
Pelvis masculina

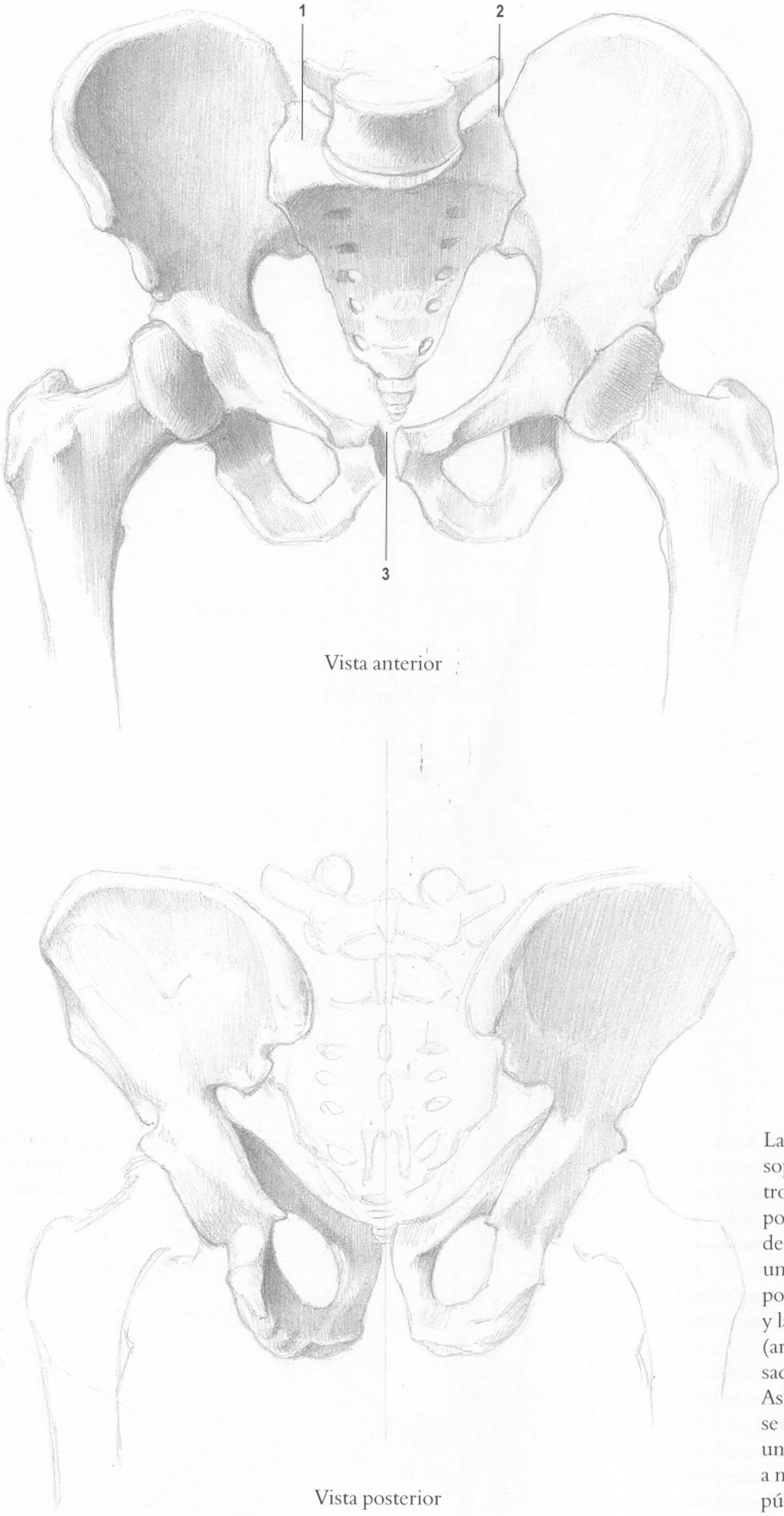

Vista anterior

Vista posterior

La cintura pelviana soporta el peso del tronco. Está formada por los huesos coxales derecho e izquierdo, unidos en su parte posterior por el sacro (**1**) y la sinartrosis (articulación fija) sacroiliaca (**2**). Asimismo, los coxales se hallan fuertemente unidos por delante, a nivel de la sínfisis púbica (**3**).

Fig. 106
Pelvis femenina

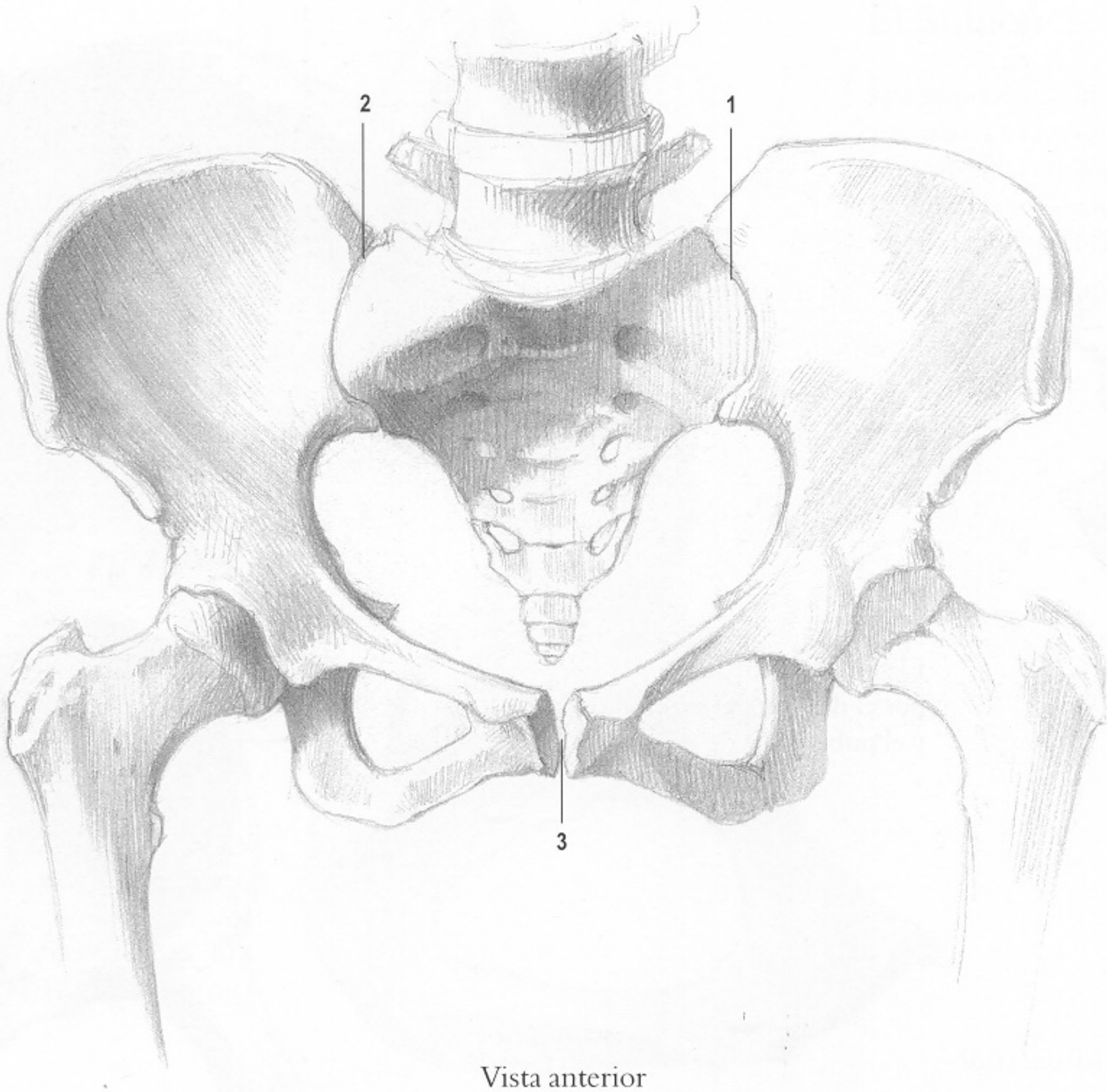

Vista anterior

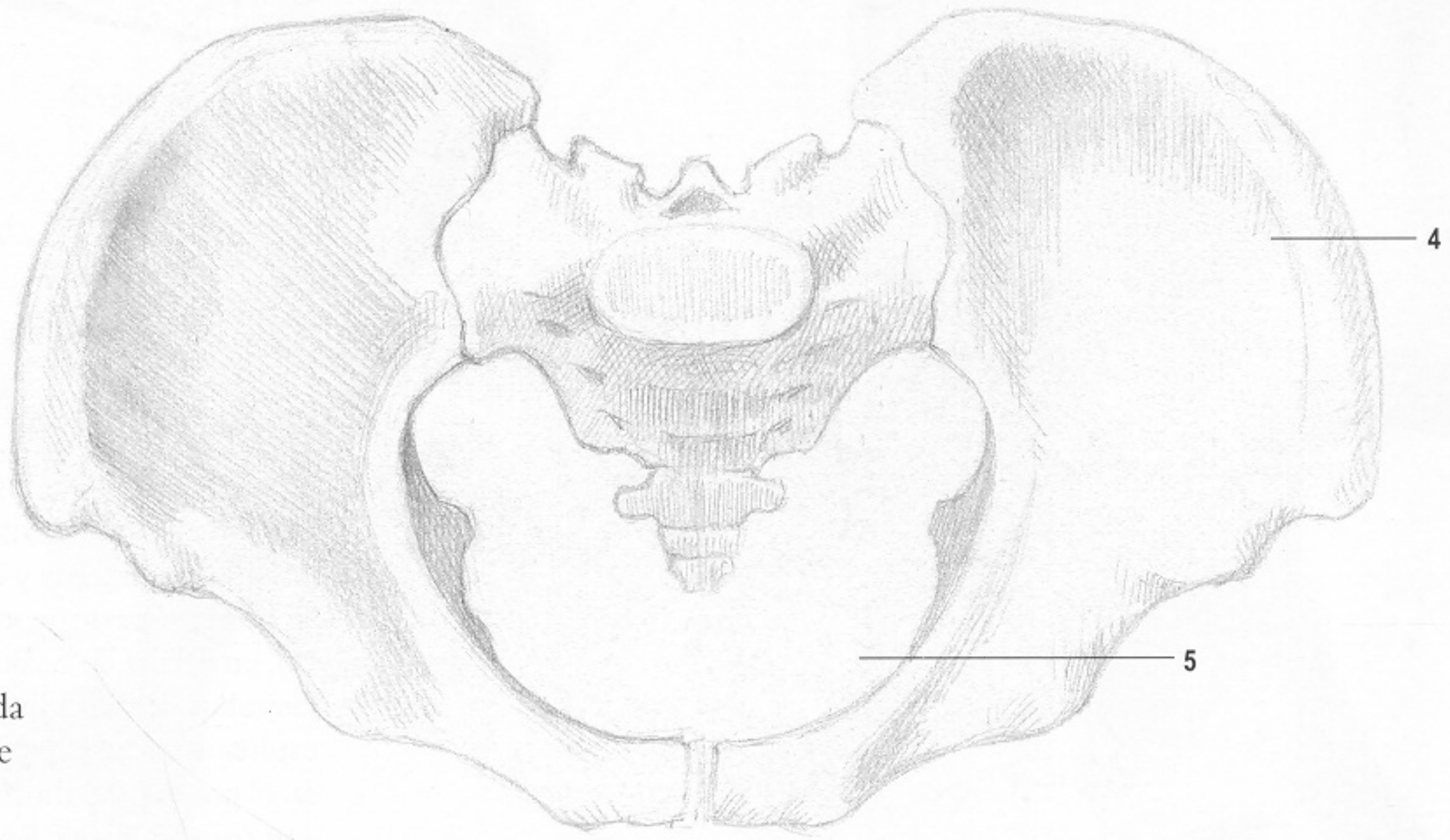

Vista craneal

La abertura mayor (**4**) de la pelvis está formada por el límite inferior de la cavidad abdominal. La abertura menor (**5**) constituye el canal óseo del parto, cuya entrada se dirige hacia adelante. La pelvis femenina es más ancha que la masculina.

Fig. 107
El coxal

El coxal está formado
por el ilion (**a**), el isquion (**b**)
y el pubis (**c**).

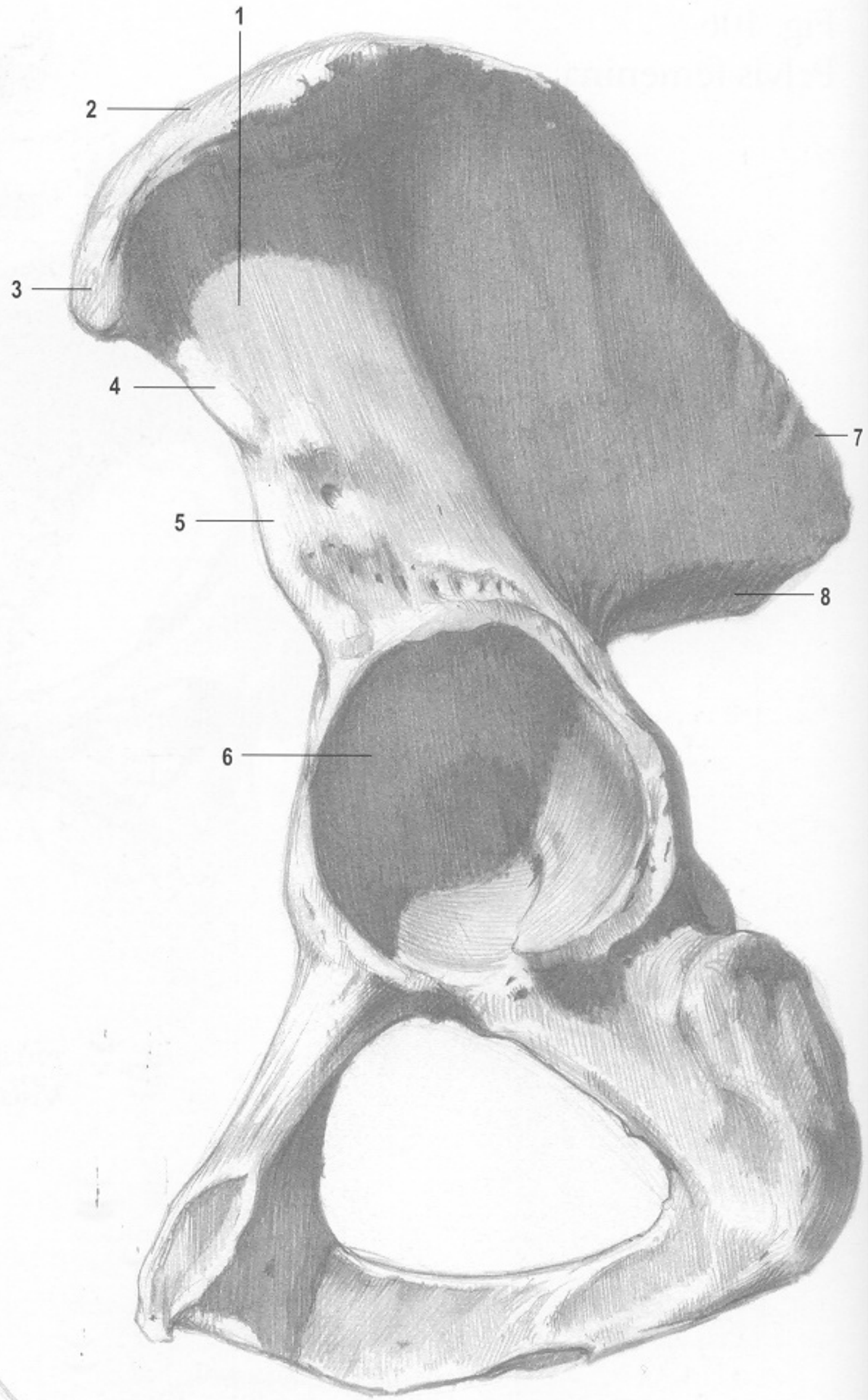

Vista lateral

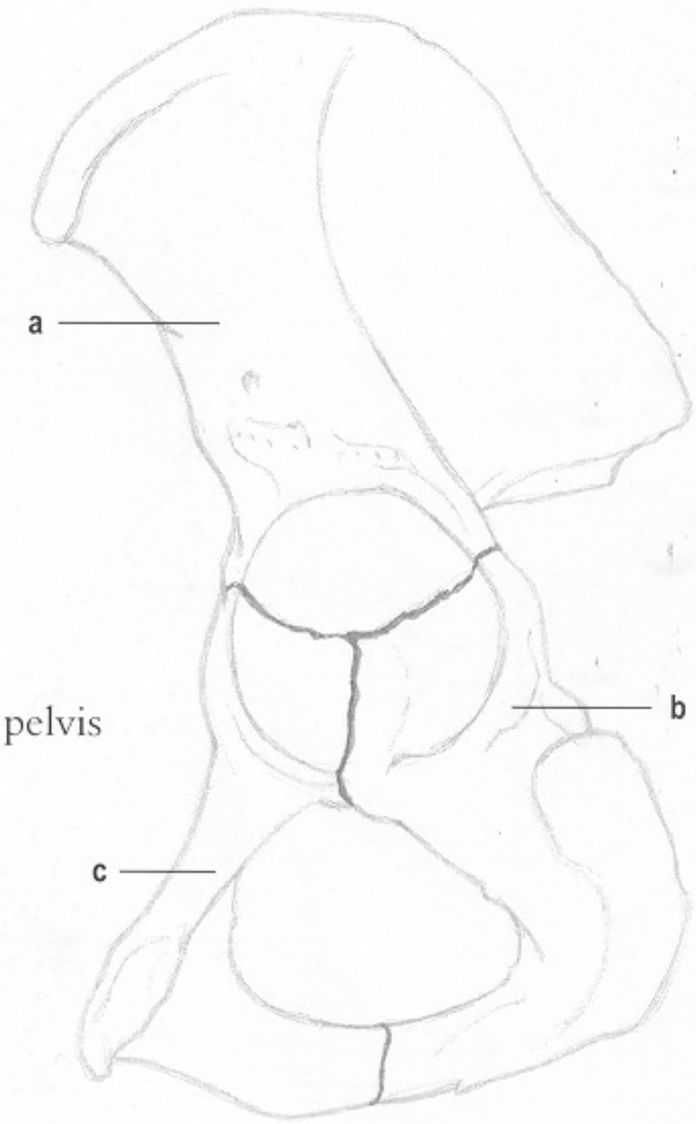

Sinostosis de la pelvis

El ilion

El ilion es plano y triangular (**1**), convexo por su cara externa y cóncavo por la interna. El borde superior constituye la cresta iliaca (**2**), en forma de S. En el extremo anterior lateral de la cresta iliaca se encuentra la espina iliaca anterosuperior (**3**) y debajo, en el cuerpo del ilion, la espina iliaca anteroinferior (**4**). En la fosa acetabular (**6**), el cuerpo del ilion (**5**) se halla soldado al pubis y al isquion. En el extremo posterior de la cresta iliaca se distinguen claramente la espina iliaca posterosuperior (**7**) y la posteroinferior (**8**).

El isquion

El cuerpo del isquion (**1**) delimita la cavidad articular. La rama ascendente del isquion (**2**) acaba en la tuberosidad isquiática (**3**). La cresta lateral existente se denomina espina isquiática (**4**).

El pubis

En la parte anterior del cuerpo del pubis (**1**) se encuentra la cresta obturatriz (**2**). La sínfisis inicialmente cartilaginosa y luego osificada (**4**) une ambas ramas descendentes del pubis. En la parte superior de la rama del pubis (**5**) se distingue la cresta pectínea (**6**) y el borde del acetábulo (**7**). El pubis delimita el agujero obturador (**8**).

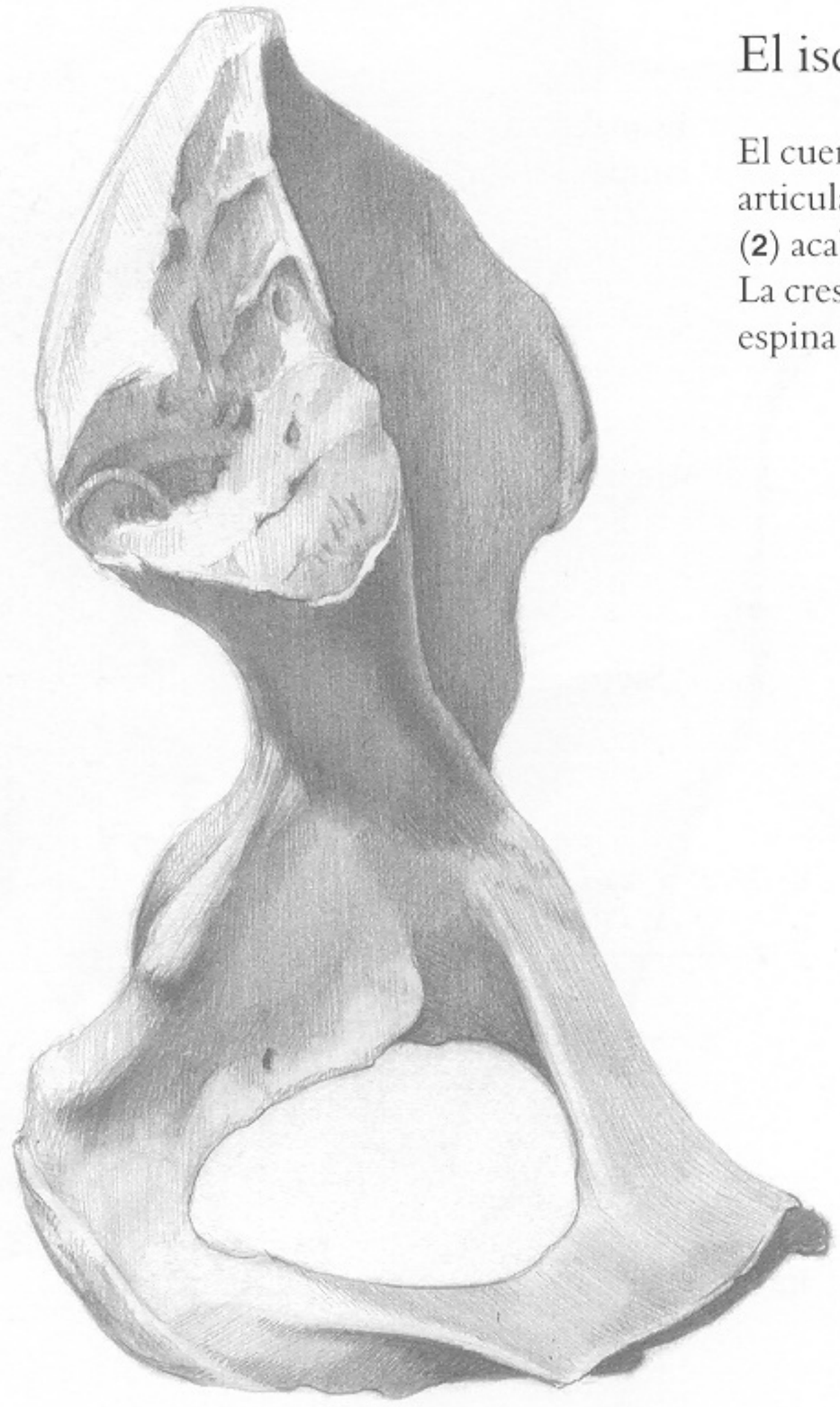

Vista medial

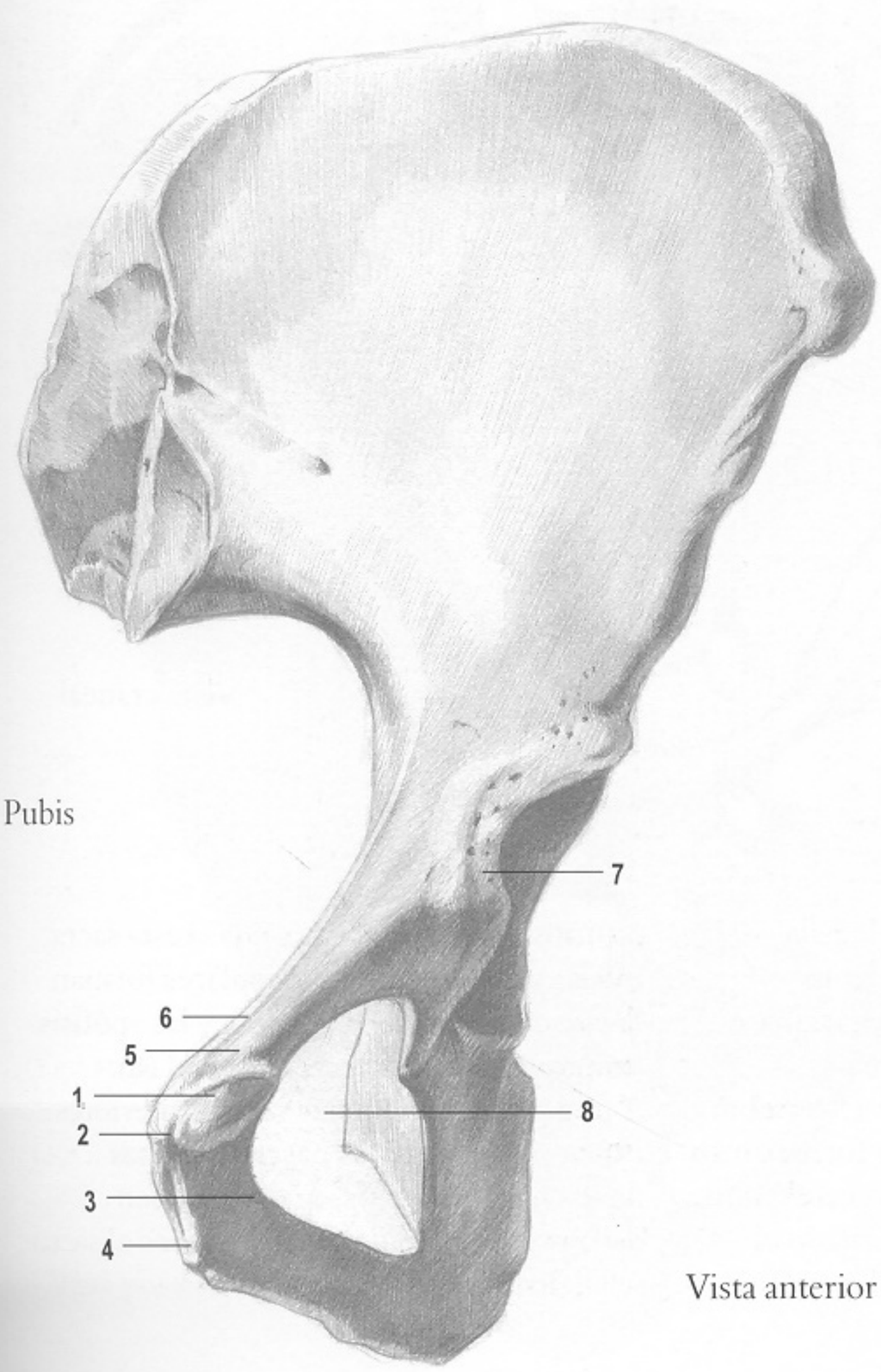

Pubis

Vista anterior

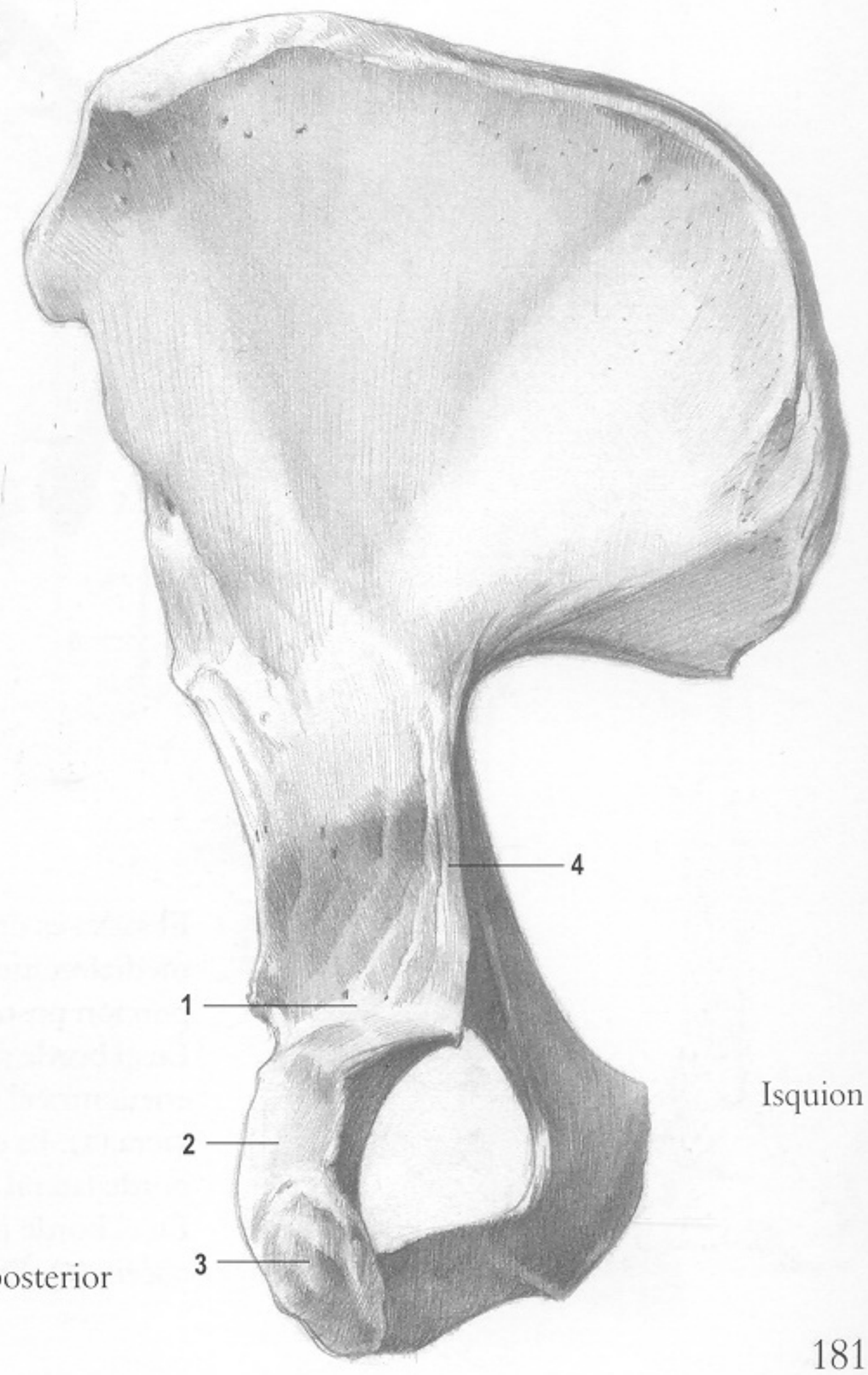

Isquion

Vista posterior

Fig. 108
El sacro

Esqueleto de la cintura pelviana

Sacro

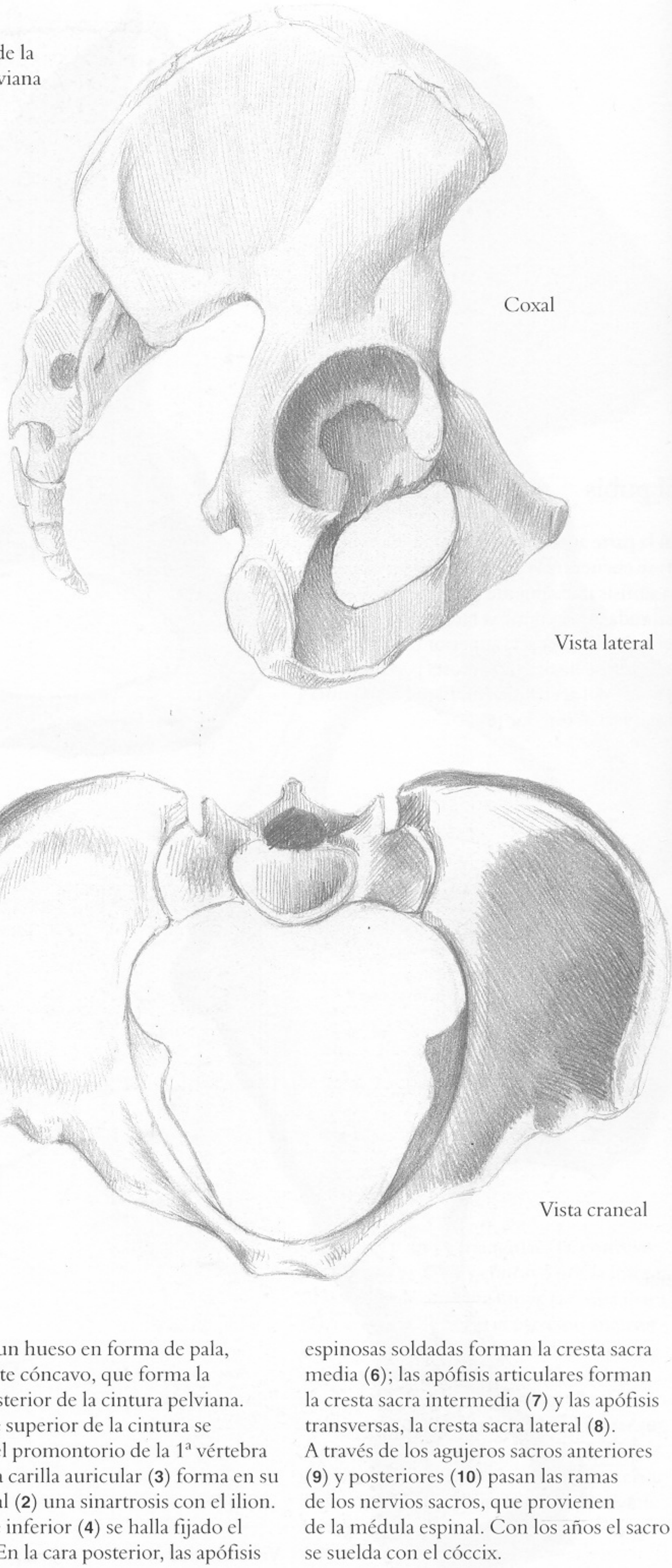

Coxal

Vista lateral

Vista craneal

El sacro es un hueso en forma de pala, medialmente cóncavo, que forma la porción posterior de la cintura pelviana. En el borde superior de la cintura se encuentra el promontorio de la 1ª vértebra sacra (**1**). La carilla auricular (**3**) forma en su borde lateral (**2**) una sinartrosis con el ilion. En el borde inferior (**4**) se halla fijado el cóccix (**5**). En la cara posterior, las apófisis espinosas soldadas forman la cresta sacra media (**6**); las apófisis articulares forman la cresta sacra intermedia (**7**) y las apófisis transversas, la cresta sacra lateral (**8**). A través de los agujeros sacros anteriores (**9**) y posteriores (**10**) pasan las ramas de los nervios sacros, que provienen de la médula espinal. Con los años el sacro se suelda con el cóccix.

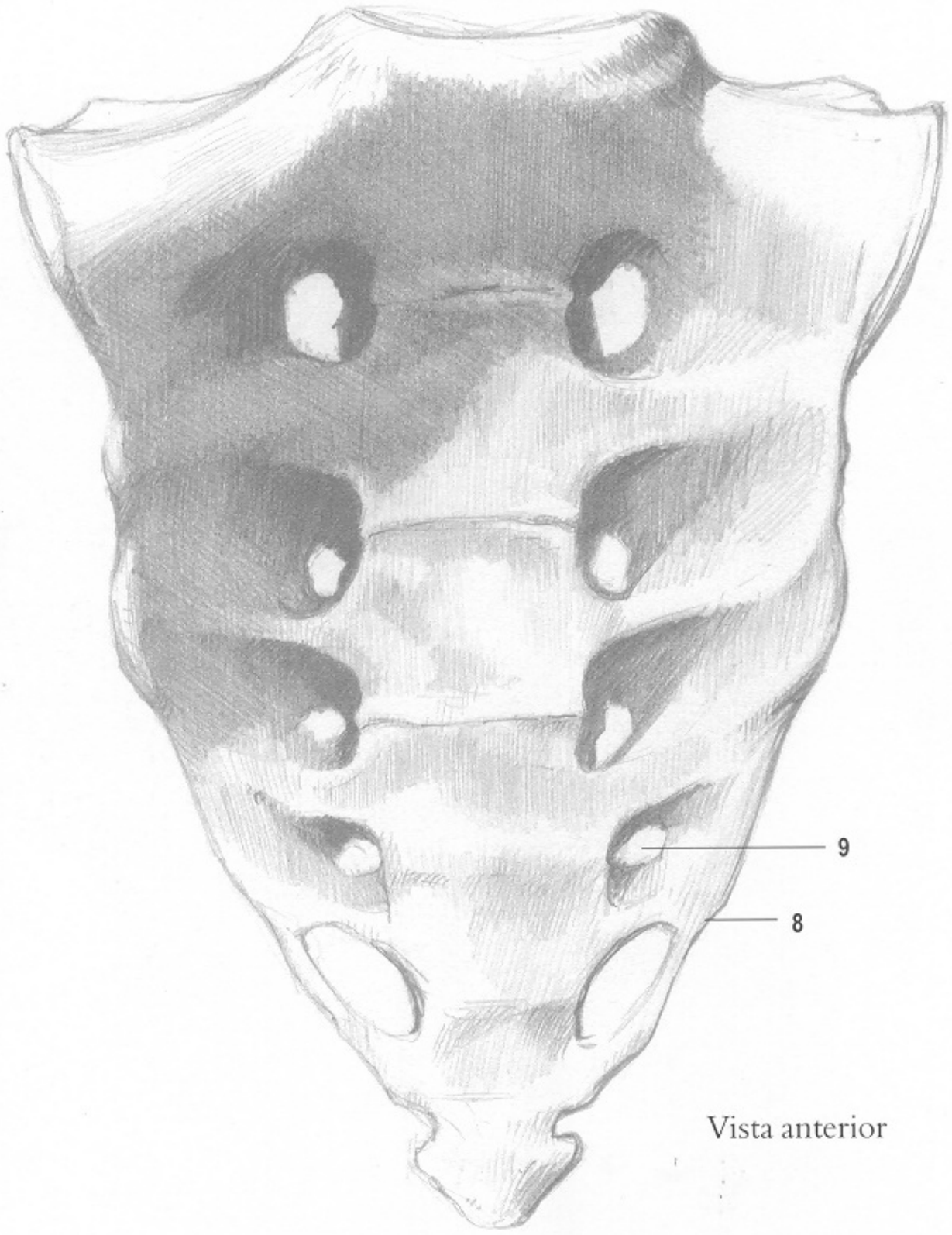

Vista anterior

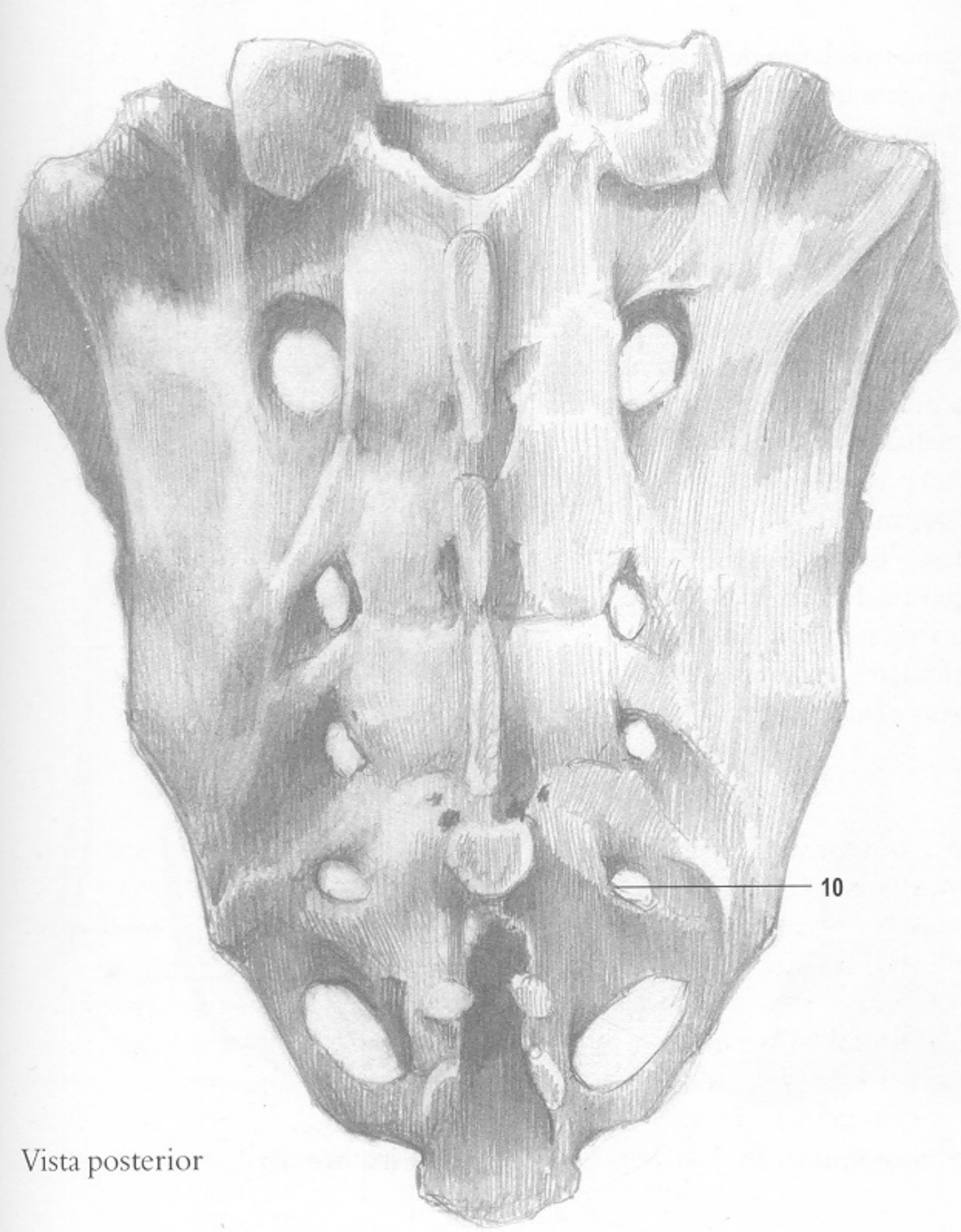

Vista posterior

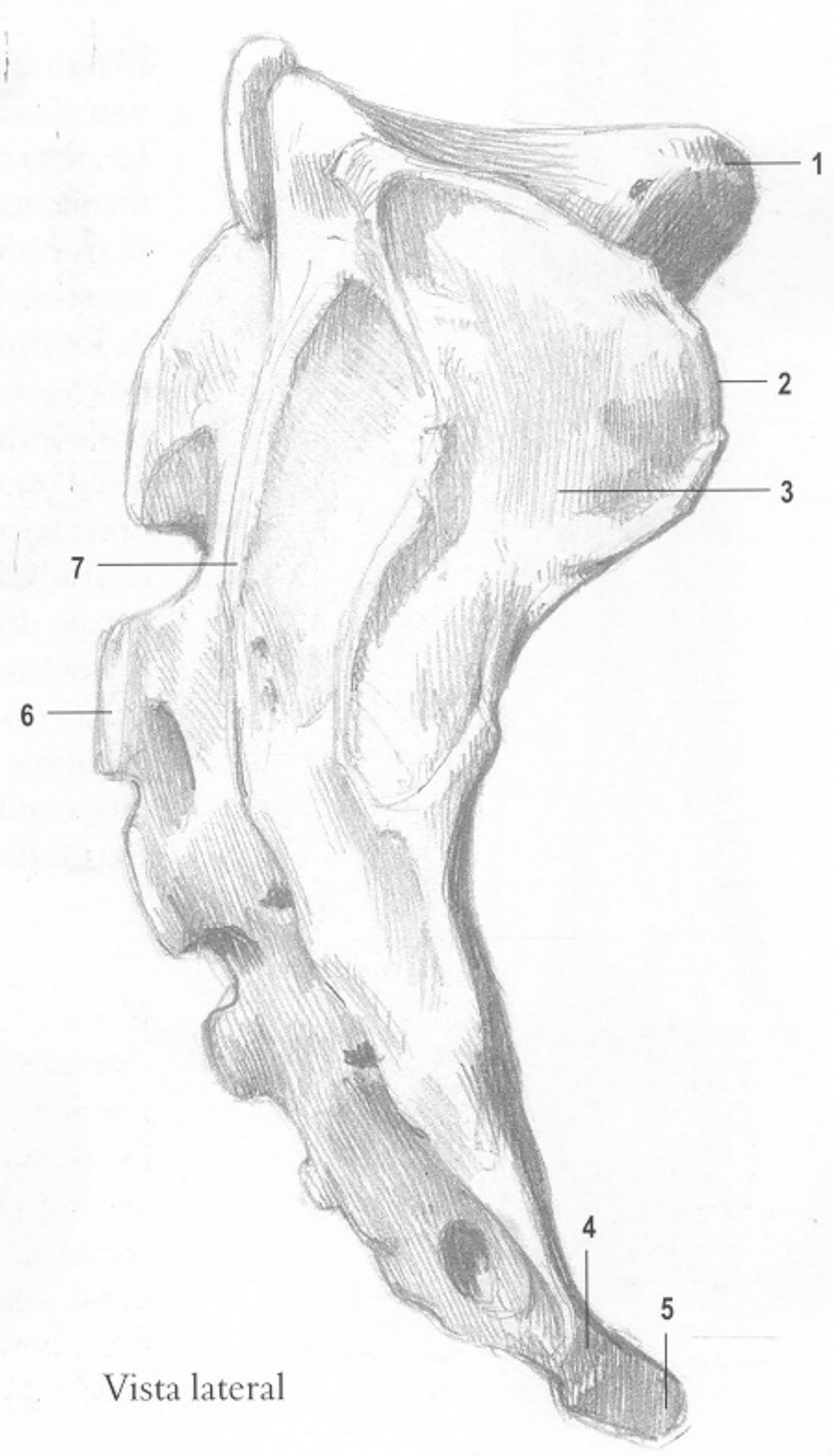

Vista lateral

Fig. 109
El fémur

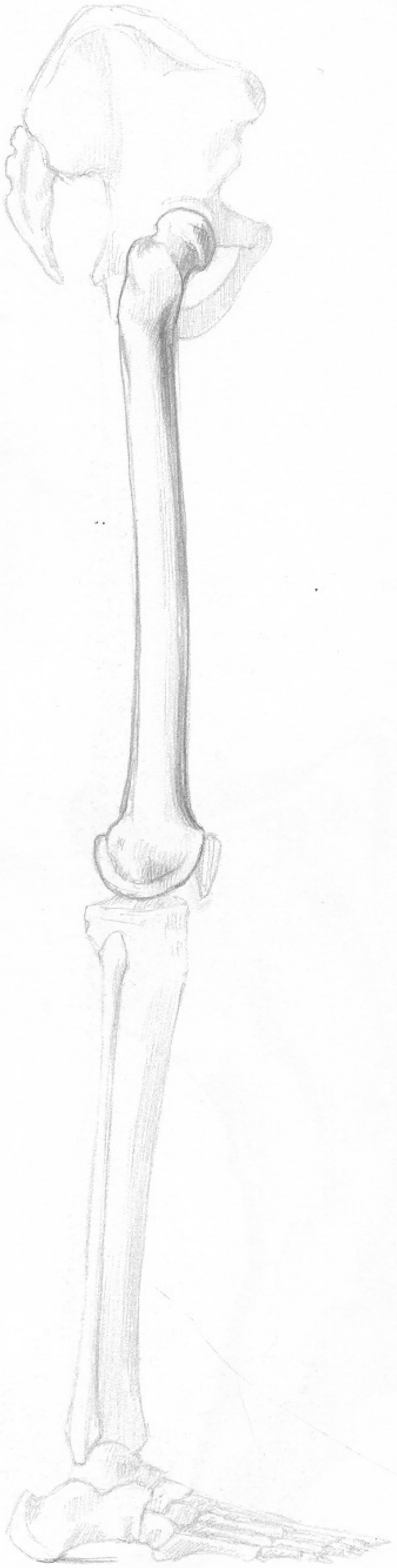

El fémur es el hueso más largo del cuerpo y su eje sufre una ligera inclinación medial. La cabeza (**1**) es semiesférica y el cuello (**2**) forma una ángulo de 45° con la diáfisis. El trocánter mayor (**3**) y menor (**4**) constituyen el lugar de inserción de los músculos glúteos. La diáfisis (**5**) está ligeramente inclinada hacia atrás. Los cóndilos interno y externo del extremo distal (**6**) forman una articulación con la tibia; la carilla rotuliana (**7**) se articula con la rótula. En la cara posterior (**8**), por debajo del trocánter mayor, se encuentra el trocánter menor, y más abajo, la línea áspera (**9**). Por encima de los cóndilos se distingue la superficie poplítea (**10**). Junto a los cóndilos articulares se observan los epicóndilos interno y externo (**11**).



Vista lateral



Vista medial

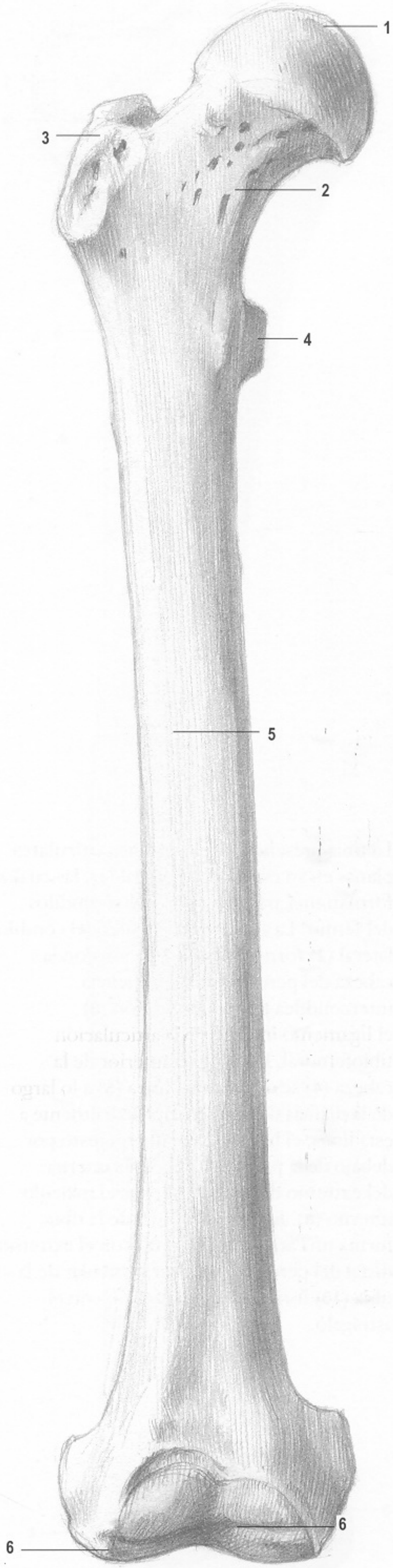

Vista anterior

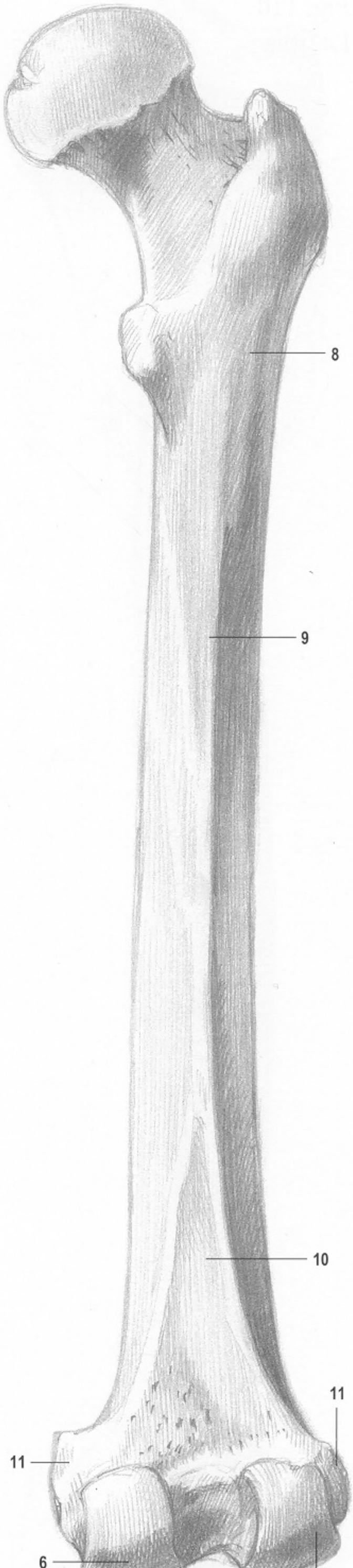

Vista posterior

Fig. 110
La tibia

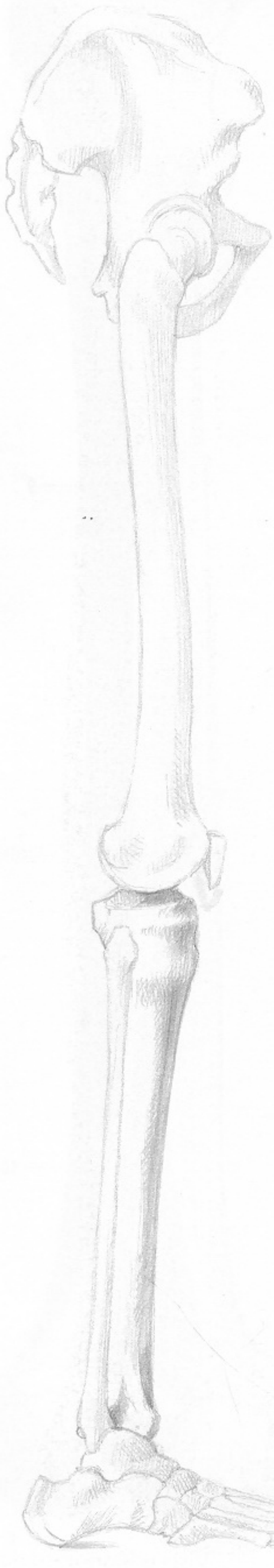

La tibia presenta dos superficies articulares planas en su extremo proximal (**1**), las cuales forman una articulación con los cóndilos del fémur. La superficie articular del cóndilo lateral (**2**) forma una articulación con la cabeza del peroné. En la eminencia intercondílea tiene su inserción (**3**) el ligamento interno de la articulación tibiofemoral. En la parte anterior de la cabeza (**4**) se origina una línea (**5**) a lo largo de la diáfisis del hueso (**6**). Medialmente a esta línea, el hueso se encuentra justo por debajo de la piel (**7**). La apófisis interna del extremo distal del hueso es el maleolo interno (**8**). El extremo distal de la tibia forma una articulación junto con el extremo distal del peroné (**9**). La cara articular de la tibia (**10**) forma una articulación con el astrágalo.

Vista lateral

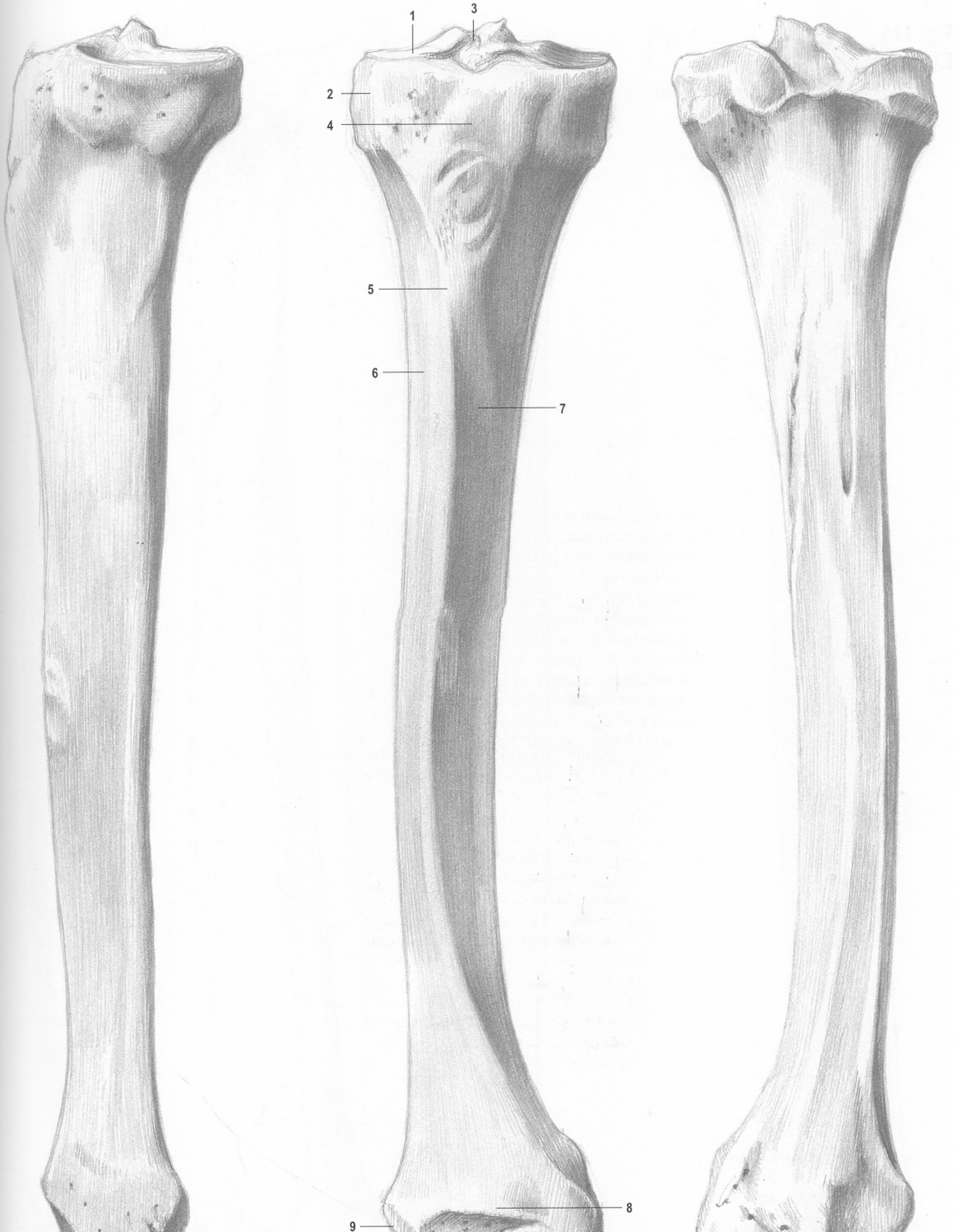

Vista medial Vista anterior Vista posterior

Fig. 111
El peroné

Vista lateral

Vista posterior

Fig. 112
Ligamentos de la articulación tibioperoneal

Vista medial

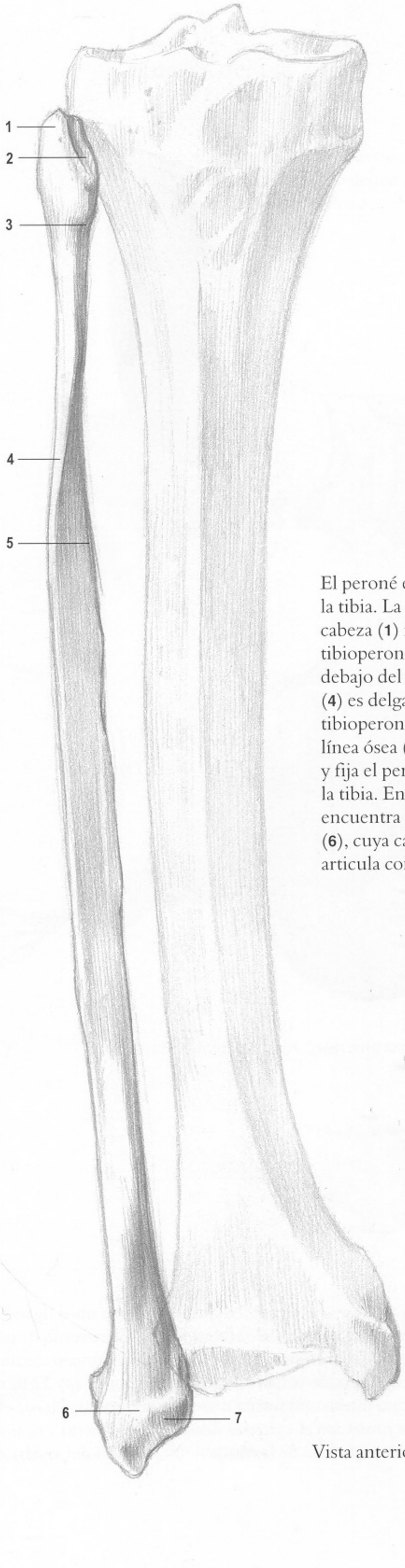

Vista anterior

El peroné es más delgado que la tibia. La cara articular (**2**) de su cabeza (**1**) forma la articulación tibioperoneal superior. Por debajo del cuello (**3**) la diáfisis (**4**) es delgada. El ligamento tibioperoneal se origina en la línea ósea (**5**) de la cara medial y fija el peroné a la diáfisis de la tibia. En el extremo distal se encuentra el maleolo externo (**6**), cuya cara medial (**7**) se articula con el astrágalo.



1 Ligamento peroneotibial anterior.
2 Ligamento peroneotibial posterior.
3 Membrana interósea.
4 Ligamento peroneotibial anterior inferior.

Fig. 113
La rótula

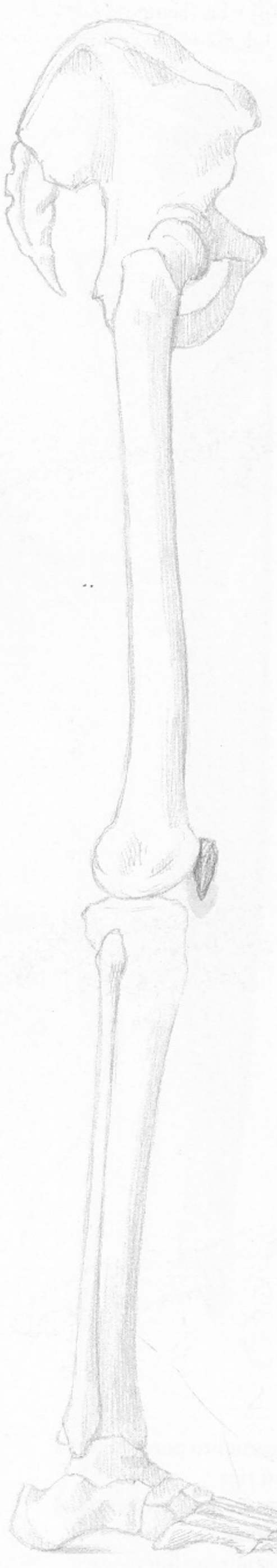

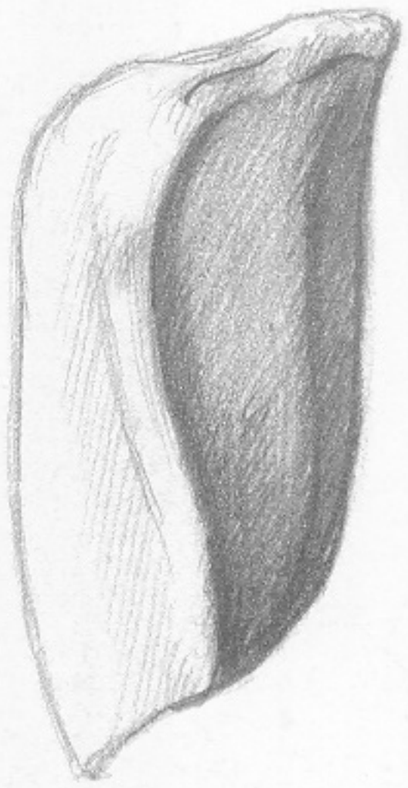

Vista lateral

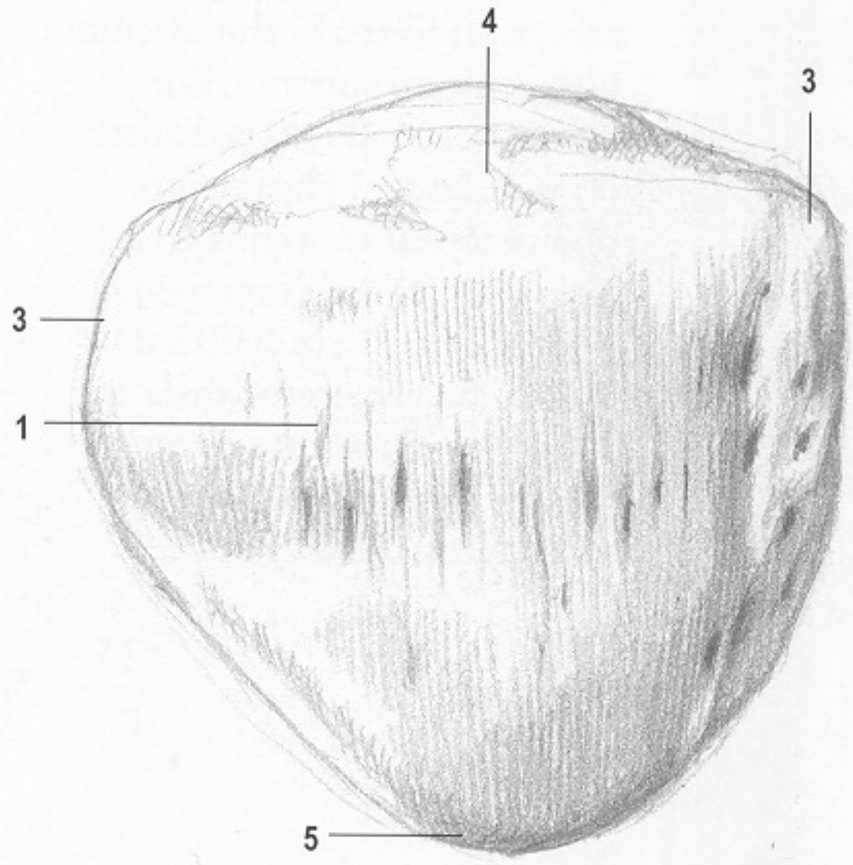

Vista anterior

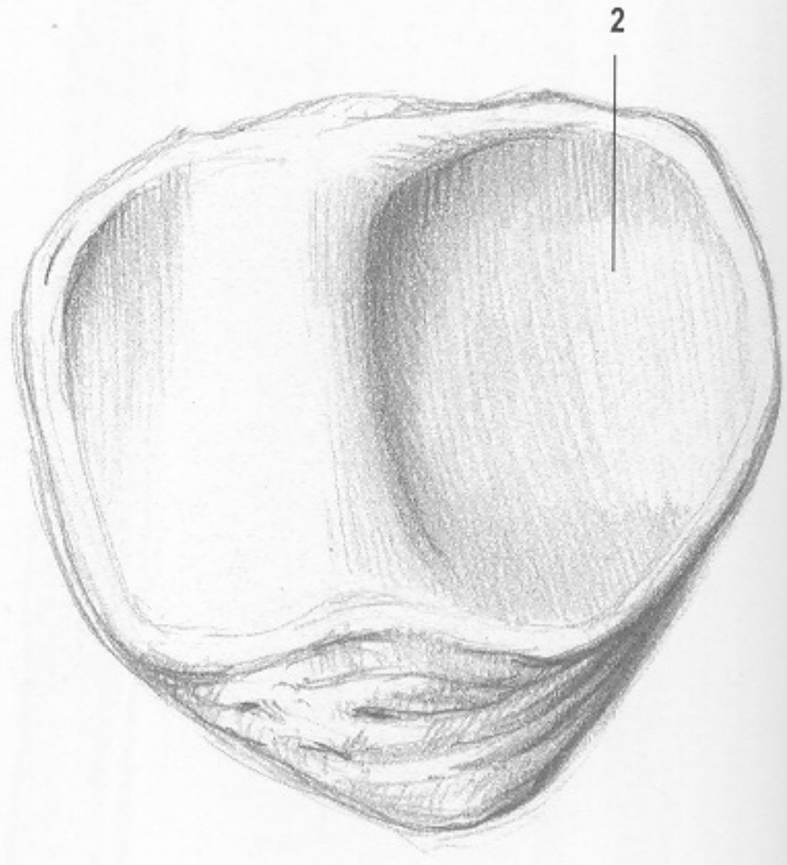

Vista posterior

La rótula es un hueso sesamoideo que se halla dentro del tendón del músculo cuádriceps. Su cara anterior (**1**) es prominente y puede palparse bajo la piel. Su cara interna (**2**) forma una articulación junto con el extremo distal del fémur. De cada lado de la rótula parten unos ligamentos (**3**) que se fijan en el extremo distal del fémur.
El cuádriceps se inserta en su borde superior (**4**). El ligamento rotuliano se prolonga hasta el borde inferior de la rótula (**5**) y se inserta en la tibia como tendón del cuádriceps.

Fig. 114
Huesos del pie

El pie está formado por los huesos del tarso (**1-7**), del metatarso (**8**) y las falanges (**9-11**). Son huesos grandes porque deben soportar el peso del cuerpo. El dedo gordo es dos veces más grueso que los otros dedos del pie y tiene sólo dos falanges.

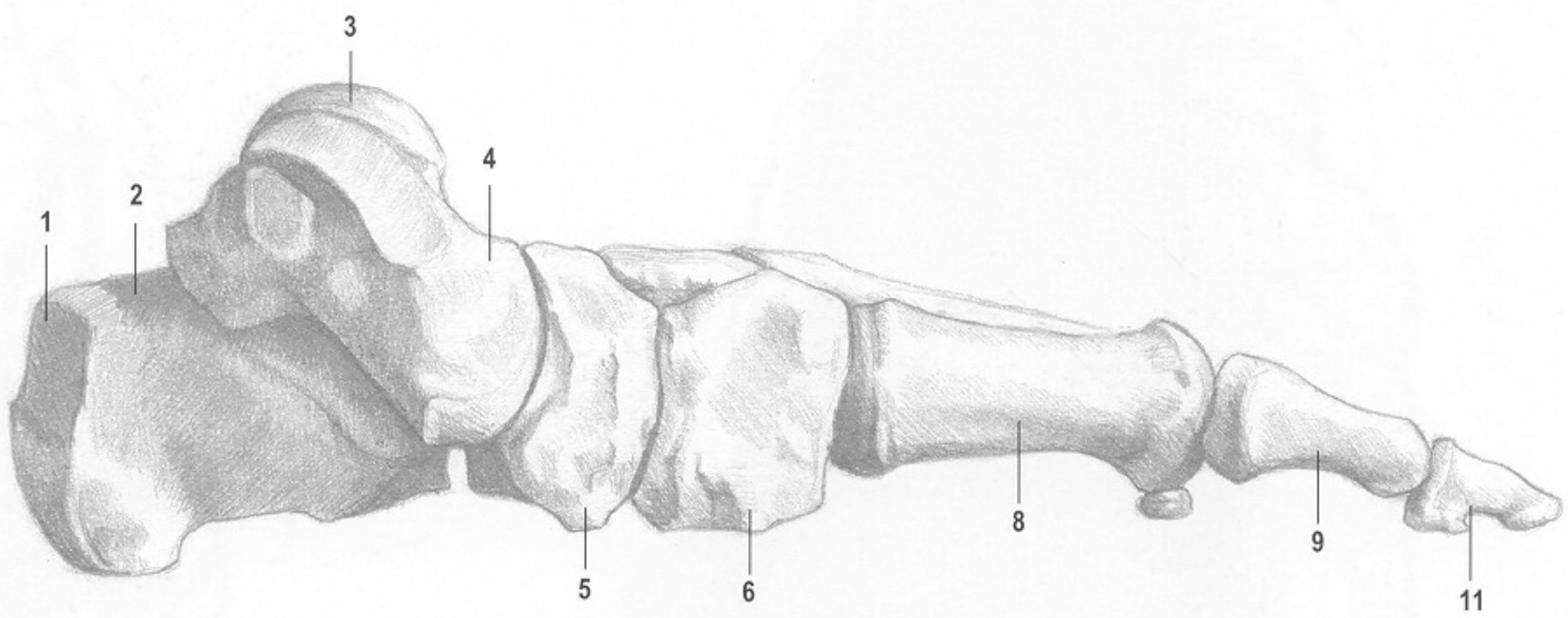

Vista medial

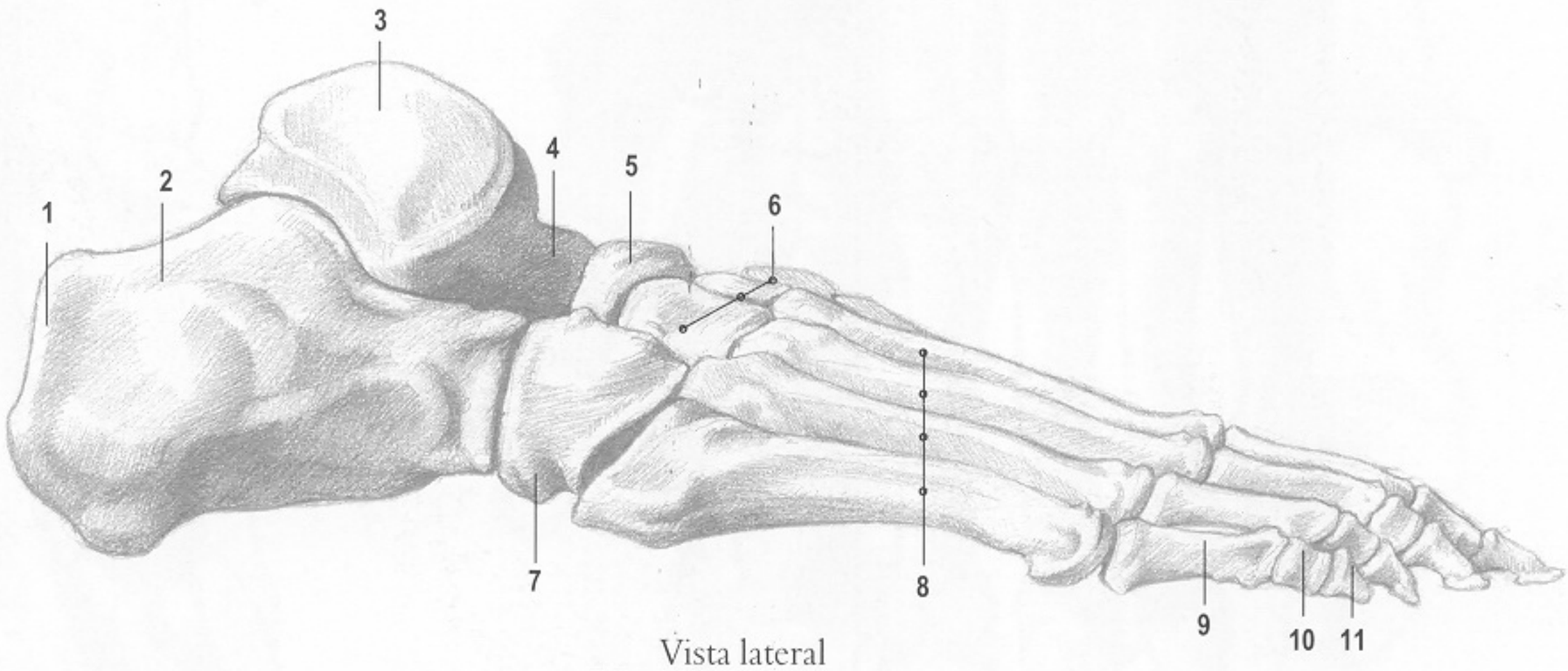

Vista lateral

Los huesos del 2º al 5º dedo.

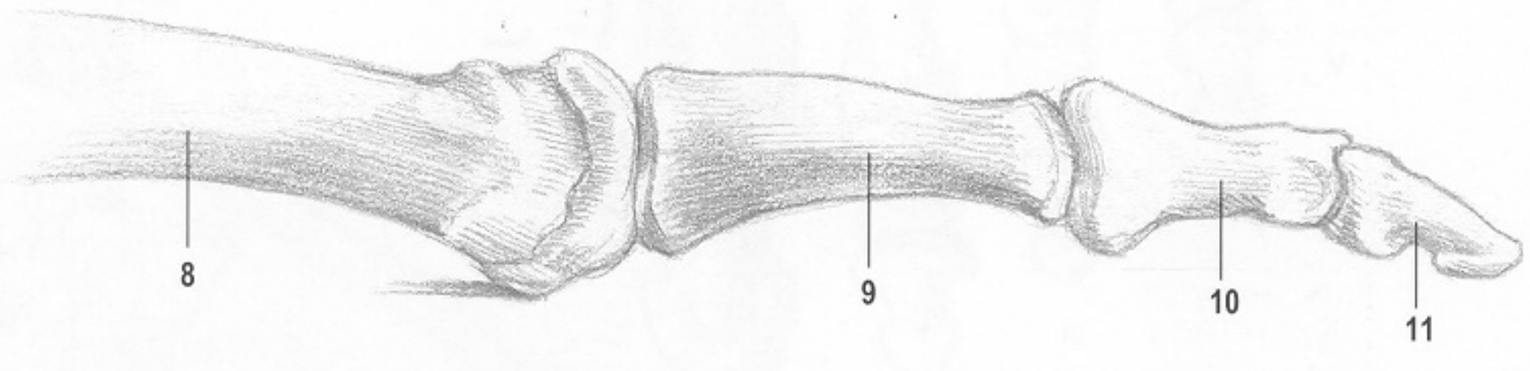

1 Tuberosidad calcánea.
2 Calcáneo.
3 Cara articular del astrágalo.
4 Cuerpo del astrágalo.
5 Escafoides.
6 Cuneiformes.
7 Cuboides.
8 Metatarsiano.
9 Falange proximal.
10 Falange media.
11 Falange distal.

Huesos del pie
(Continuación)

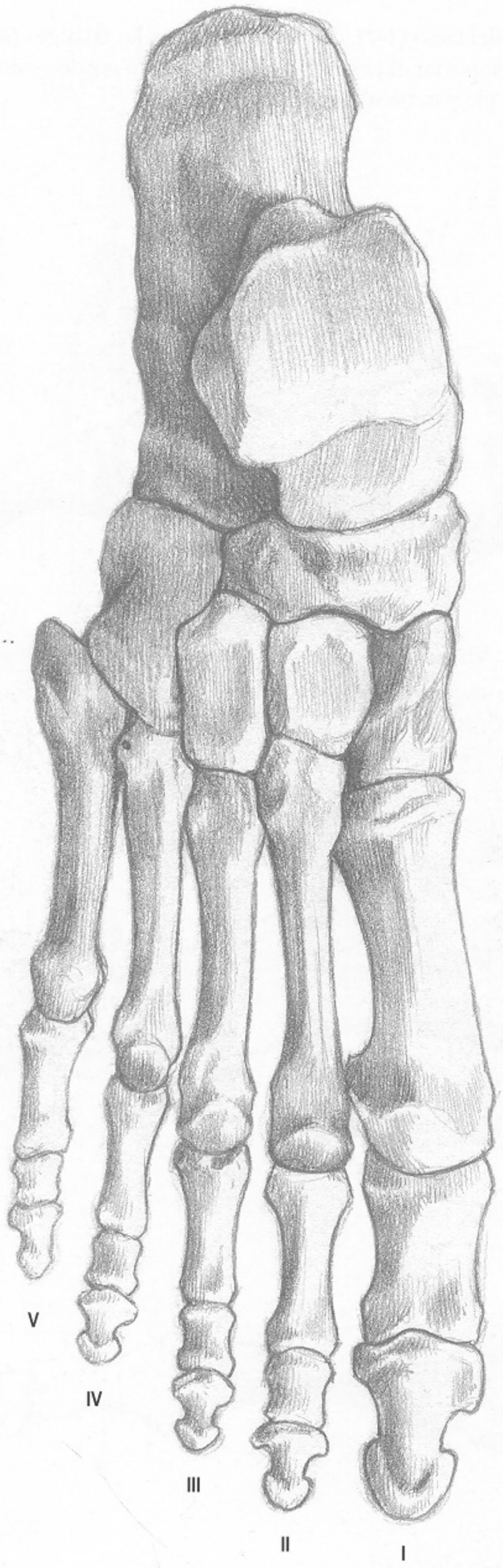

Vista dorsal

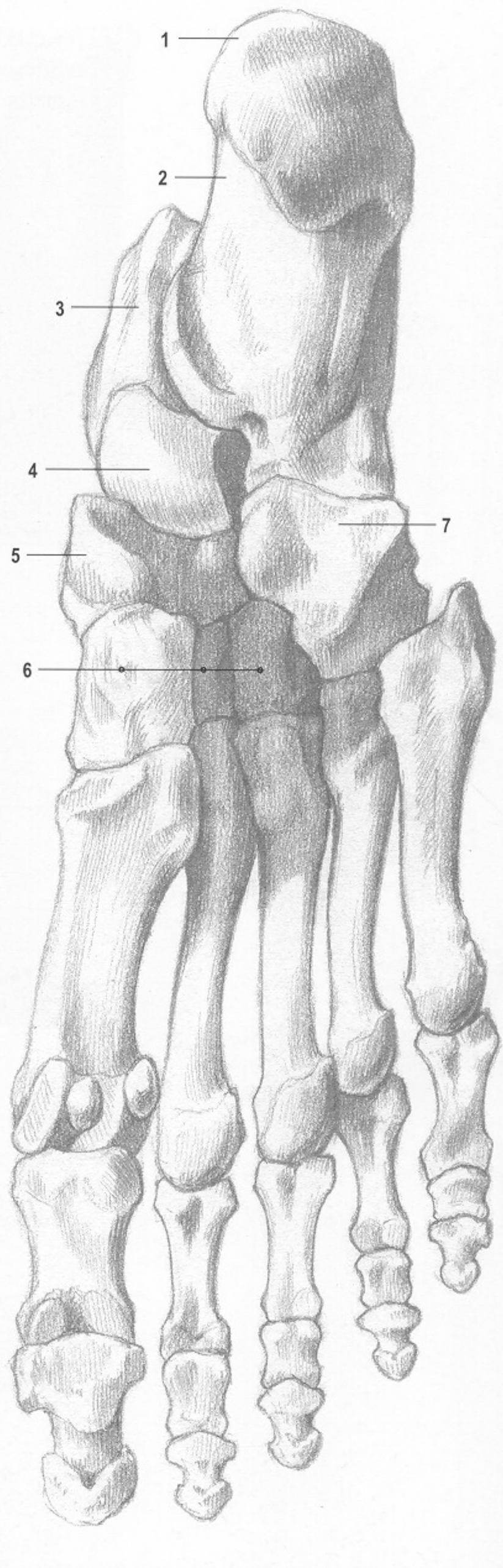

Vista plantar

1 Tuberosidad calcánea.
2 Calcáneo.
3 Astrágalo.
4 Cabeza del astrágalo.
5 Escafoides.
6 Cuneiformes.
7 Cuboides.

I–V: Dedos de los pies.

Fig. 115
Movimiento del pie

El mayor grado de flexión y extensión se produce en las articulaciones superior e inferior (**1**) del tobillo. Las articulaciones más inferiores del tarso y las metatarsianas tienen poco movimiento.
Las articulaciones interfalángicas pueden flexionarse y extenderse. El pie toma contacto con el suelo mediante las dos tuberosidades del calcáneo (**2**), por detrás, y con la base del 1er (**3**) y 5° (**4**) dedo del pie, por delante. Si el peso del cuerpo descansa sobre el pie, la bóveda del metatarso (**5**) se reduce. El pie se asemeja a una pluma: se aplana, pero vuelve a abovedarse. De ello se encargan los músculos tibiales anteriores y los peroneales largos.

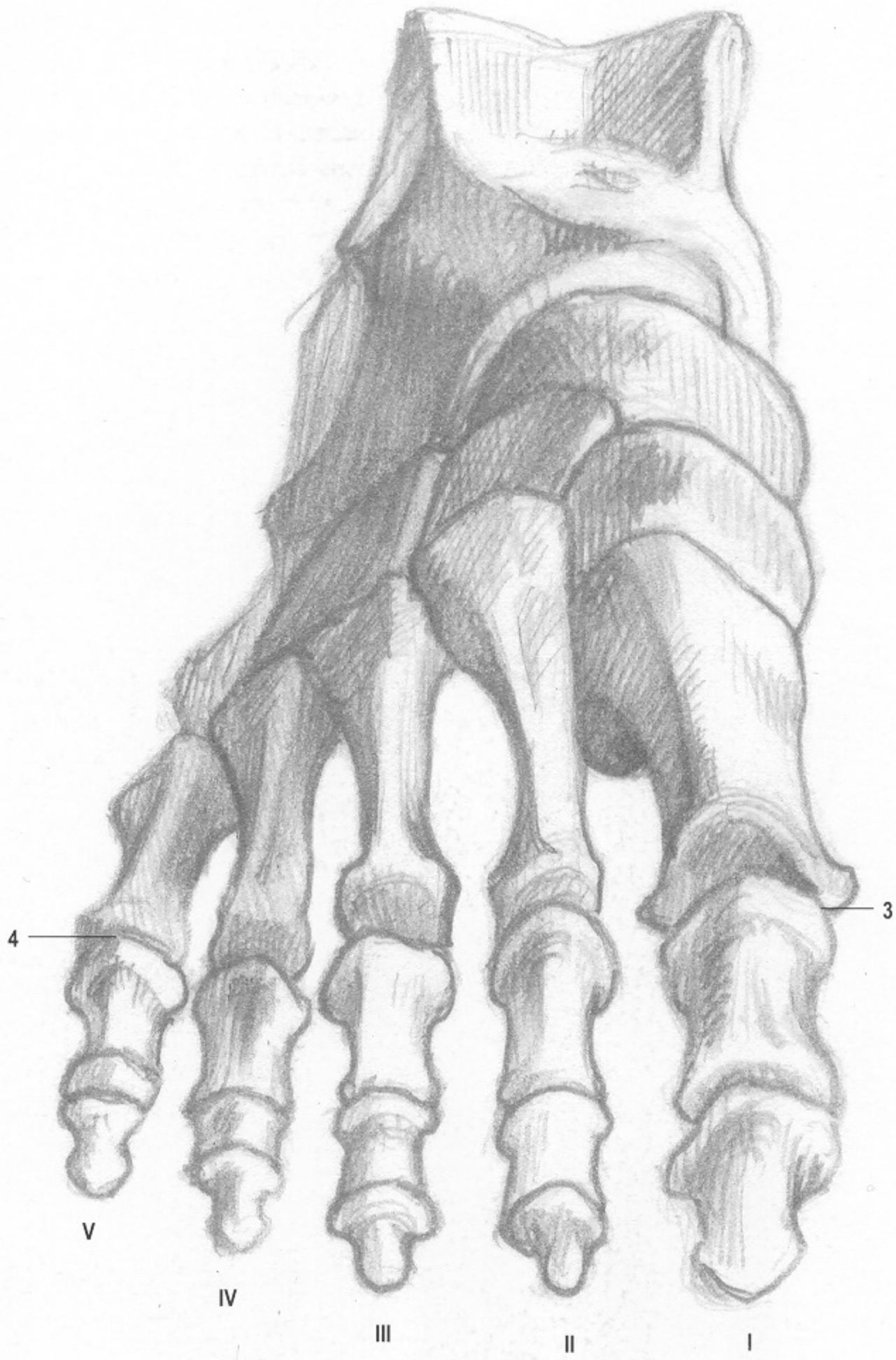

Vista anterior

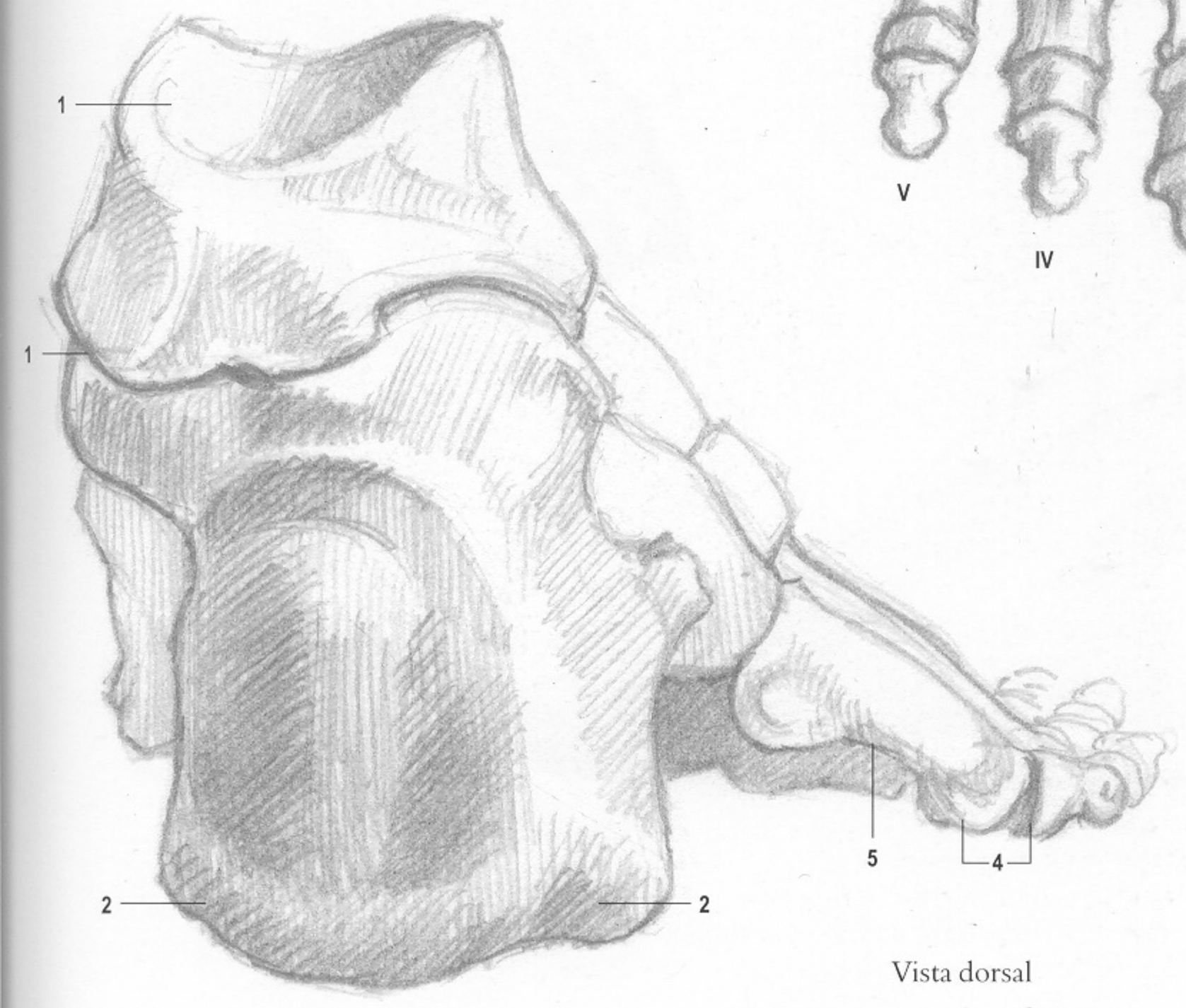

Vista dorsal

Fig. 116
Estudios del pie

Fig. 117
Ligamentos de la articulación
sacroiliaca

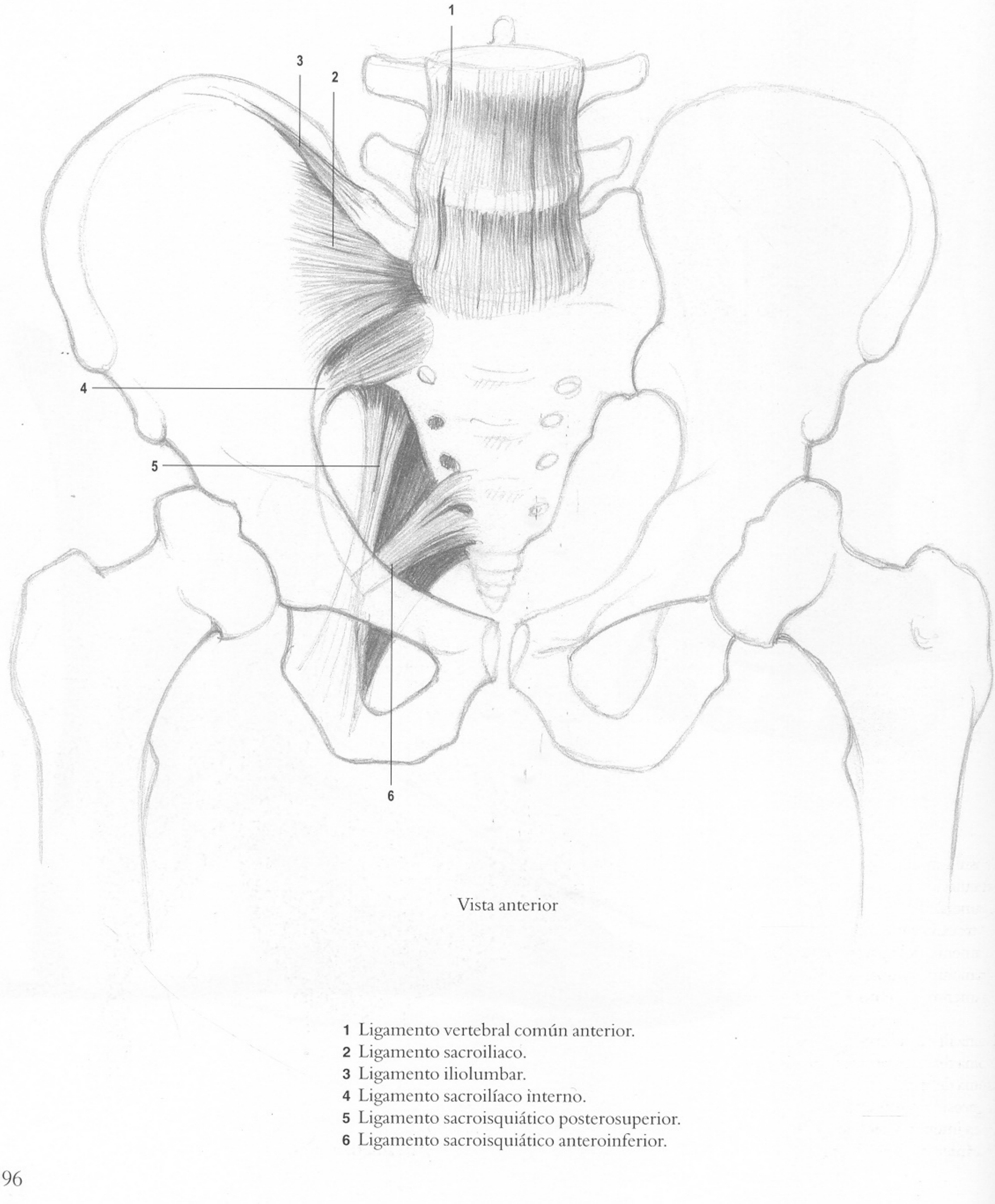

Vista anterior

1 Ligamento vertebral común anterior.
2 Ligamento sacroiliaco.
3 Ligamento iliolumbar.
4 Ligamento sacroilíaco interno.
5 Ligamento sacroisquiático posterosuperior.
6 Ligamento sacroisquiático anteroinferior.

Fig. 118
Ligamentos de la articulación de la cadera

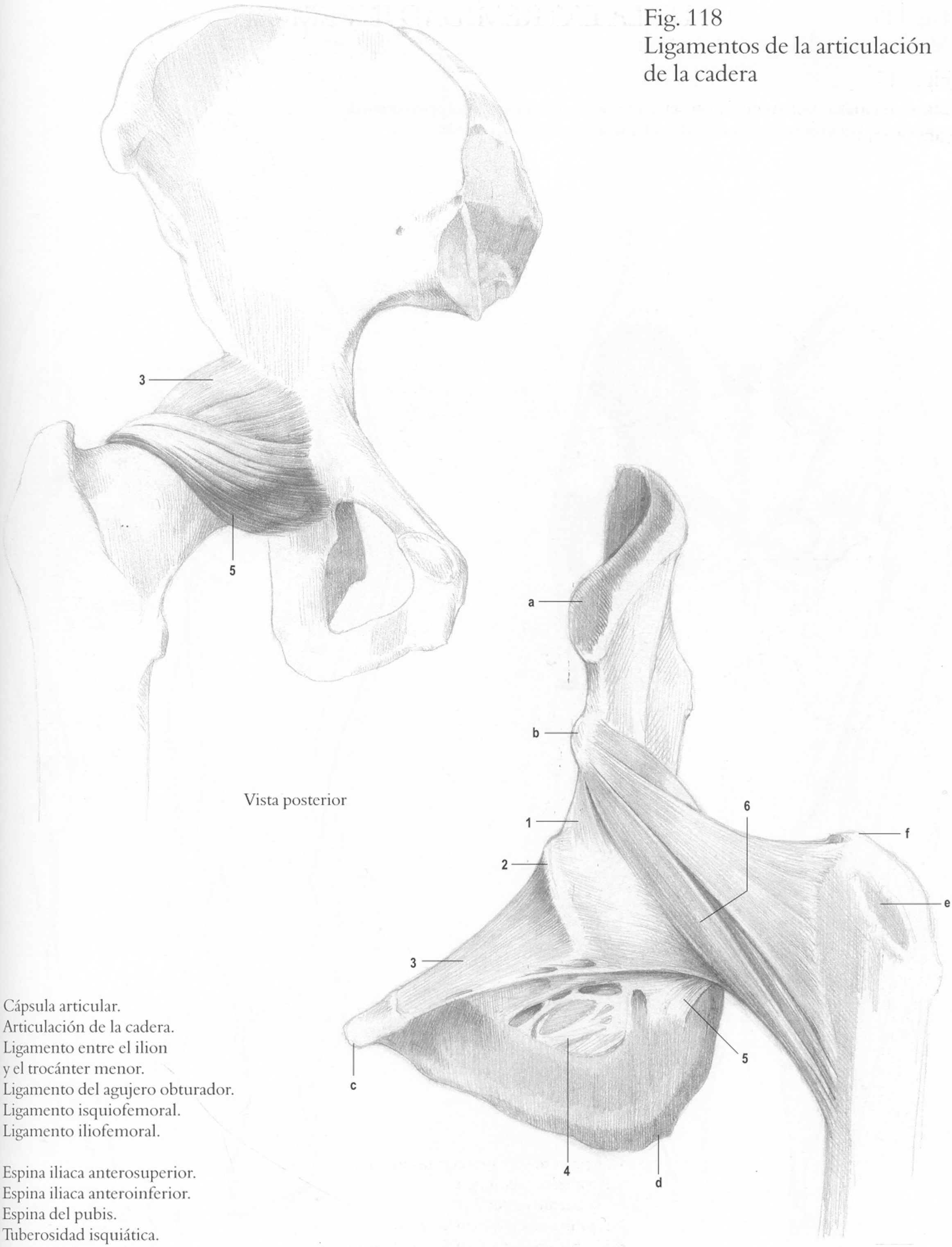

Vista posterior

1 Cápsula articular.
2 Articulación de la cadera.
3 Ligamento entre el ilion y el trocánter menor.
4 Ligamento del agujero obturador.
5 Ligamento isquiofemoral.
6 Ligamento iliofemoral.

a Espina iliaca anterosuperior.
b Espina iliaca anteroinferior.
c Espina del pubis.
d Tuberosidad isquiática.
e Línea intertrocantérea.
f Trocánter mayor del fémur.

Vista anterior

Fig. 119
Movimiento del eje de la cadera

El acto de caminar lentamente supone una serie de desplazamientos del peso corporal, como la oscilación del cuerpo y las caderas hacia la derecha y la izquierda.

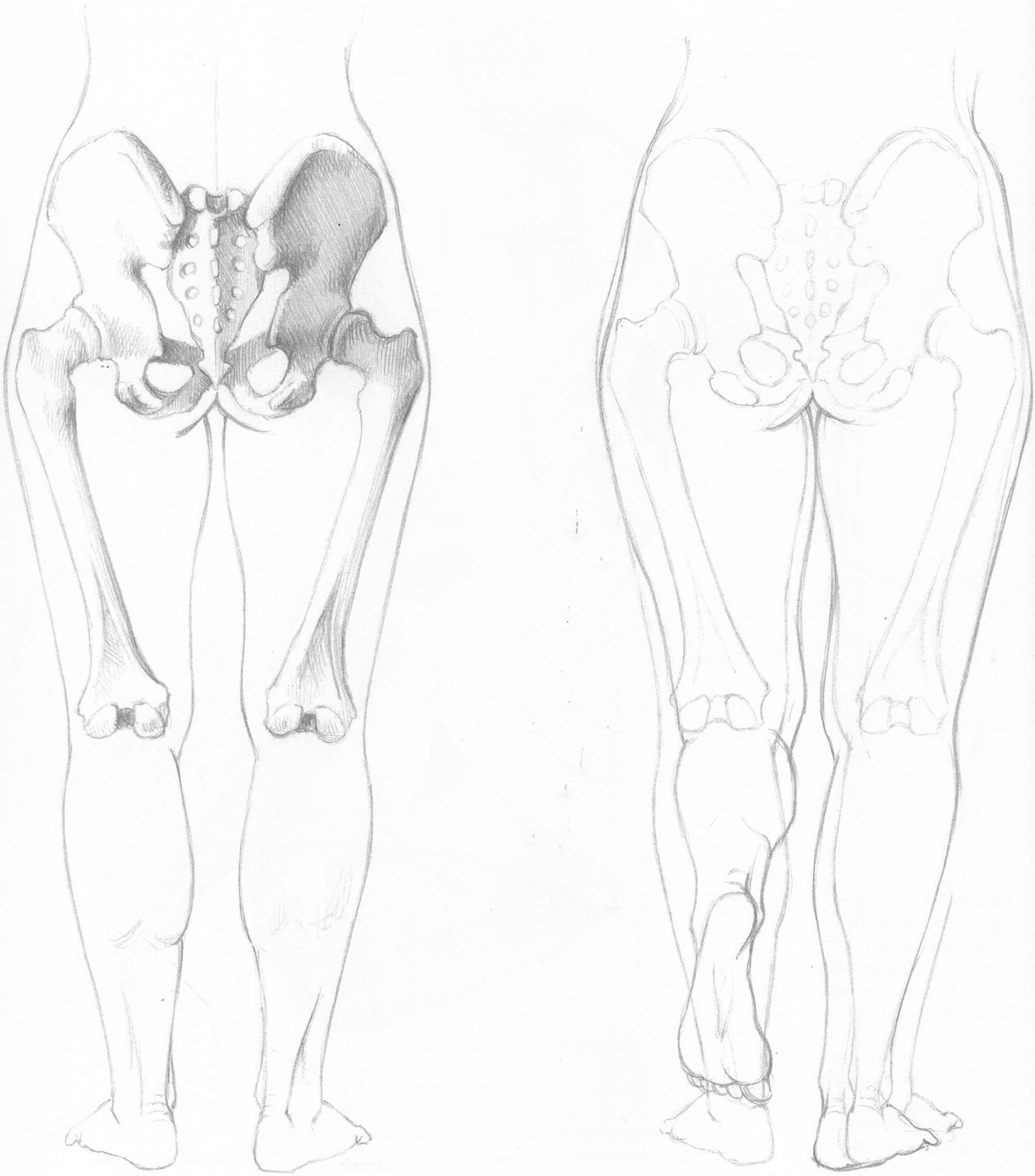

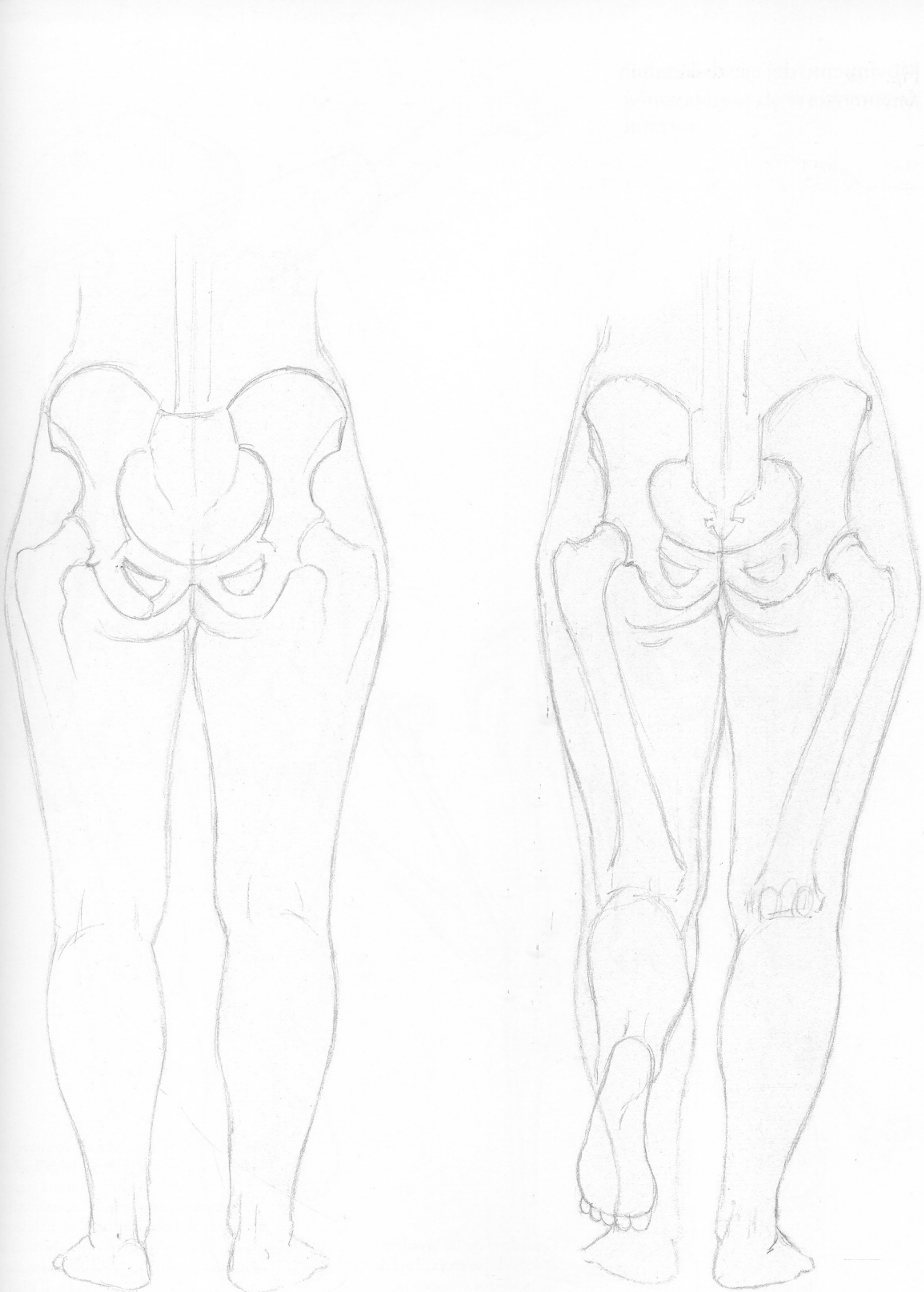

Movimiento del eje de la cadera
(Continuación)

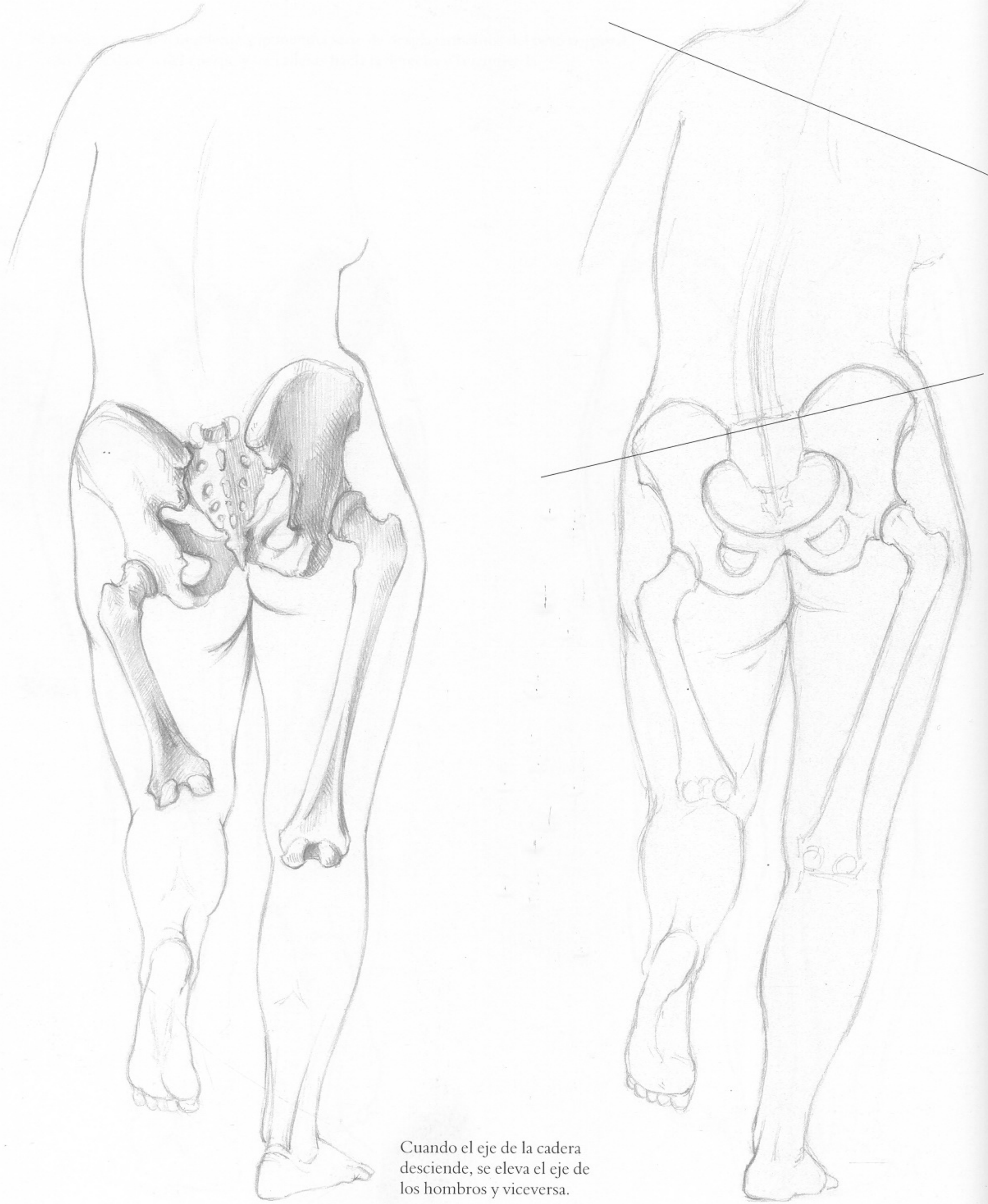

Cuando el eje de la cadera desciende, se eleva el eje de los hombros y viceversa.

Fig. 120
Movimientos de la extremidad inferior

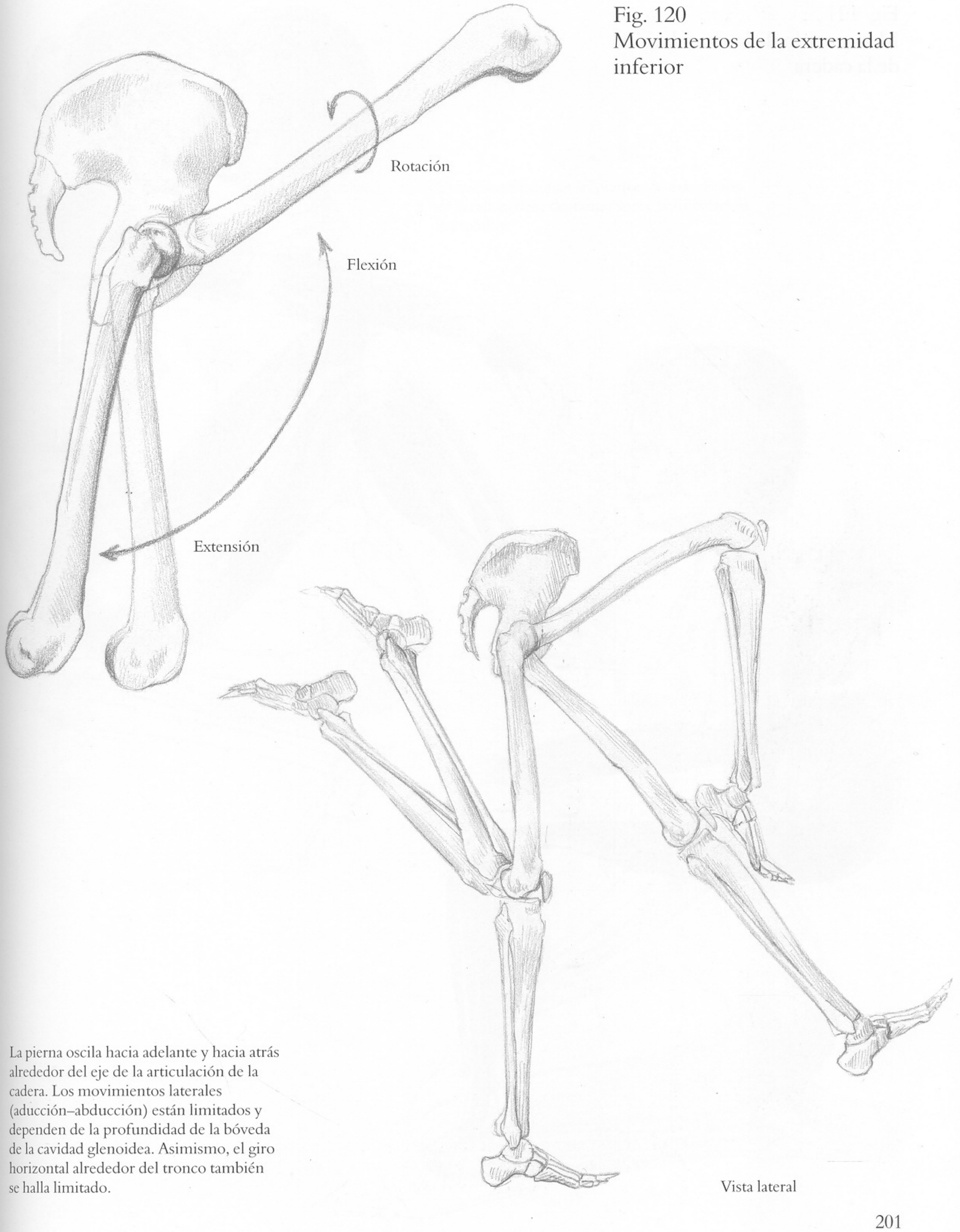

La pierna oscila hacia adelante y hacia atrás alrededor del eje de la articulación de la cadera. Los movimientos laterales (aducción–abducción) están limitados y dependen de la profundidad de la bóveda de la cavidad glenoidea. Asimismo, el giro horizontal alrededor del tronco también se halla limitado.

Vista lateral

Fig. 121
Movimiento de la articulación
de la cadera

Cuando se flexionan las piernas, la articulación de la cadera debe descansar sobre la articulación del tobillo.

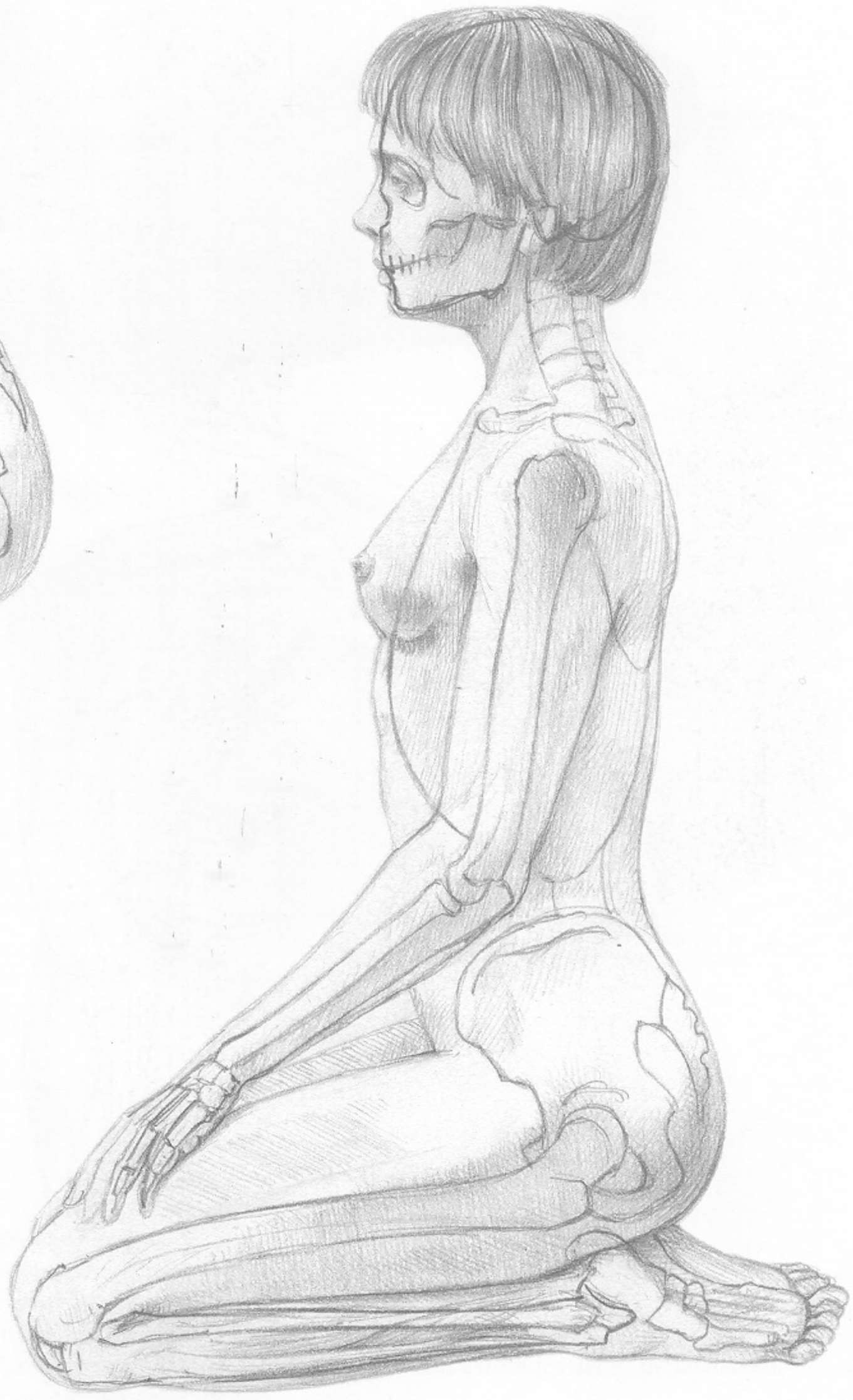

Movimiento de la articulación de la cadera
(Continuación)

Fig. 122
Ligamentos del pie

1 Ligamento cuneoescafoideo.
2 Ligamento astragaloescafoideo.
3 Cápsula articular de la articulación tibioastragalina.
4 Ligamento peroneoastragalino posterior.
5 Ligamento plantar largo.
6 Ligamento maleolar interno.
7 Ligamento cuneoescafoideo posterior.
8 Ligamento tarsometatarsiano dorsal.
9 Ligamentos plantares y laterales de la articulación metatarsofalángica del dedo gordo.

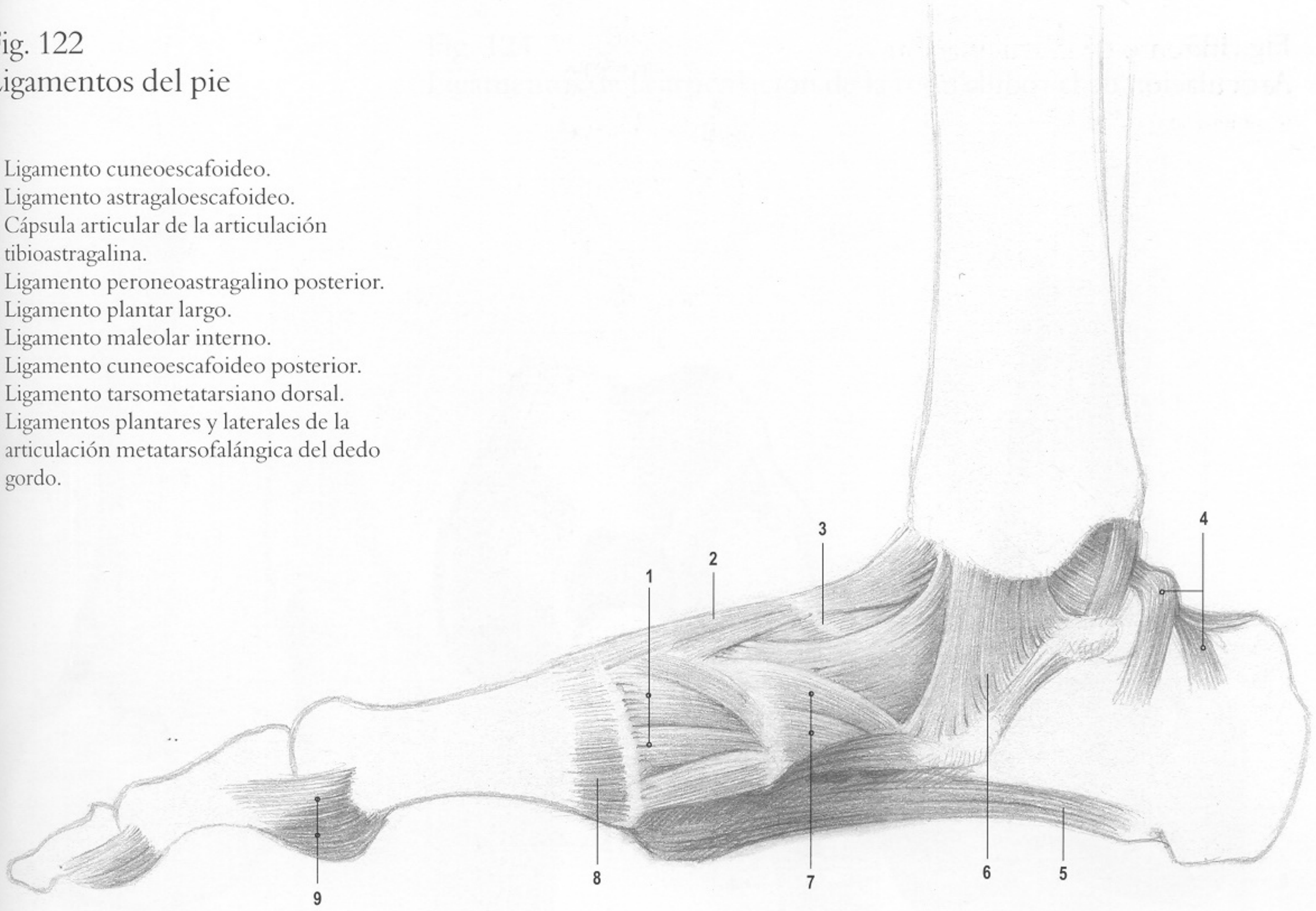

Vista medial

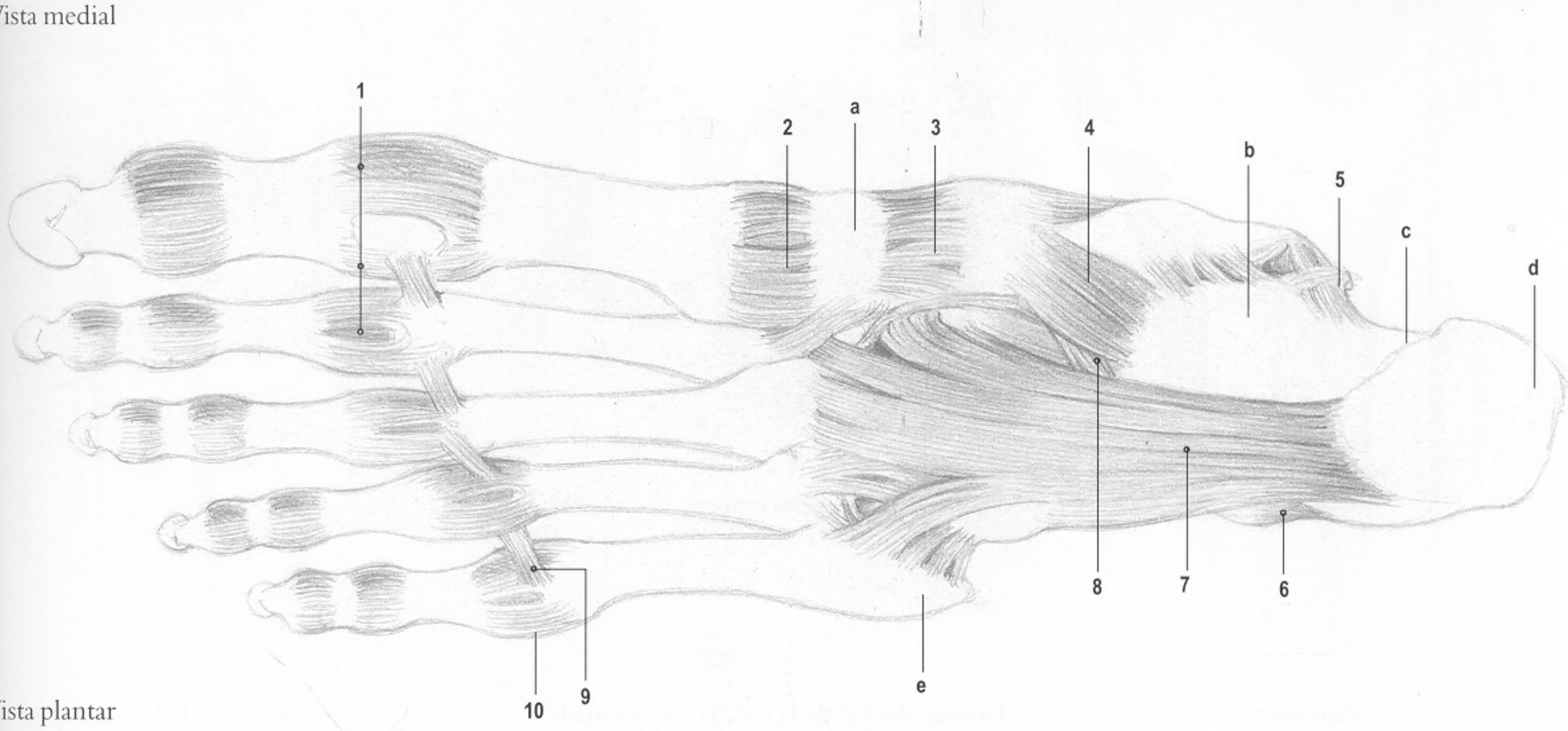

Vista plantar

1 Ligamentos plantares del 1er y 2º dedo.
2 Ligamento tarsometatarsiano plantar.
3 Ligamento cuneoescafoideo plantar.
4 Ligamento calcaneoescafoideo plantar.
5 Ligamento lateral interno.
6 Ligamento calcaneoperoneo.
7 Ligamento plantar largo.
8 Ligamento calcaneocuboideo plantar.
9 Ligamentos transversales profundos (ligamento interdigital).
10 Ligamento lateral de la articulación interfalángica proximal del 5º dedo.

a 1ª cuña.
b *Sustentaculum tali.*
c Surco del flexor largo del dedo gordo.
d Tuberosidad calcánea.
e Apófisis estiloides del 5º metatarsiano.

Fig. 123
Articulación de la rodilla

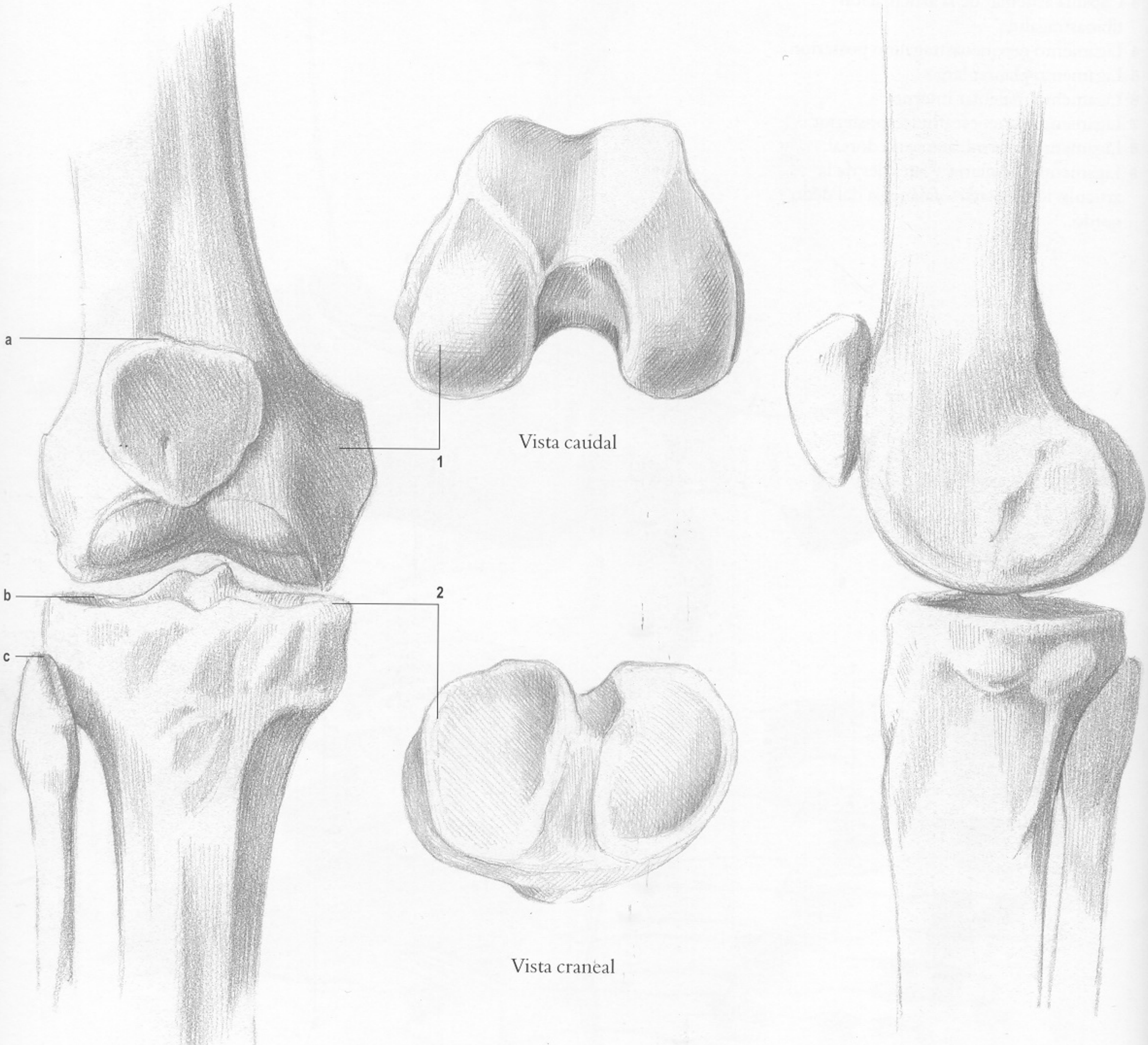

Vista anterior

Vista caudal

Vista craneal

Vista medial

La articulación de la rodilla está formada por la articulación femoropatelar (**a**) y la articulación femorotibial (**b**). La articulación tibioperoneal (**c**) se localiza por debajo de la cara lateral de la articulación de la rodilla.

1 Cóndilos articulares del fémur.
2 Cóndilos articulares de la tibia.

Fig. 124
Ligamentos de la articulación de la rodilla

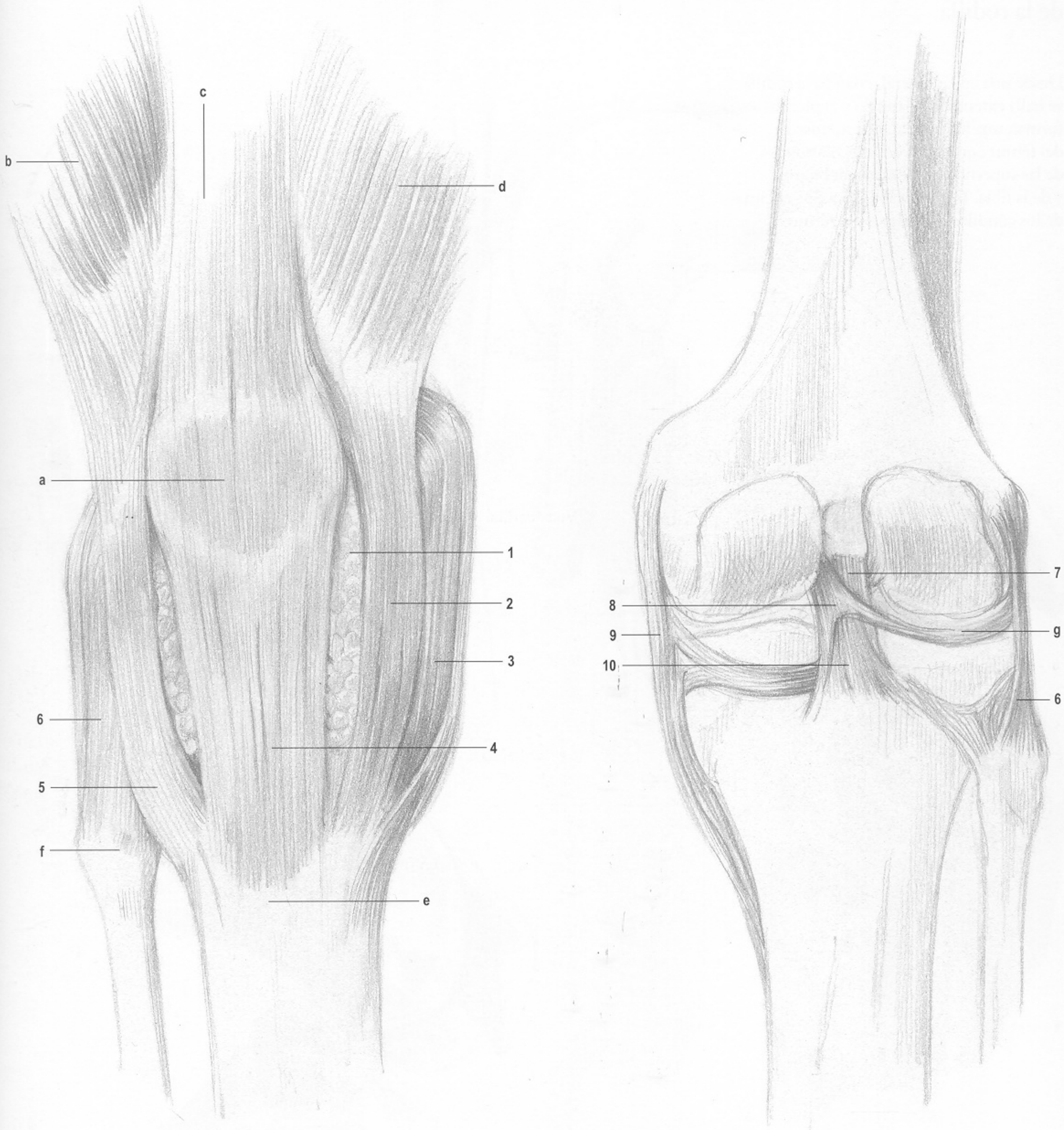

Vista anterior

Vista posterior

1 Tejido adiposo.
2 Aleta ligamentosa interna de la rótula.
3 Ligamento lateral interno.
4 Ligamento rotuliano.
5 Aleta ligamentosa externa de la rótula.
6 Ligamento lateral externo.
7 Ligamento cruzado anterior.
8 Ligamento meniscofemoral posterior.
9 Ligamento lateral interno.
10 Ligamento cruzado posterior.

a Rótula.
b Músculo vasto externo (*97/3*).
c Músculo recto anterior (*97/1*).
d Músculo vasto interno (*97/2*).
e Tuberosidad anterior de la tibia.
f Cabeza del peroné.
g Menisco externo.

Fig. 125
Movimiento de la articulación de la rodilla

Desde una visión lateral, cuando la rodilla se halla extendida, el muslo y la pierna forman una línea recta. Los meniscos del fémur equilibran las irregularidades de las superficies articulares del fémur y de la tibia. La rótula se coloca por encima de los cóndilos articulares del fémur.

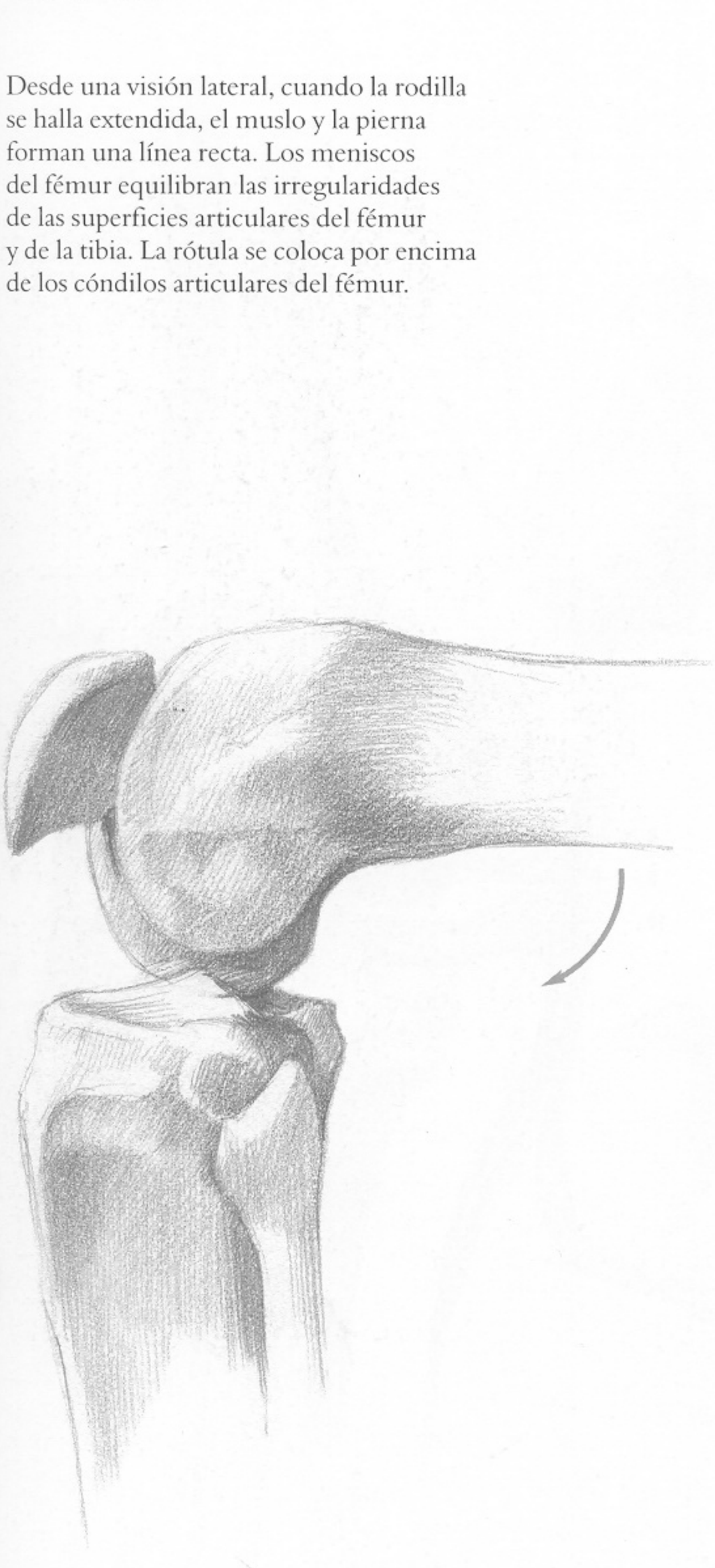

Al flexionar la articulación de la rodilla, la rótula se desliza hacia arriba y hacia abajo, sobre la superficie articular del fémur. La distancia entre la tuberosidad de la tibia y la rótula permanece inalterable. La tibia y el peroné restan inamovibles.

Vista lateral

Fig. 126
Ligamentos de la articulación de la rodilla en movimiento

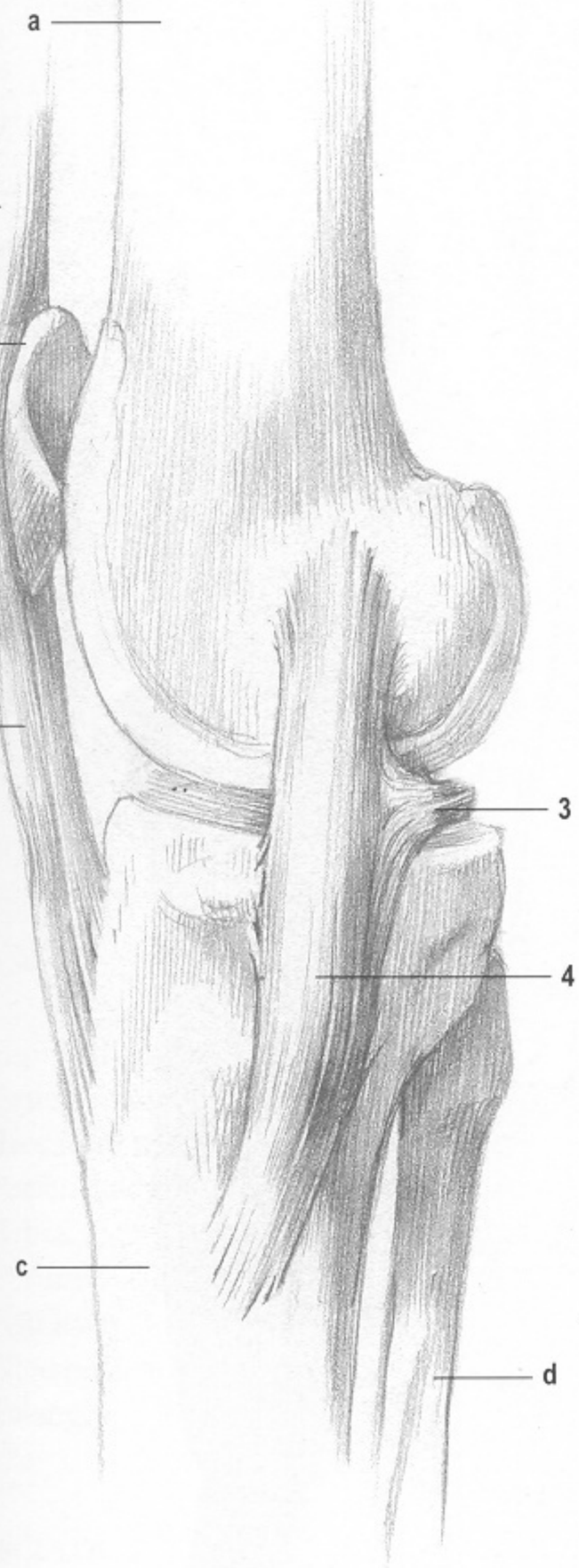

Vista medial

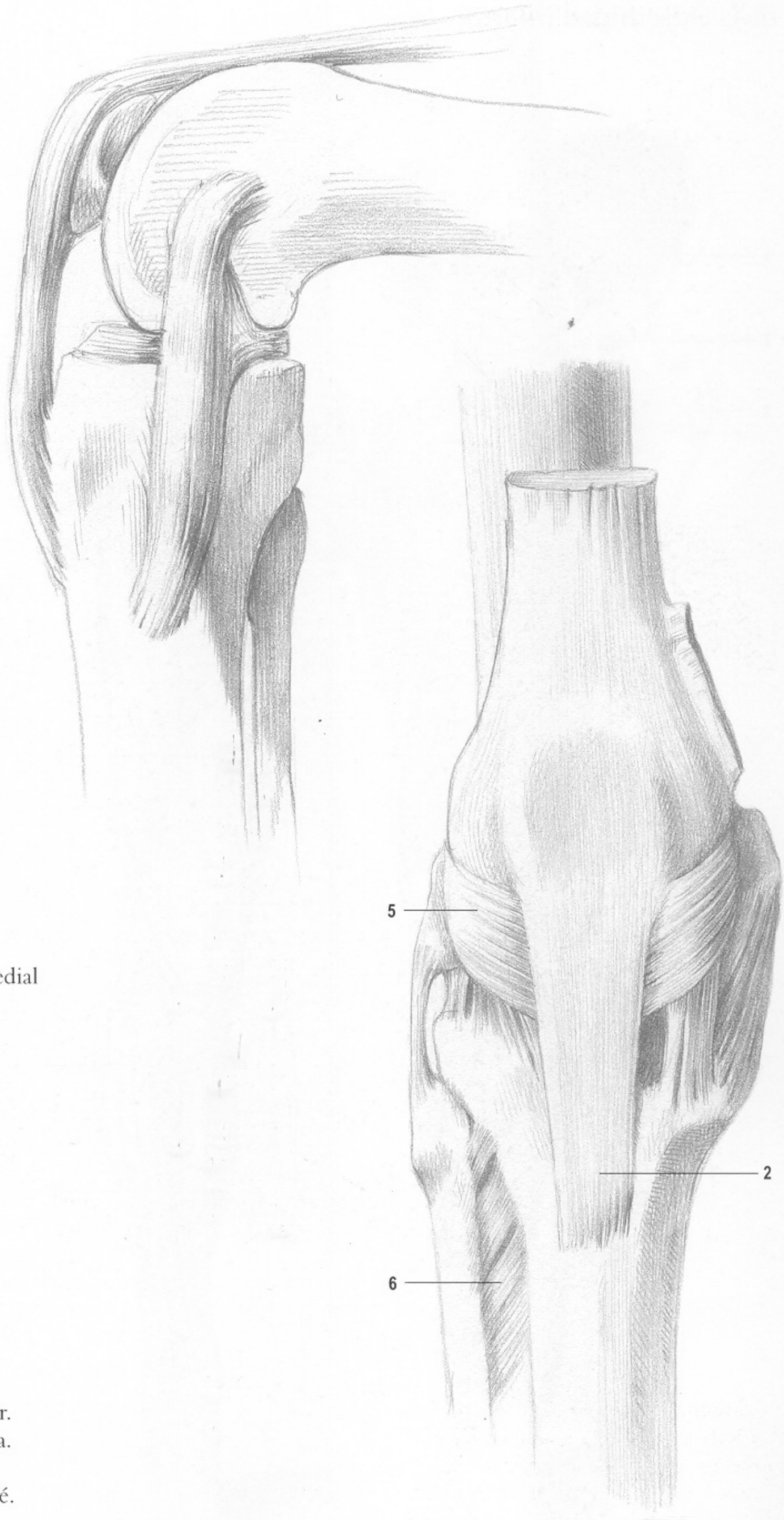

Vista anterior

1 Músculo recto anterior.
2 Ligamento rotuliano.
3 Ligamento cruzado posterior.
4 Ligamento lateral interno.
5 Ligamento transversal anterior.
6 Ligamento interóseo superior.

a Fémur.
b Rótula.
c Tibia.
d Peroné.

MUSCULATURA DE LA EXTREMIDAD INFERIOR

Fig. 127
Huesos y músculos
de la extremidad inferior

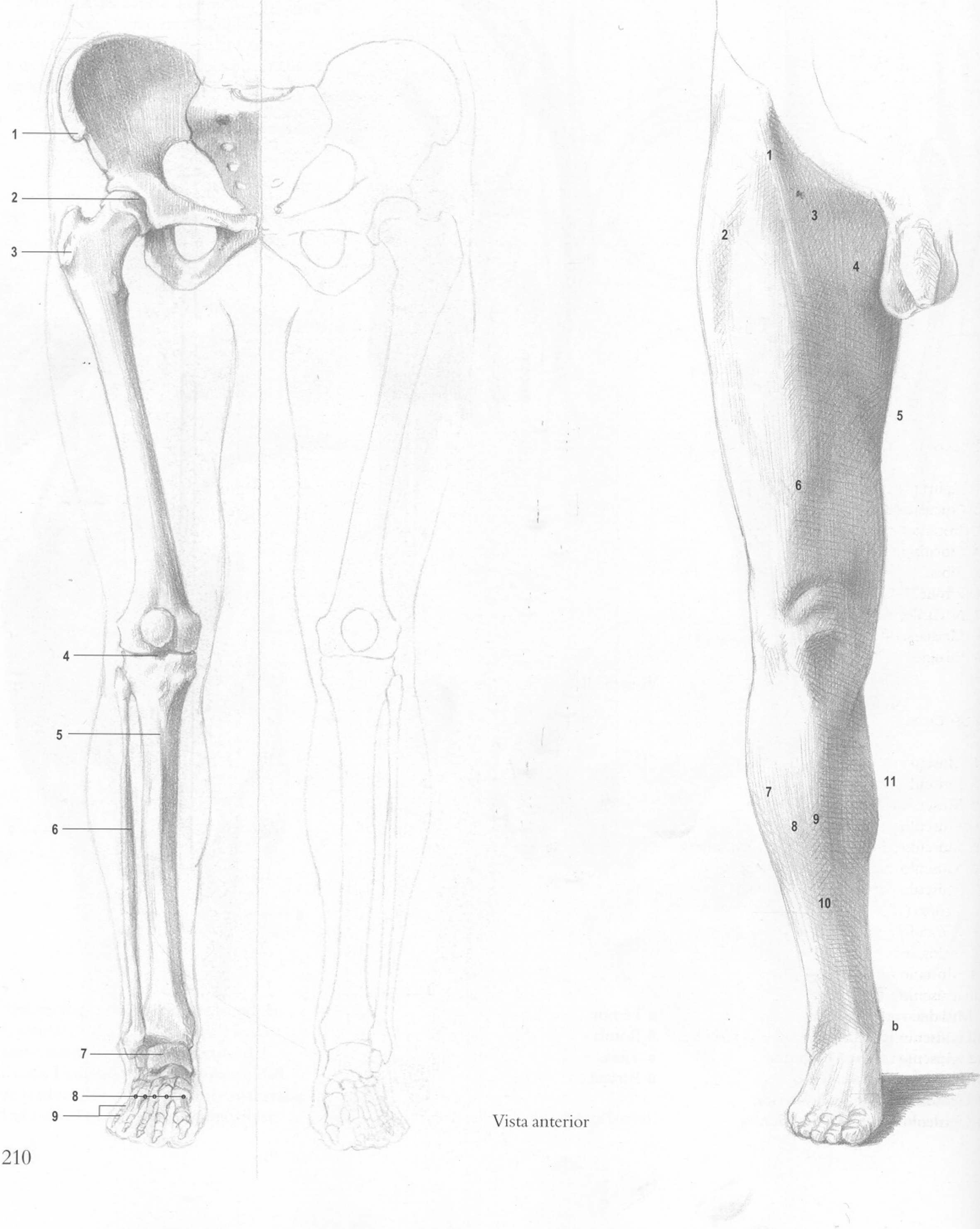

Vista anterior

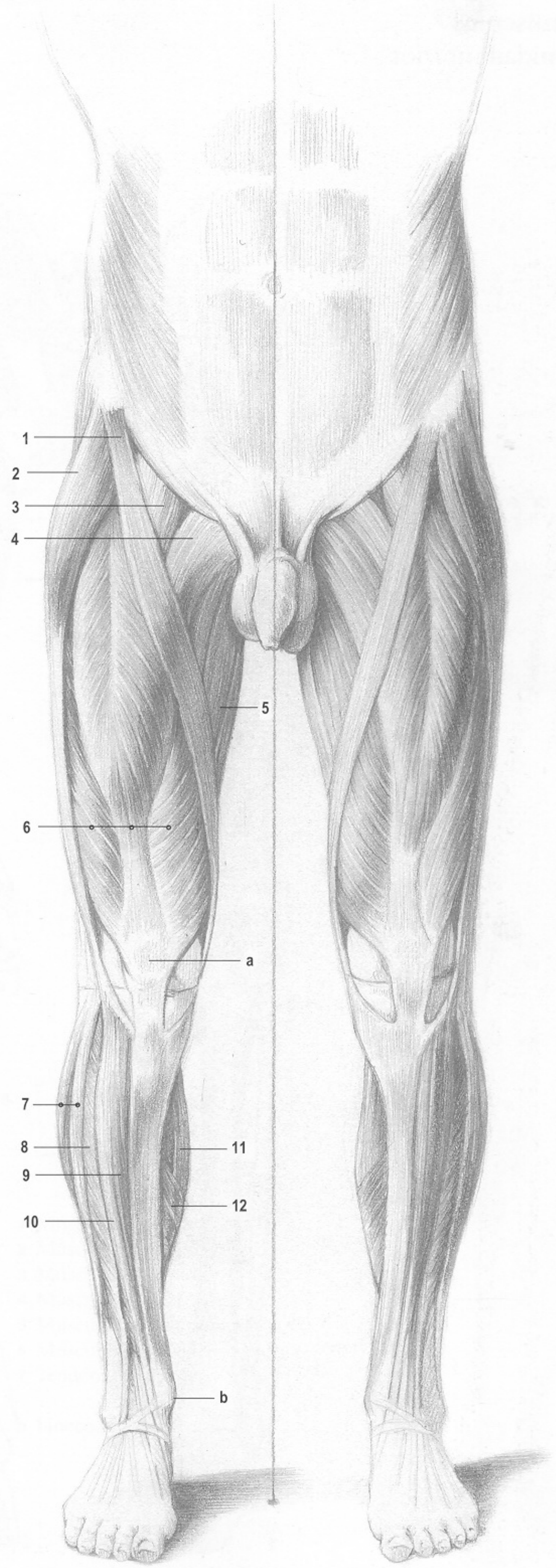

HUESOS

1 Espina iliaca anterosuperior.
2 Articulación de la rodilla.
3 Trocánter mayor.
4 Articulación de la rodilla.
5 Tibia.
6 Peroné.
7 Astrágalo.
8 Metatarsianos.
9 Falanges.

MÚSCULOS

1 Músculo sartorio (*88*).
2 Músculo tensor de la fascia lata (*84*).
3 Músculo iliaco (*79/1*).
4 Músculo pectíneo (*90*).
5 Músculo aductor mediano y menor (*92*).
6 Músculo cuádriceps femoral (*97*).
7 Músculo peroneo lateral largo y corto (*103, 104*).
8 Músculo extensor largo de los dedos (*101*).
9 Músculo tibial anterior (*99*).
10 Músculo extensor largo del dedo gordo (*100*).
11 Músculos gemelos de la pierna (*105/1*).
12 Músculo sóleo (*105/2*).

a Rótula.
b Maleolo interno.

Huesos y músculos de la extremidad inferior
(Continuación)

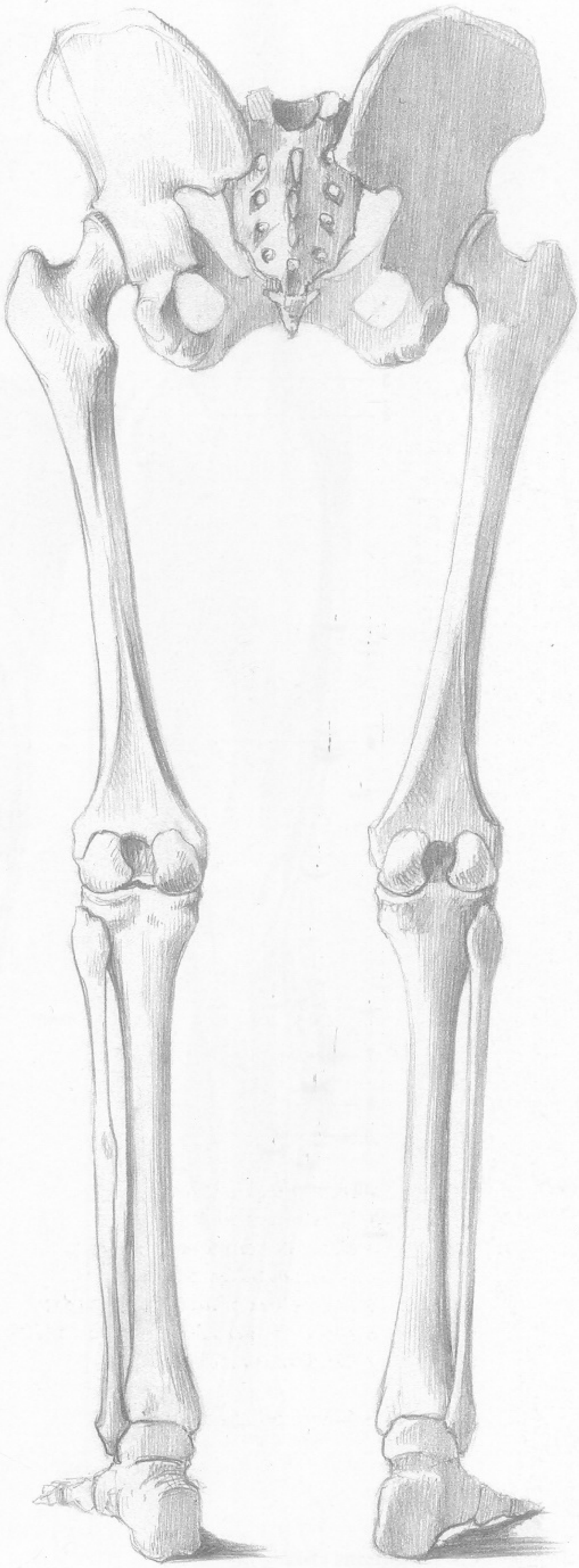

Vista posterior

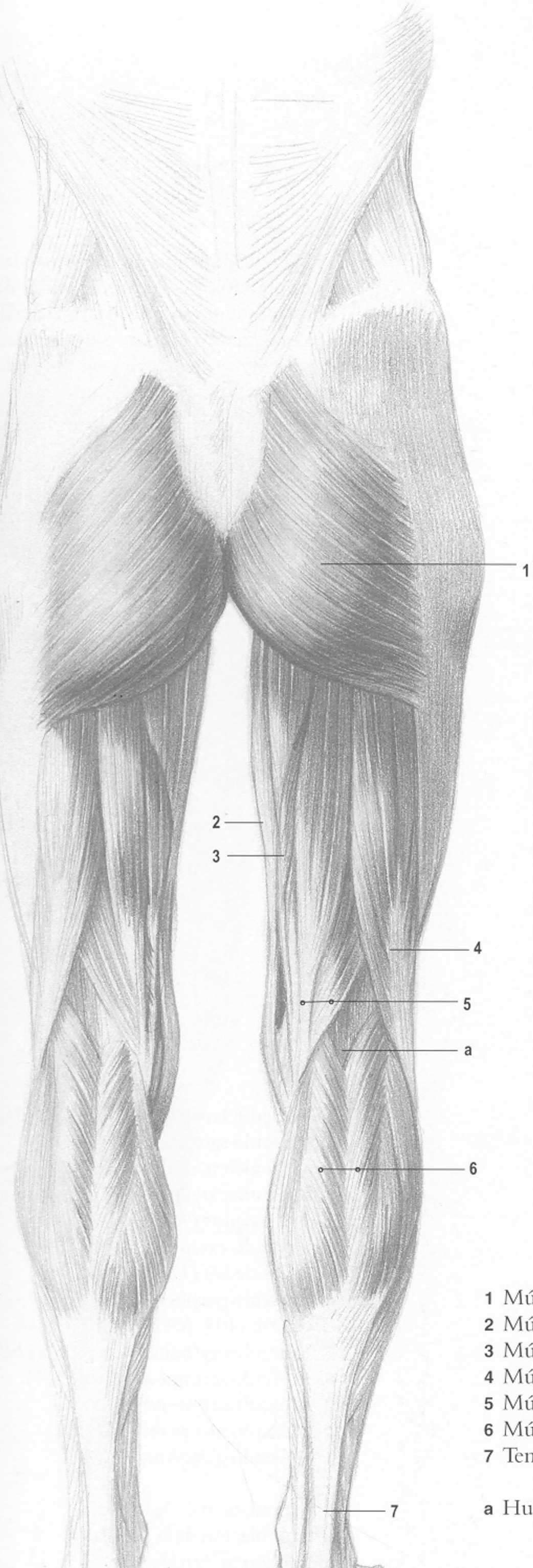

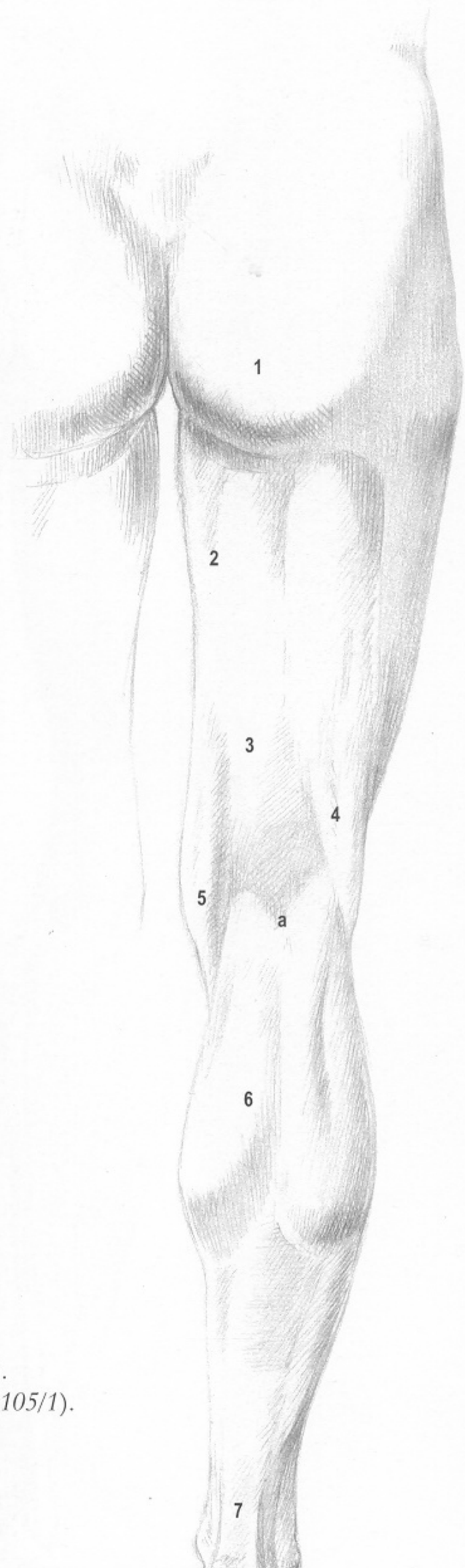

1 Músculo glúteo mayor (*81*).
2 Músculo sartorio (*88*).
3 Músculo semitendinoso (*86*).
4 Músculo bíceps femoral (*85*).
5 Músculo semimembranoso (*87*).
6 Músculos gemelos de la pierna (*105/1*).
7 Tendón de Aquiles.

a Hueco poplíteo.

Huesos y músculos de la extremidad inferior
(Continuación)

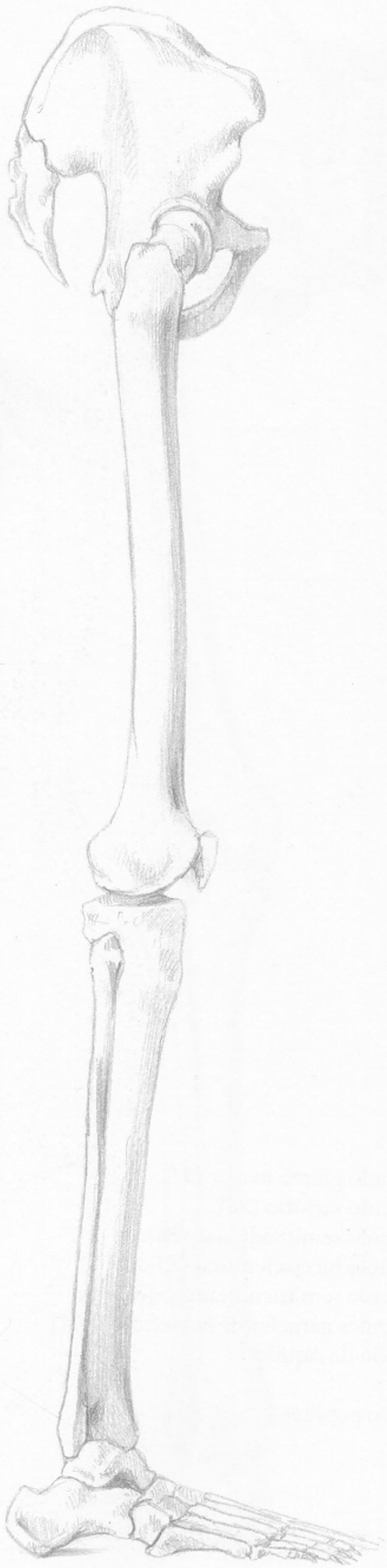

El músculo glúteo mayor da forma a la zona glútea y, junto con el músculo tensor de la fascia lata, conforma el contorno lateral de la cadera. La forma del muslo depende, en la cara anterior, del cuádriceps femoral, y en la posterior, de los músculos glúteos.
La cara medial de la tibia está cubierta únicamente por la piel.
El abombamiento anterior y lateral de la pierna se debe a los extensores del pie y de los dedos, mientras que los flexores del pie y de los dedos dan lugar al contorno posterior de la pierna.

1 Músculo tensor de la fascia lata (*84*).
2 Músculo sartorio (*88*).
3 Músculo cuádriceps femoral (*97*).
4 Músculo extensor largo de los dedos (*101*).
5 Músculo extensor corto de los dedos (*111*).
6 Músculo peroneo lateral largo y corto (*103, 104*).
7 Músculos gemelos de la pierna (*105/1*).
8 Músculo semimembranoso (*87*).
9 Músculo semitendinoso (*86*).
10 Músculo bíceps femoral (*85*).
11 Músculo glúteo mayor (*81*).

a Articulación de la rótula.
b Articulación de la rodilla.
c Tendón de Aquiles.

Vista lateral

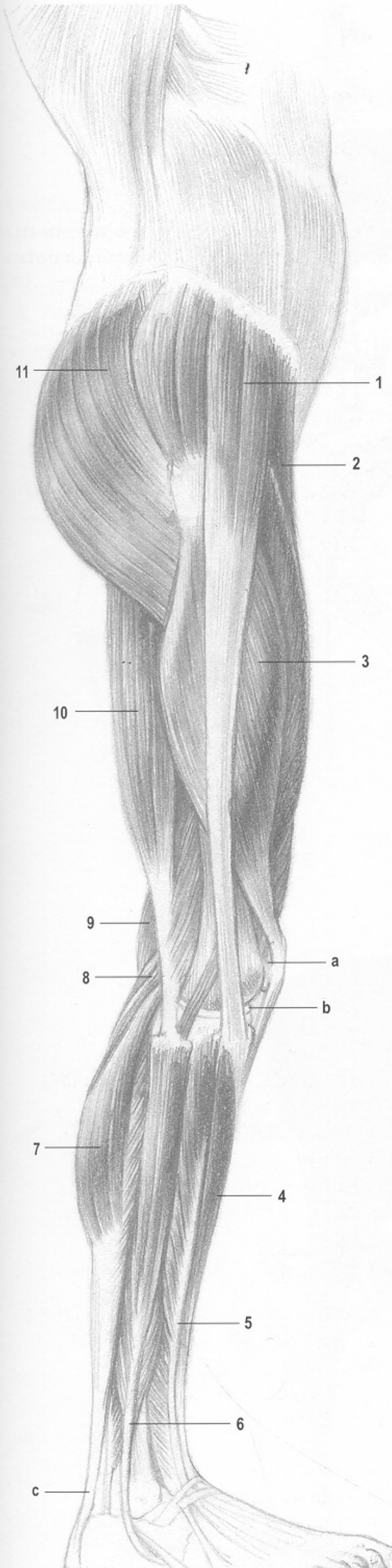
11
1
2
3
10
9
a
8
b
7
4
5
6
c

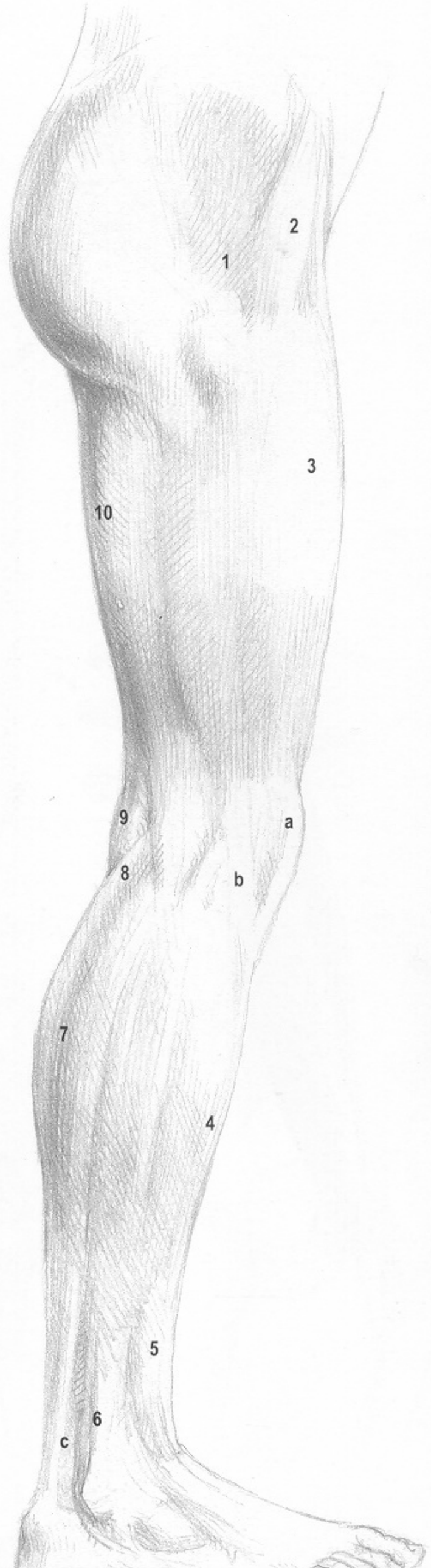
2
1
3
10
9
a
8
b
7
4
5
6
c

Fig. 128
Músculo psoas mayor
(*M. psoas major, 79/2*)

ORIGEN:
última vértebra dorsal
y de la 1ª a la 5ª
vértebra lumbar.

INSERCIÓN:
cara medial
del fémur,
en el trocánter
menor.

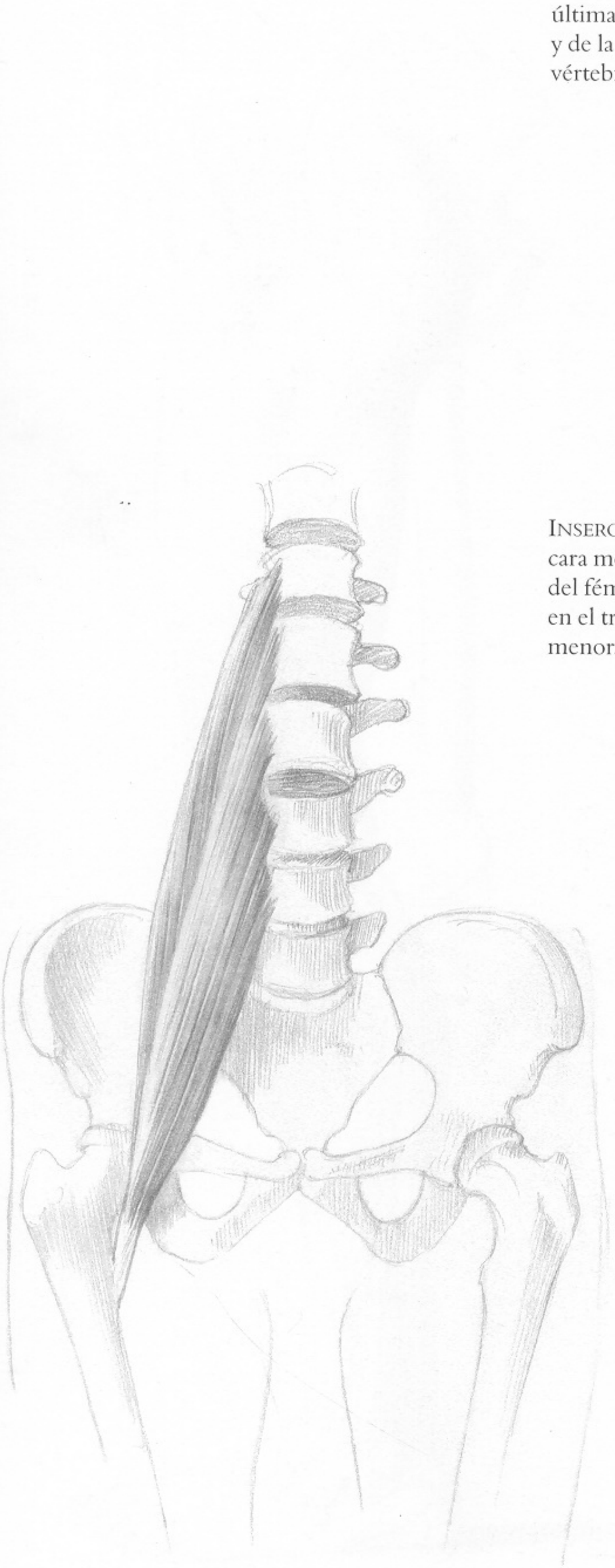

FUNCIÓN:
rotación externa de la articulación
de la cadera; flexión y fijación de
la misma.

Vista anterior

Fig. 129
Músculo iliaco
(*M. iliacus*, *79/1*)

ORIGEN:
cara anterior del
sacro y del ilion.

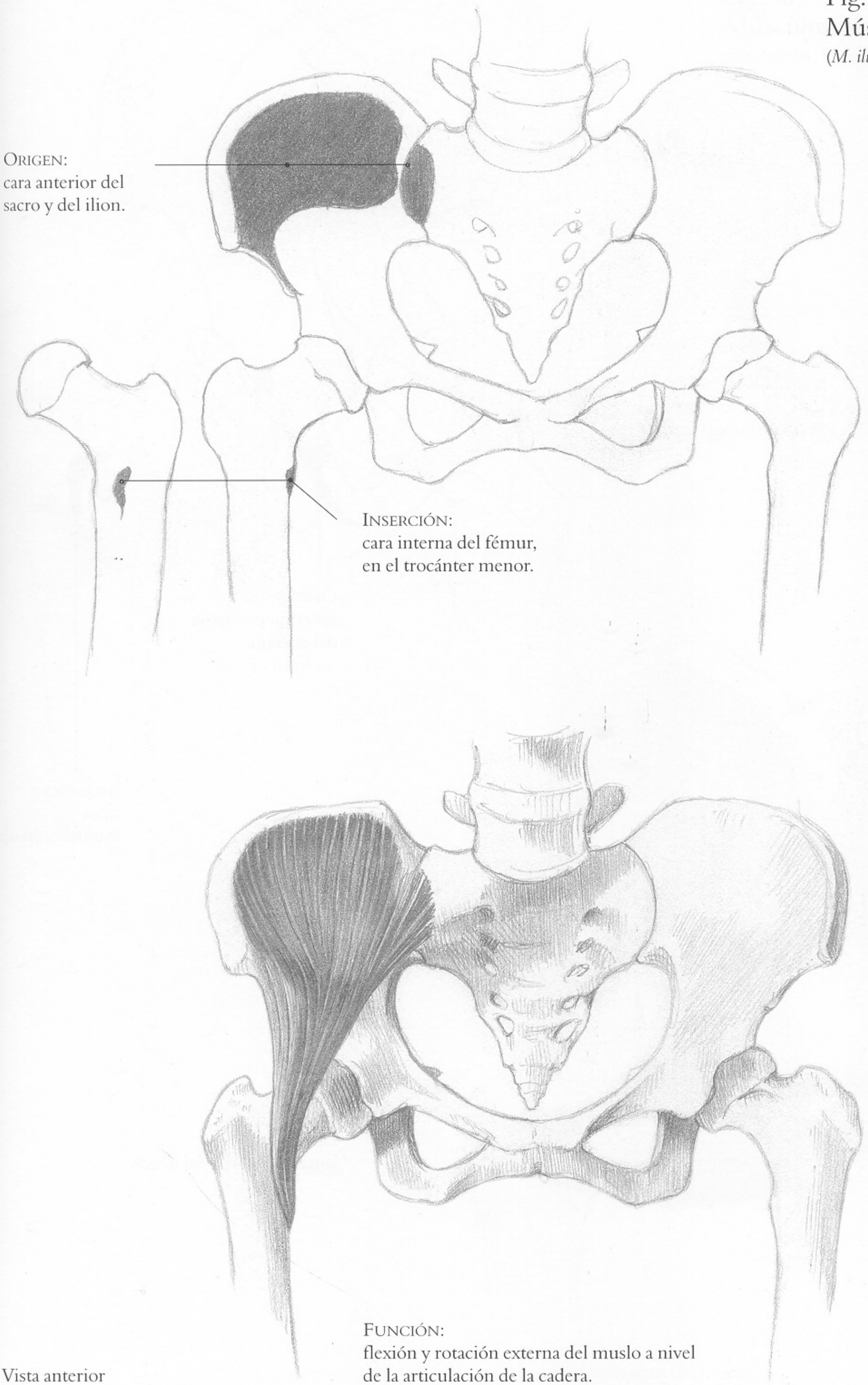

INSERCIÓN:
cara interna del fémur,
en el trocánter menor.

FUNCIÓN:
flexión y rotación externa del muslo a nivel
de la articulación de la cadera.

Vista anterior

Fig. 130
Músculo cuadrado crural
(*M. quadratus femoris, 96*)

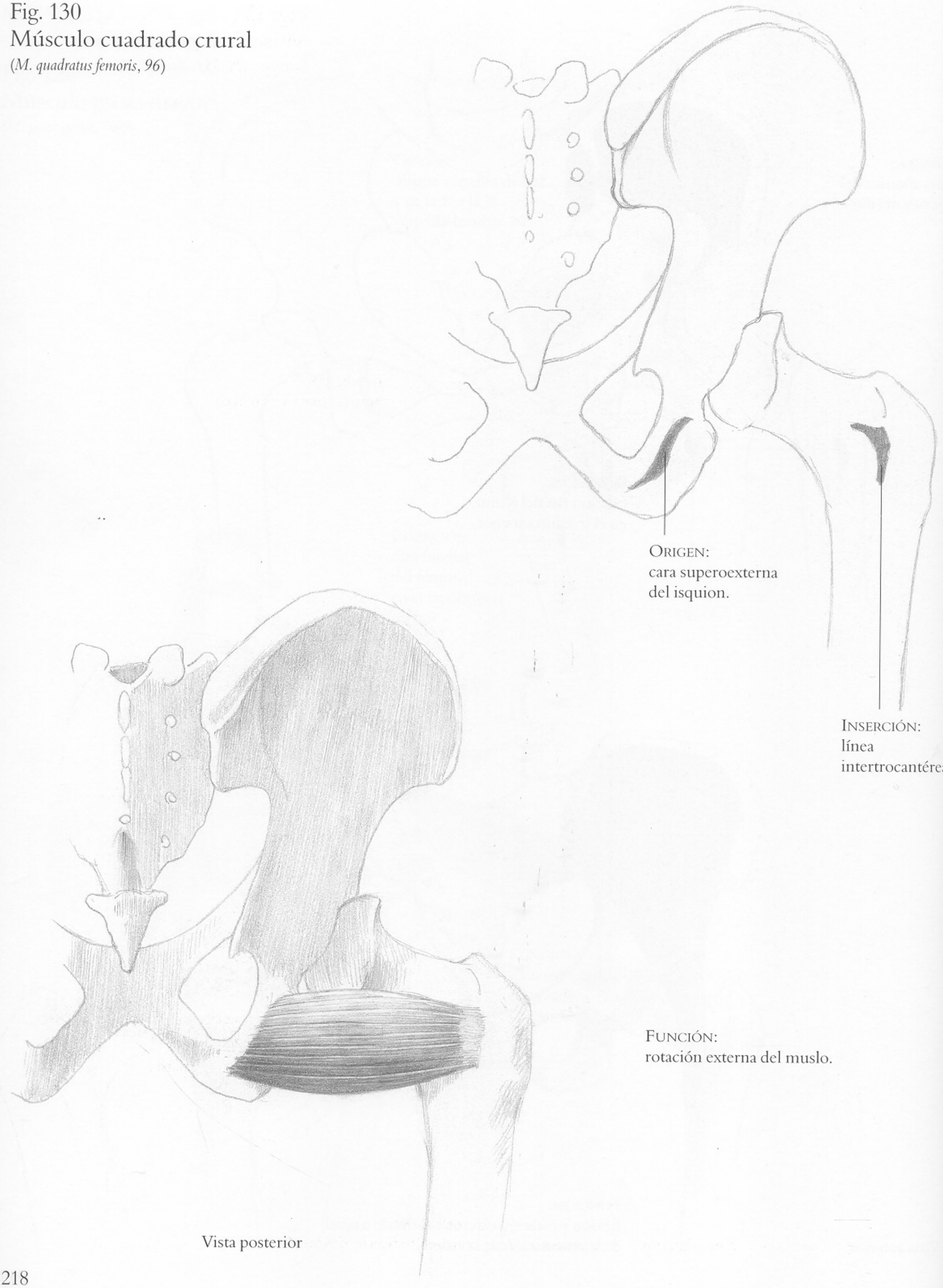

ORIGEN:
cara superoexterna
del isquion.

INSERCIÓN:
línea
intertrocantérea.

FUNCIÓN:
rotación externa del muslo.

Vista posterior

Fig. 131
Músculos géminos
(*Mm. gemelli, 95*)

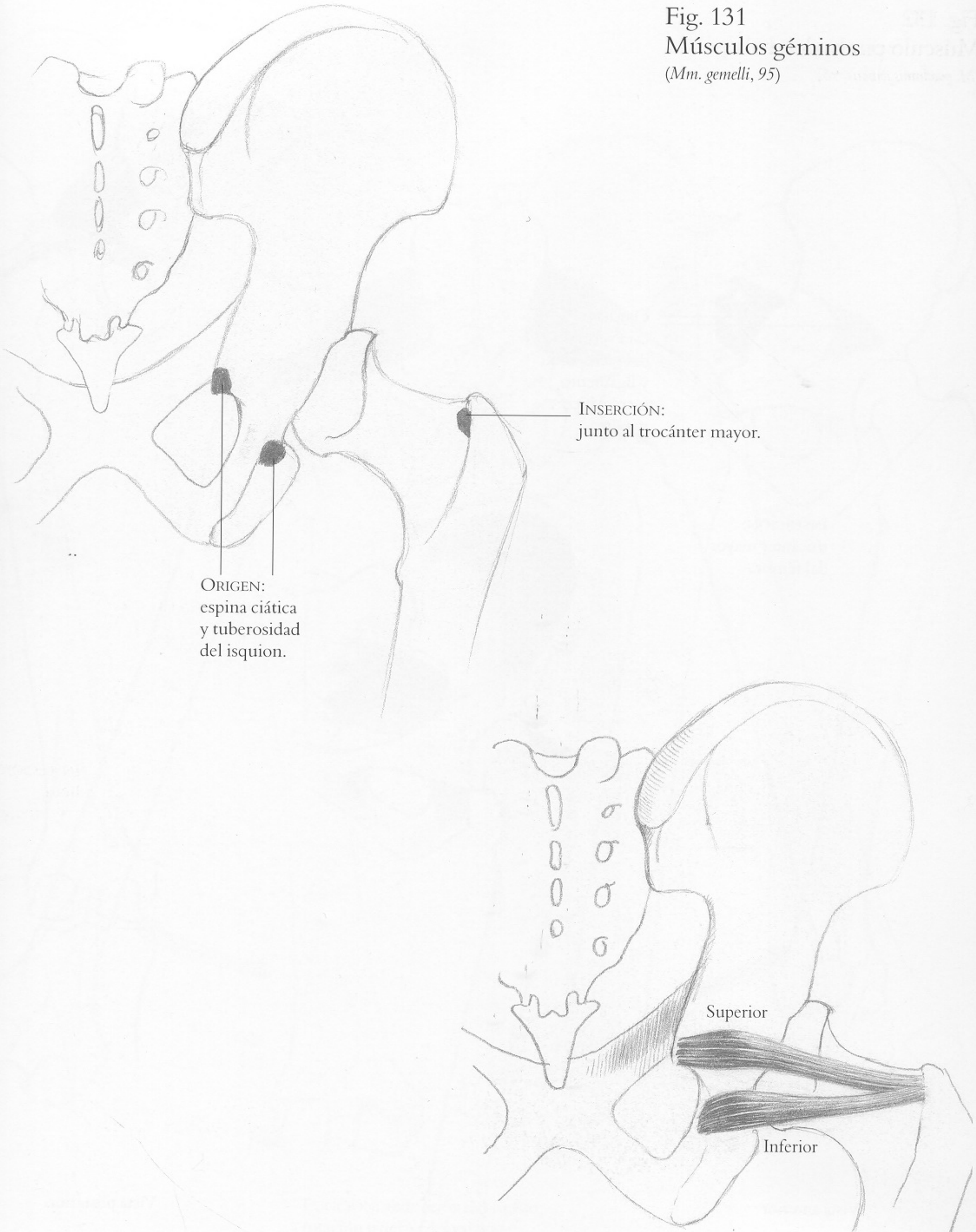

Vista posterior

Función:
rotación externa del muslo.

Fig. 132
Músculo piramidal de la pelvis
(*M. piriformis*, *91*)

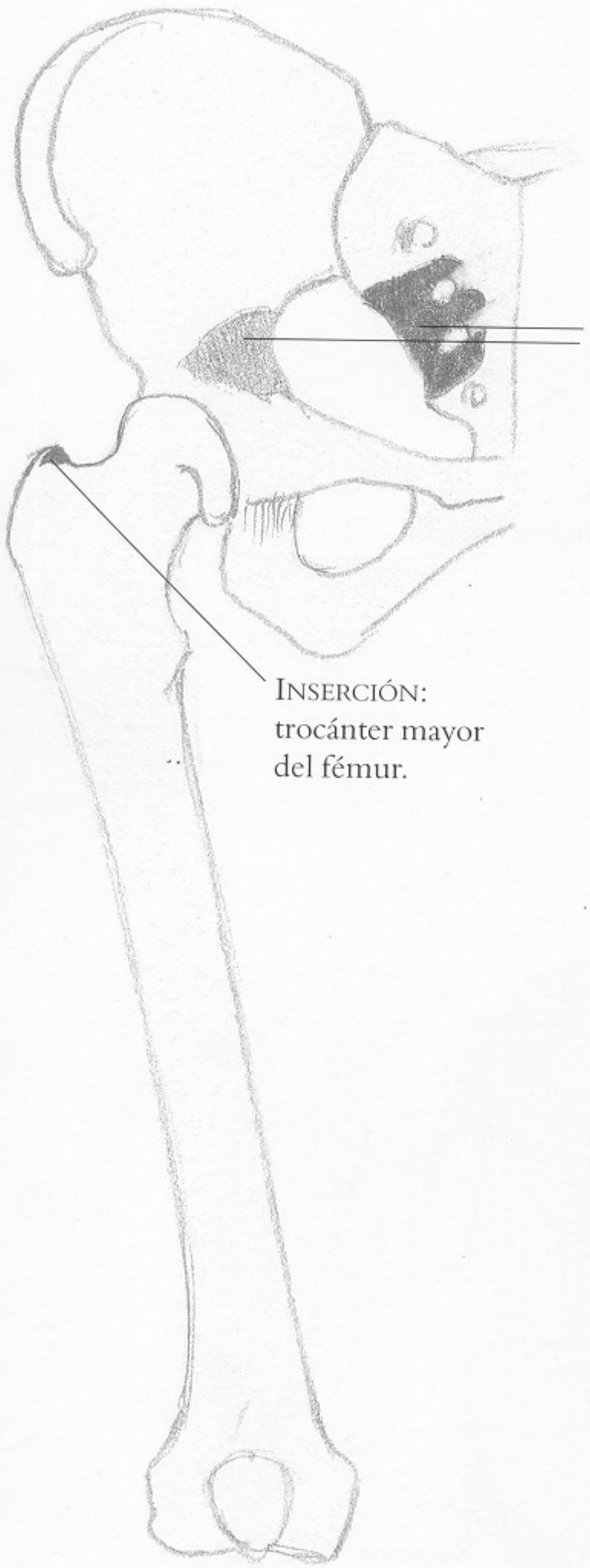

ORIGEN:
cara ventral
del sacro, ilion
y ligamento
sacrociático
mayor.

INSERCIÓN:
trocánter mayor
del fémur.

Vista anterior

Vista posterior

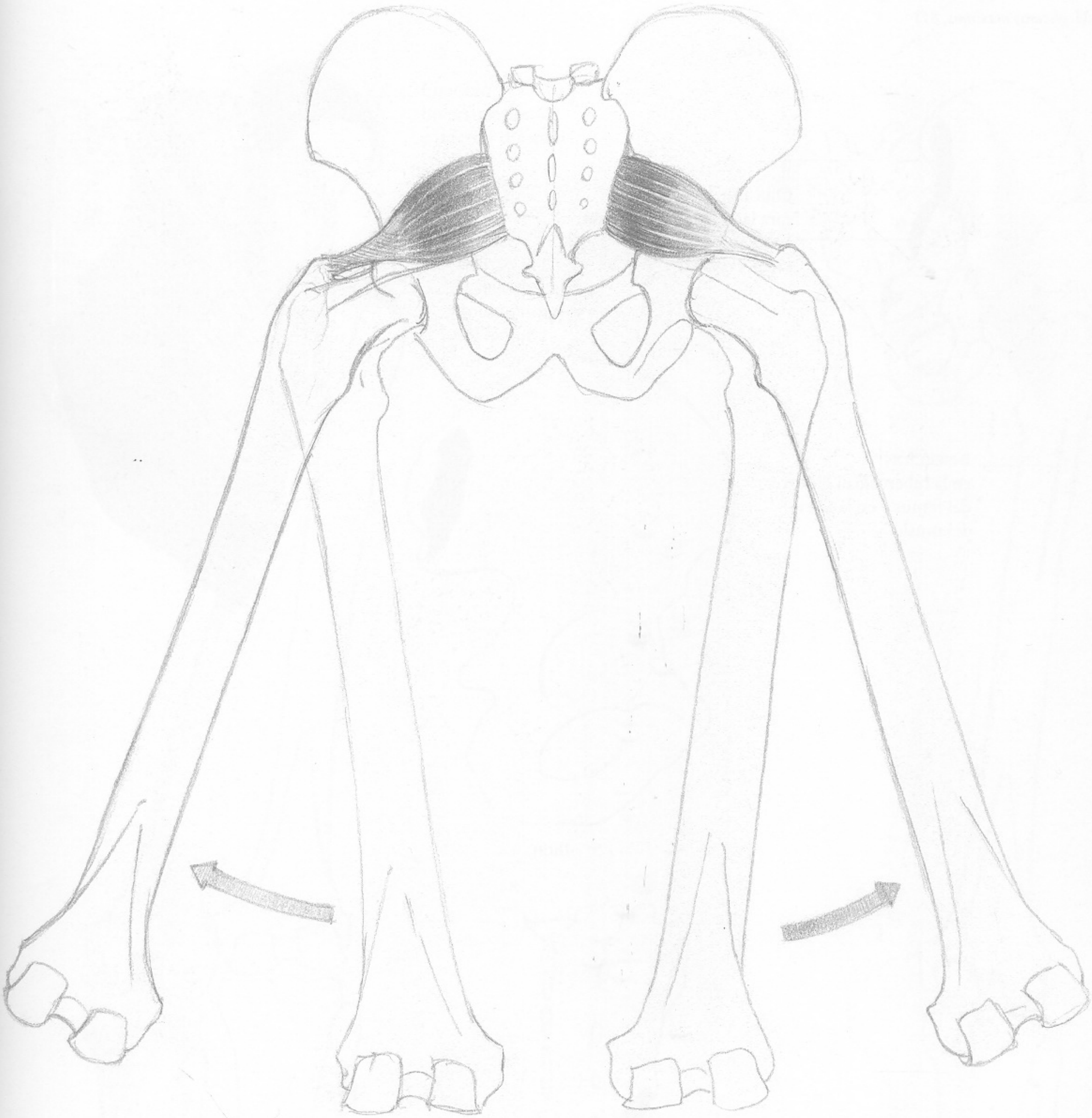

FUNCIÓN: abducción del muslo;
rotación externa del mismo.

MÚSCULOS GLÚTEOS

Fig. 133
Músculo glúteo mayor
(*M. glutaeus maximus*, *81*)

ORIGEN:
cara lateral del ala del ilion,
aponeurosis lumbar,
sacro y cóccix.

INSERCIÓN:
en la tuberosidad glútea
del fémur y en la fascia
del muslo.

Ilion

Vista posterior

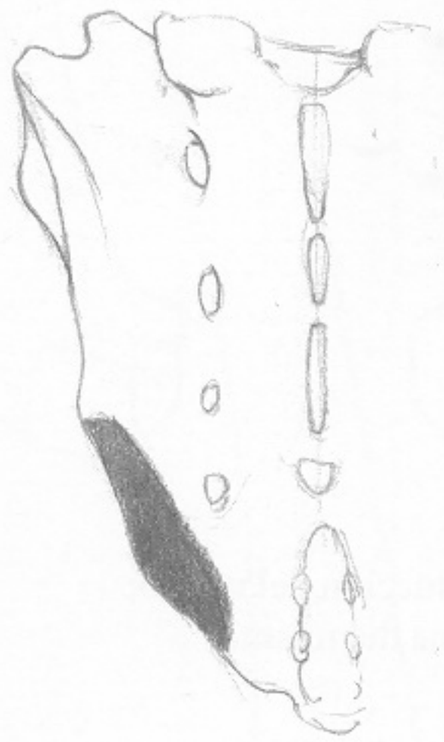

Sacro



FUNCIÓN:
extensión, aducción y rotación externa de la pierna a nivel de la articulación de la cadera; fijación de la articulación de la rodilla.

Fig. 134
Músculo glúteo mediano
(*M. glutaeus medius*, *82*)

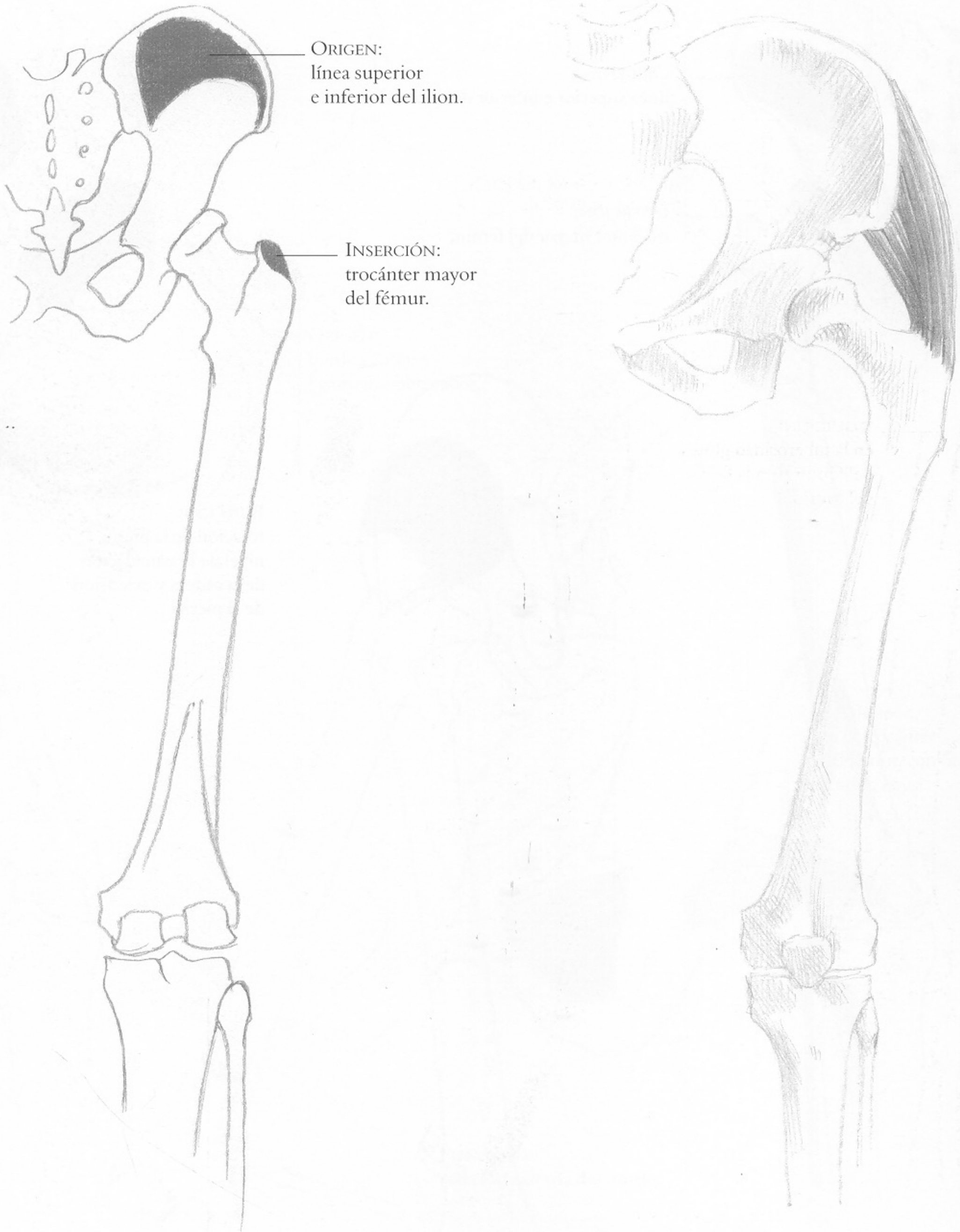

ORIGEN:
línea superior
e inferior del ilion.

INSERCIÓN:
trocánter mayor
del fémur.

Vista posterior

FUNCIÓN:
abducción del muslo y rotación interna
y externa.

Fig. 135
Músculo glúteo menor
(*M. glutaeus minimus, 83*)

ORIGEN:
línea superior e inferior del ilion.

INSERCIÓN:
trocánter mayor del fémur.

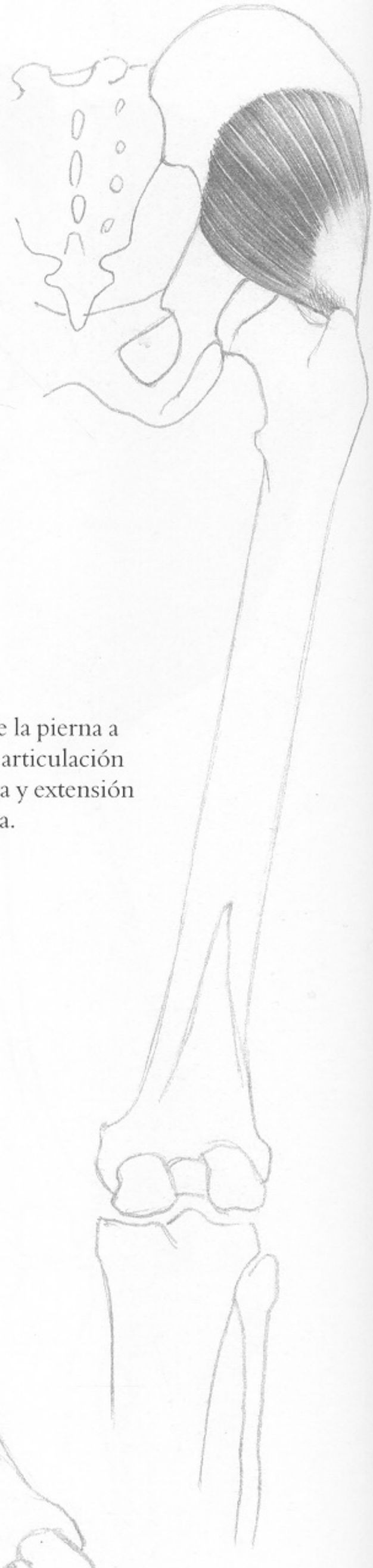

FUNCIÓN:
rotación de la pierna a nivel de la articulación de la cadera y extensión de la pierna.

Vista posterior

Fig. 136
Músculo obturador interno
(*M. obturatorius internus, 93*)



ORIGEN:
borde ventral y
ligamento obturador.

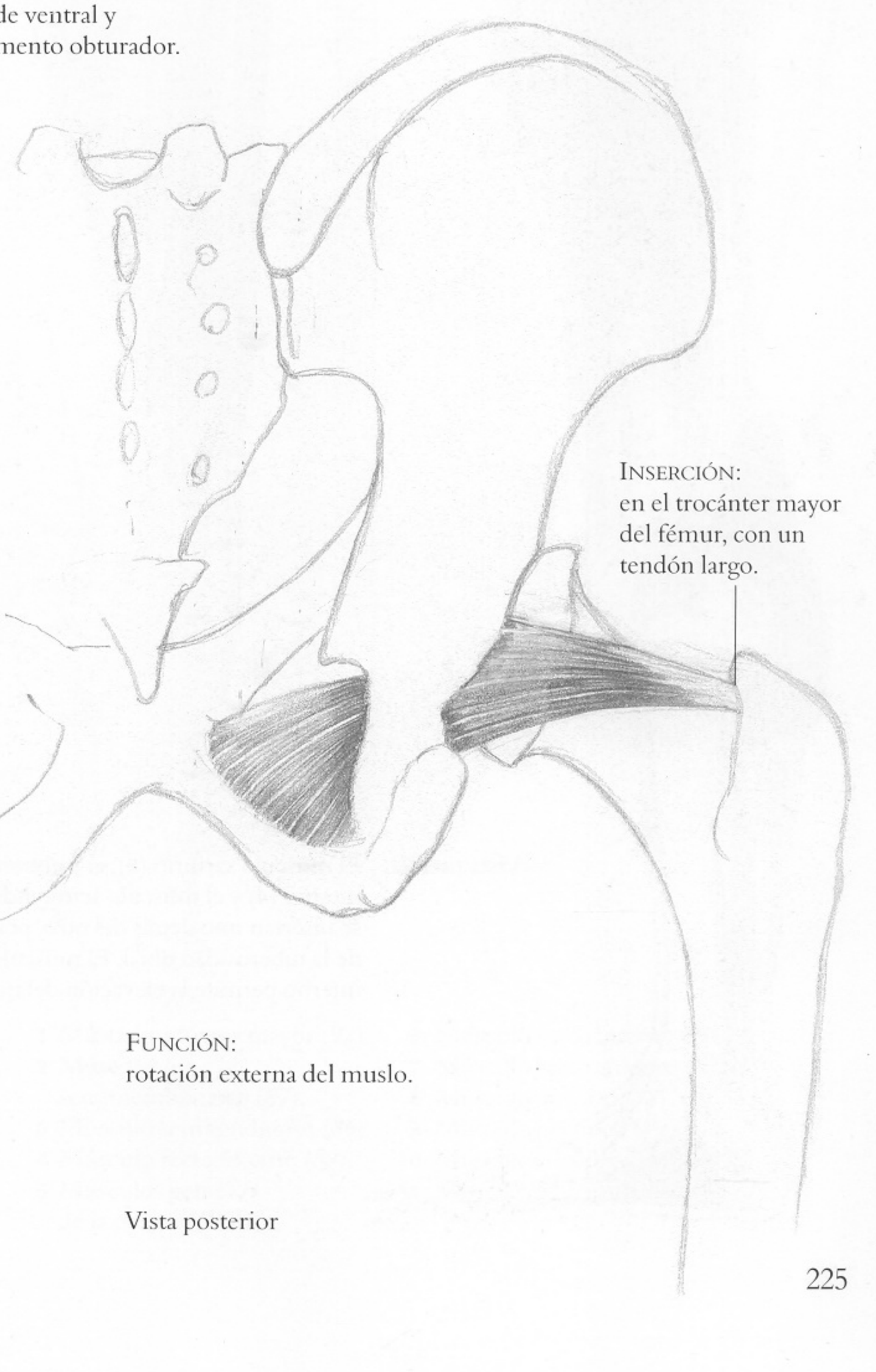

INSERCIÓN:
en el trocánter mayor
del fémur, con un
tendón largo.

FUNCIÓN:
rotación externa del muslo.

Vista posterior

MÚSCULOS DEL MUSLO

Fig. 137
Músculos del muslo

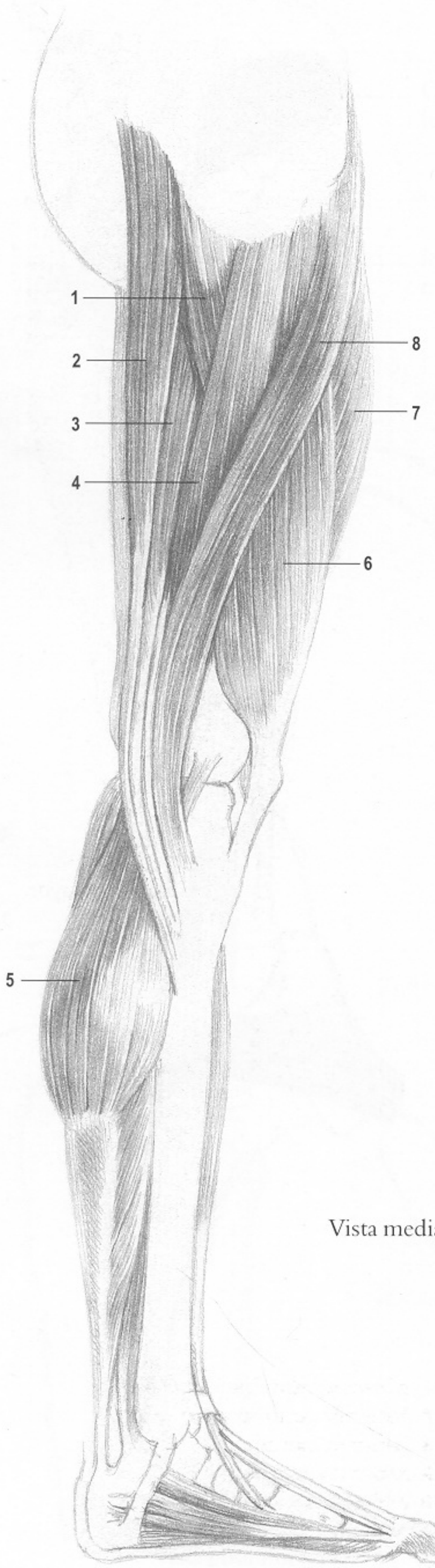

Vista medial

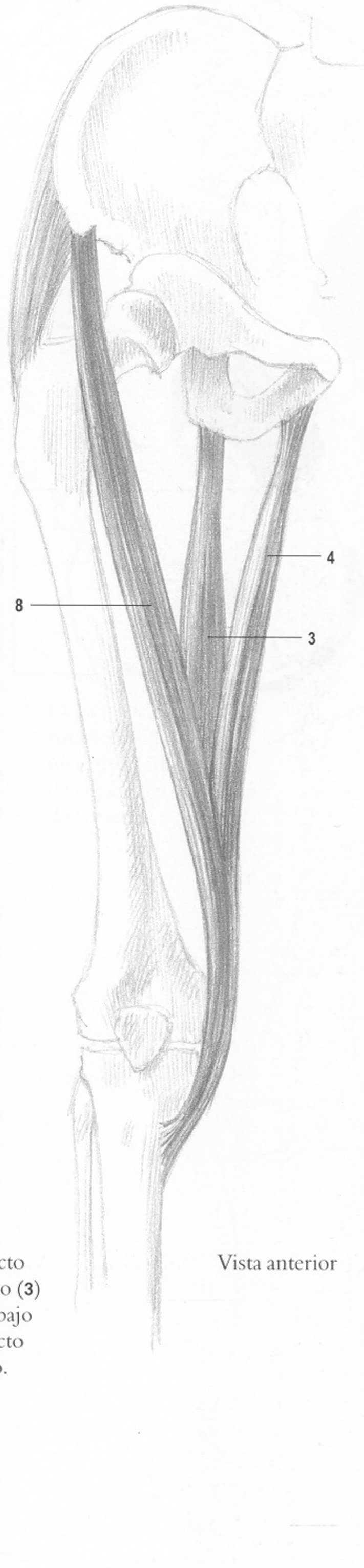

Vista anterior

El músculo sartorio (**8**), el músculo recto interno (**4**) y el músculo semitendinoso (**3**) se insertan uno detrás del otro, por debajo de la tuberosidad tibial. El músculo recto interno permite la elevación del muslo.

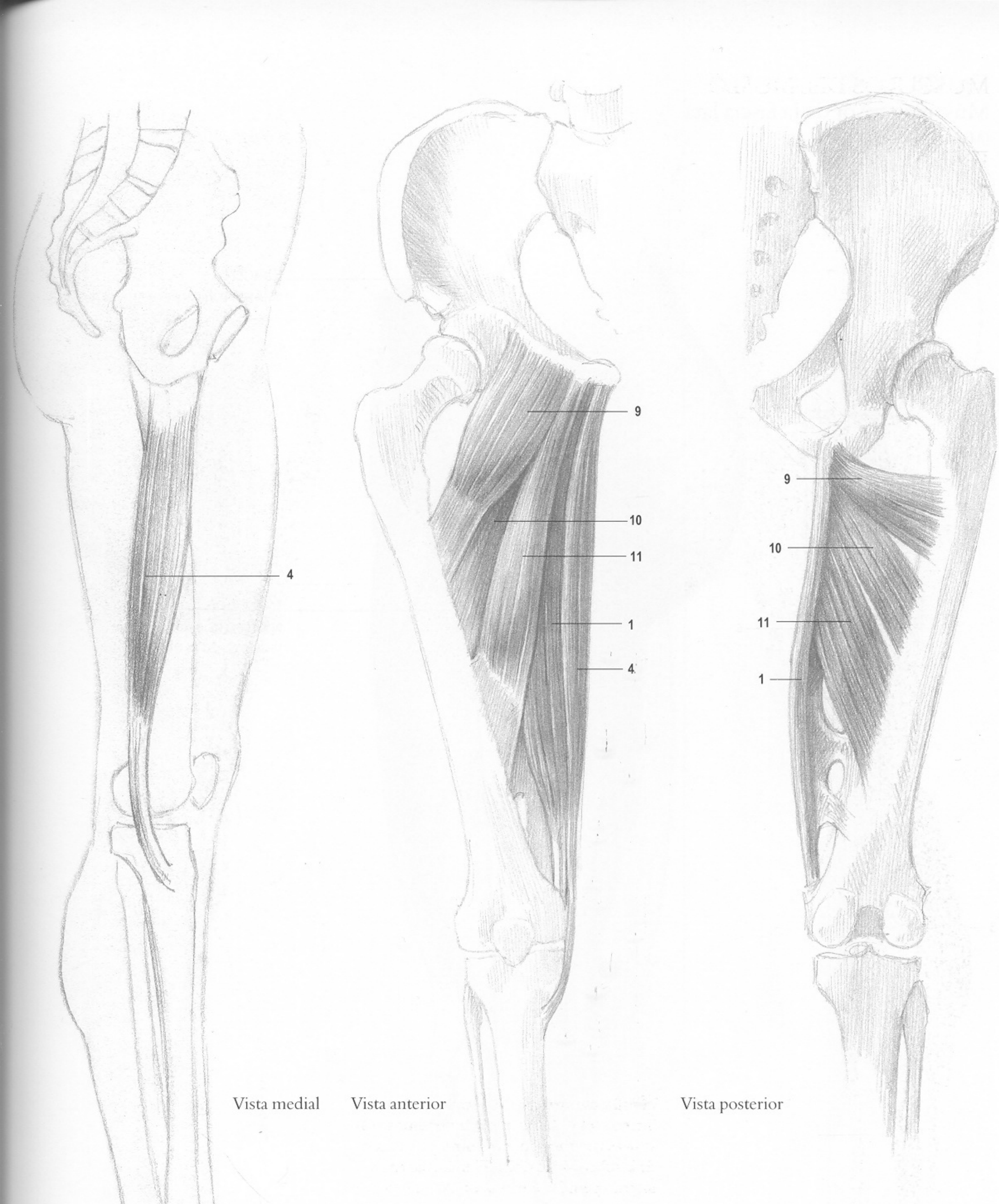

Vista medial Vista anterior Vista posterior

1 Músculo aductor mayor (*92*).
2 Músculo semimembranoso (*87*).
3 Músculo semitendinoso (*86*).
4 Músculo recto interno (*89*).
5 Músculos gemelos de la pierna (*105/1*).
6 Músculo vasto interno (*97/2*).
7 Músculo recto anterior (*97/1*).
8 Músculo sartorio (*88*).
9 Músculo pectíneo (*90*).
10 Músculo aductor menor (*92*).
11 Músculo aductor mediano (*92*).

Fig. 138
Músculo tensor de la fascia lata
(*M. tensor fasciae latae*, *84*)

ORIGEN:
espina iliaca anterosuperior.

INSERCIÓN:
aponeurosis del muslo
y cabeza de la tibia.

FUNCIÓN:
tensión de la aponeurosis del muslo,
flexión de la articulación
de la cadera, abducción del muslo,
extensión de la pierna a nivel
de la articulación de la rodilla.

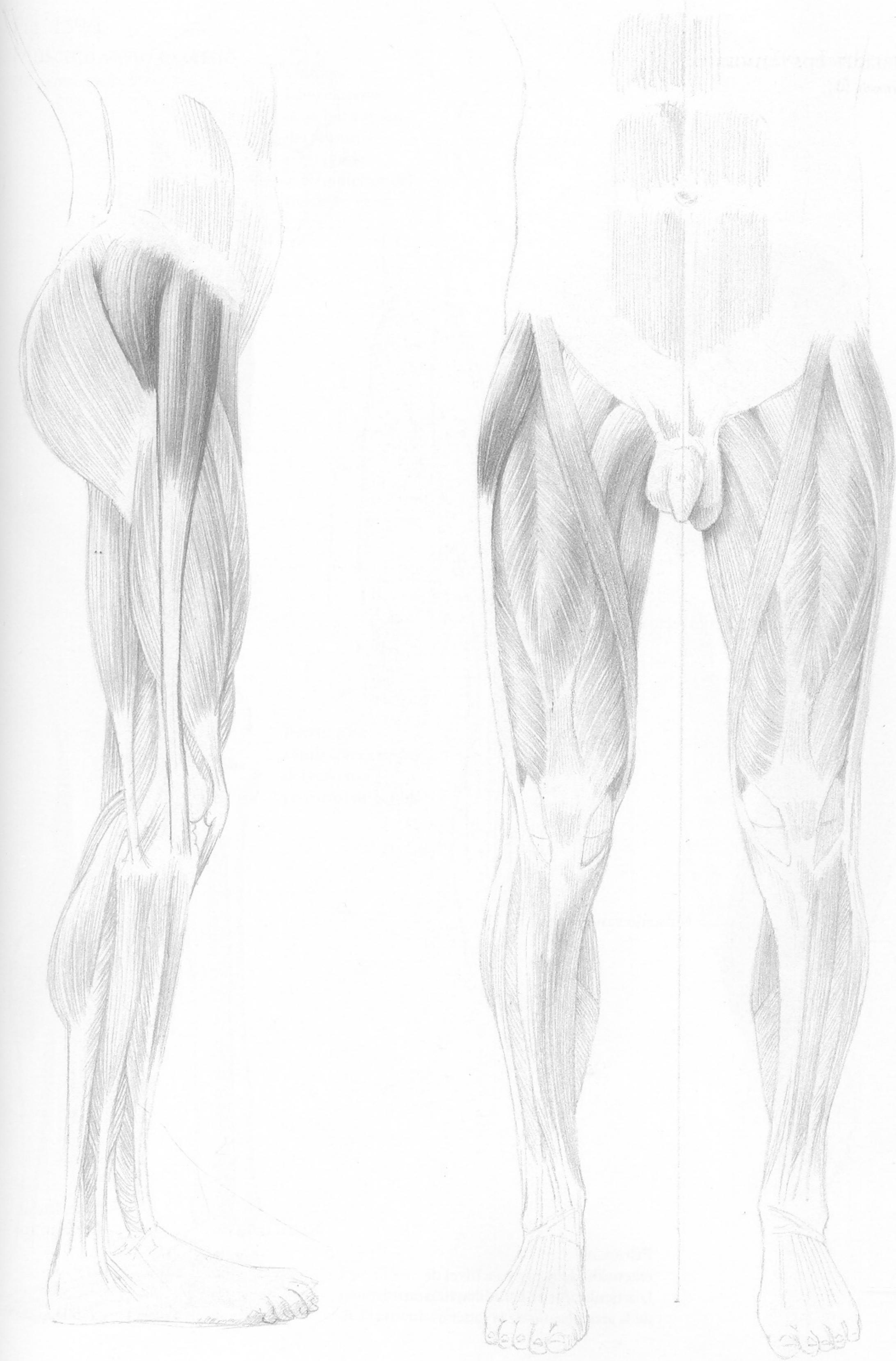

Fig. 139
Músculo cuádriceps femoral
(*M. quadriceps femoris*, 97)

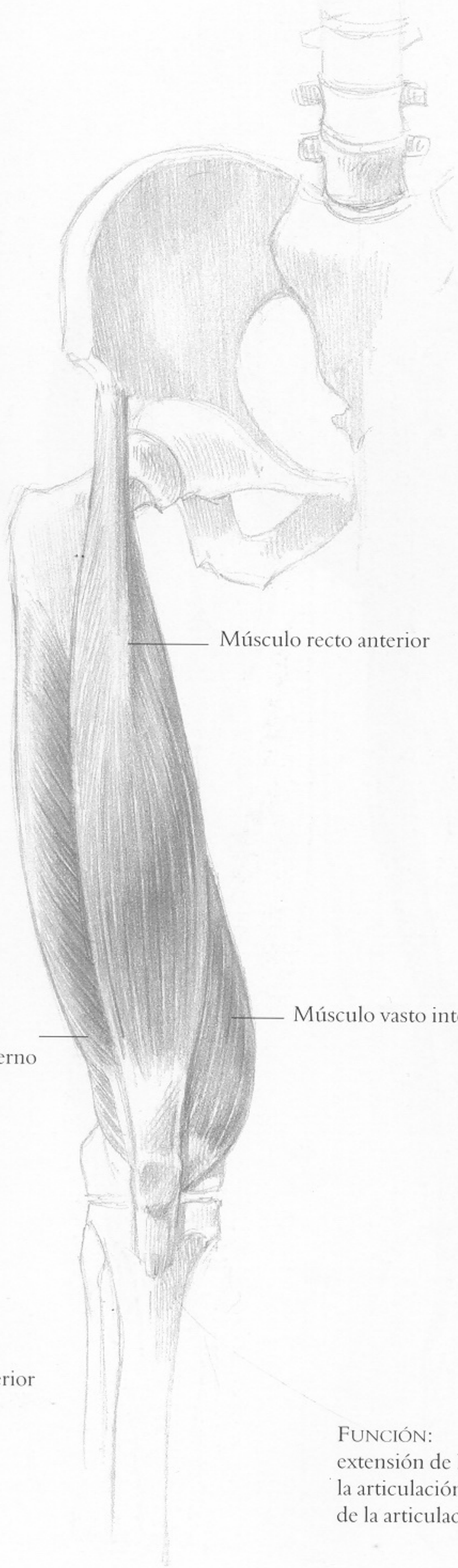

Músculo recto anterior

Músculo vasto interno

Músculo
vasto externo

Vista anterior

Vista lateral

FUNCIÓN:
extensión de la pierna a nivel de la articulación de la rodilla, flexión de la articulación de la cadera.

Fig. 139/a
Músculo vasto externo
(*M. vastus lateralis*, *97/3*)

ORIGEN:
labio externo
de la línea áspera
del fémur,
en el borde
anteroinferior del
trocánter mayor

INSERCIÓN:
rótula, cara externa
del extremo
proximal de la tibia.

Vista lateral

Vista anterior

FUNCIÓN:
contribuye a la extensión
de la articulación de la rodilla.

Fig. 139/b
Músculo vasto interno
(*M. vastus medialis, 97/2*)

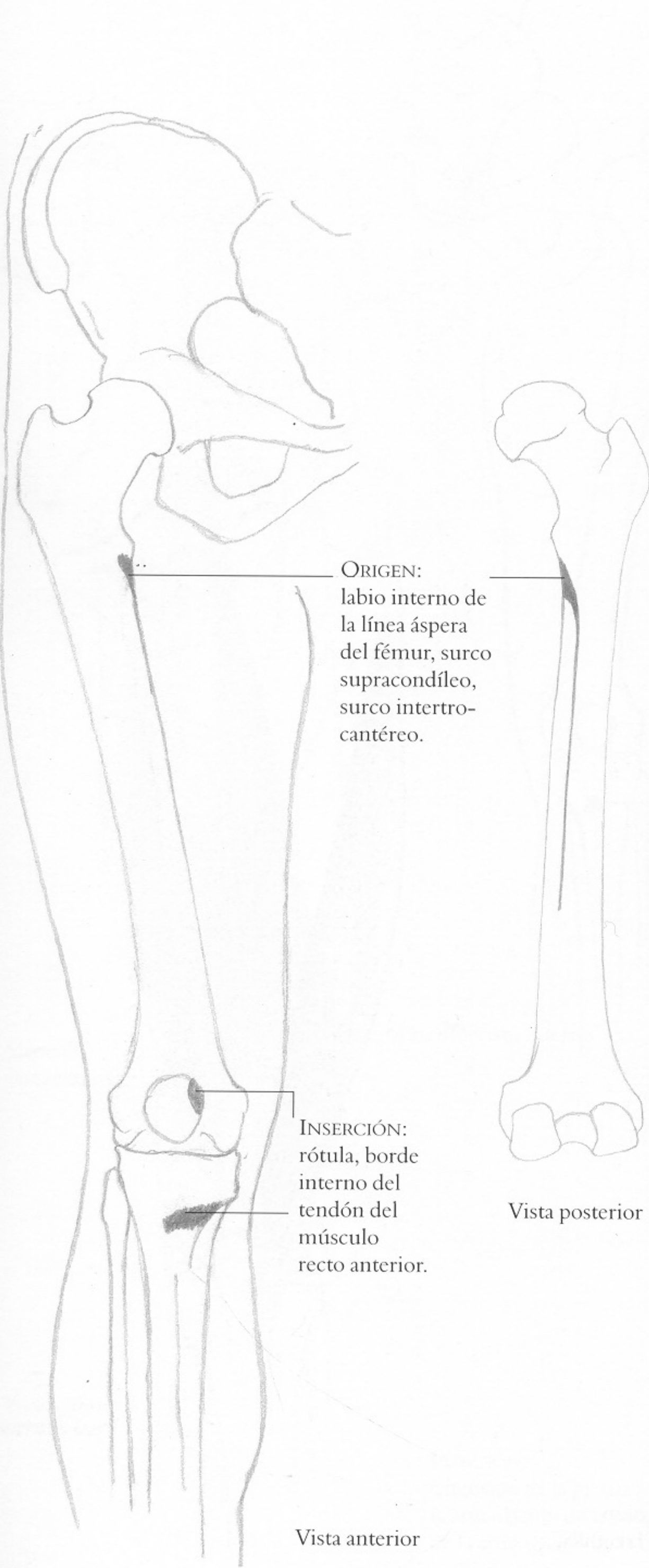

ORIGEN:
labio interno de la línea áspera del fémur, surco supracondíleo, surco intertrocantéreo.

INSERCIÓN:
rótula, borde interno del tendón del músculo recto anterior.

Vista anterior

Vista posterior

FUNCIÓN:
contribuye a la extensión de la pierna a nivel de la articulación de la rodilla.

Fig. 139/c
Músculo vasto externo
(*M. vastus intermedius*, 97/4)

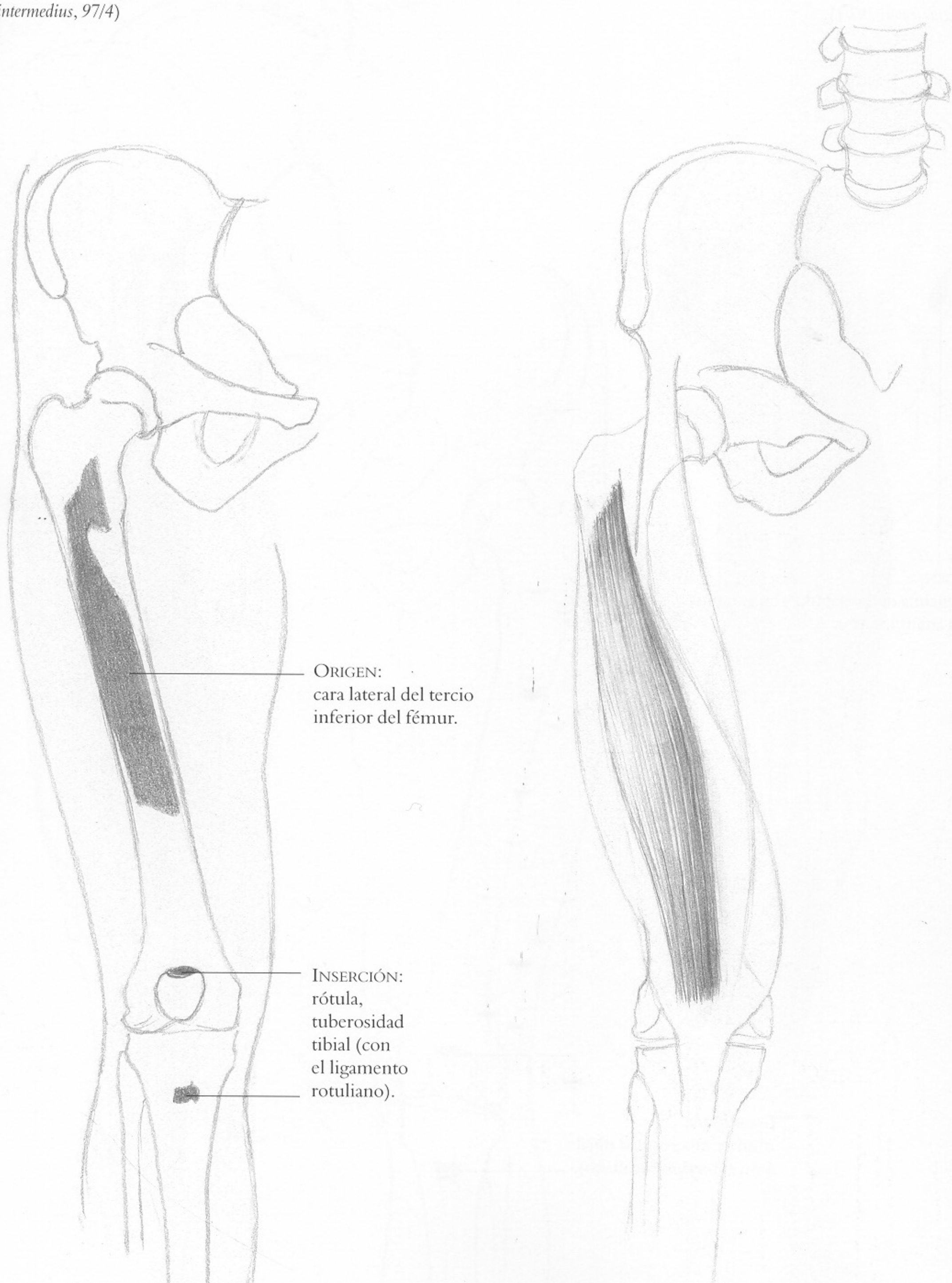

ORIGEN:
cara lateral del tercio inferior del fémur.

INSERCIÓN:
rótula, tuberosidad tibial (con el ligamento rotuliano).

Vista anterior

Fig. 139/d
Músculo recto anterior
(*M. rectus femoris*, 97/1)

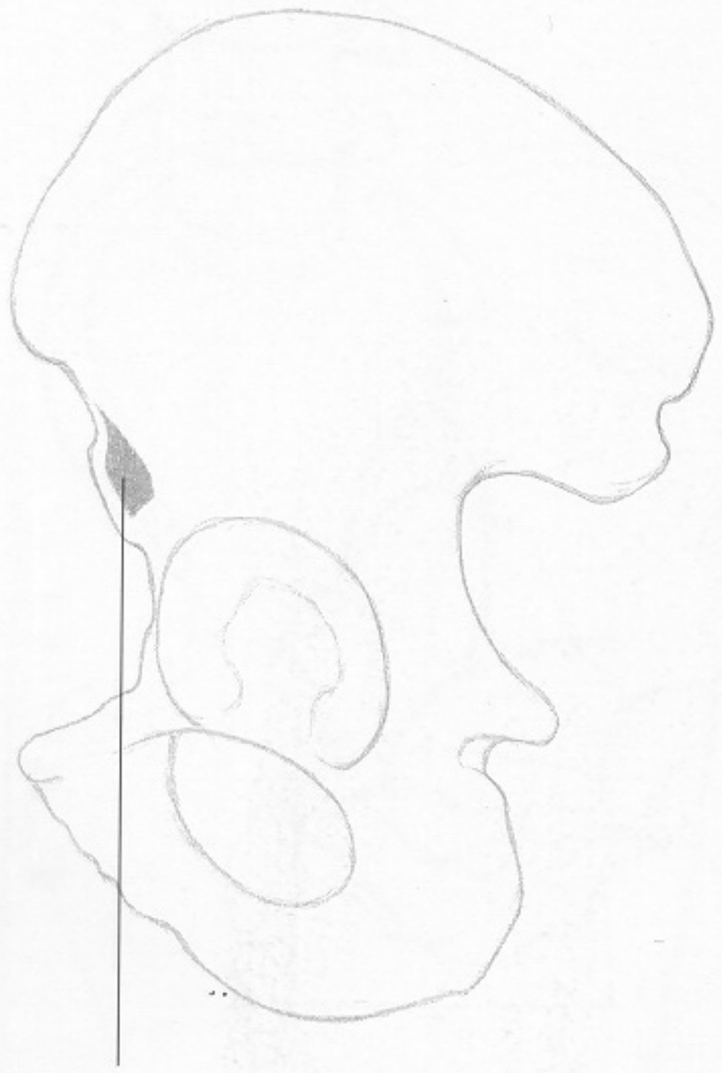

ORIGEN:
por encima del acetábulo y en la espina iliaca anteroinferior.

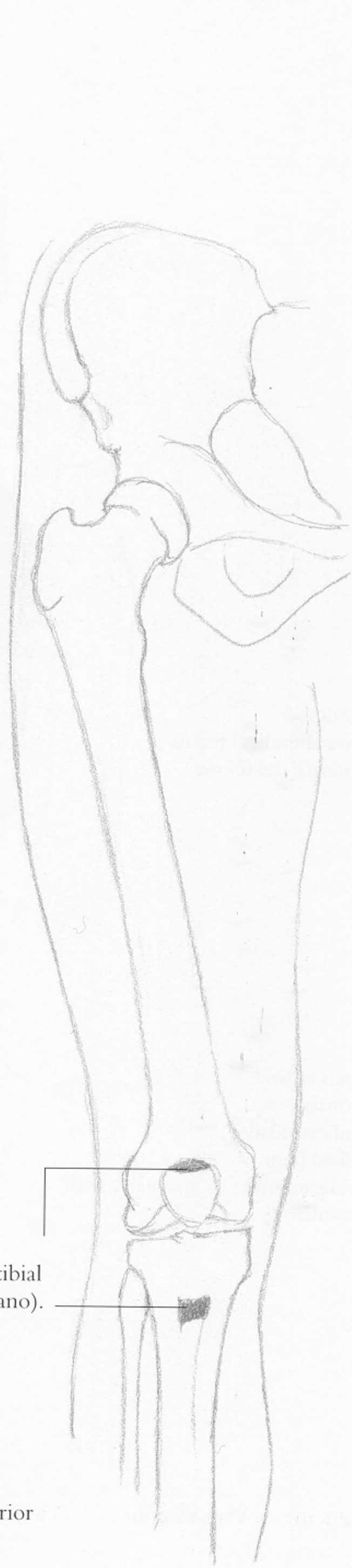

INSERCIÓN:
rótula y tuberosidad tibial (con el tendón rotuliano).

Vista anterior

FUNCIÓN: extensión de la articulación de la rodilla, flexión del muslo a nivel de la articulación de la cadera.

Vista anterior

Vista lateral

Fig. 140
Músculos de la región de la rodilla

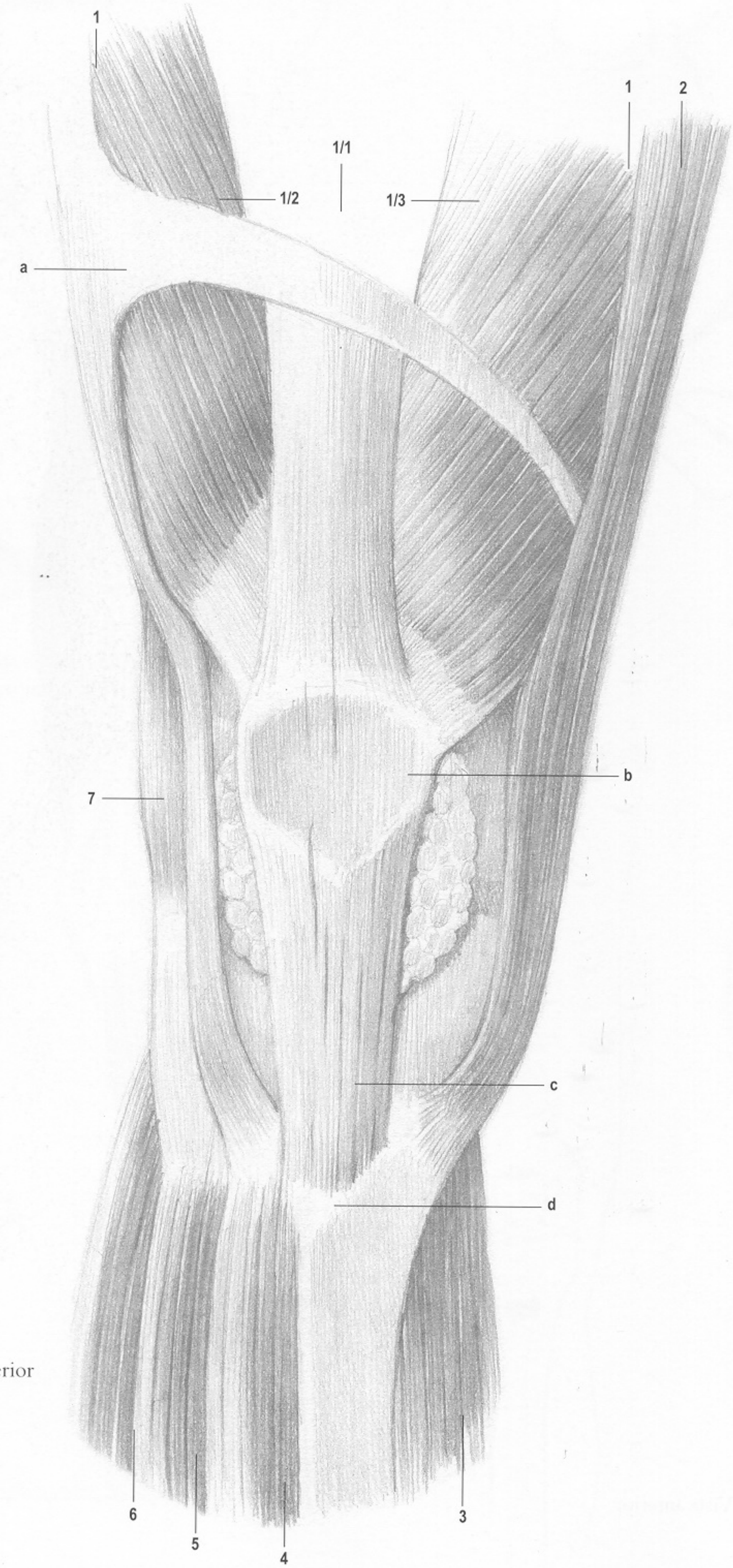

Vista anterior

Vista anterior

1 Músculo cuádriceps femoral (*97*).
- **1/1** Músculo recto anterior (*97/1*).
- **1/2** Músculo vasto externo (*97/3*).
- **1/3** Músculo vasto interno (*97/2*).

2 Músculo sartorio (*88*).
3 Músculos gemelos de la pierna (*105/1*).
4 Músculo tibial anterior (*99*).
5 Músculo extensor largo de los dedos (*101*).
6 Músculo peroneo lateral largo (*103*).
7 Músculo bíceps femoral (*85*).

a Ligamento iliofemoral.
b Rótula.
c Ligamento rotuliano.
d Tuberosidad tibial.

Vista posterior

1 Músculo recto interno (*89*).
2 Músculo aductor mayor (*92*).
3 Músculo semitendinoso (*86*).
4 Músculo semimembranoso (*87*).
5 Músculo bíceps femoral (*85*) porción corta.
6 Músculo bíceps femoral (*85*) porción larga.
7 Músculos gemelos de la pierna(*105/1*).

a Hueco poplíteo.

Vista medial

1/1 Músculo recto anterior (*97/1*).
1/2 Músculo vasto interno (*97/2*).
2 Músculo sartorio (*88*).
3 Músculo recto interno (*89*).
4 Músculo semitendinoso (*86*).
5 Músculo semimembranoso (*87*).
6 Músculos gemelos de las piernas (*105/1*).

a Rótula.
b Ligamento rotuliano.
c Cara interna de la tibia (palpable directamente bajo la piel).

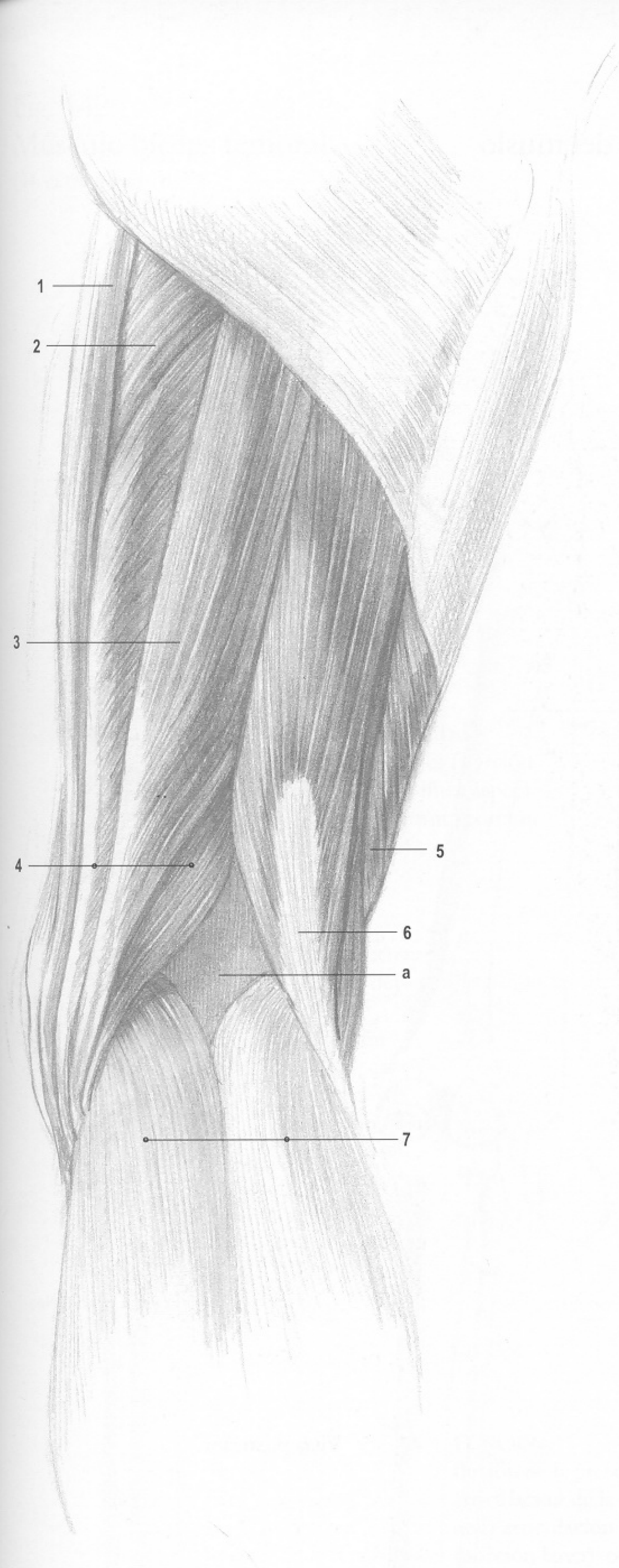

Vista posterior

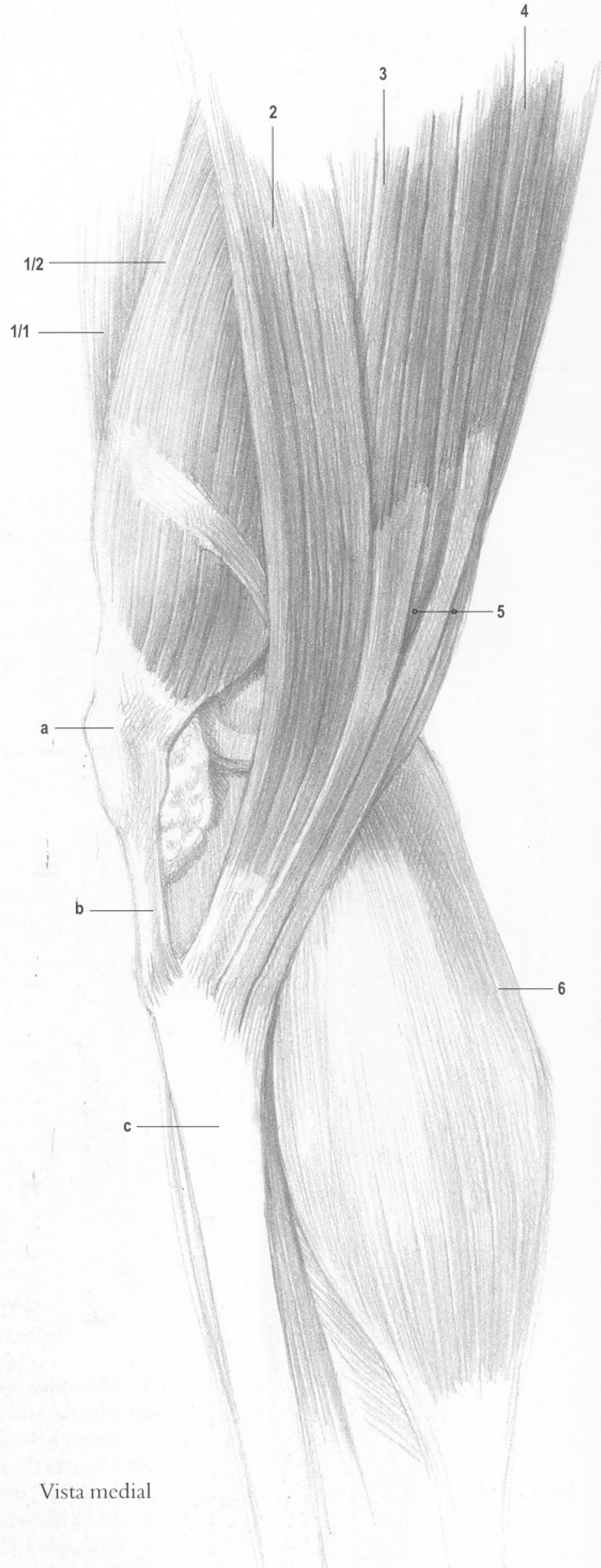

Vista medial

Fig. 141
Músculos dorsales del muslo

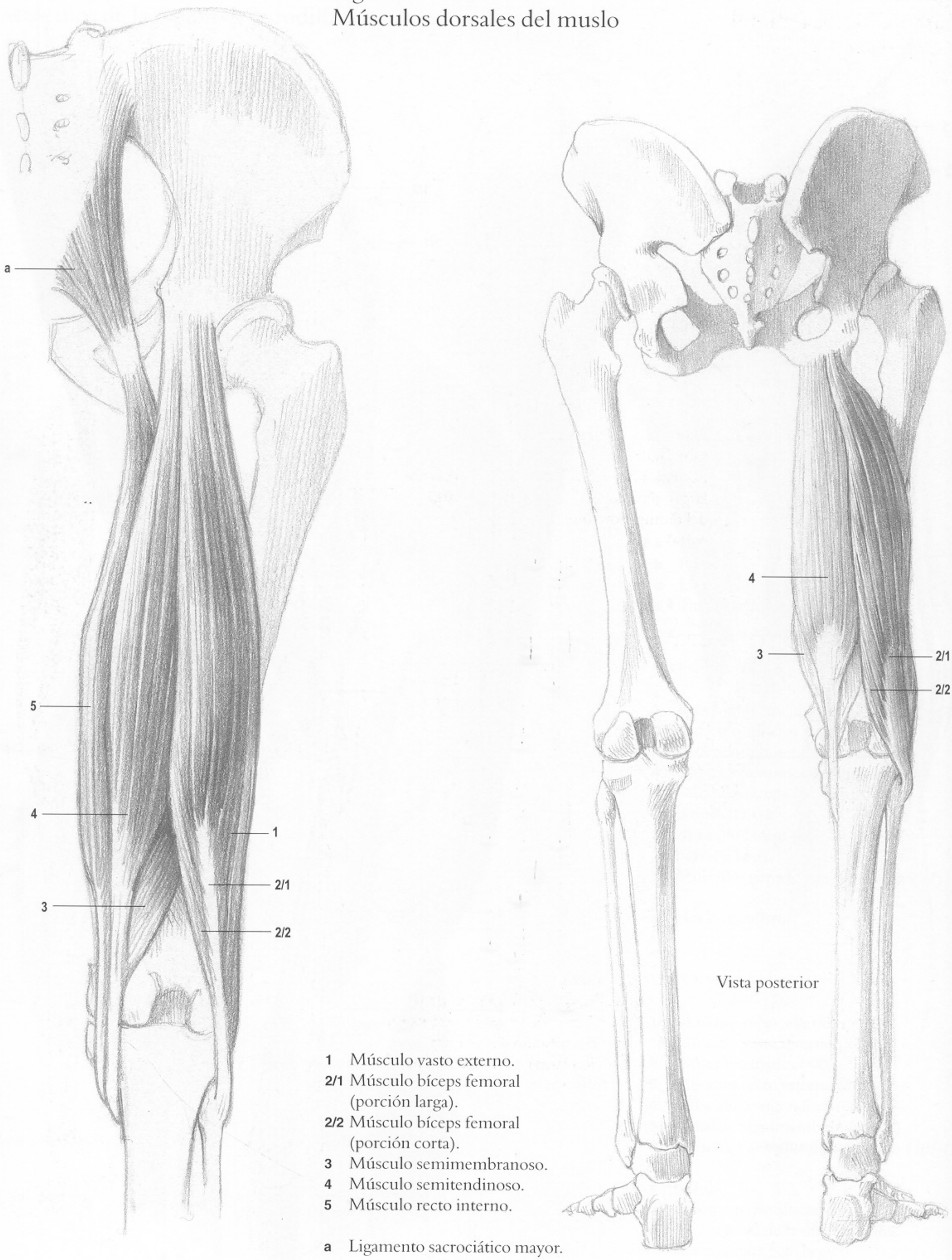

Vista posterior

1 Músculo vasto externo.
2/1 Músculo bíceps femoral (porción larga).
2/2 Músculo bíceps femoral (porción corta).
3 Músculo semimembranoso.
4 Músculo semitendinoso.
5 Músculo recto interno.

a Ligamento sacrociático mayor.

Fig. 142
Músculo bíceps femoral
(*M. biceps femoris*, *85*)

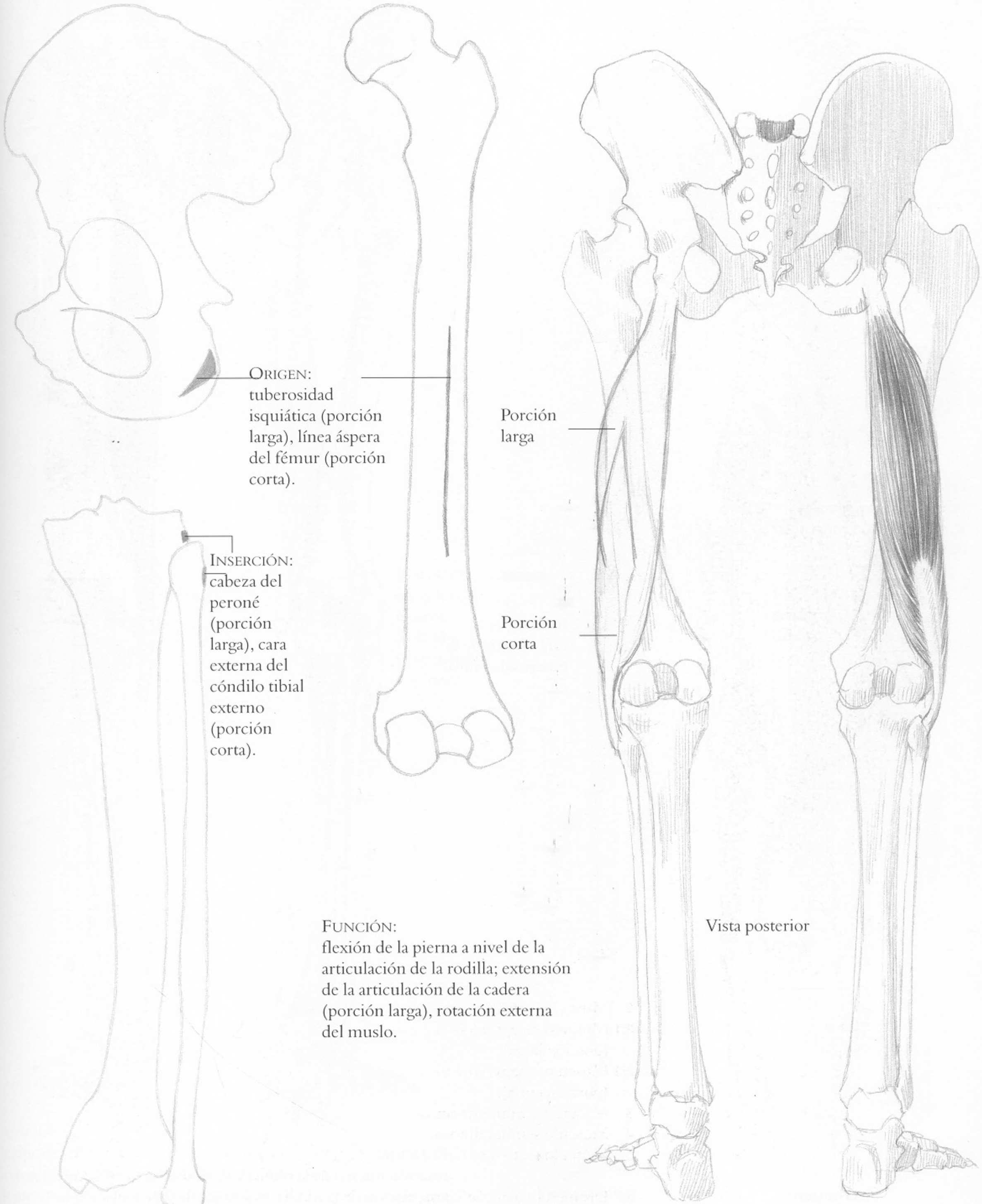

ORIGEN:
tuberosidad isquiática (porción larga), línea áspera del fémur (porción corta).

INSERCIÓN:
cabeza del peroné (porción larga), cara externa del cóndilo tibial externo (porción corta).

Porción larga

Porción corta

FUNCIÓN:
flexión de la pierna a nivel de la articulación de la rodilla; extensión de la articulación de la cadera (porción larga), rotación externa del muslo.

Vista posterior

Fig. 143
Músculo semitendinoso
(*M. semitendinosus*, *86*)

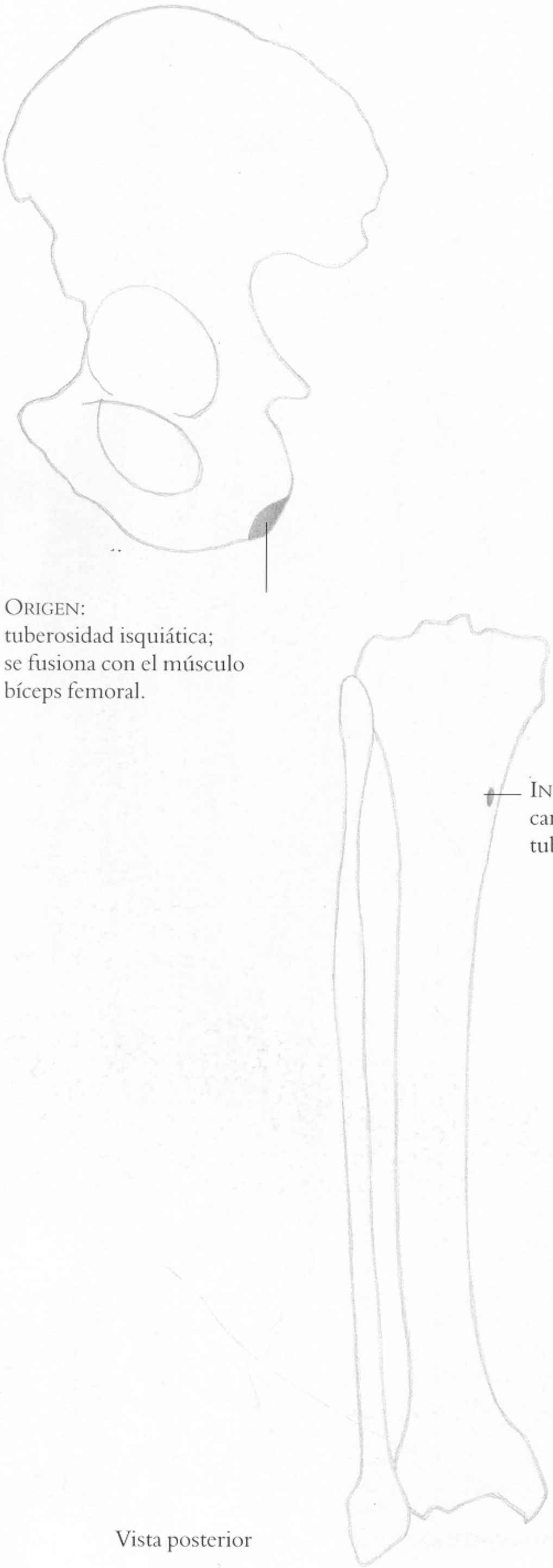

ORIGEN:
tuberosidad isquiática;
se fusiona con el músculo
bíceps femoral.

INSERCIÓN:
cara interna de la
tuberosidad tibial.

Vista posterior

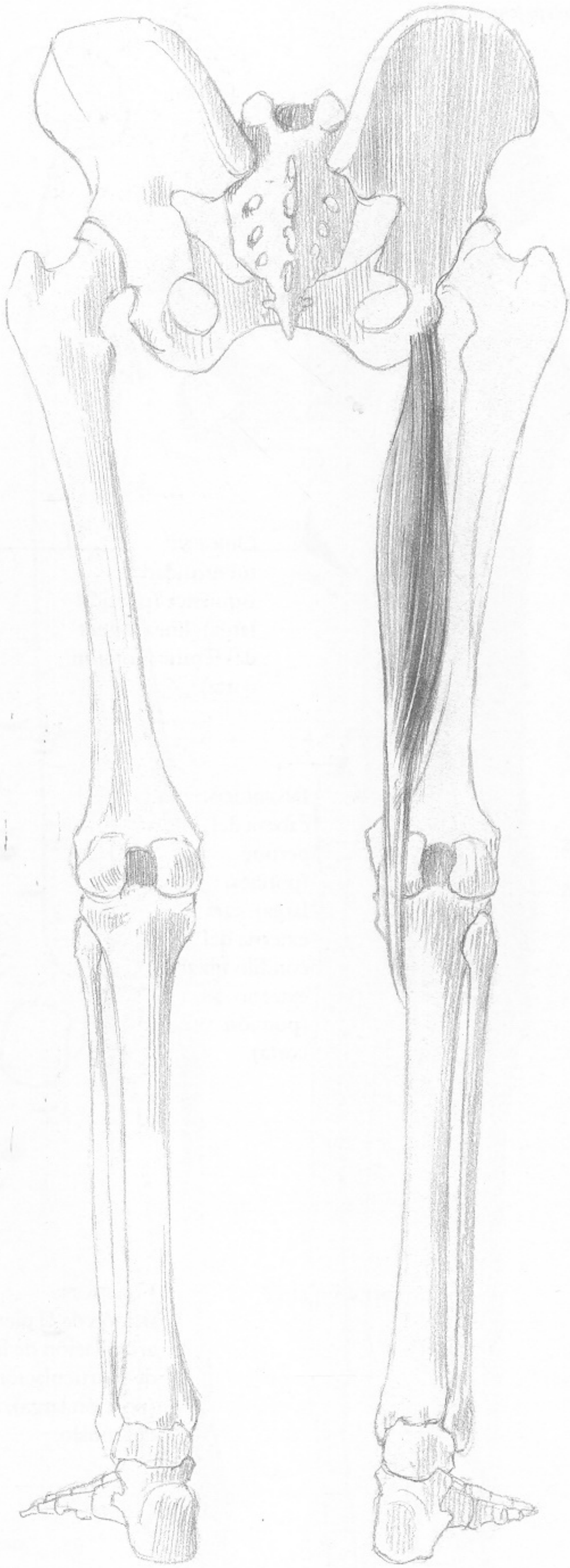

FUNCIÓN:
rotación interna de la pierna y flexión de la misma a nivel de la articulación de la rodilla, extensión de la articulación de la cadera.

Fig. 144
Músculo semimembranoso
(*M. semimembranosus*, *87*)

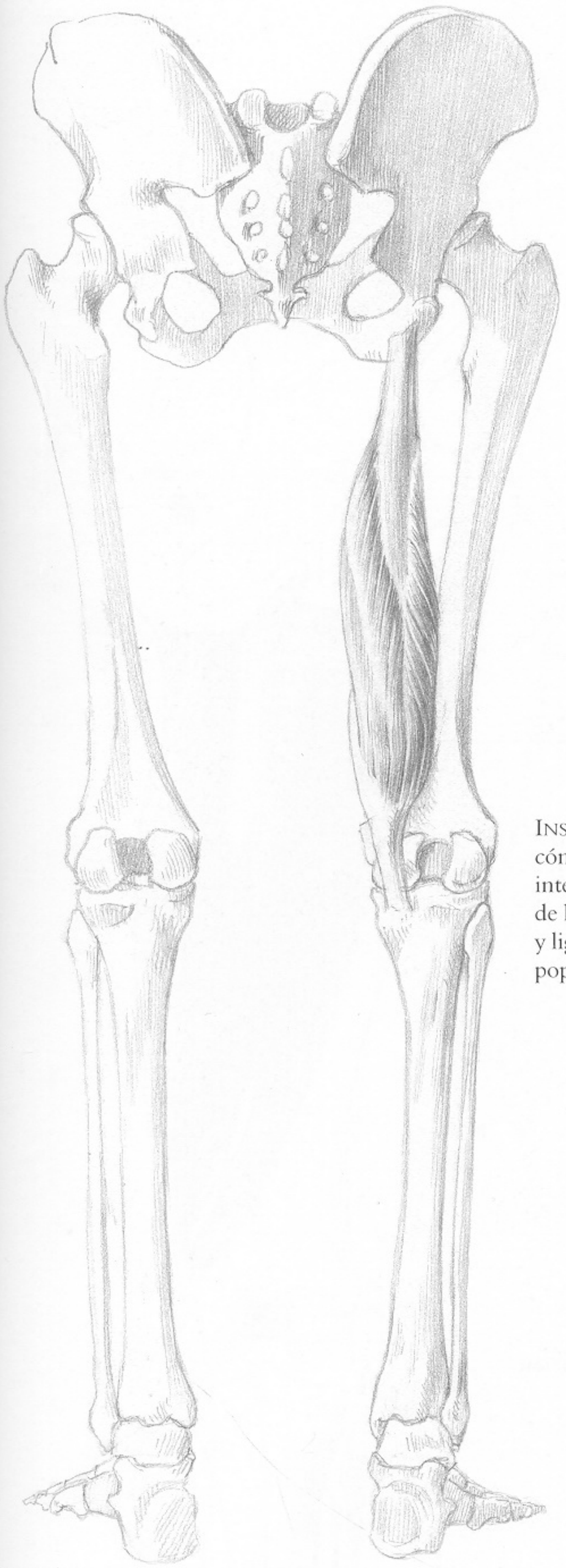

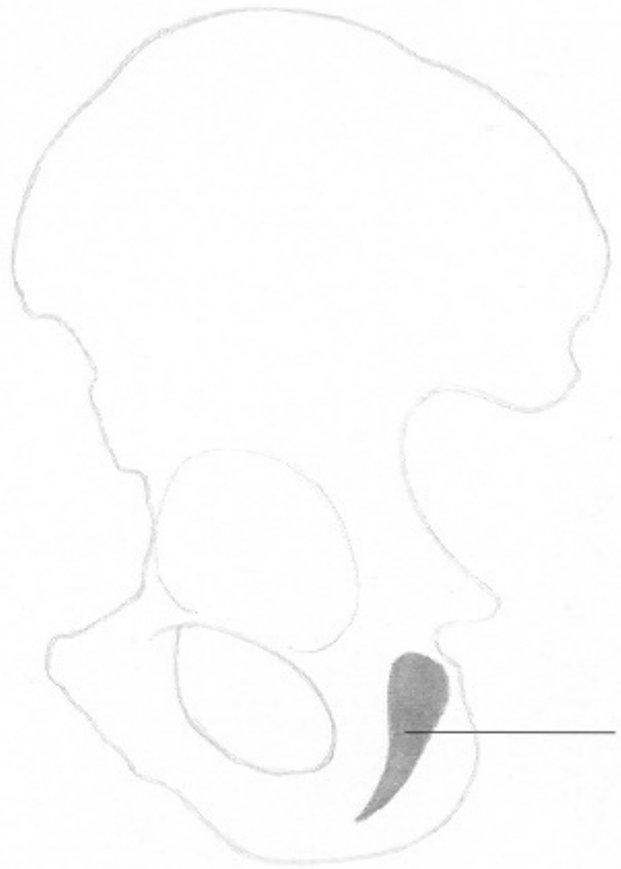

ORIGEN:
tuberosidad isquiática.

INSERCIÓN:
cóndilo interno de la tibia y ligamento poplíteo.

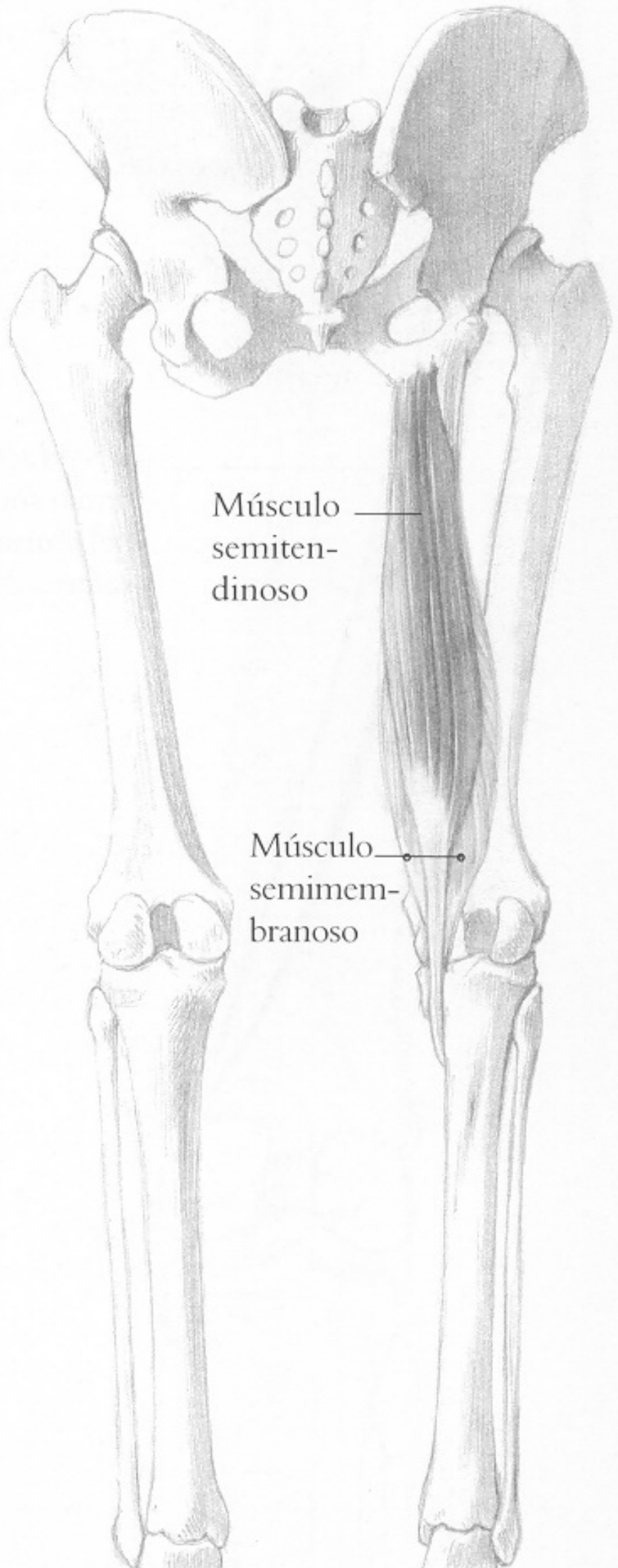

Músculo semitendinoso

Músculo semimembranoso

FUNCIÓN:
flexión del muslo a nivel de la articulación de la rodilla, rotación interna de la pierna; extensión de la articulación de la cadera.

Vista posterior

Fig. 145
Músculo aductor mayor
(*M. adductor magnus*, *92*)

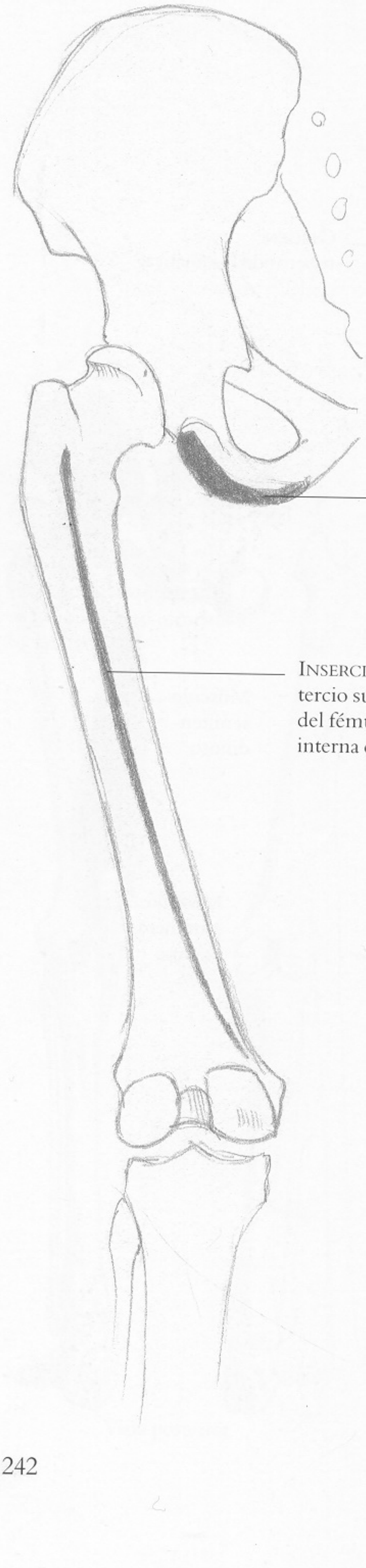

ORIGEN:
rama ascendente y
tuberosidad del isquion,
rama descendente del pubis.

INSERCIÓN:
tercio superior
del fémur, cara
interna del fémur.

FUNCIÓN:
aducción y rotación
del muslo.

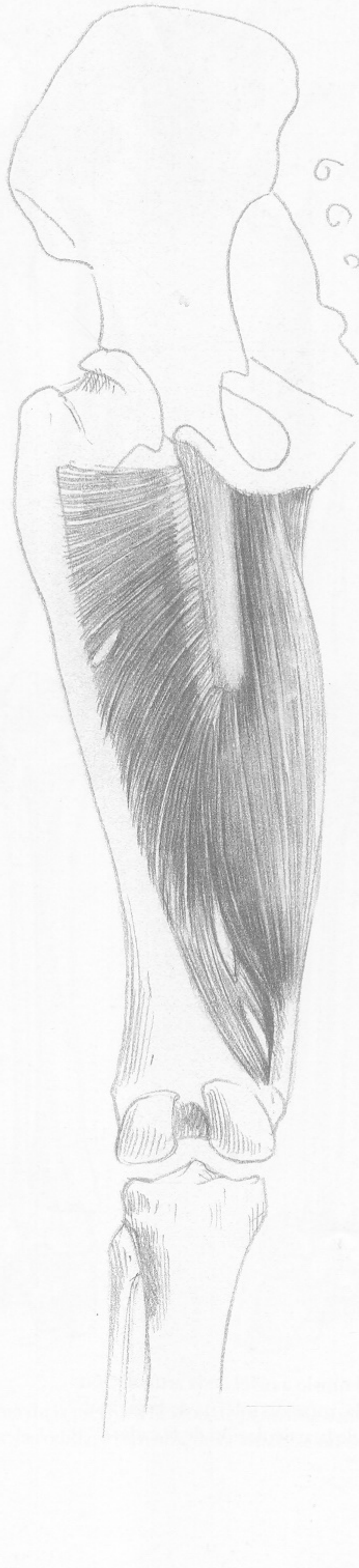

Vista posterior

Fig. 146
Músculo aductor menor
(*M. adductor brevis*, *92*)

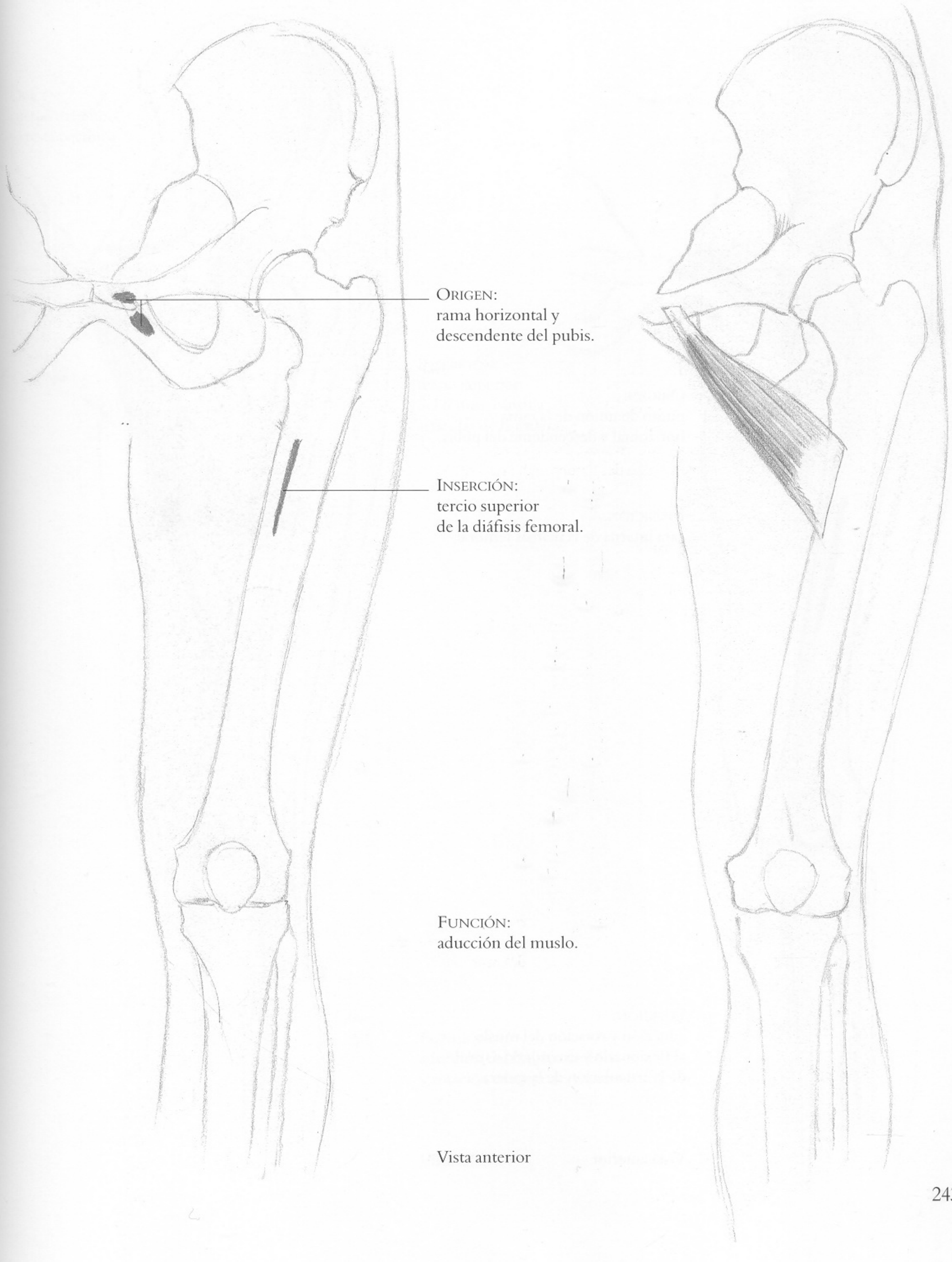

ORIGEN:
rama horizontal y
descendente del pubis.

INSERCIÓN:
tercio superior
de la diáfisis femoral.

FUNCIÓN:
aducción del muslo.

Vista anterior

Fig. 147
Músculo aductor medio
(*M. adductor longus, 92*)

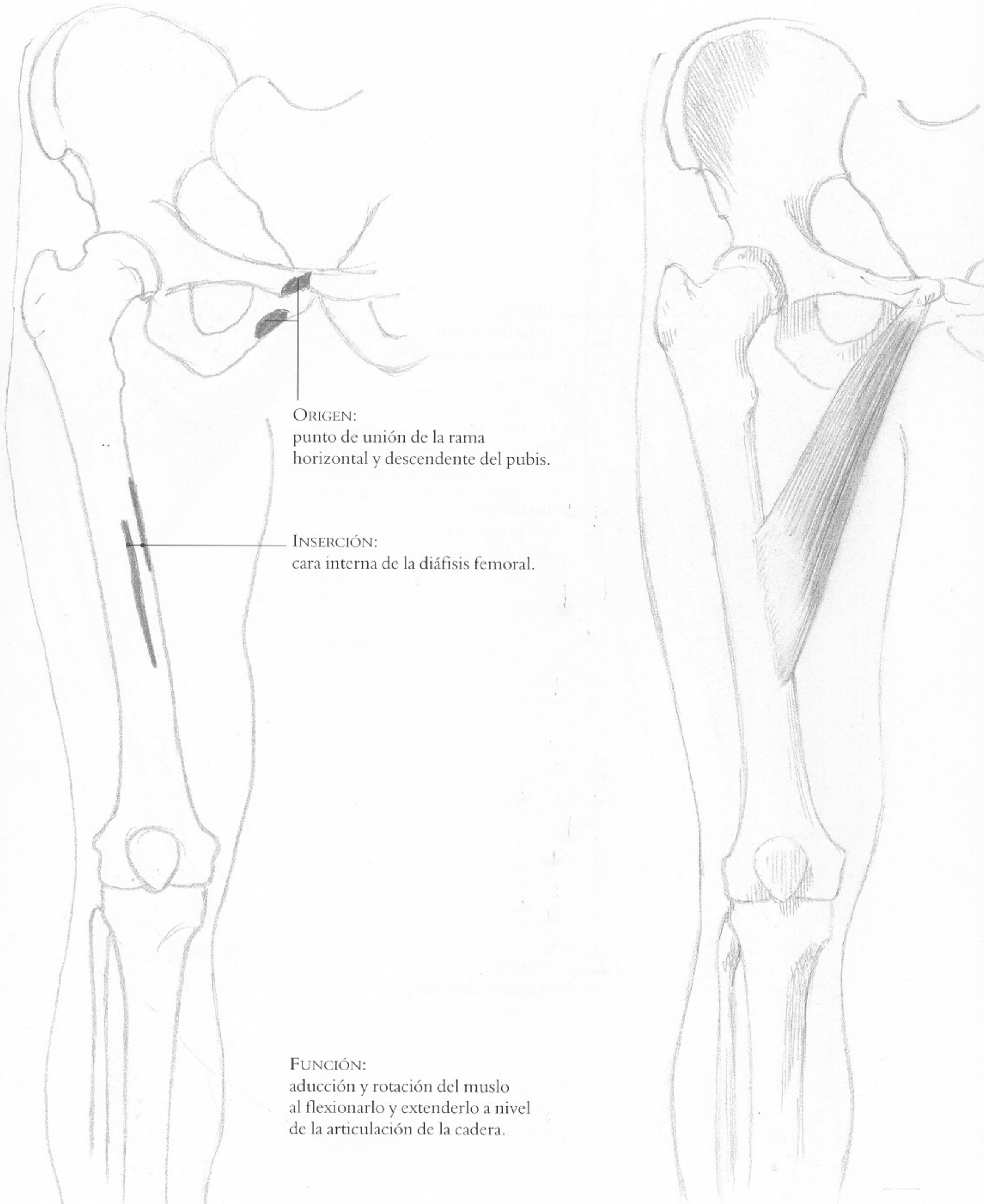

ORIGEN:
punto de unión de la rama horizontal y descendente del pubis.

INSERCIÓN:
cara interna de la diáfisis femoral.

FUNCIÓN:
aducción y rotación del muslo al flexionarlo y extenderlo a nivel de la articulación de la cadera.

Vista anterior

Fig. 148
Músculo pectíneo
(*M. pectineus*, *90*)

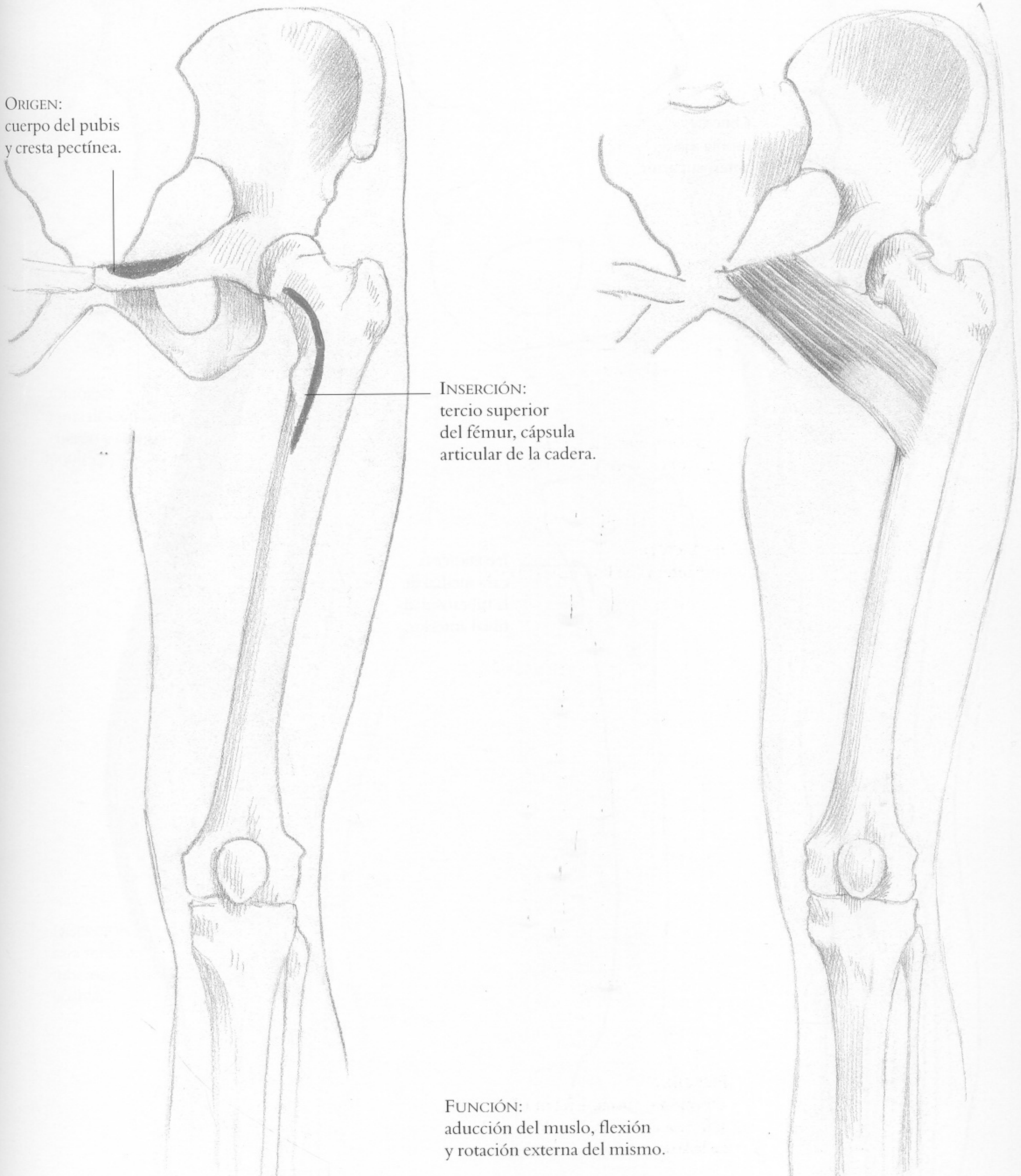

ORIGEN:
cuerpo del pubis
y cresta pectínea.

INSERCIÓN:
tercio superior
del fémur, cápsula
articular de la cadera.

FUNCIÓN:
aducción del muslo, flexión
y rotación externa del mismo.

Vista anterior

Fig. 149
Músculo sartorio
(*M. sartorius*, *88*)

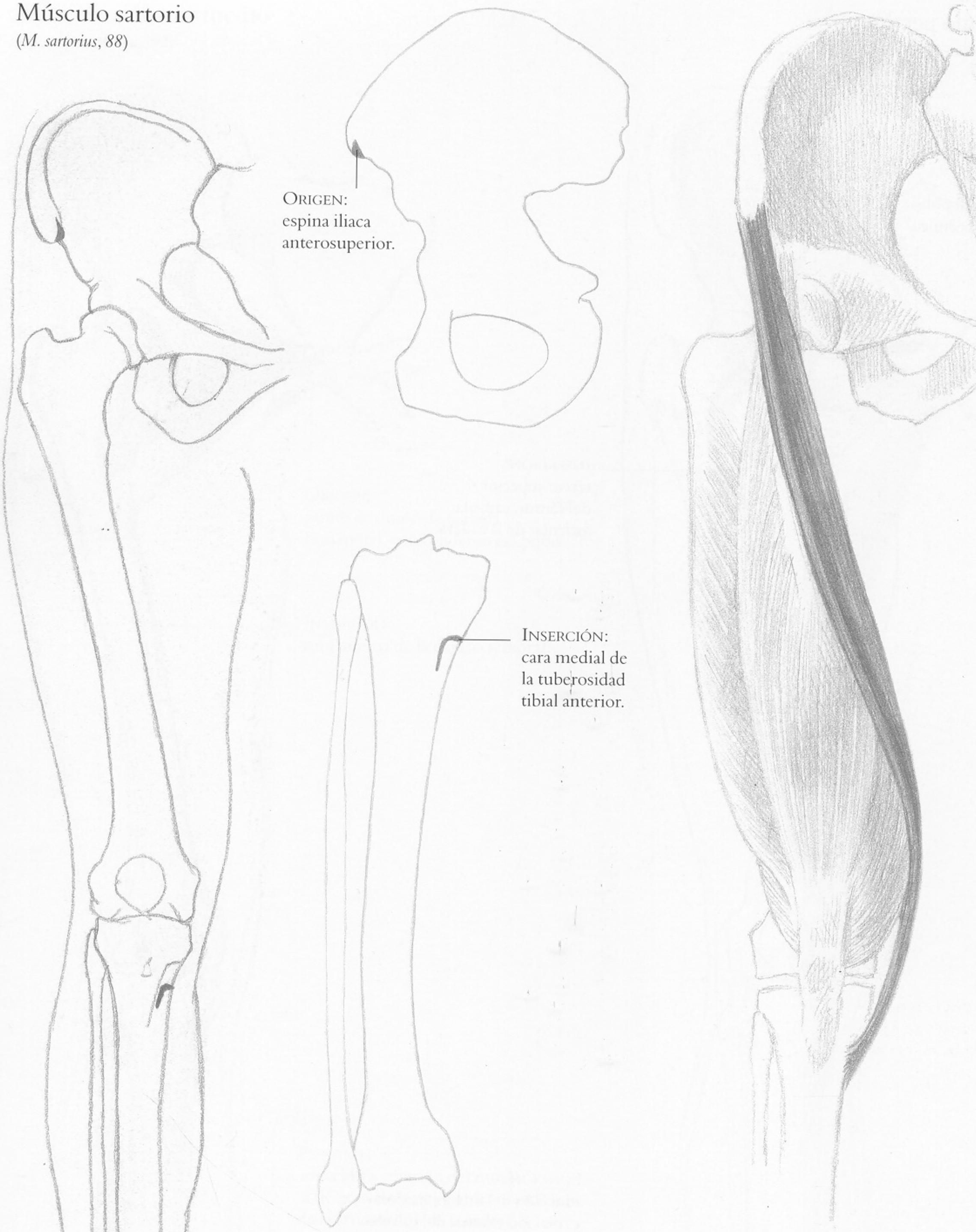

Vista anterior

FUNCIÓN:
flexión y rotación externa del muslo;
rotación interna de la pierna cuando
la rodilla está flexionada.

Fig. 150
Músculo recto interno
(*M. gracilis*, *89*)

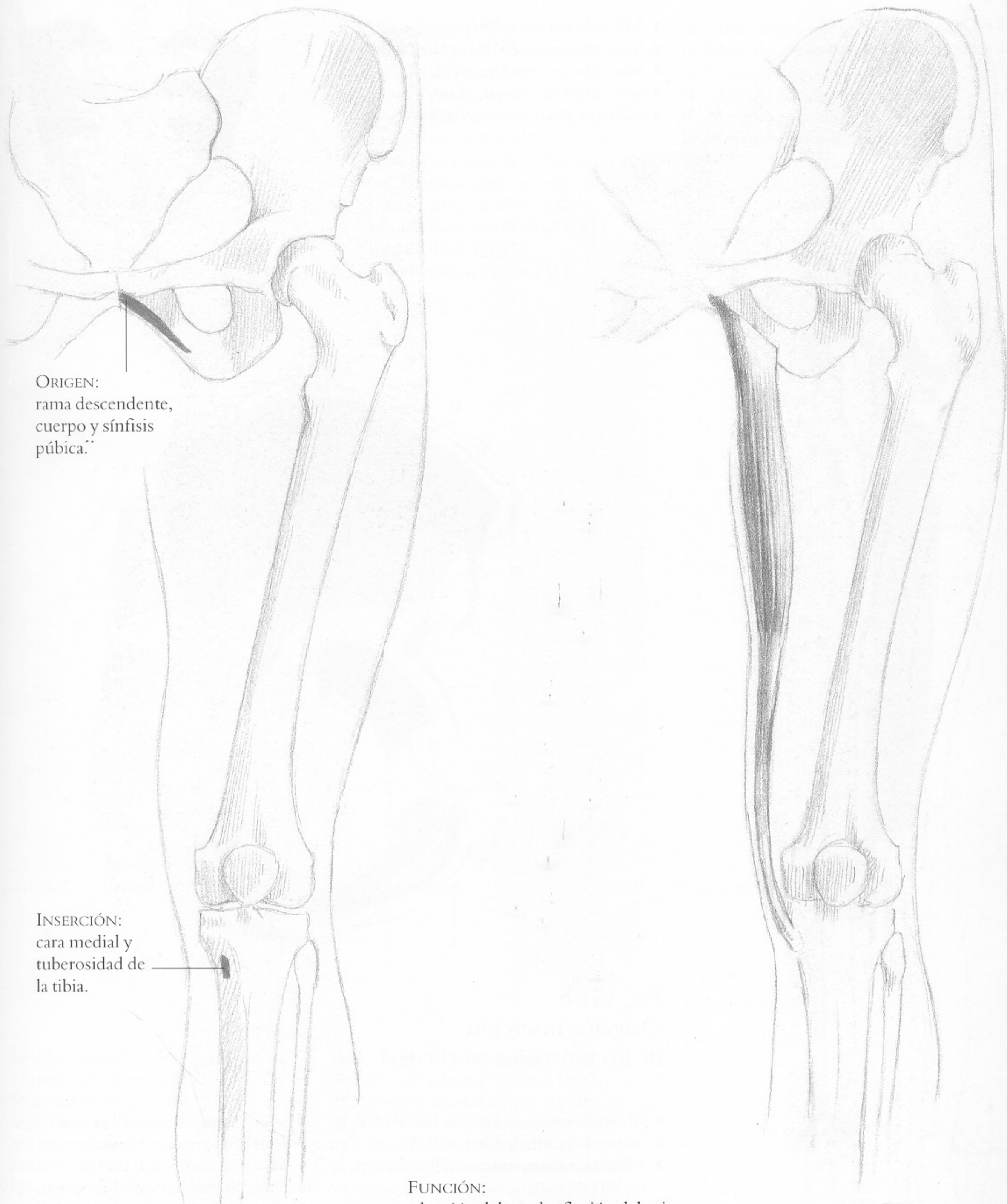

ORIGEN:
rama descendente, cuerpo y sínfisis púbica.

INSERCIÓN:
cara medial y tuberosidad de la tibia.

FUNCIÓN:
aducción del muslo, flexión del mismo a nivel de la articulación de la rodilla.

Vista anterior

Fig. 151
Origen e inserción de los músculos

0 = Origo (ORIGEN)
I = Insertio (INSERCIÓN)



Vista anterior

Fig. 151/a
Origen e inserción de los músculos en el sacro

1 Músculo iliaco, 0 (*79/1*).
2 Músculo piramidal de la pelvis, 0 (*91*).
3 Músculo sacrococcígeo, 0, I.
4 Músculo semiespinal, I (*26/4*).
5 Músculo glúteo mayor, 0 (*81*).

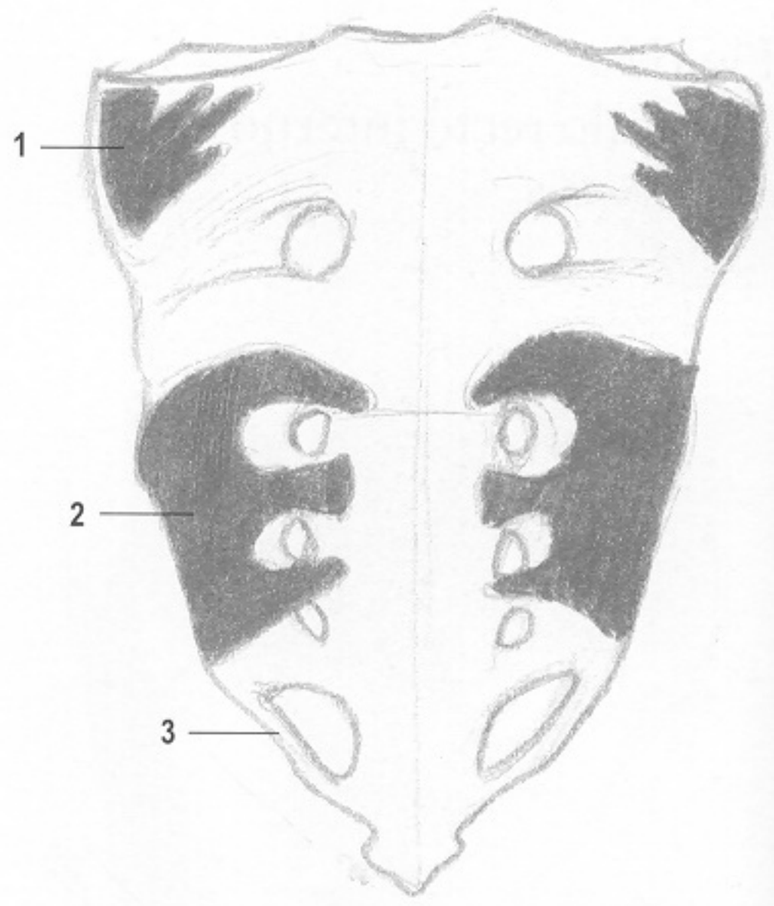

Cara ventral

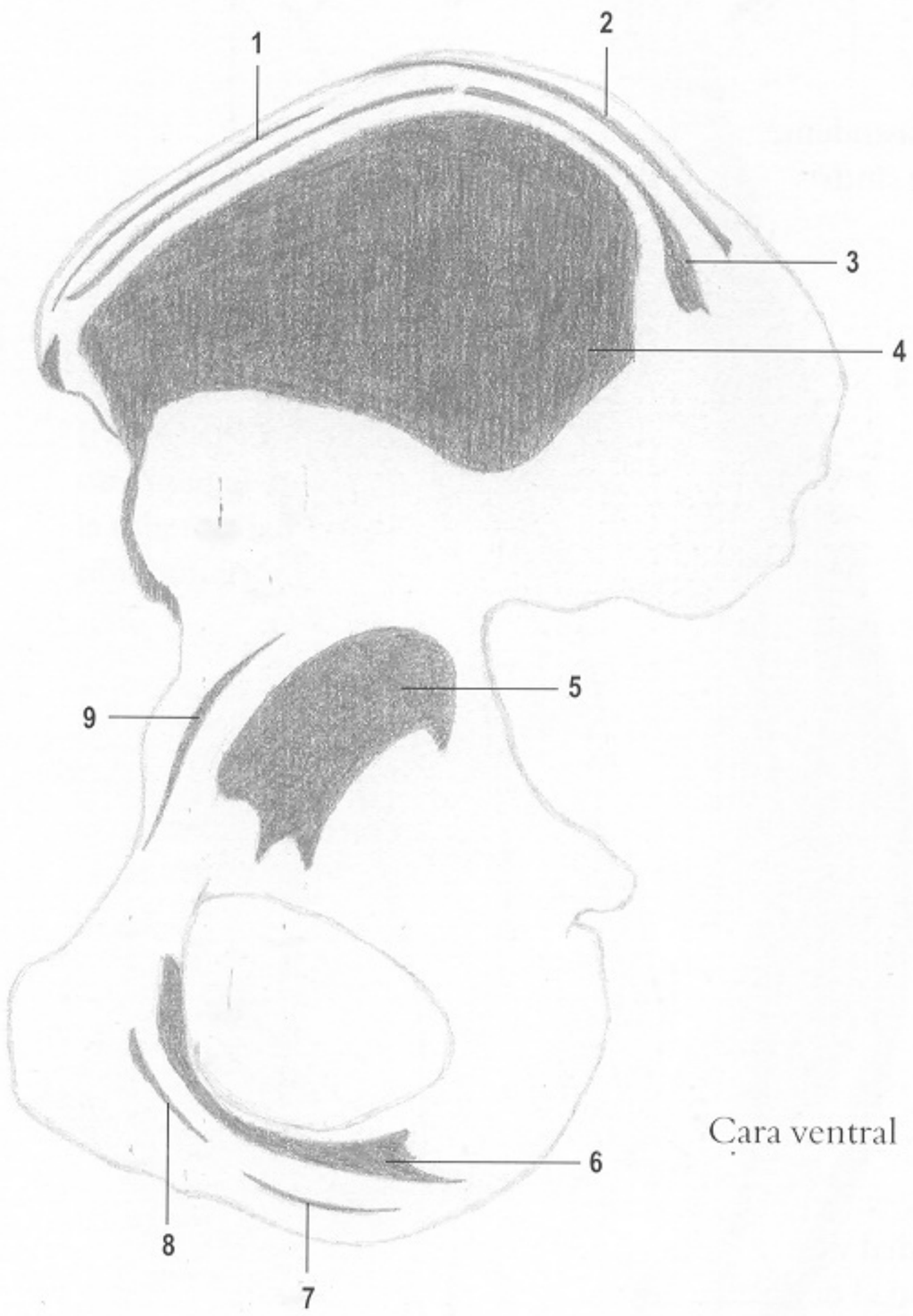

Cara ventral

Fig. 151/b
Origen e inserción de los músculos en el coxal

1 Músculo tensor de la fascia lata, 0 (*84*).
2 Músculo cuadrado lumbar, 0 (*80*).
3 Músculo oblicuo interno del abdomen, 0 (*38*).
4 Músculo iliaco, I (*79/1*).
5 Músculo obturador interno, 0 (*93*).
6 Músculo transverso del perineo.
7 Músculo elevador del ano.
8 Músculo pectíneo, 0 (*90*).
9 Músculo transverso del abdomen, I (*39*).
10 Músculo oblicuo externo del abdomen, I (*37*).

Fig. 151/c
Origen e inserción de los músculos en el fémur

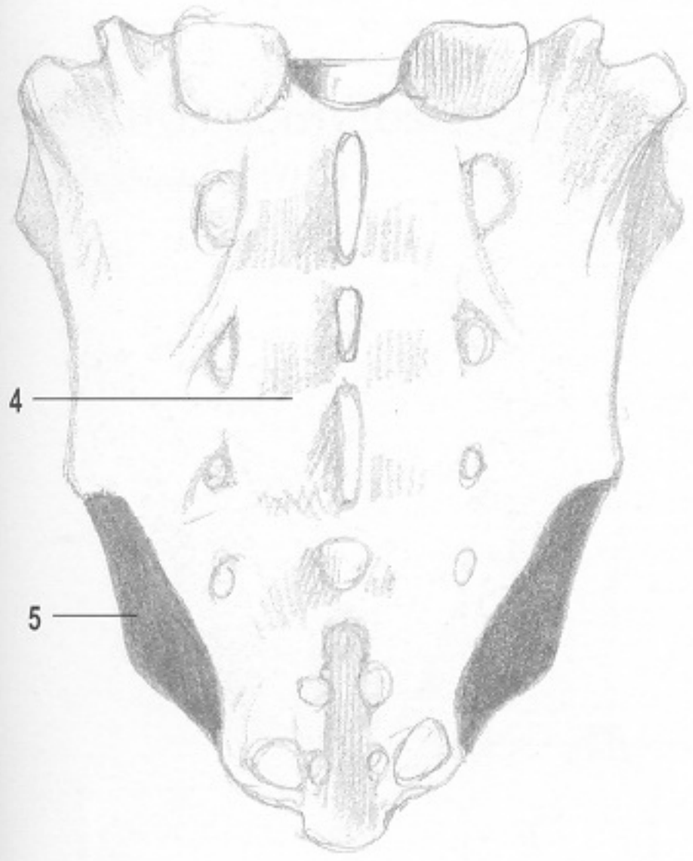

Cara dorsal

1 Músculo glúteo menor, I (*83*).
2 Músculo vasto externo, 0 (*97/3*).
3 Músculo pectíneo, I (*90*).
4 Músculo psoas mayor, I (*79/2*).
5 Músculo vasto interno, 0 (*97/2*).
6 Músculo crural, 0 (*97/4*).
7 Músuclos gemelos de la pierna, 0 (*105/1*).
8 Músculo obturador externo, I (*94*).
9 Músculo glúteo medio, I (*82*).
10 Músculo cuadrado crural, I (*96*).
11 Músculo iliaco (*79/1*).
12 Músculo glúteo mayor, I (*81*).
13 Músculo aductor mayor, I (*92*).
14 Músculo aductor mediano, I (*92*).
15 Músculo bíceps femoral, 0 (*85*).
16 Músculo aductor menor, I (*92*).
17 Músculo poplíteo, 0 (*107*).
18 Músculo plantar delgado, 0 (*106*).

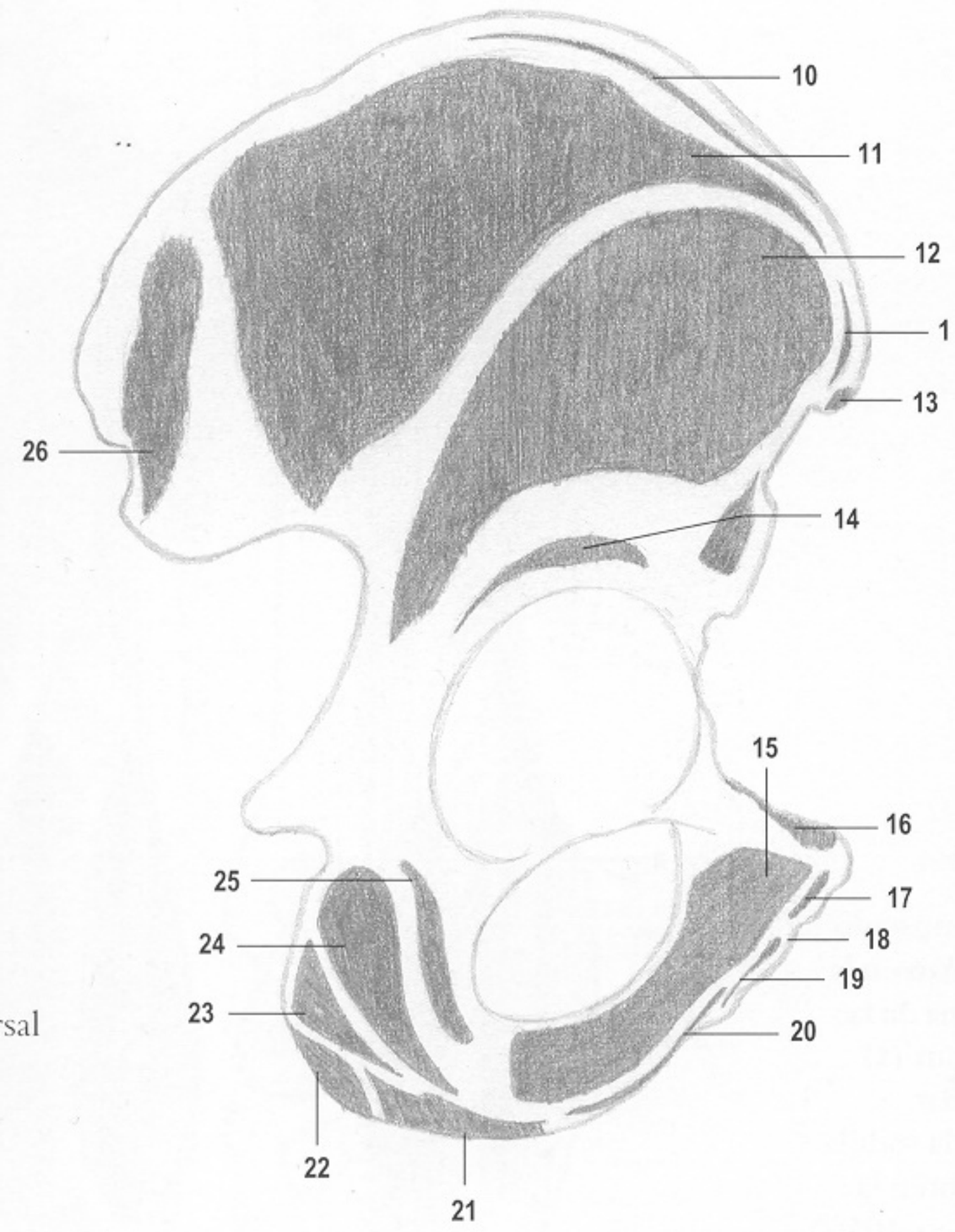

Cara dorsal

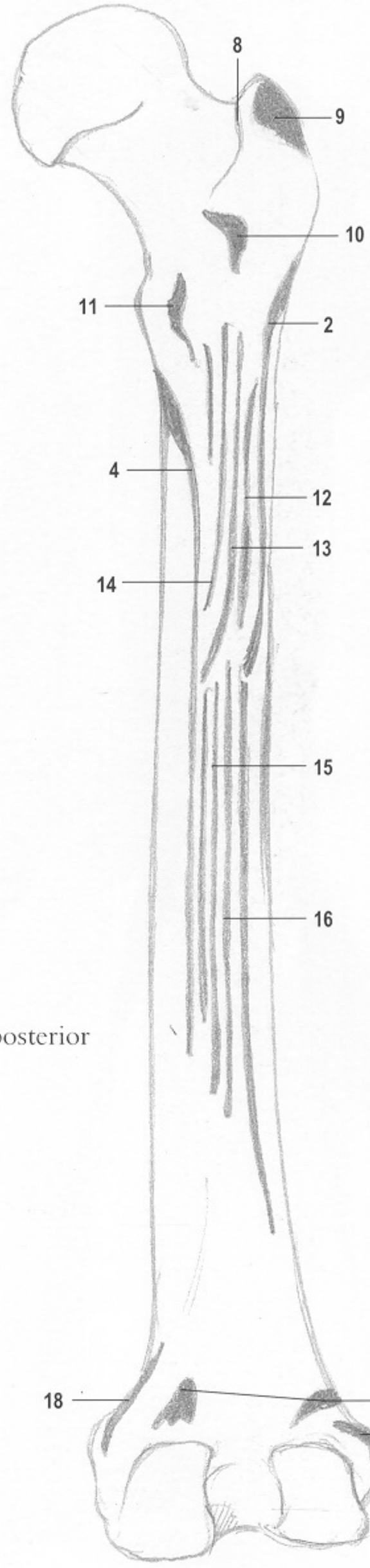

Vista posterior

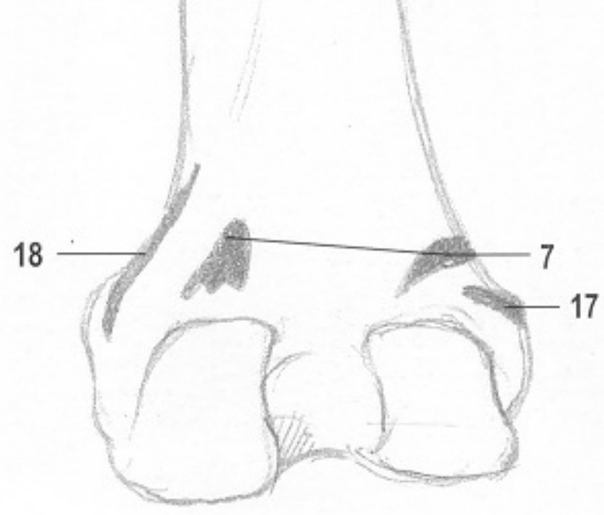

11 Músculo glúteo mediano, 0 (*82*).
12 Músculo glúteo menor, 0 (*83*).
13 Músculo sartorio, 0 (*88*).
14 Músculo recto anterior, 0 (*97/1*).
15 Músculo aductor mediano, 0 (*92*).
16 Músculo pectíneo, 0 (*90*).
17 Músculo recto mayor del abdomen, I (*35*).
18 Músculo piramidal del abdomen, I (*36*).
19 Músculo aductor menor, 0 (*92*).
20 Músculo aductor mínimo, 0 (*92*).
21 Músculo aductor mayor, 0 (*92*).
22 Músculo semitendinoso, 0 (*86*).
23 Músculo bíceps femoral, 0 (*85*).
24 Músculo semimembranoso, 0 (*87*).
25 Músculo cuadrado crural, 0 (*96*).
26 Músculo glúteo mayor, 0 (*81*).

MÚSCULOS DE LA PIERNA

Fig. 152
Músculo tríceps sural
(*M. triceps surae, 105*)

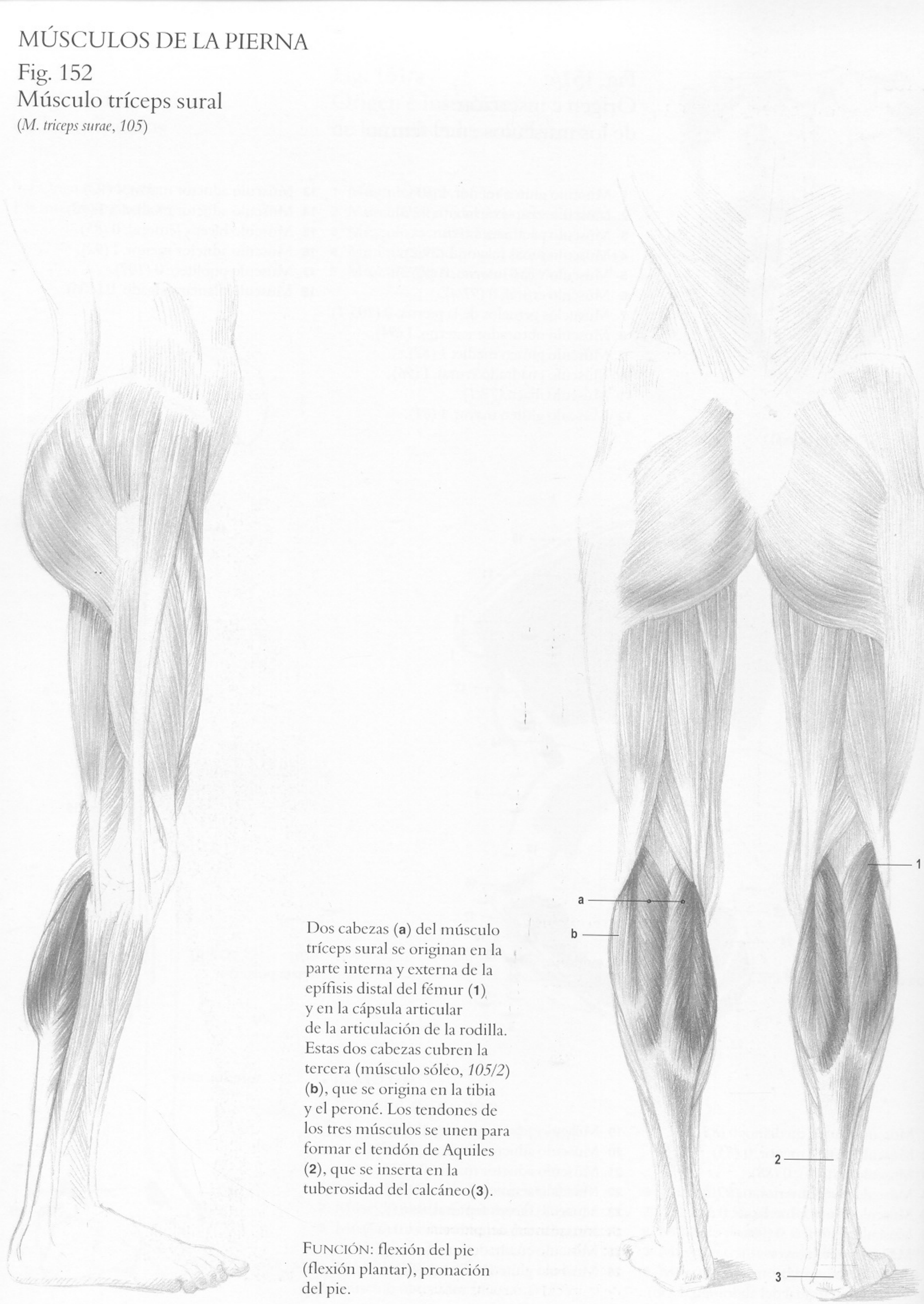

Dos cabezas (**a**) del músculo tríceps sural se originan en la parte interna y externa de la epífisis distal del fémur (**1**) y en la cápsula articular de la articulación de la rodilla. Estas dos cabezas cubren la tercera (músculo sóleo, *105/2*) (**b**), que se origina en la tibia y el peroné. Los tendones de los tres músculos se unen para formar el tendón de Aquiles (**2**), que se inserta en la tuberosidad del calcáneo(**3**).

FUNCIÓN: flexión del pie (flexión plantar), pronación del pie.

Fig. 153
Músculos gemelos de la pierna
(*M. gastrocnemius*, *105/1*)

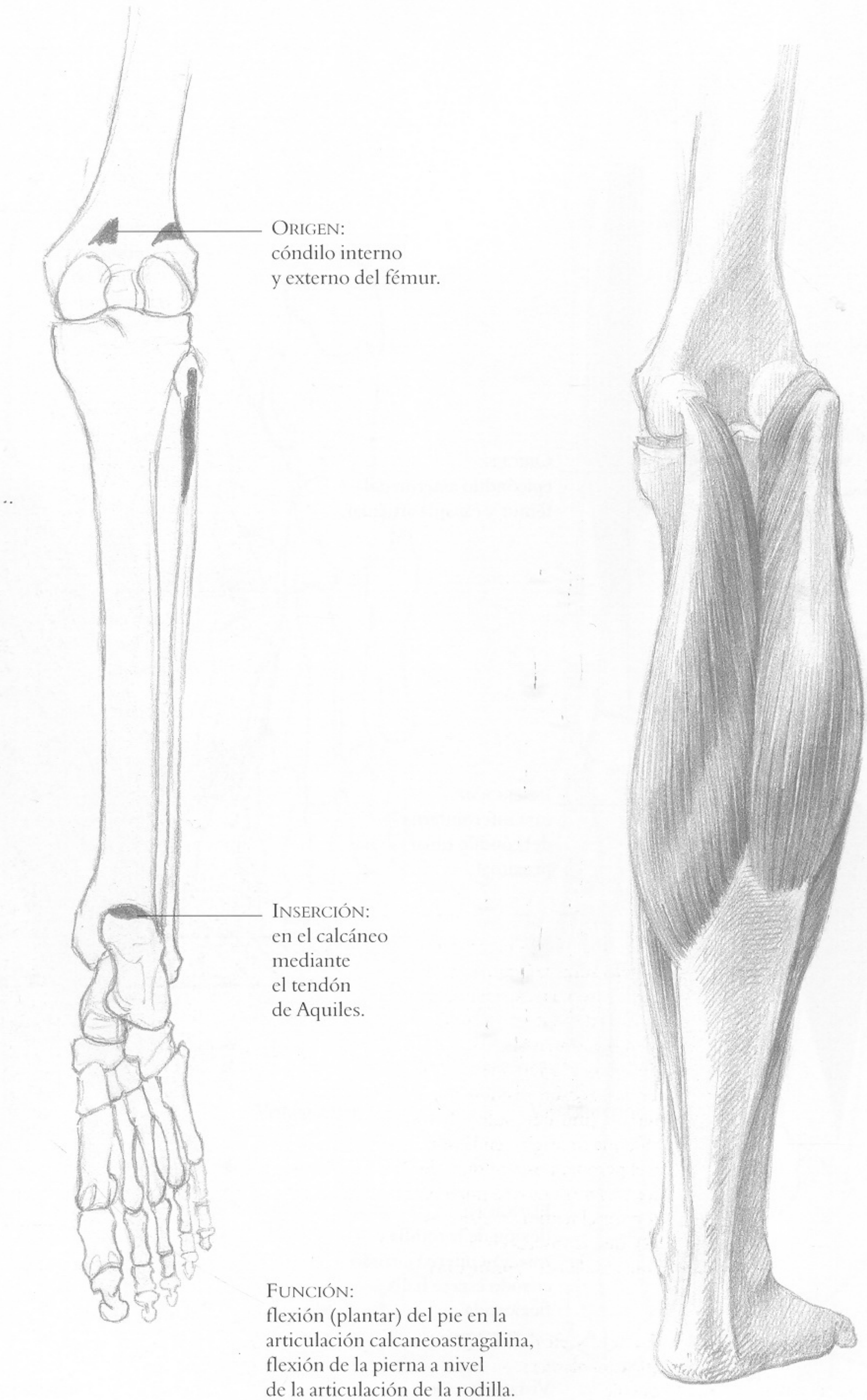

ORIGEN:
cóndilo interno
y externo del fémur.

INSERCIÓN:
en el calcáneo
mediante
el tendón
de Aquiles.

FUNCIÓN:
flexión (plantar) del pie en la
articulación calcaneoastragalina,
flexión de la pierna a nivel
de la articulación de la rodilla.

Fig. 154
Músculo poplíteo
(*M. popliteus*, *107*)

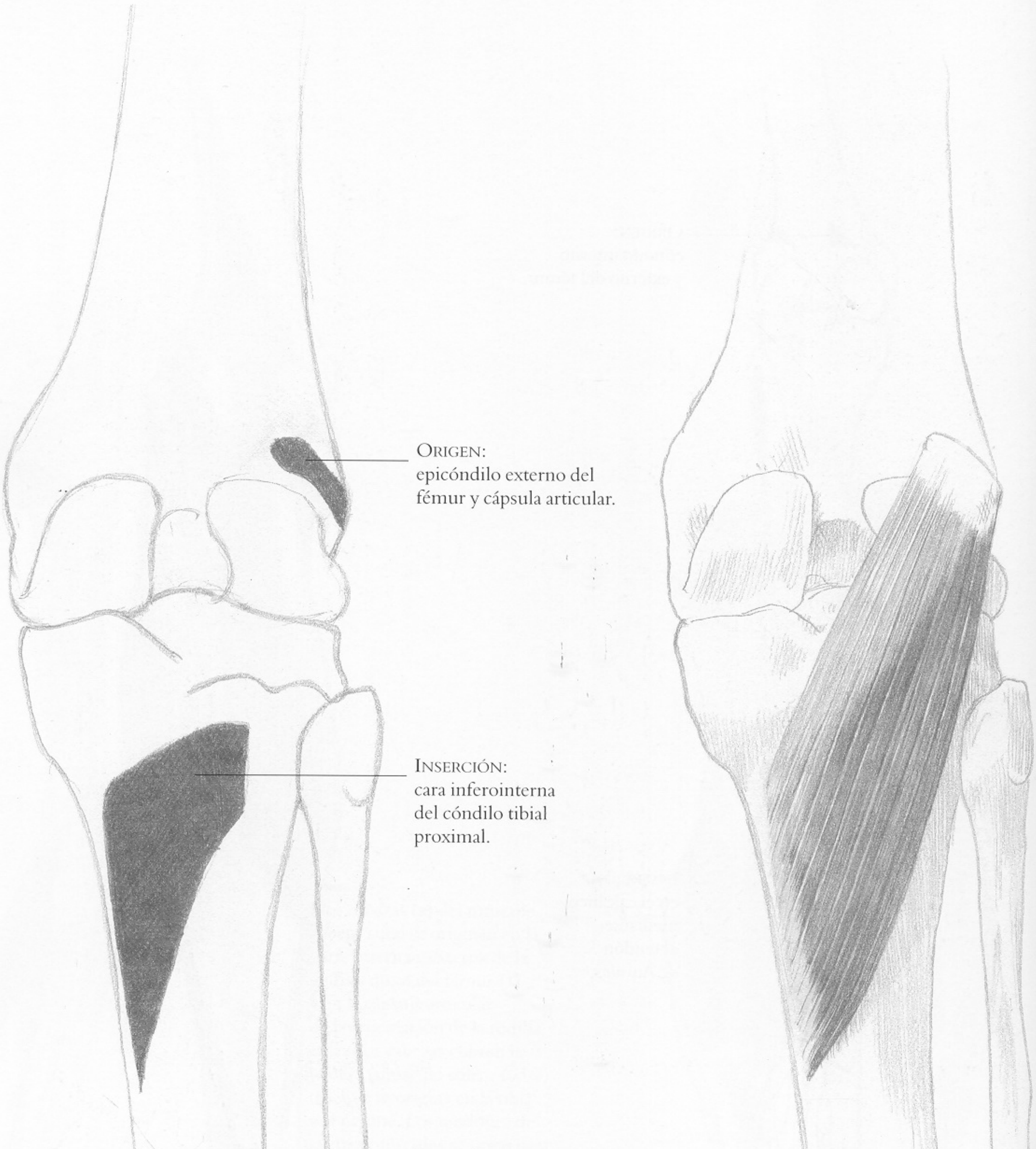

ORIGEN:
epicóndilo externo del fémur y cápsula articular.

INSERCIÓN:
cara inferointerna del cóndilo tibial proximal.

FUNCIÓN:
flexión de la rodilla y rotación interna cuando cuando ésta se halla flexionada.

Vista posterior

Fig. 155
Músculo tibial anterior
(*M. tibialis anterior, 99*)

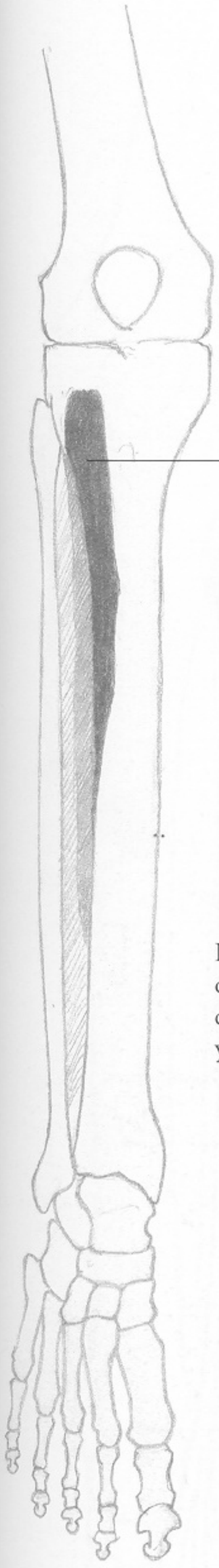

ORIGEN:
cara lateral
y cóndilo
de la tibia,
membrana
interósea.

INSERCIÓN:
cara interna
del 1er cuneiforme
y 1er metatarsiano.

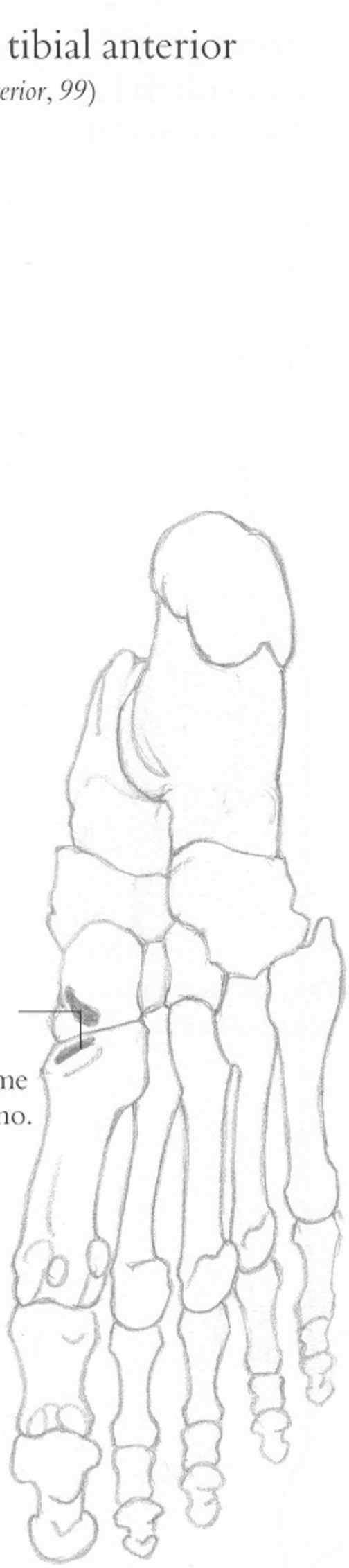

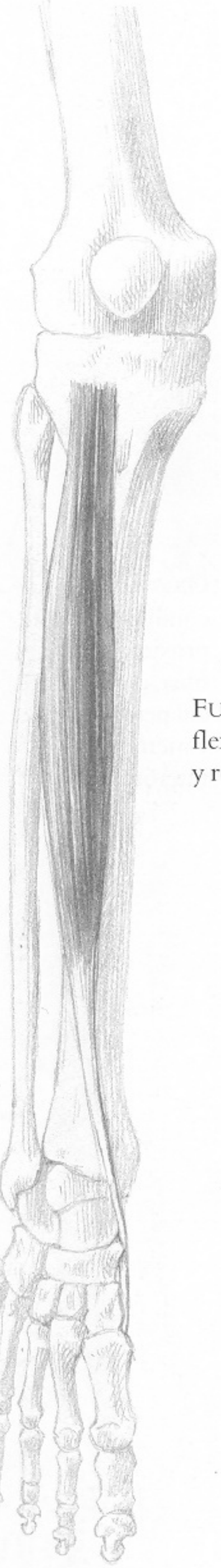

FUNCIÓN:
flexión (dorsal) del pie
y rotación externa.

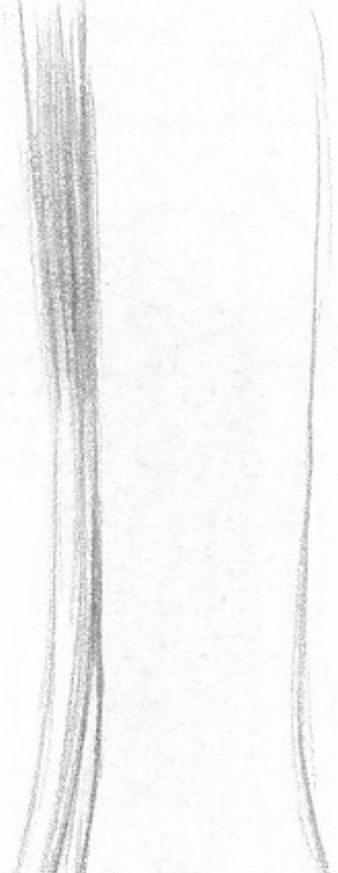

Vista anterior

Vista plantar

Vista anterior

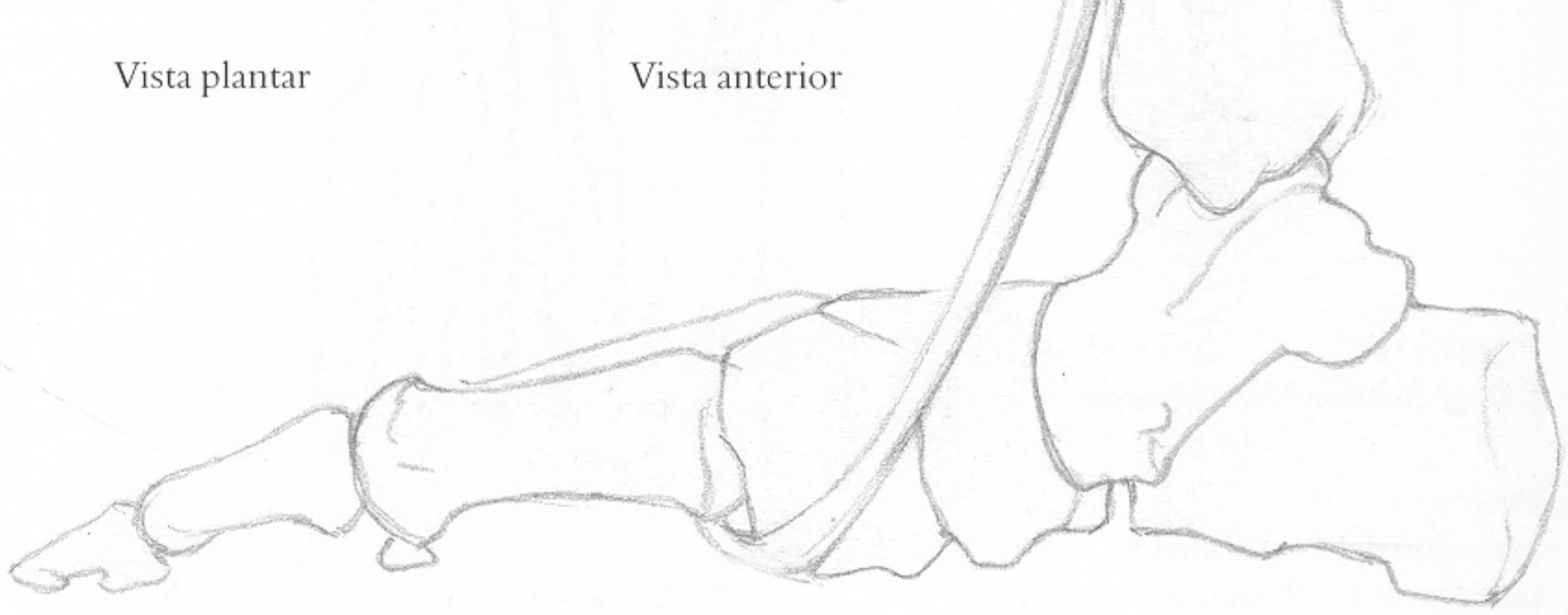

Vista medial

Fig. 156
Músculo extensor largo de los dedos
(*M. extensor digitorum longus*, *101*)

ORIGEN:
cóndilo articular proximal de la tibia, cara ventral del peroné y membrana interósea.

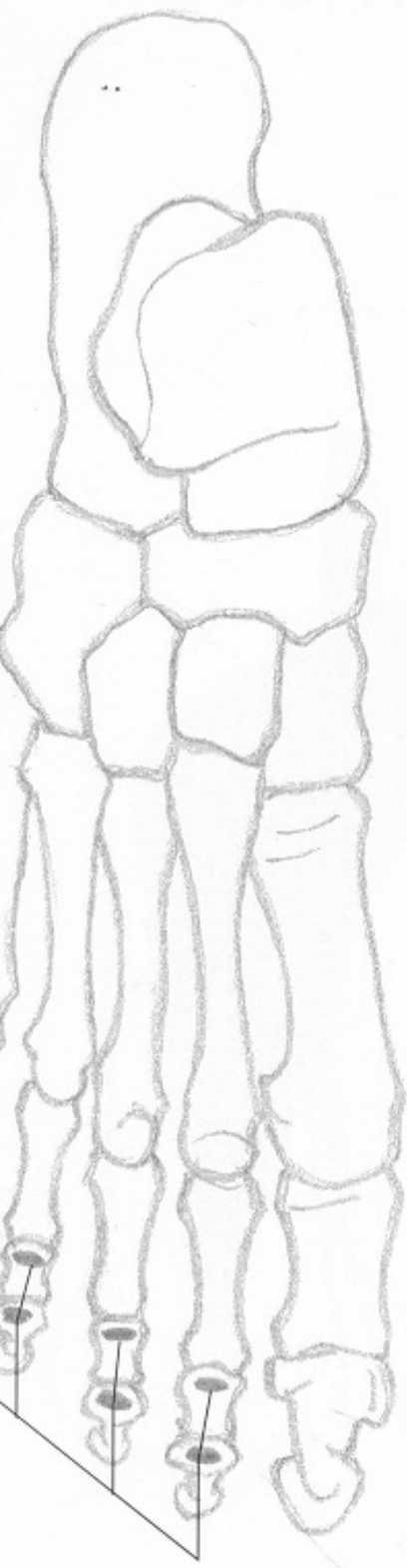

INSERCIÓN:
falange distal del 2º al 5º dedo.

FUNCIÓN:
extensión del 2º al 5º dedo;
contribuye a la flexión dorsal del pie.

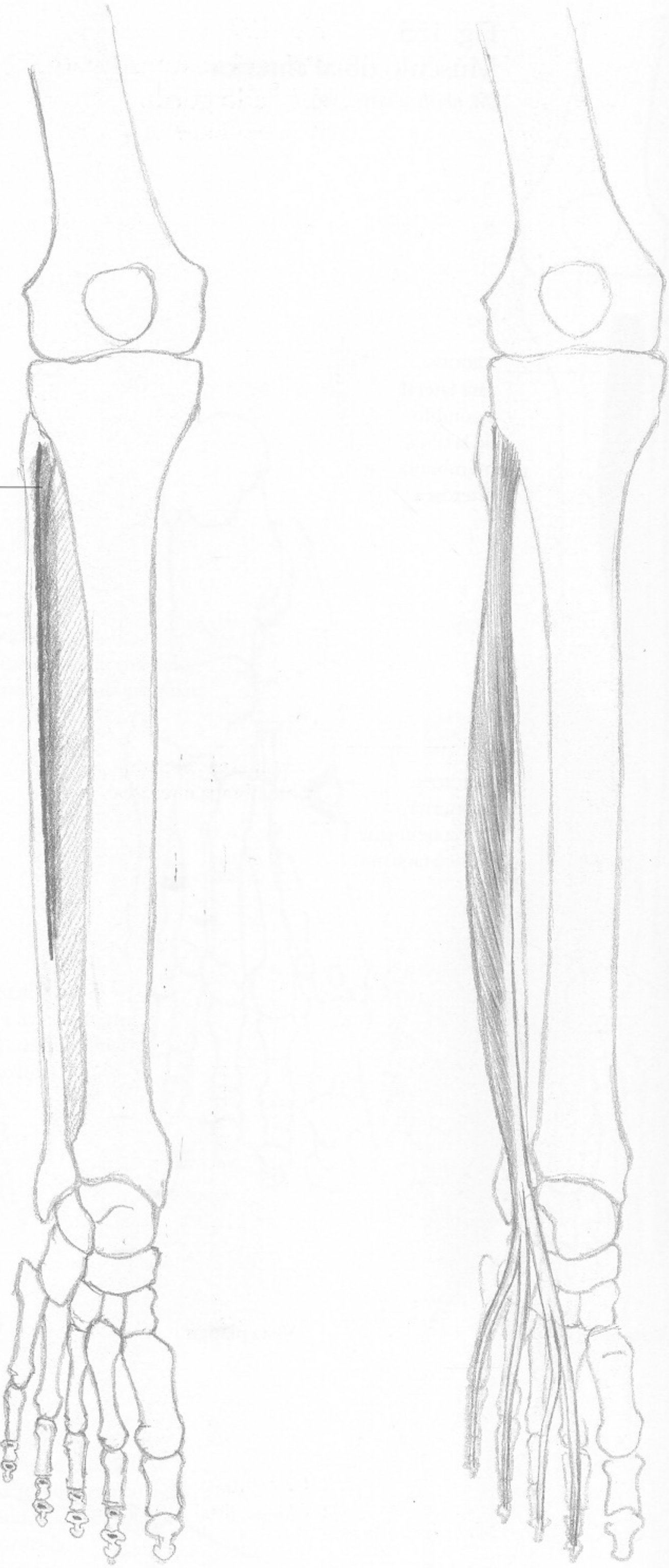

Vista anterior

Fig. 157
Músculo extensor largo del dedo gordo
(*M. extensor hallucis longus*, *100*)

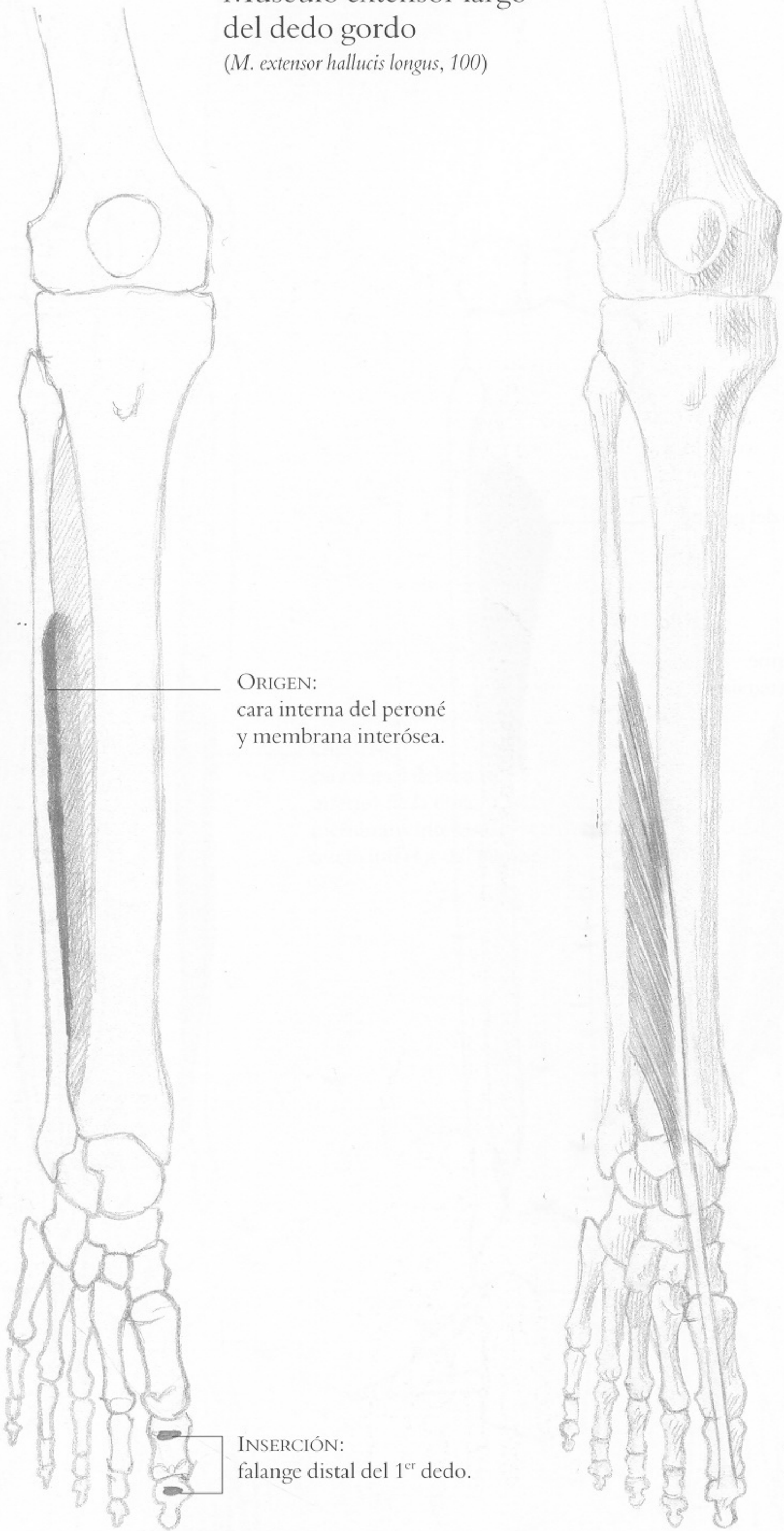

ORIGEN:
cara interna del peroné y membrana interósea.

INSERCIÓN:
falange distal del 1er dedo.

FUNCIÓN:
extensión o aducción del dedo gordo.

Vista anterior

Fig. 158
Músculo tibial posterior
(*M. tibialis posterior*, *108*)

ORIGEN:
cara dorsal de la tibia, cara medial del peroné y membrana interósea.

INSERCIÓN:
hueso escafoides, huesos cuneiforme interno y medio y del 2º al 5º metatarsiano.

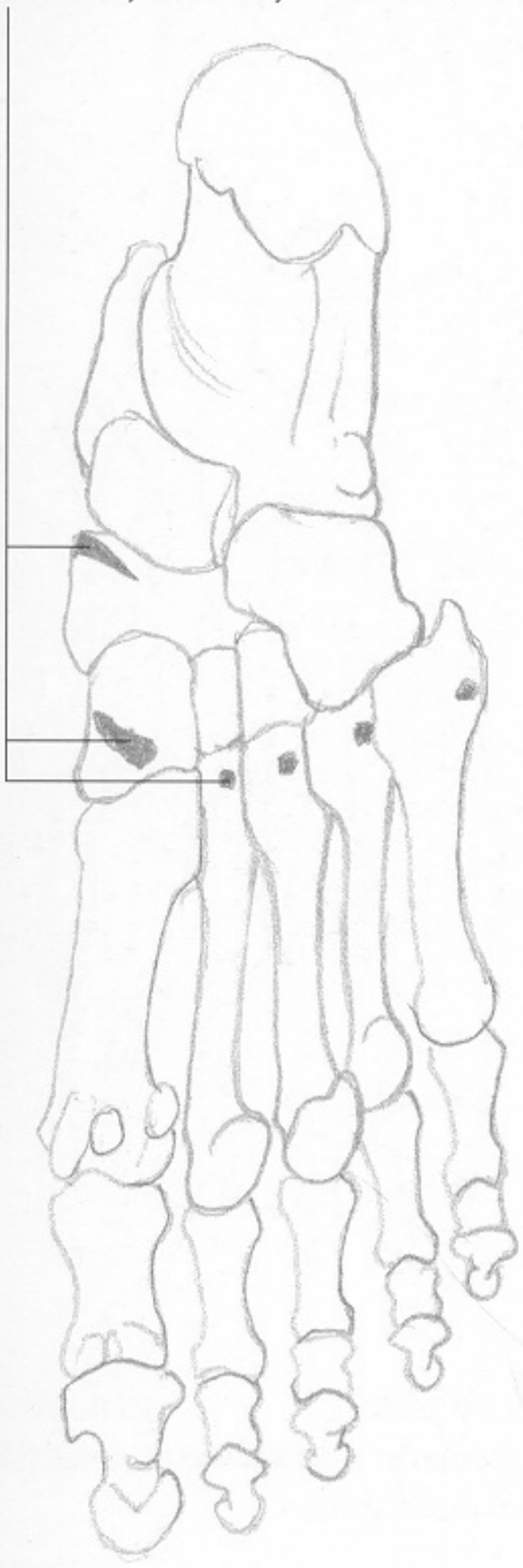

Vista plantar

Vista posterior

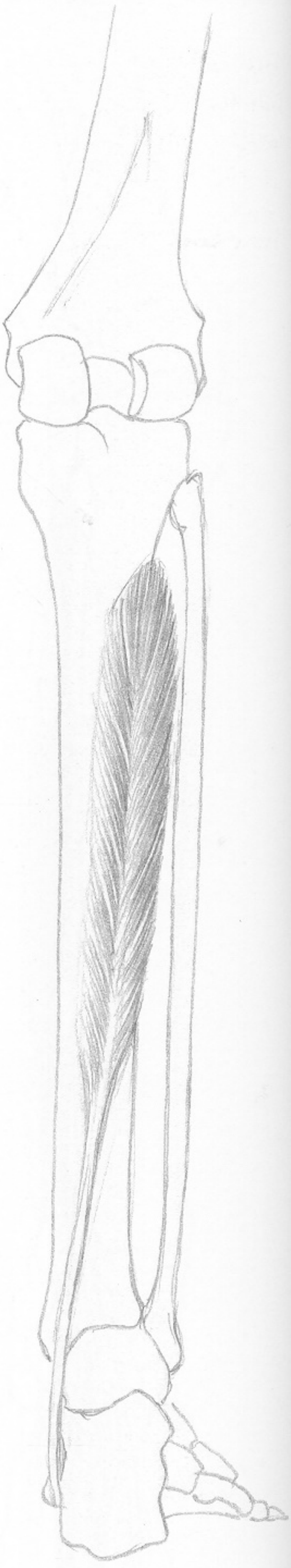

FUNCIÓN:
flexión plantar del pie y elevación de su borde interno.

Fig. 159
Músculo flexor largo del dedo gordo
(M. flexor hallucis longus, 110)

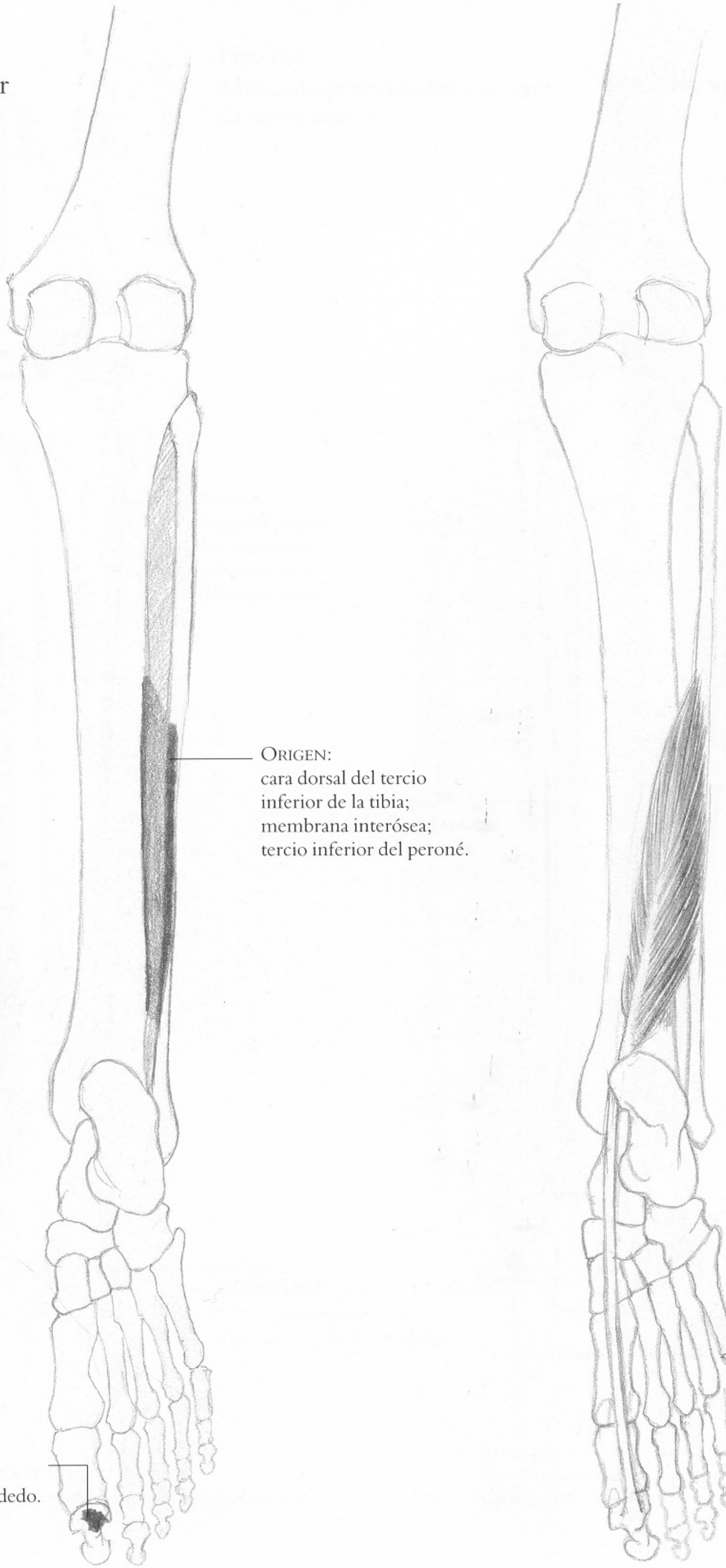

ORIGEN:
cara dorsal del tercio inferior de la tibia; membrana interósea; tercio inferior del peroné.

FUNCIÓN:
flexión del 1er dedo, supinación del pie, elevación del talón.

INSERCIÓN:
falange distal del 1er dedo.

Vista dorsal

Fig. 160
Músculo peroneo lateral corto
(*M. fibularis brevis*, *104*)



ORIGEN:
cara lateral y borde anterior del peroné.

INSERCIÓN:
apófisis estiloides del 5º metatarsiano.

Vista posterior

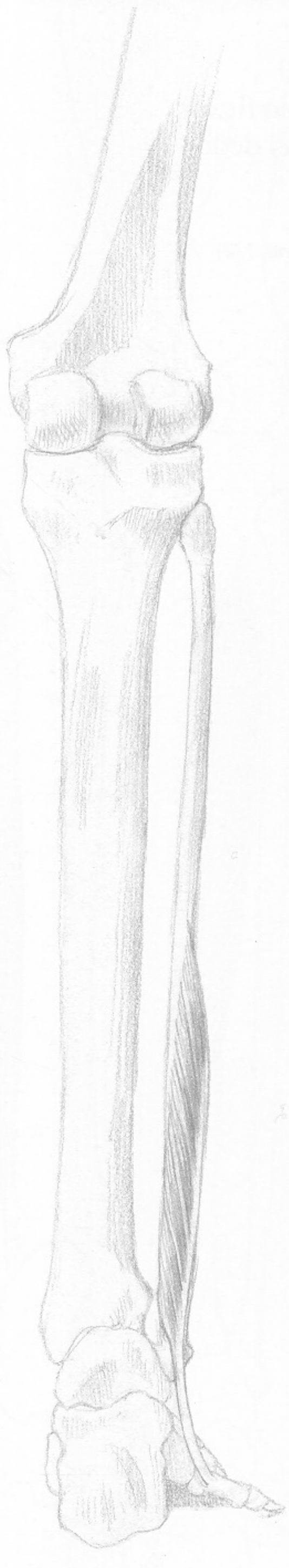

FUNCIÓN:
flexión del pie; elevación del borde tibial del pie y descenso del borde peroneo.

Fig. 161
Músculo peroneo lateral largo
(*M. fibularis longus*, *103*)

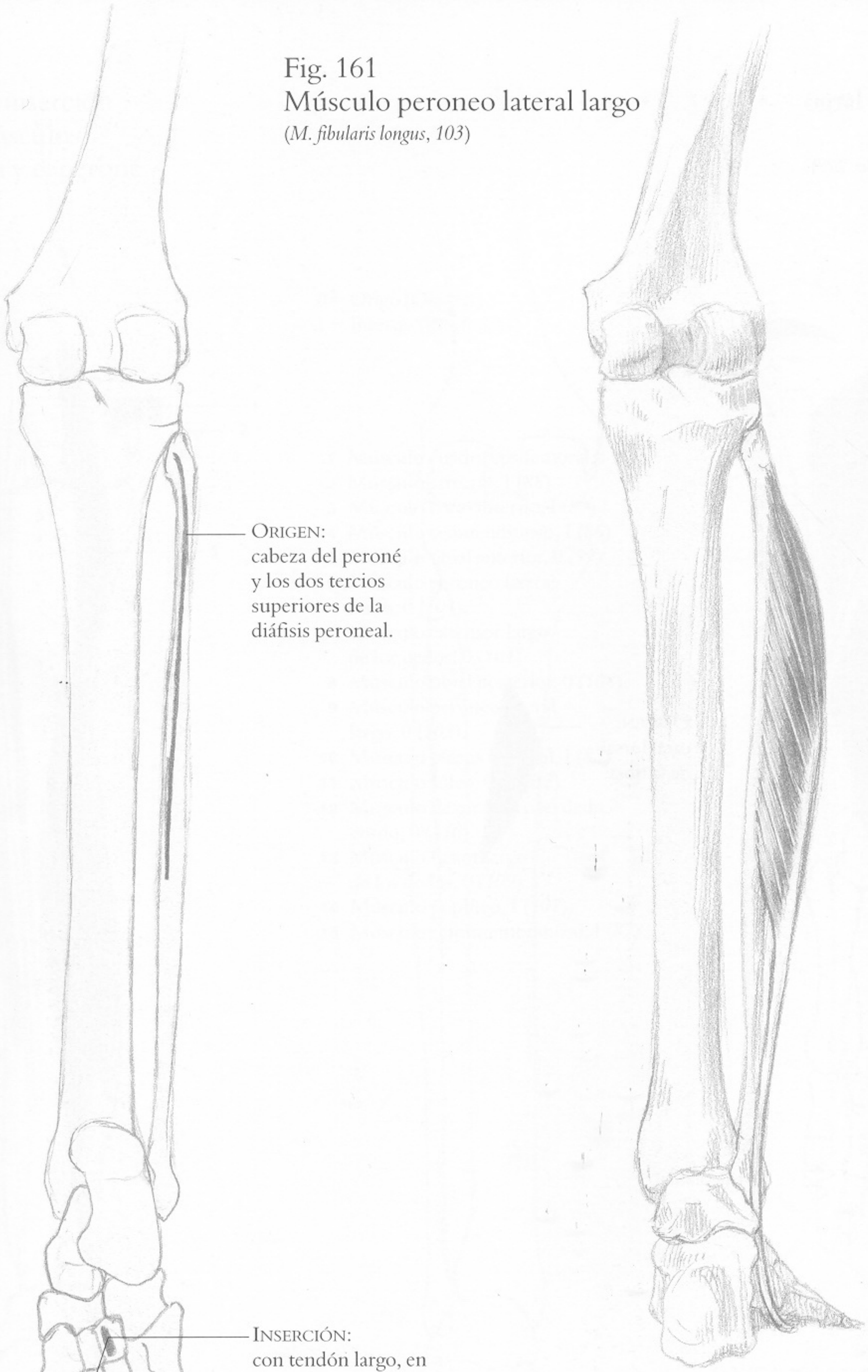

ORIGEN:
cabeza del peroné
y los dos tercios
superiores de la
diáfisis peroneal.

INSERCIÓN:
con tendón largo, en
el 1^{cr} (2°) metatarsiano y
en el hueso cuneiforme interno.

Vista posterior

FUNCIÓN:
flexión plantar del pie en la articulación
del tobillo.

Fig. 162
Músculo flexor largo de los dedos
(*M. flexor digitorum longus, 109*)

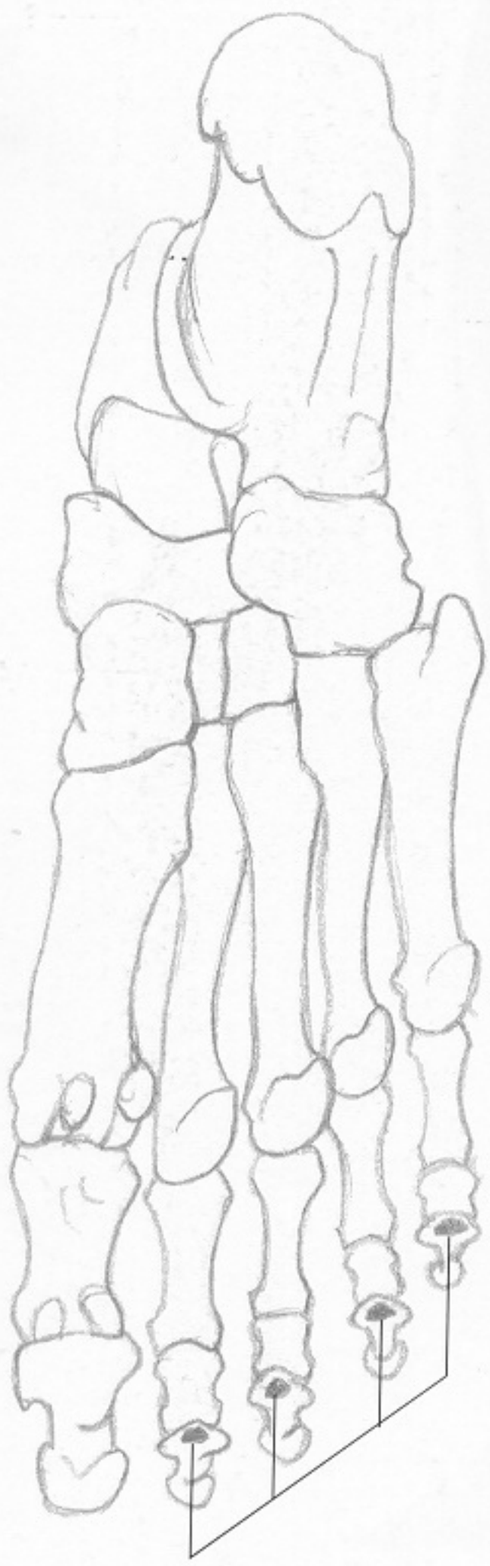

Vista plantar

ORIGEN:
cara dorsal
de la tibia.

INSERCIÓN:
falange distal del 2º al 5º dedo.

FUNCIÓN:
flexión de las falanges distales de los dedos; contribuye a la flexión plantar.

Vista posterior

Fig. 163
Origen e inserción de los músculos en la tibia y el peroné

0 = Origo (ORIGEN)
I = Insertio (INSERCIÓN)

1 Músculo cuádriceps femoral, I (*97*).
2 Músculo sartorio, I (*88*).
3 Músculo recto interno, I (*89*).
4 Músculo semitendinoso, I (*86*).
5 Músculo tibial anterior, 0 (*99*).
6 Músculo peroneo lateral corto, 0 (*104*).
7 Músculo extensor largo de los dedos, 0 (*101*).
8 Músculo tibial posterior, 0 (*108*).
9 Músculo peroneo lateral largo, 0 (*103*).
10 Músculo bíceps femoral, I (*85*).
11 Músculo sóleo, 0 (*105/2*).
12 Músculo flexor largo del dedo gordo, 0 (*110*).
13 Músculo flexor largo de los dedos, 0 (*109*).
14 Músculo poplíteo, I (*107*).
15 Músculo semimembranoso, I (*87*).

Cara anterior

Cara posterior

Fig. 164

Músculo extensor corto de los dedos

(*M. extensor digitorum brevis*, *111*)

ORIGEN:
cara anterior
y lateral del
calcáneo (*111*):

INSERCIÓN:
cara lateral
del tendón flexor
del 2º al 4º dedo (*111*).

Músculo extensor corto del dedo gordo

(*M. extensor hallucis brevis*, *112*)

ORIGEN:
cara anterior
del calcáneo (*112*).

INSERCIÓN:
falanges
proximales
del 1er dedo (*112*).

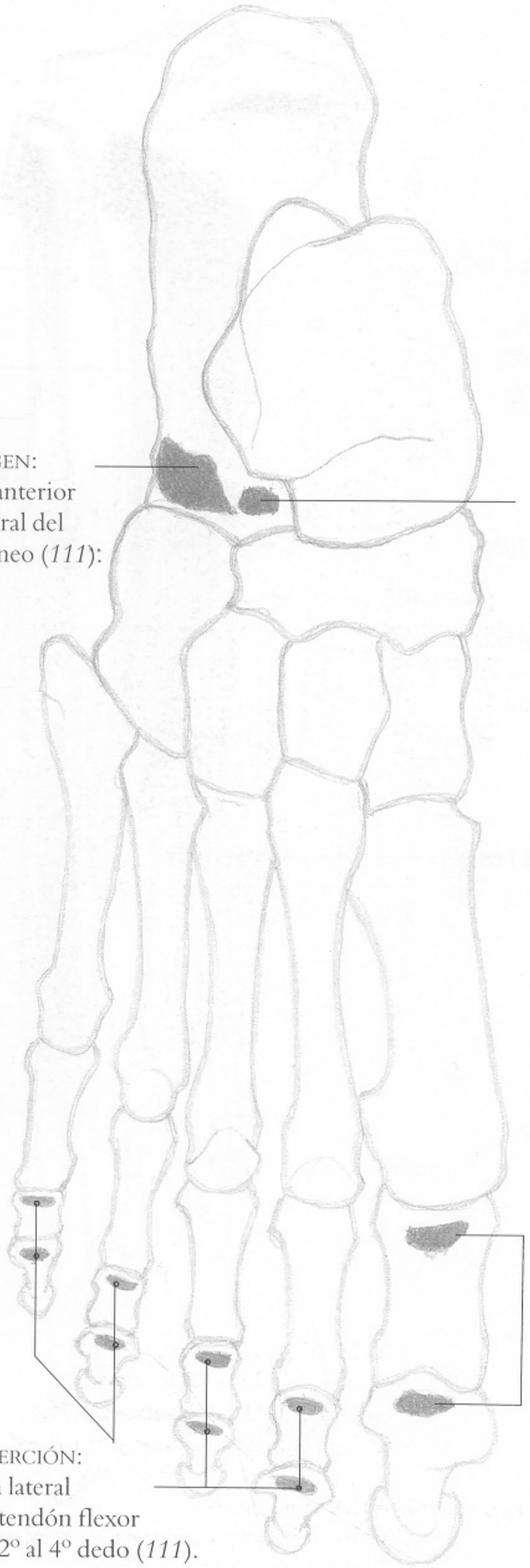

Vista dorsal

FUNCIÓN:
extensión de las articulaciones
de los dedos (*111*).

FUNCIÓN:
extensión de las articulaciones
del 1er dedo (*112*).

Fig. 165
Músculos del pie

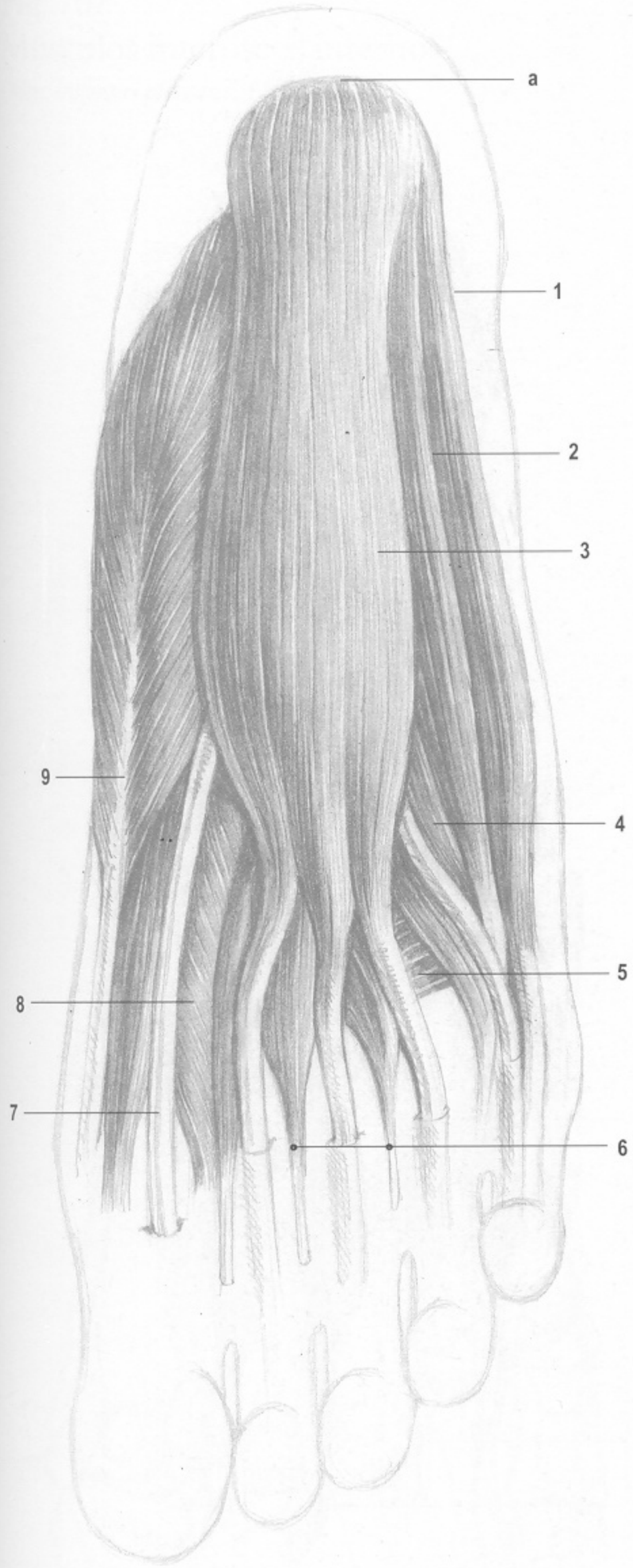

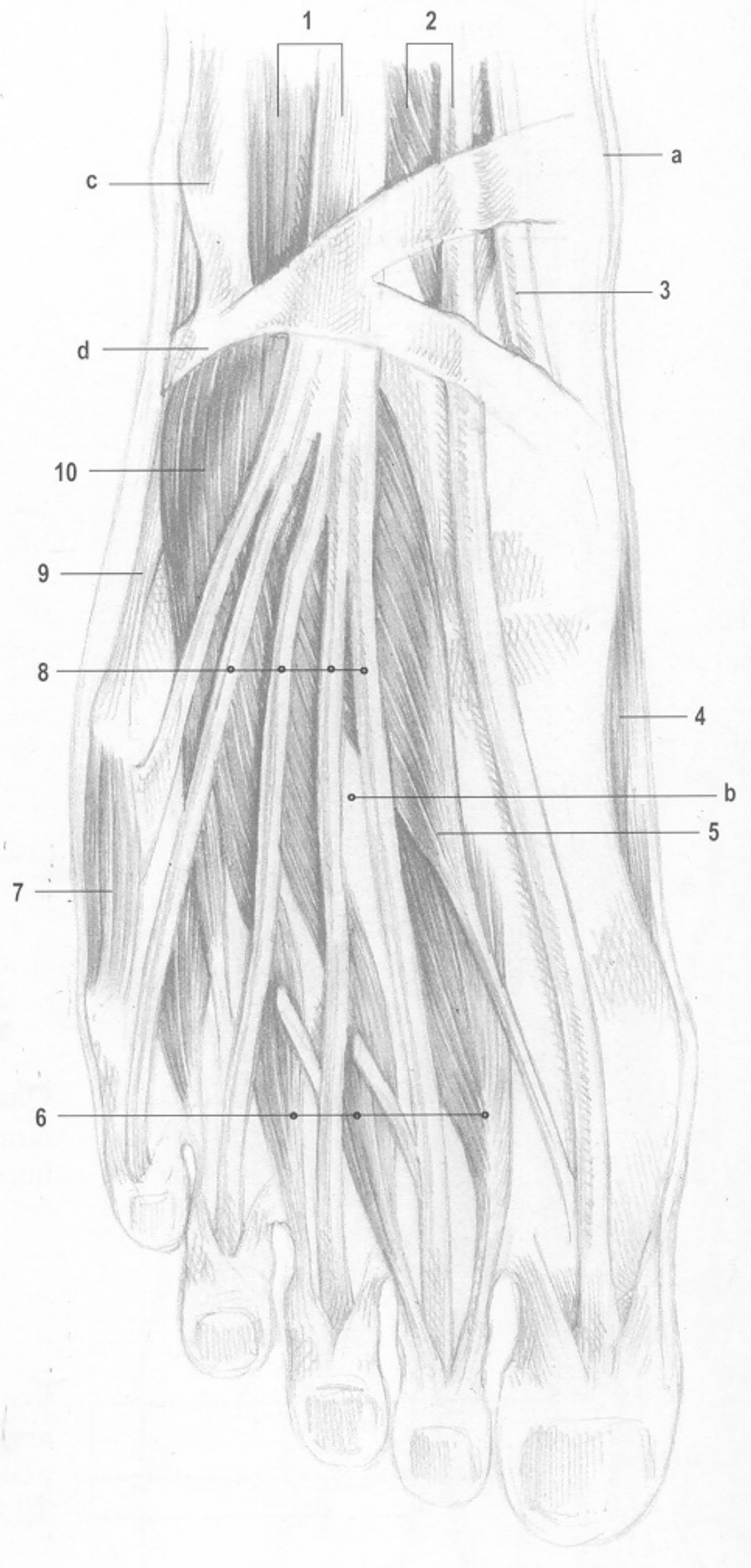

Músculos plantares

1 Músculo abductor del dedo pequeño (*119*).
2 Músculo flexor corto del dedo pequeño (*120*).
3 Músculo flexor corto plantar (*122*).
4 Músculos interóseos internos (*115*).
5 Músculo aductor del dedo gordo (*118*).
6 Músculos lumbricales (*113*).
7 Músculo flexor largo del dedo gordo (*110*).
8 Músculo flexor corto del dedo gordo (*117*).
9 Músculo abductor del dedo gordo (*116*).

a Hueso calcáneo.

Vista dorsal

1 Músculo extensor largo de los dedos (*101*).
2 Músculo extensor largo del dedo gordo (*100*).
3 Músculo tibial anterior (*99*).
4 Músculo abductor del dedo gordo (*116*).
5 Músculo extensor corto de los dedos (*112*).
6 Músculos interóseos externos (*114*).
7 Músculo abductor del dedo pequeño (*119*).
8 Músculo extensor largo de los dedos (*101*).
9 Músculo peroneo anterior(*102*).
10 Músculo extensor corto de los dedos (*111*).

a Maleolo interno.
b Protuberancia de la articulación proximal del dedo gordo.
c Apófisis externa del astrágalo.
d Ligamento anular anterior (*Retinaculum musculorum extensorum superius*).

Fig. 166
Músculos interóseos externos
(*Mm. interossei dorsales, 114*)

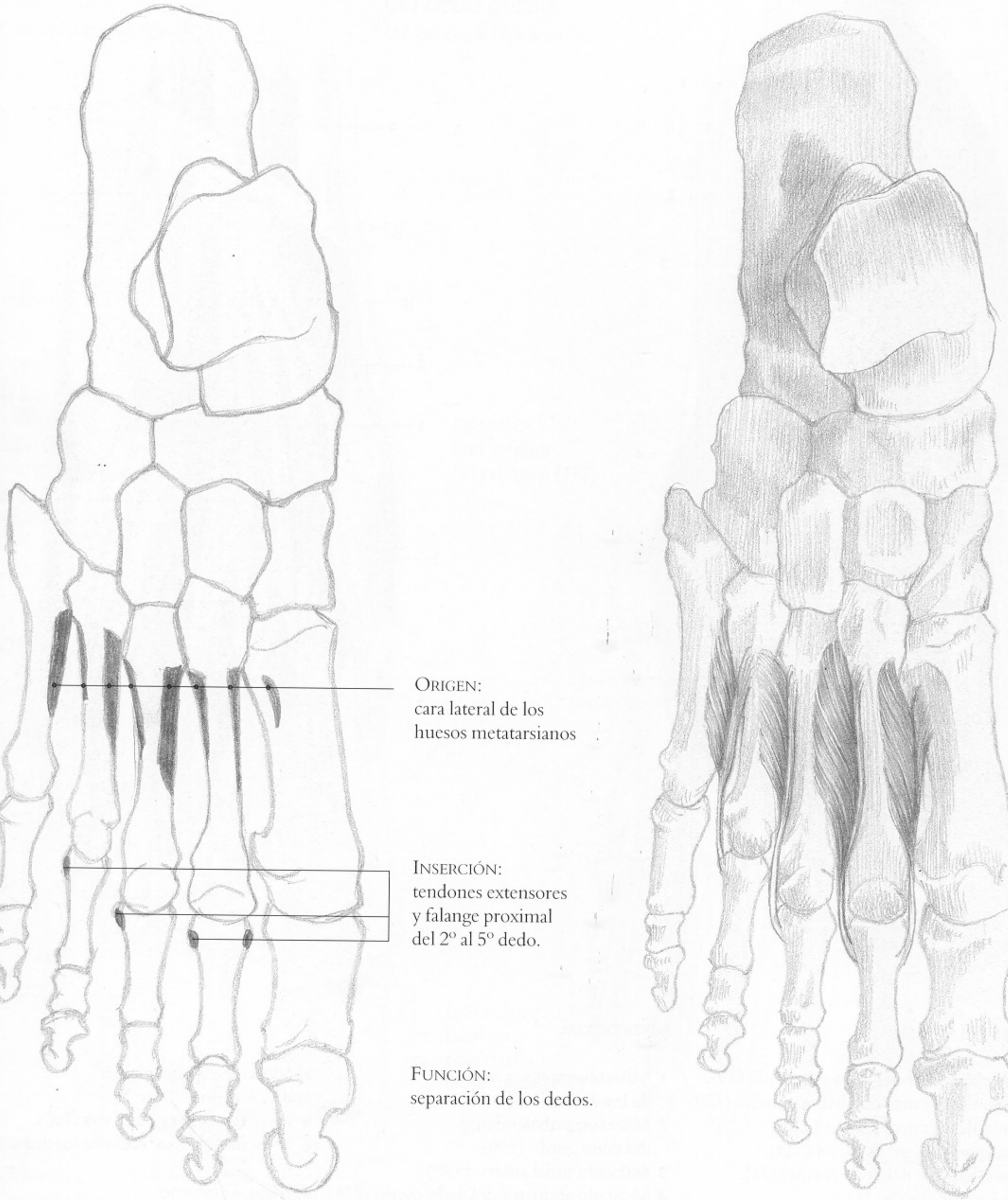

ORIGEN:
cara lateral de los
huesos metatarsianos

INSERCIÓN:
tendones extensores
y falange proximal
del 2º al 5º dedo.

FUNCIÓN:
separación de los dedos.

Vista dorsal

Fig. 167
Músculos interóseos internos
(*Mm. interossei plantares, 115*)

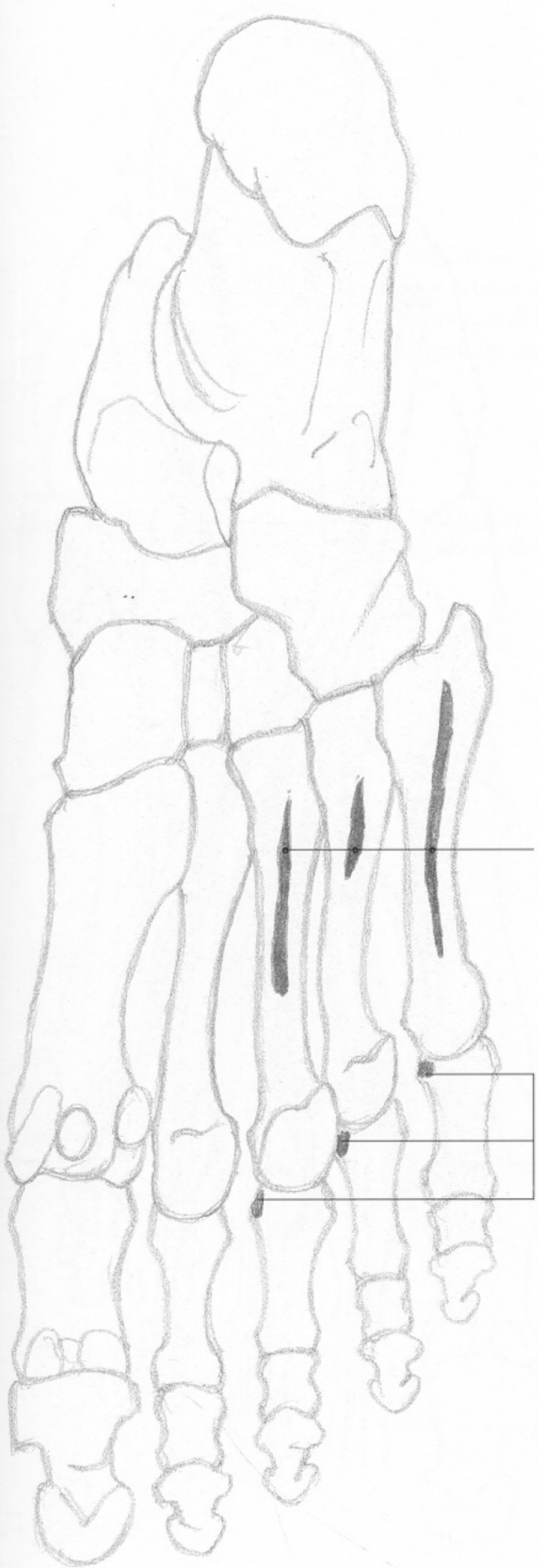

ORIGEN:
borde medial del
3er al 5º metatarsiano.

INSERCIÓN:
falange proximal y
tendones extensores
del 3er al 5º dedo.

FUNCIÓN:
aducción y flexión
plantar de los dedos.

Vista plantar

Fig. 168
Músculos lumbricales
(*Mm. lumbricales*, *113*)

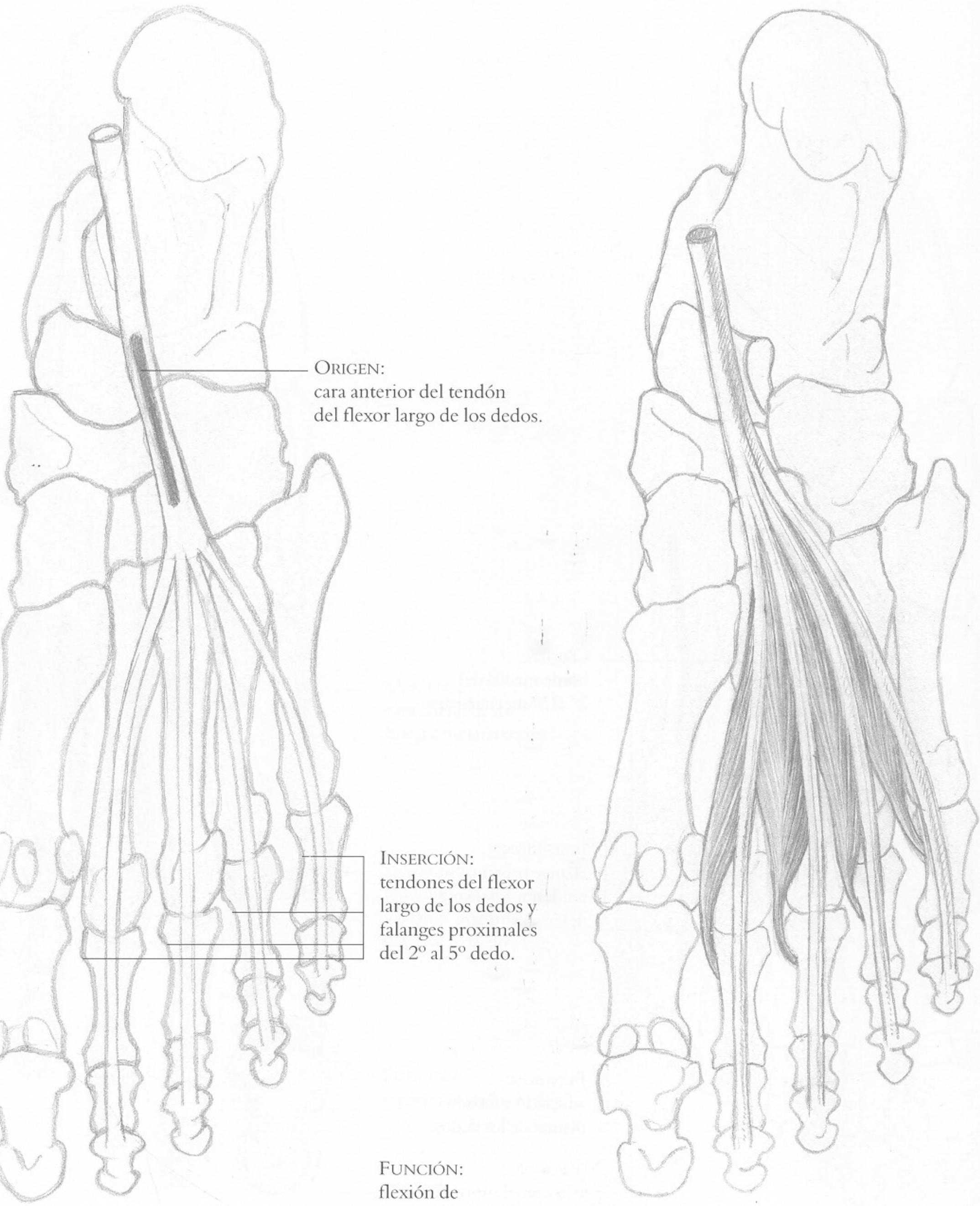

ORIGEN:
cara anterior del tendón
del flexor largo de los dedos.

INSERCIÓN:
tendones del flexor
largo de los dedos y
falanges proximales
del 2º al 5º dedo.

FUNCIÓN:
flexión de
los dedos.

Vista plantar

Fig. 169
Músculo cuadrado de Silvio
(*M. quadratus plantae*, *123*)

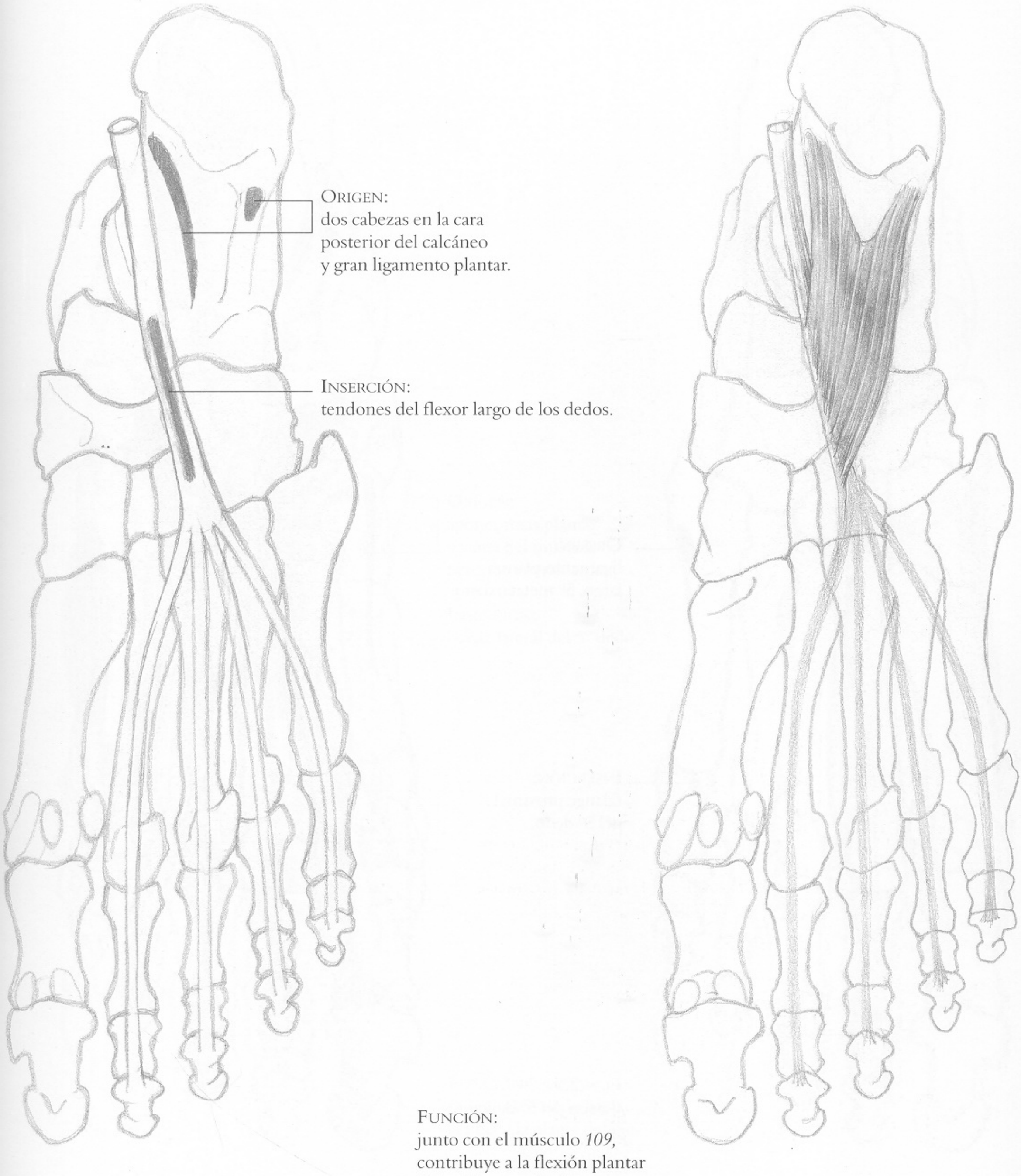

ORIGEN:
dos cabezas en la cara
posterior del calcáneo
y gran ligamento plantar.

INSERCIÓN:
tendones del flexor largo de los dedos.

FUNCIÓN:
junto con el músculo *109*,
contribuye a la flexión plantar
de las falanges distales.

Vista plantar

Fig. 170
Músculo flexor corto del dedo pequeño
(*M. flexor digiti minimi brevis, 120*)

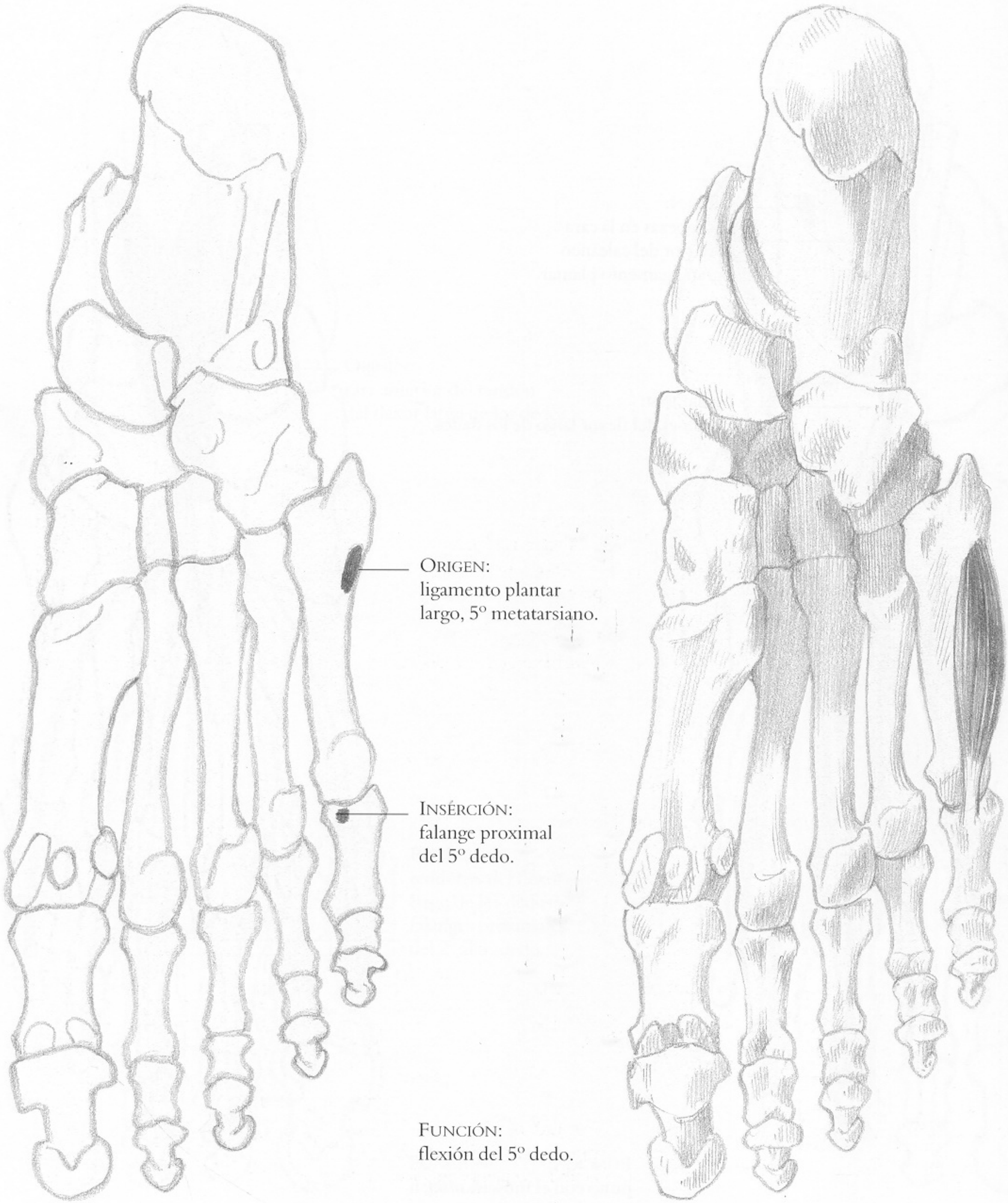

Vista plantar

Fig. 171
Músculo oponente del dedo pequeño
(*M. opponens digiti minimi*, *121*)

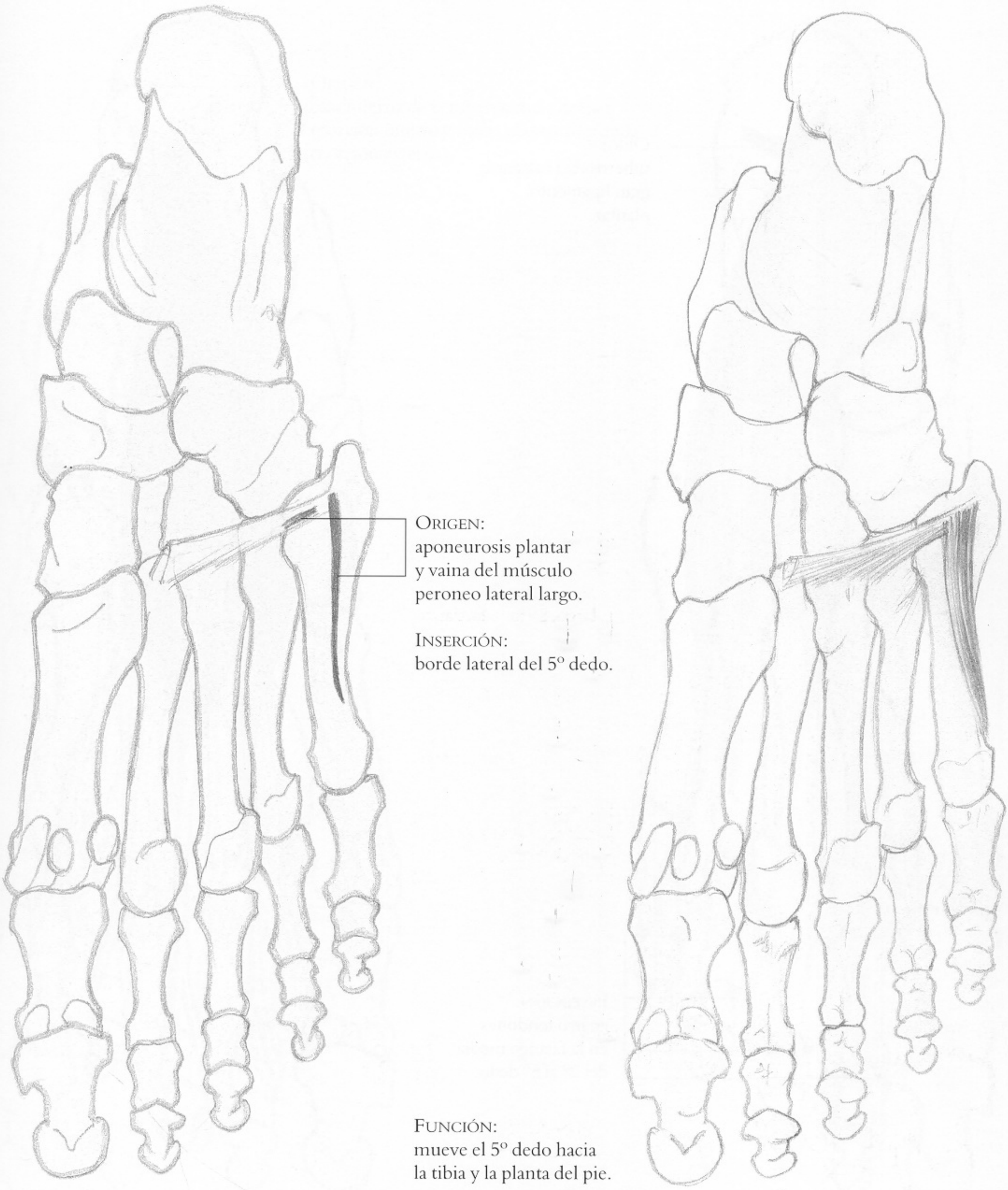

ORIGEN:
aponeurosis plantar
y vaina del músculo
peroneo lateral largo.

INSERCIÓN:
borde lateral del 5º dedo.

FUNCIÓN:
mueve el 5º dedo hacia
la tibia y la planta del pie.

Vista plantar

Fig. 172
Músculo flexor corto plantar
(*M. flexor digitorum brevis, 122*)

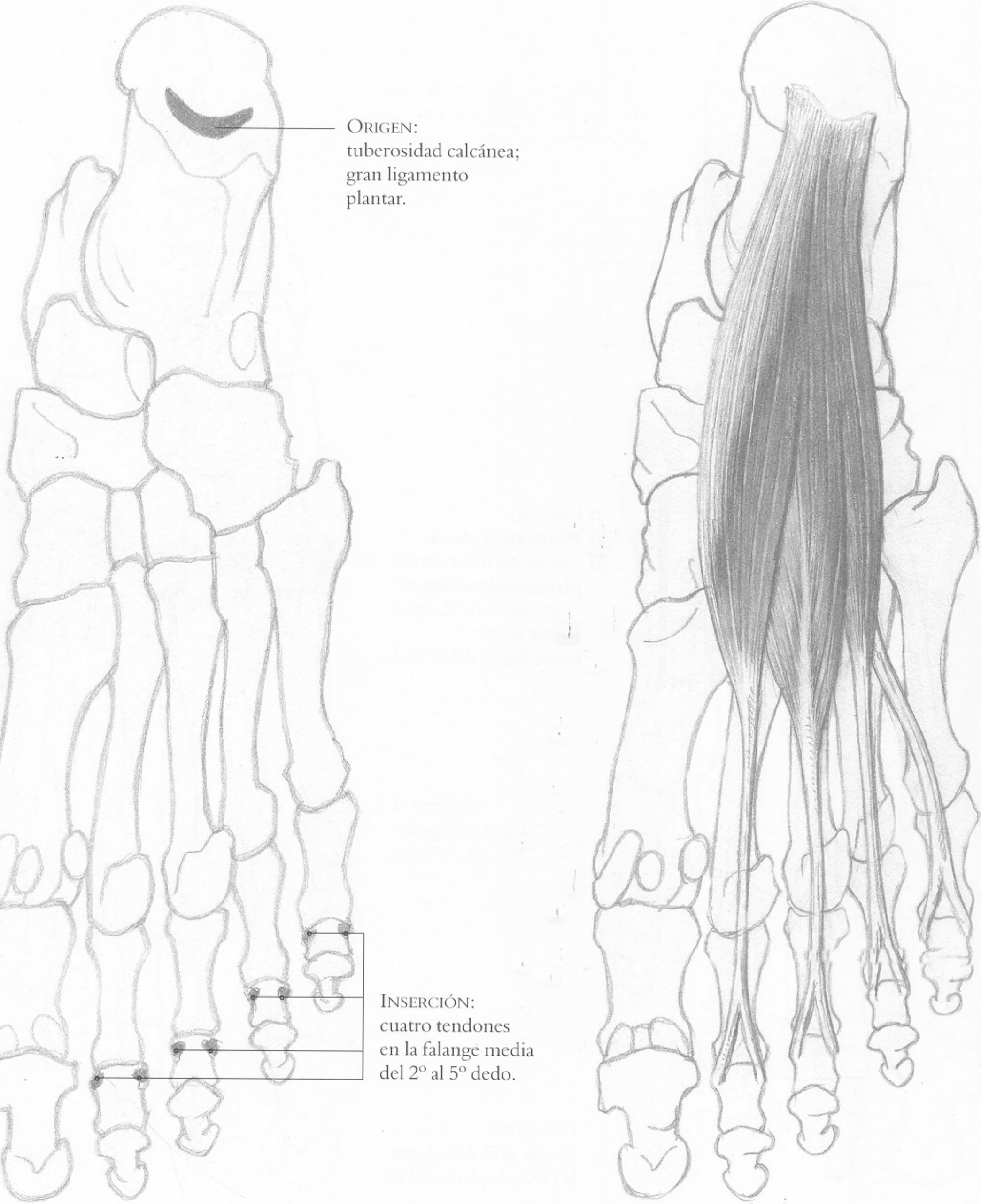

ORIGEN:
tuberosidad calcánea;
gran ligamento
plantar.

INSERCIÓN:
cuatro tendones
en la falange media
del 2º al 5º dedo.

FUNCIÓN:
flexión de la falange
media del 2º al 5º dedo.

Vista plantar

Fig. 173/a

Músculo abductor del dedo gordo

(*M. abductor hallucis*, *116*)

ORIGEN:
cara interna de la tuberosidad calcánea (porción interna); fascia plantar profunda (porción externa).

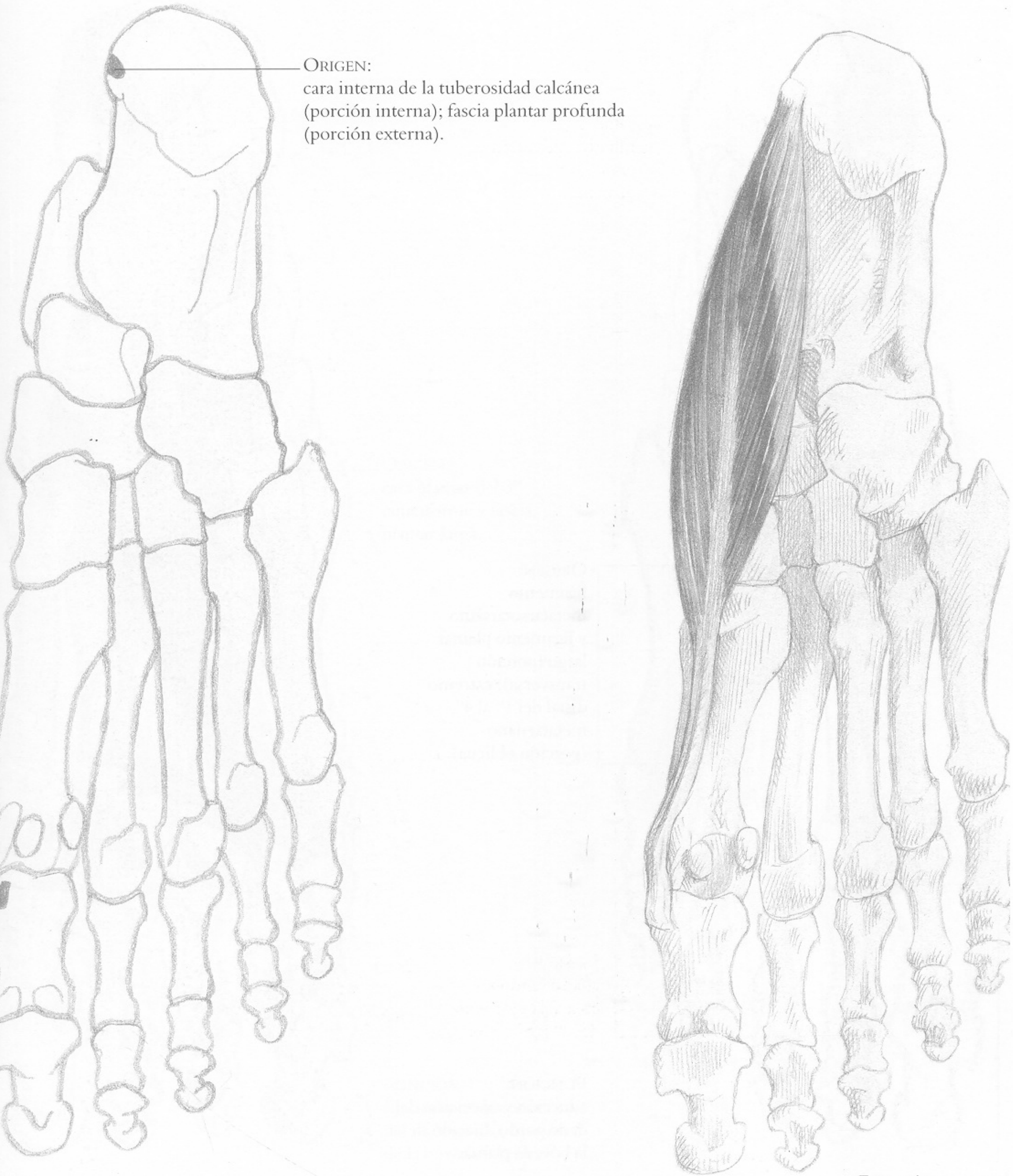

INSERCIÓN:
falange proximal del dedo gordo.

FUNCIÓN:
flexión y abducción del dedo gordo.

Vista plantar

Fig. 173/b
Músculo aductor del dedo gordo
(*M. adductor hallucis*, *118*)

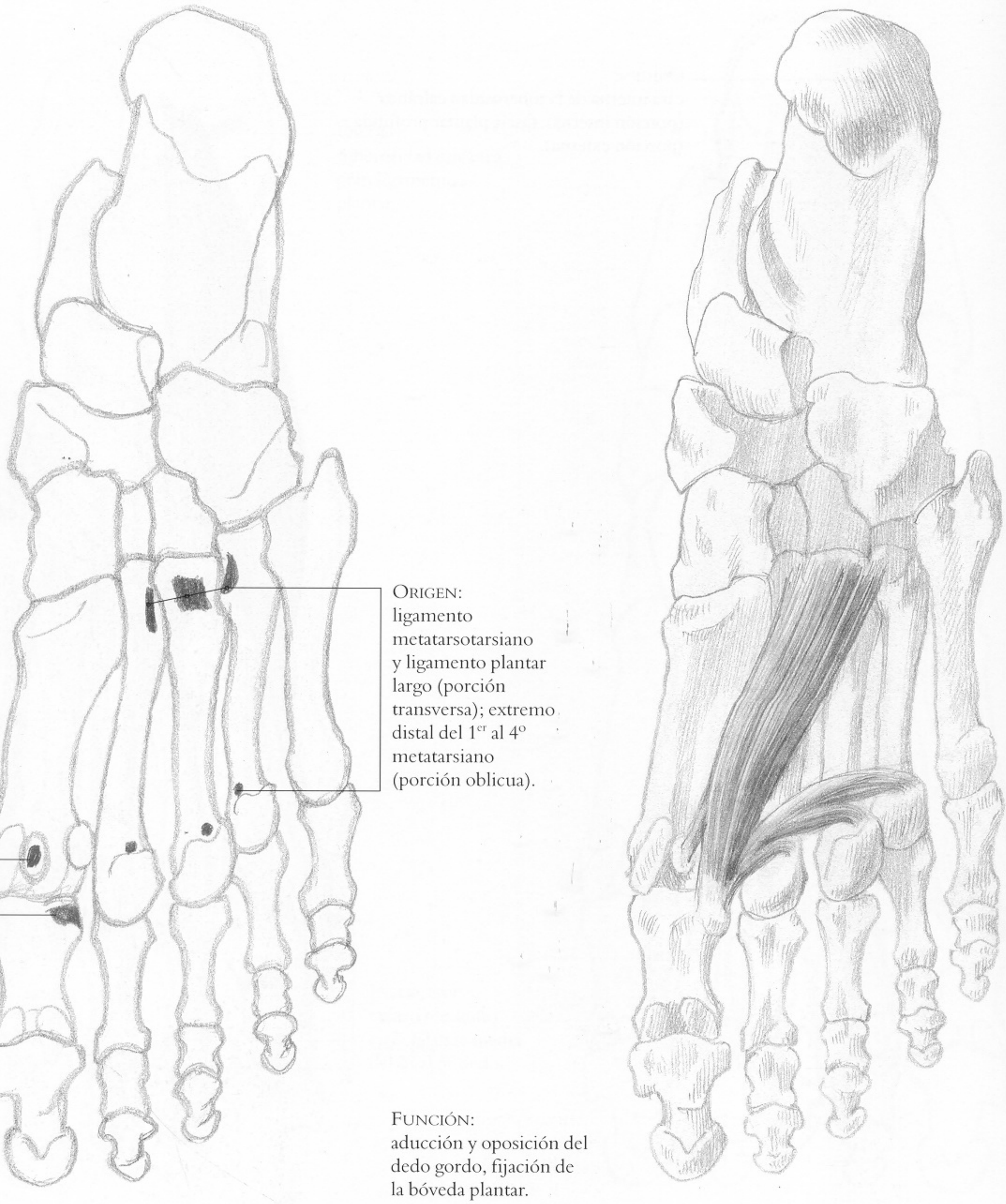

ORIGEN:
ligamento metatarsotarsiano y ligamento plantar largo (porción transversa); extremo distal del 1er al 4º metatarsiano (porción oblicua).

INSERCIÓN:
sesamoideo interno y falange proximal del dedo gordo.

FUNCIÓN:
aducción y oposición del dedo gordo, fijación de la bóveda plantar.

Vista plantar

Fig. 174
Músculo flexor corto del dedo gordo
(*M. flexor hallucis brevis*, *117*)

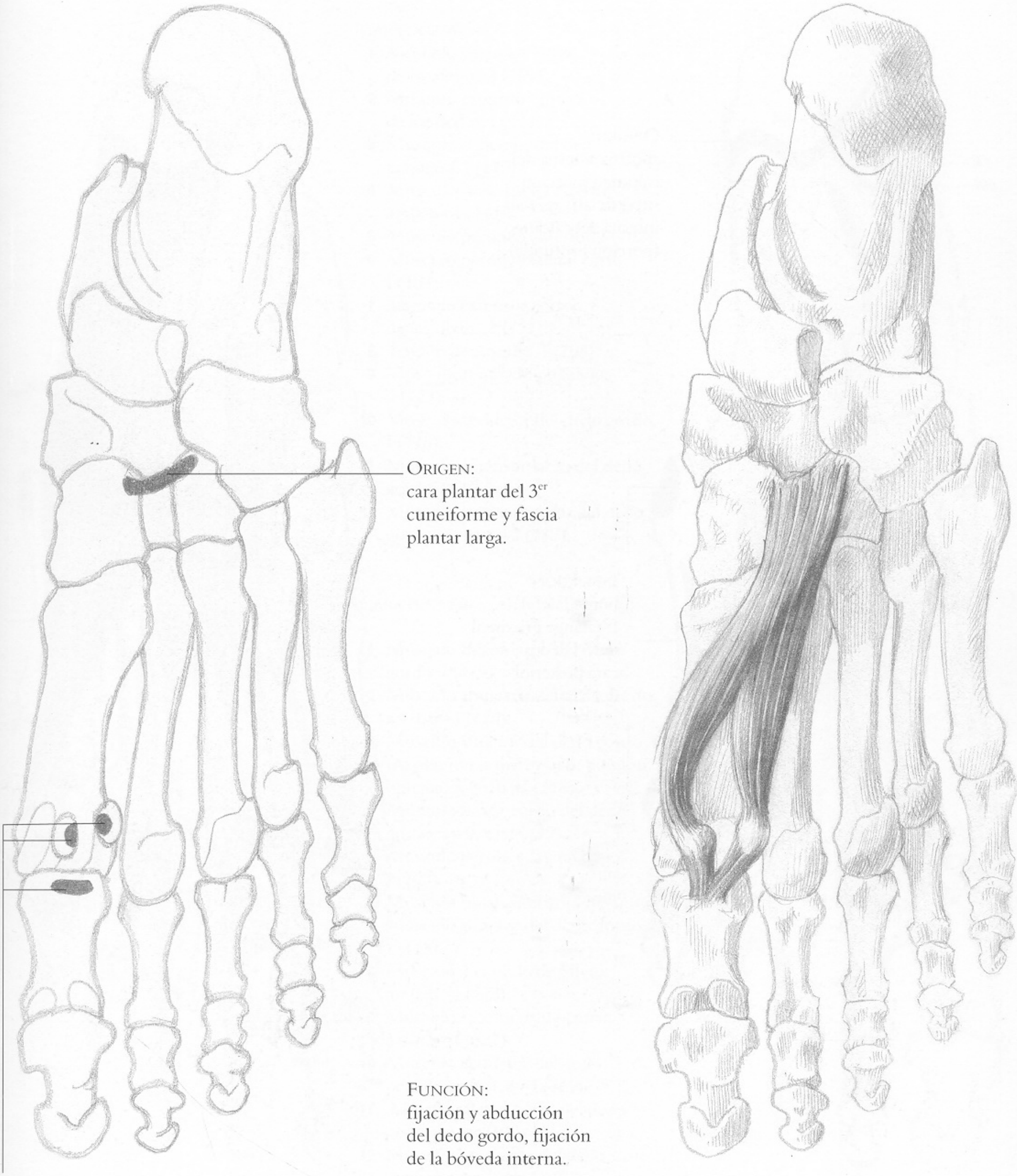

ORIGEN:
cara plantar del 3er cuneiforme y fascia plantar larga.

INSERCIÓN:
con dos porciones, en el sesamoideo y la falange proximal del dedo gordo.

FUNCIÓN:
fijación y abducción del dedo gordo, fijación de la bóveda interna.

Vista plantar

Fig. 175
Músculo abductor del dedo pequeño
(*M. abductor digiti minimi, 119*)

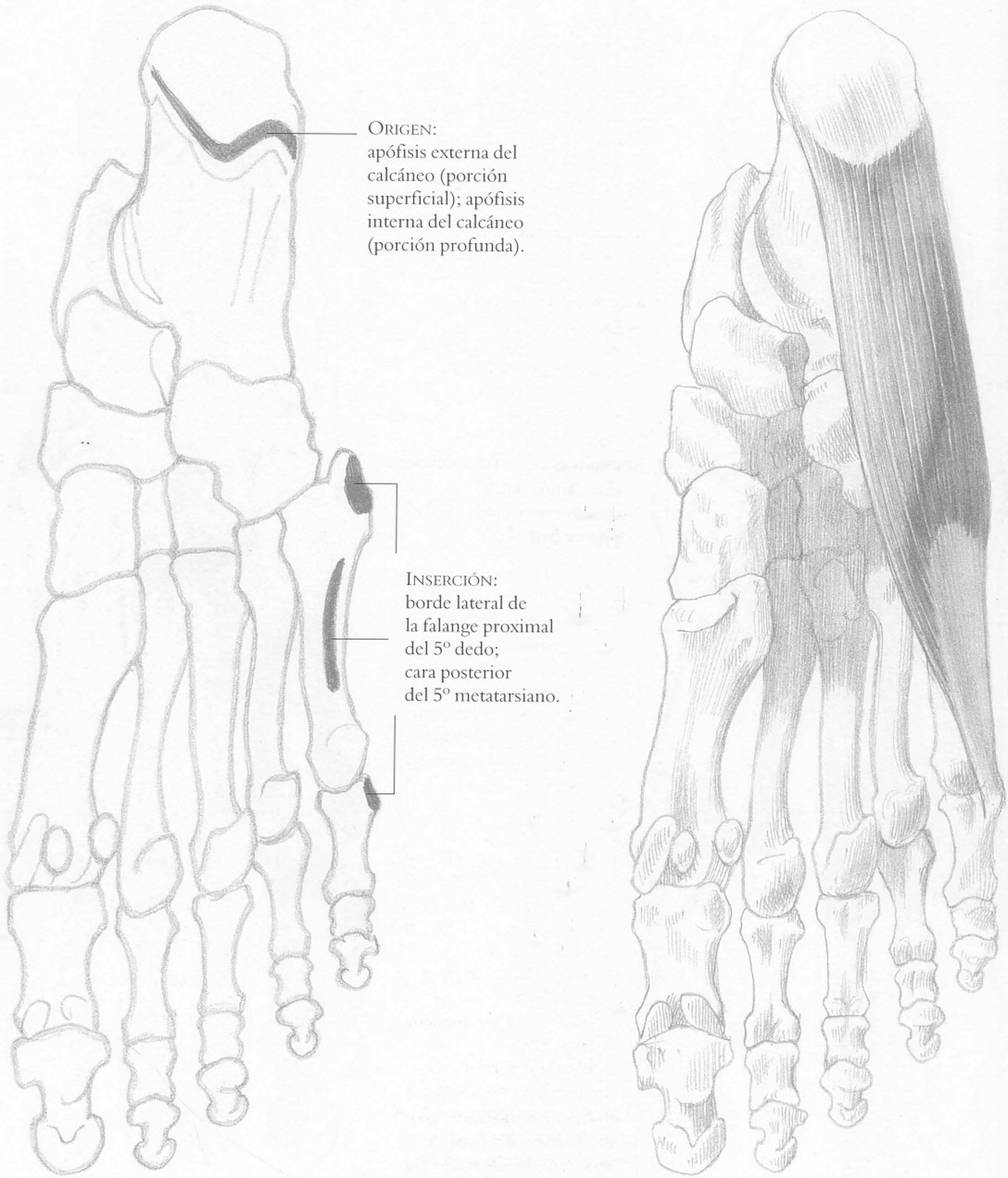

ORIGEN:
apófisis externa del calcáneo (porción superficial); apófisis interna del calcáneo (porción profunda).

INSERCIÓN:
borde lateral de la falange proximal del 5º dedo; cara posterior del 5º metatarsiano.

FUNCIÓN:
eleva y fija la bóveda plantar.

Vista plantar

Fig. 176
Origen e inserción de los músculos en los huesos del pie

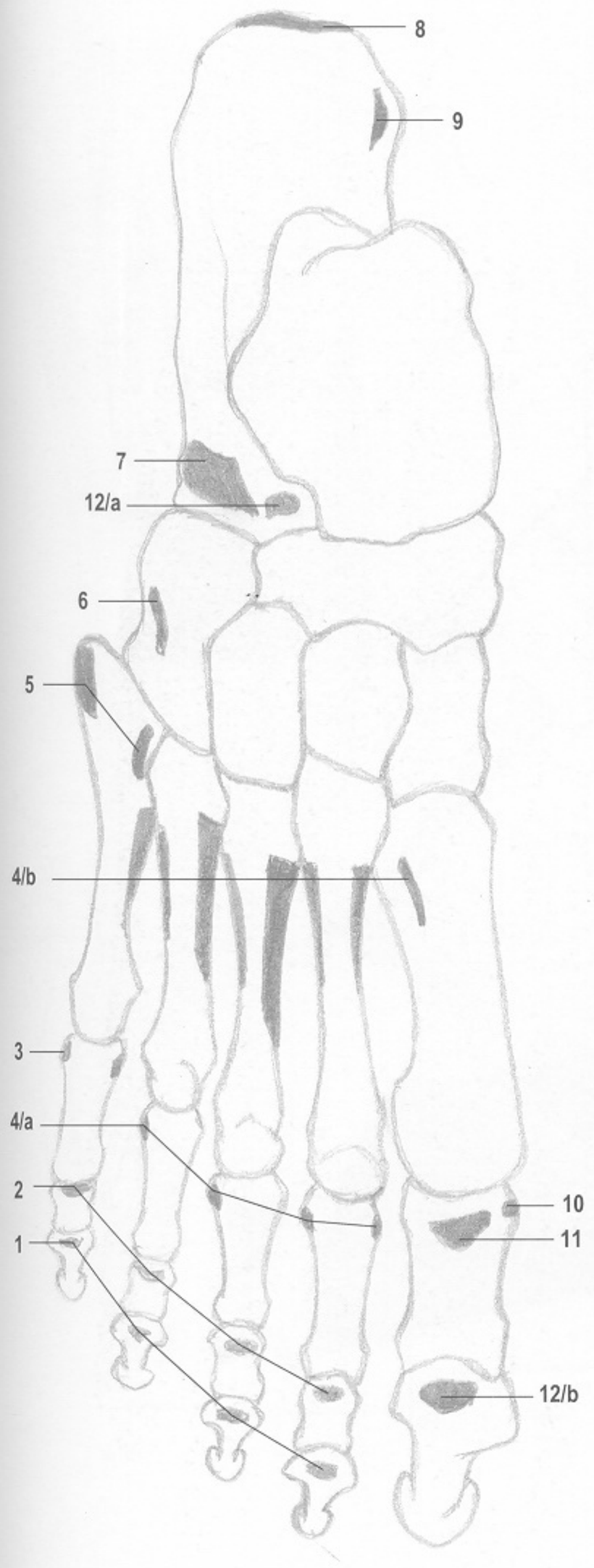

Cara dorsal

CARA DORSAL

1 Músculo extensor largo de los dedos, I (*101*).
2 Músculo extensor corto de los dedos, I (*111*).
3 Músculo abductor del dedo pequeño, I (*119*).
4 Músculos interóseos externos, **a**=0, **b**=I (*114*).
5 Músculo peroneo anterior, I (*102*).
6 Músculo peroneo lateral corto, I (*104*).
7 Músculo extensor corto de los dedos, I (*111*).
8 Tendón de Aquiles, I (*105*).
9 Músculo cuadrado de Silvio, 0 (*123*).
10 Músculo abductor del dedo gordo, I (*116*).
11 Músculo extensor largo del dedo gordo, I (*100*).
12 Músculo extensor corto del dedo gordo , **a**=0, **b**=I (*112*).

CARA PLANTAR

1 Músculo flexor largo del dedo gordo, I (*110*)
2 Músculo abductor del dedo gordo, **a**=0, **b**=I (*116*).
3 Músculo aductor del dedo gordo (**A**: porción transversa, **B**: porción oblicua) **a**=0, **b**=I (*118*).
4 Músculo flexor cordo del dedo gordo, **a**=0, **b**=I (*117*).
5 Músculo peroneo lateral largo, I (*103*).
6 Músculo tibial anteriro, I (*99*).
7 Músculo aductor del dedo gordo, I (*118*).
8 Músculo cuadrado de Silvio, **a**=0, **b**=I (*123*).
9 Músculo flexor corto plantar, **a**=0, **b**=I (*122*).
10 Músculo abductor del dedo pequeño, **a**=0, **b**=I (*119*).
11 Músculo flexor corto del dedo pequeño, **a**=0, **b**=I (*120*).
12 Músculo oponente del dedo pequeño, **a**=0, **b**=I (*121*).
13 Músculos interóseos internos, **a**=0, **b**=I (*115*).
14 Músculo flexor largo de los dedos, I (*109*).

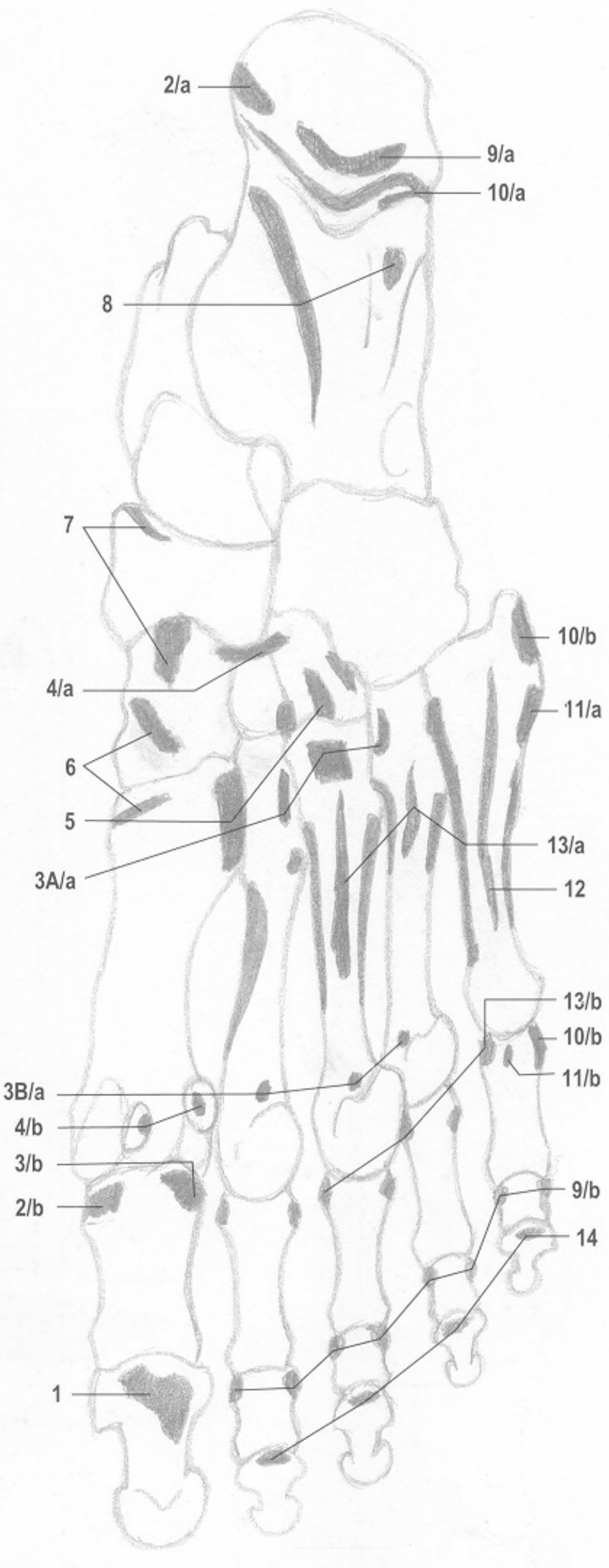

Cara plantar

Fig. 177
El pie derecho

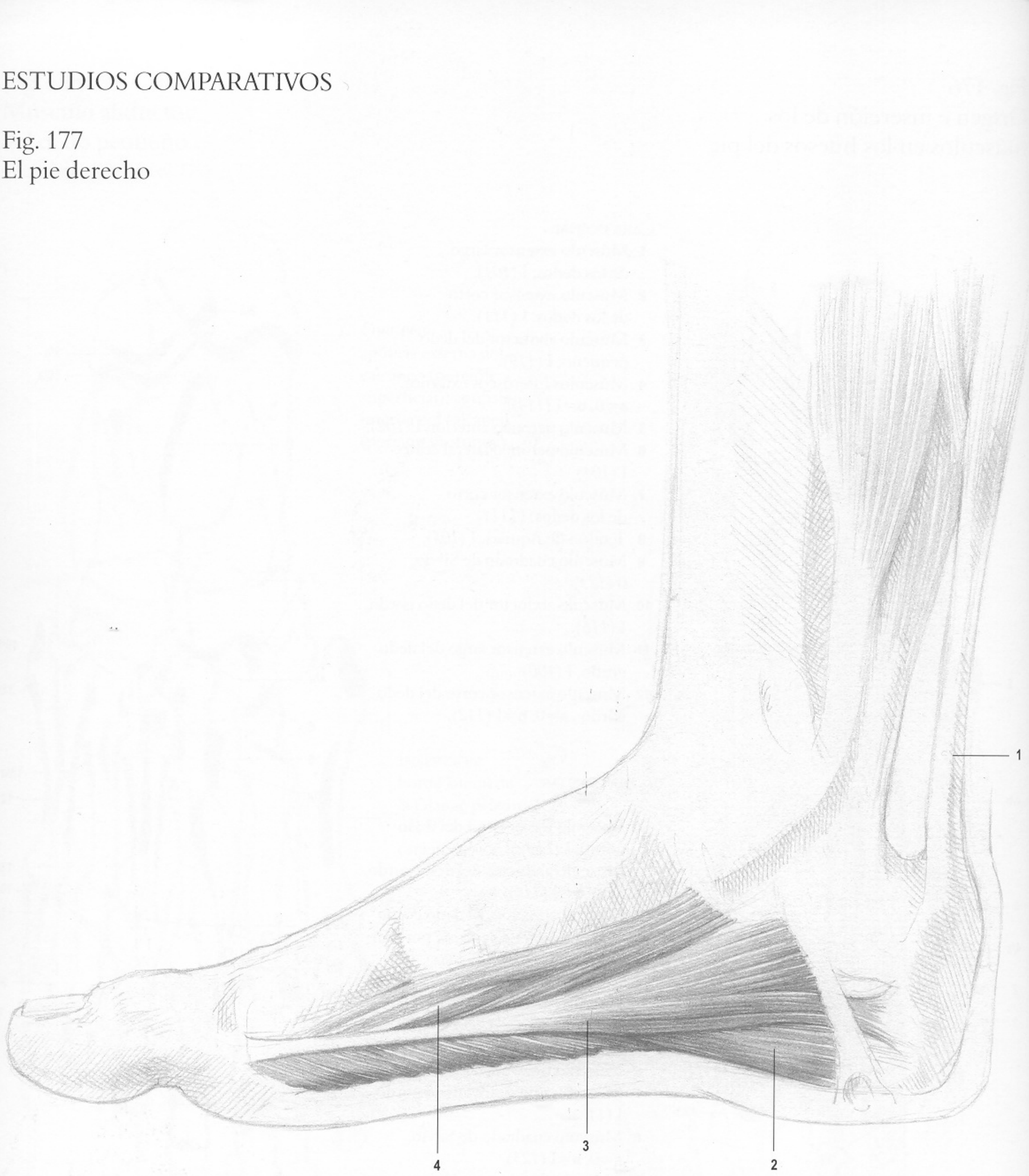

Vista medial

1 Tendón de Aquiles (*105/1*).
2 Músculo flexor corto plantar (*122*).
3 Músculo abductor del dedo gordo (*116*).
4 Músculo flexor corto del dedo gordo (*117*).

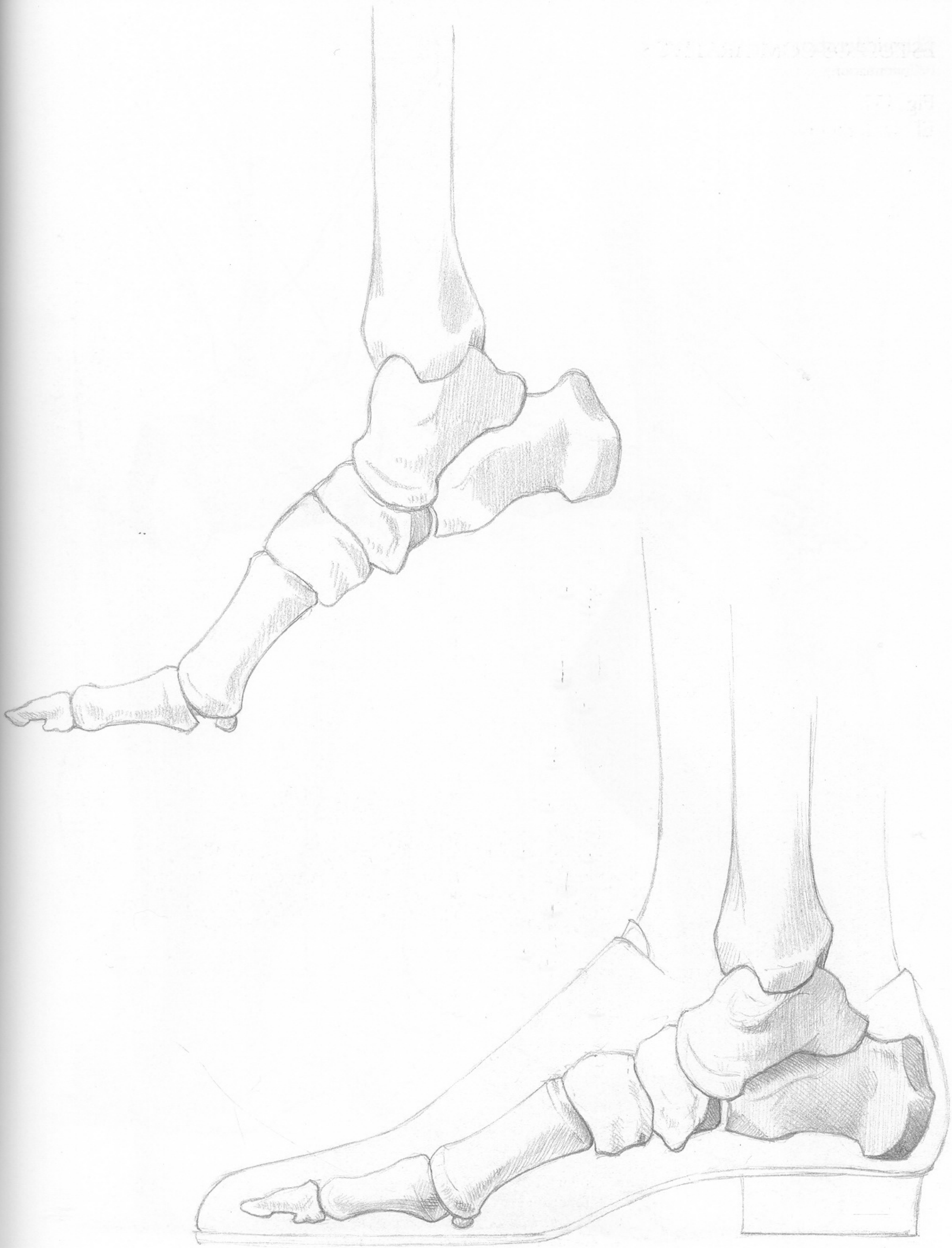

El pie derecho
(Continuación)

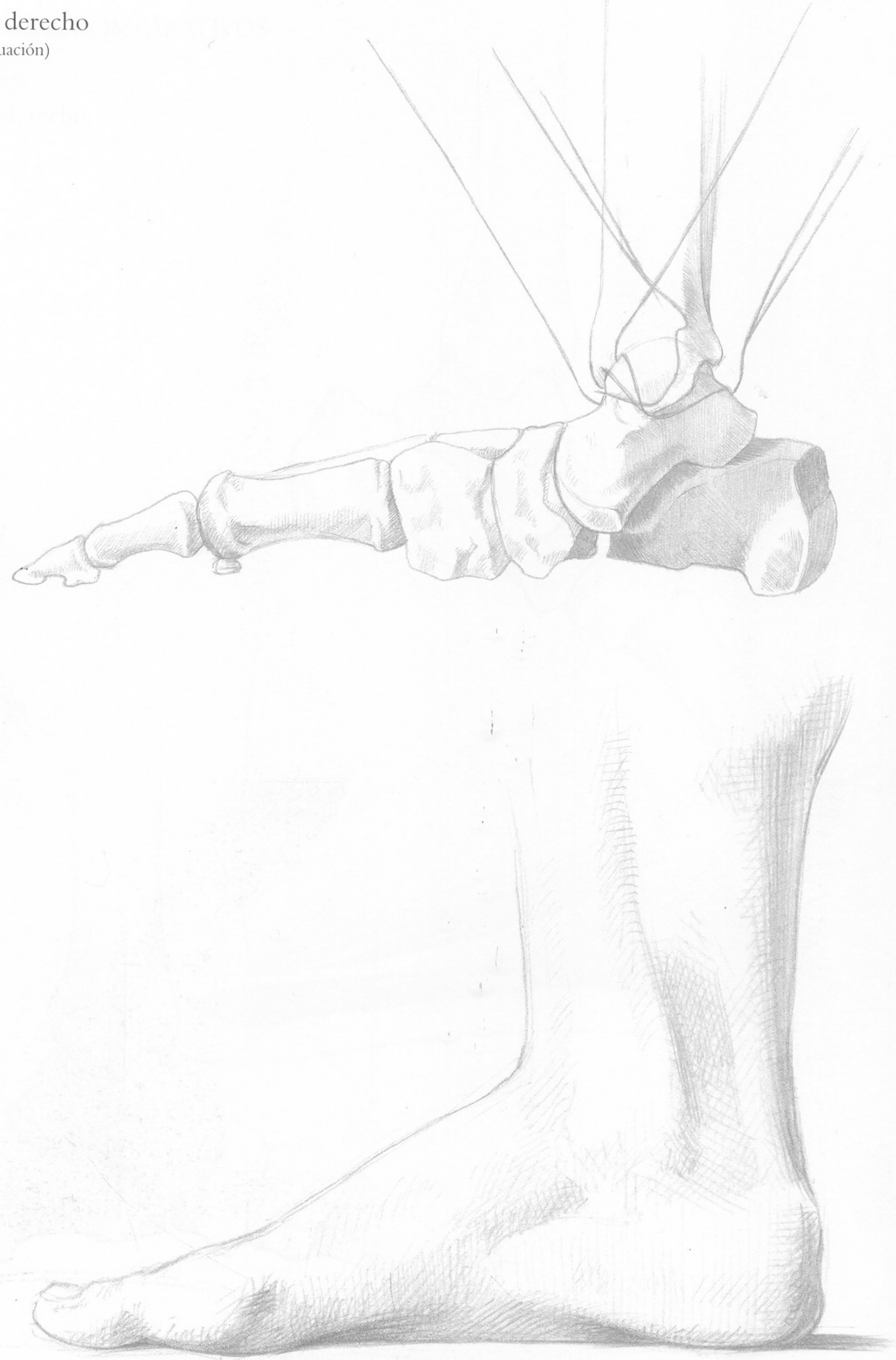

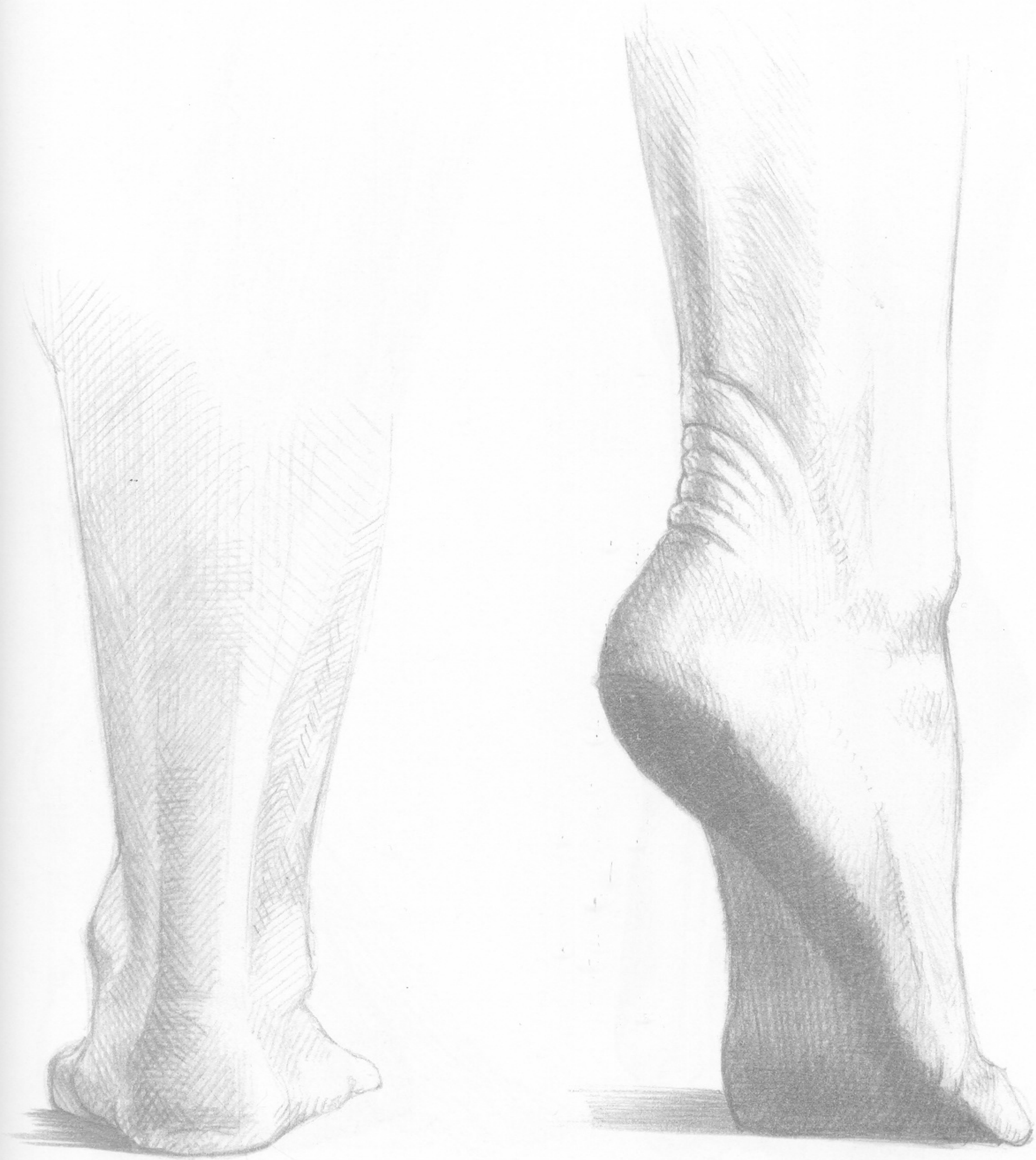

El pie derecho
(Continuación)

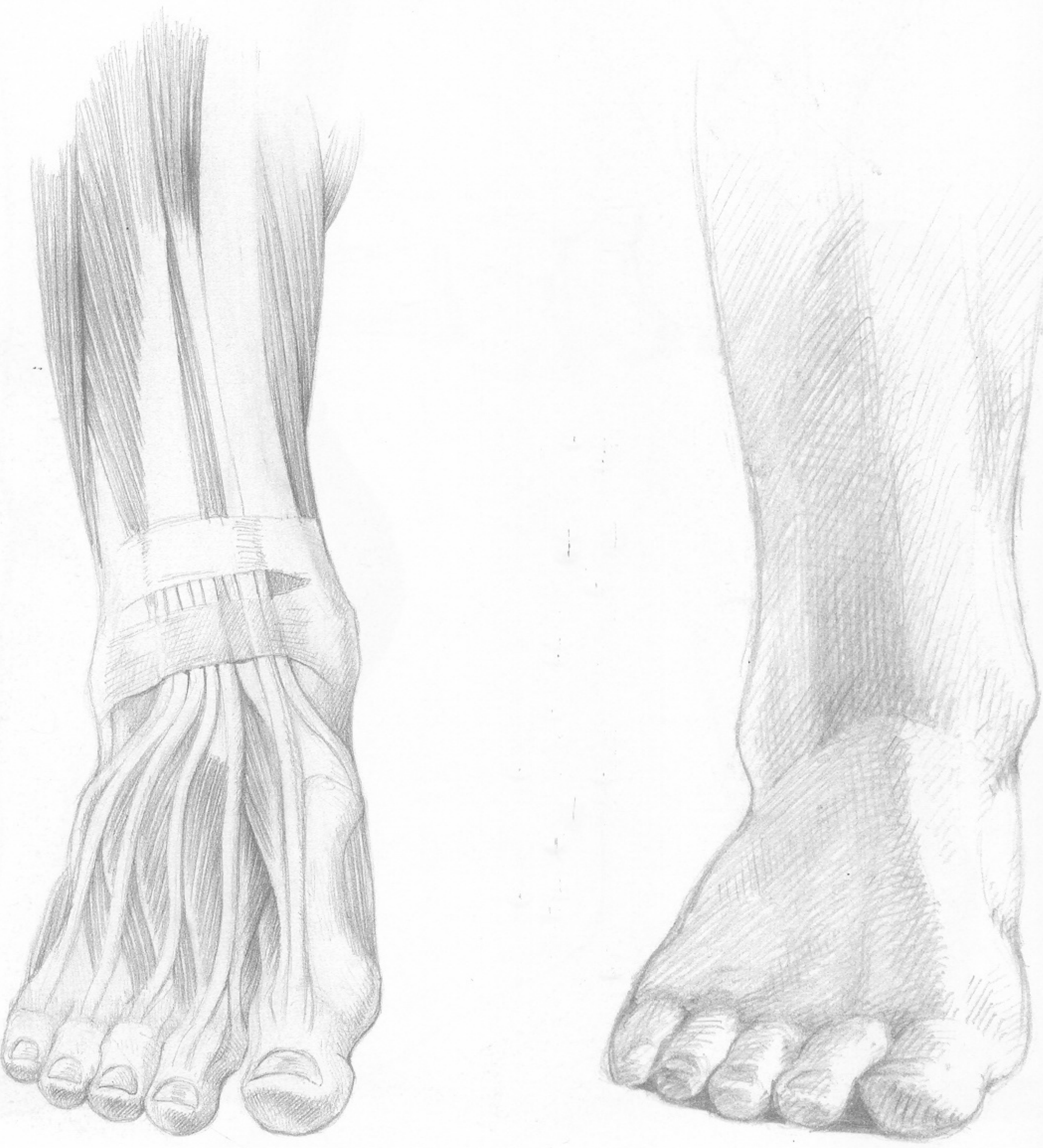

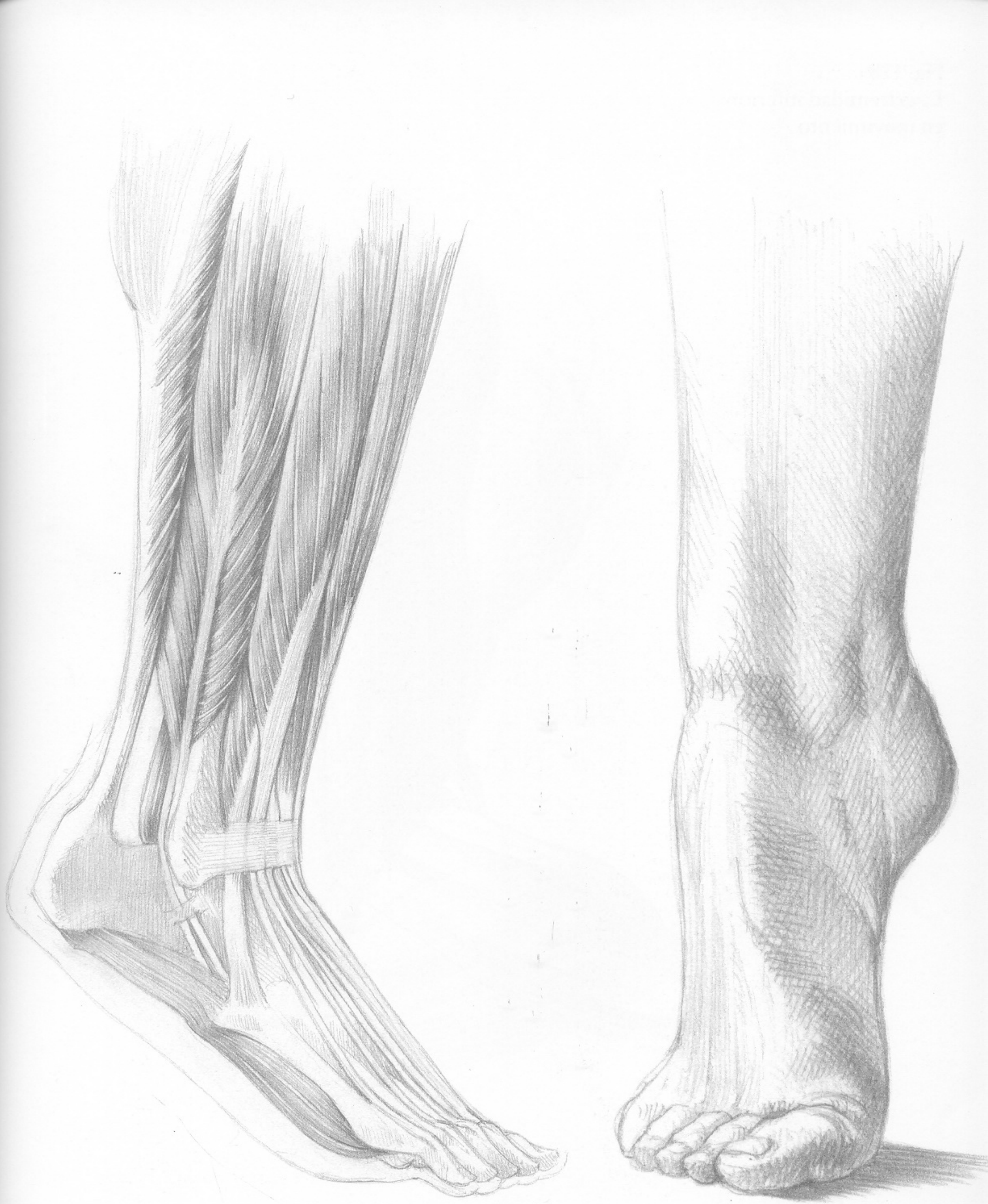

Fig. 178
La extremidad inferior
en movimiento

Fig. 179
Contornos de la extremidad inferior

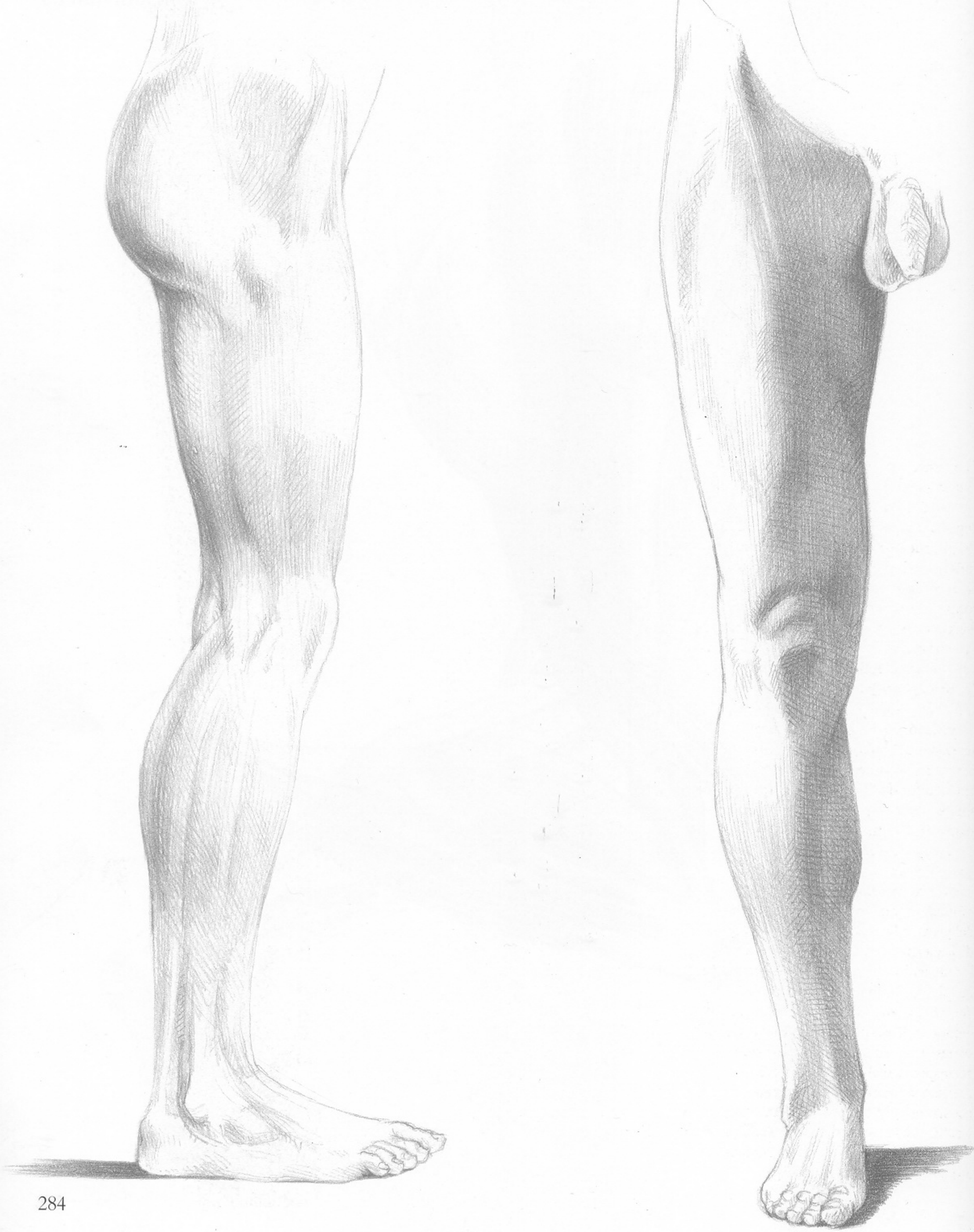

En la extremidad inferior se encuentra el triángulo de Scarpa (TRIGONUM FEMORALE), concretamente en la cara superior e interna del muslo, por debajo del pliegue inguinal, delimitado entre el músculo aductor mediano y el músculo sartorio. Se prolonga hacia la rodilla y forma el surco femoral (SULCUS FEMORALIS). En la cara lateral del muslo se observa el surco anterior del músculo vasto externo. Por detrás existe otro surco, formado por la pared que separa los músculos laterales. Por encima de la articulación de la rodilla aparecen los tendones del músculo cuádriceps femoral, la rótula y, a ambos lados, los dos epicóndilos de la articulación de la rodilla. En los niños pequeños el cóndilo interno se marca más que el externo.

Si se palpa la pierna se encuentra la cara anterointerna de la tibia; en la cara anteroexterna aparecen los vientres musculares de los músculos extensores del pie y de los dedos. El contorno posterior de la pierna (pantorrilla) está formado por los músculos gemelos. En la parte delantera del pie, medialmente, se observa la cabeza del astrágalo; al extender el pie aparecen los tendones musculares. En la planta del pie se observan tres protuberancias que corresponden al talón y al 1er y 5° metatarsianos, y existen dos surcos constantes, el SULCUS PLANTARIS LATERALIS y el SULCUS PLANTARIS MEDIALIS. El primer dedo es recto y los restantes se hallan arqueados hacia la planta del pie.

EL TRONCO

Fig. 180
Huesos del tronco

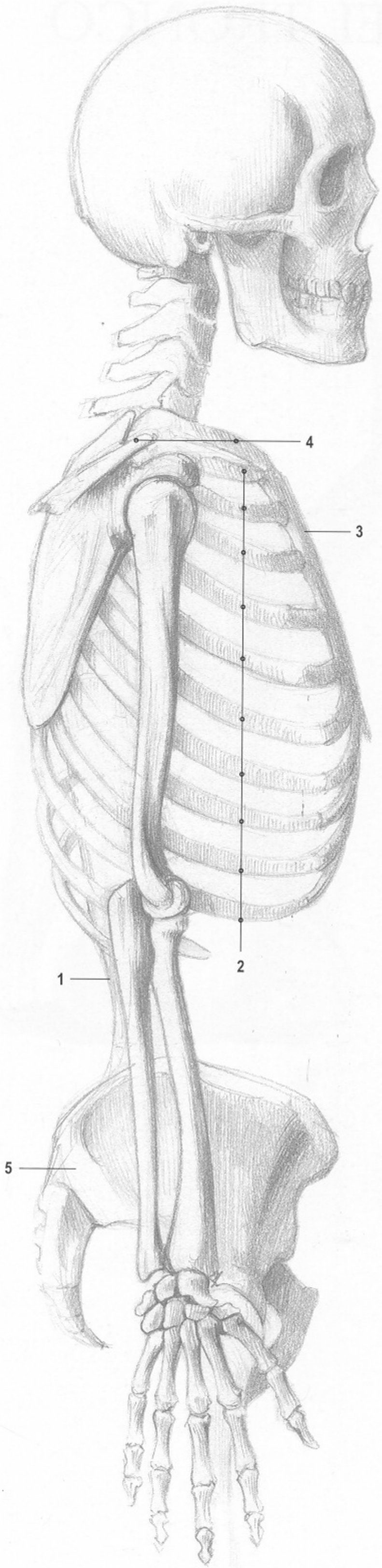

Vista lateral

El esqueleto del tronco está formado por la columna vertebral (**1**), las costillas (**2**) y el esternón (**3**), limitado por arriba y por abajo por los huesos de la cintura escapular (**4**) y la cintura pelviana (**5**). Entre el tórax cerrado y la pelvis ósea se encuentra la región abdominal, que sólo presenta una estructura ósea a nivel de la espalda; a los lados y en la parte delantera cuenta sólo con una pared muscular. En la parte frontal se observan directamente bajo la piel la clavícula, la apófisis xifoides del esternón, la parrilla costal, el músculo deltoides, los músculos pectorales, los músculos serratos, el borde de los músculos rectos del abdomen y las espinas iliacas anteriores.
La espina de la escápula, el músculo trapecio, las apófisis espinosas de las vértebras dorsales y lumbares y los músculos glúteos forman el contorno posterior del tronco.

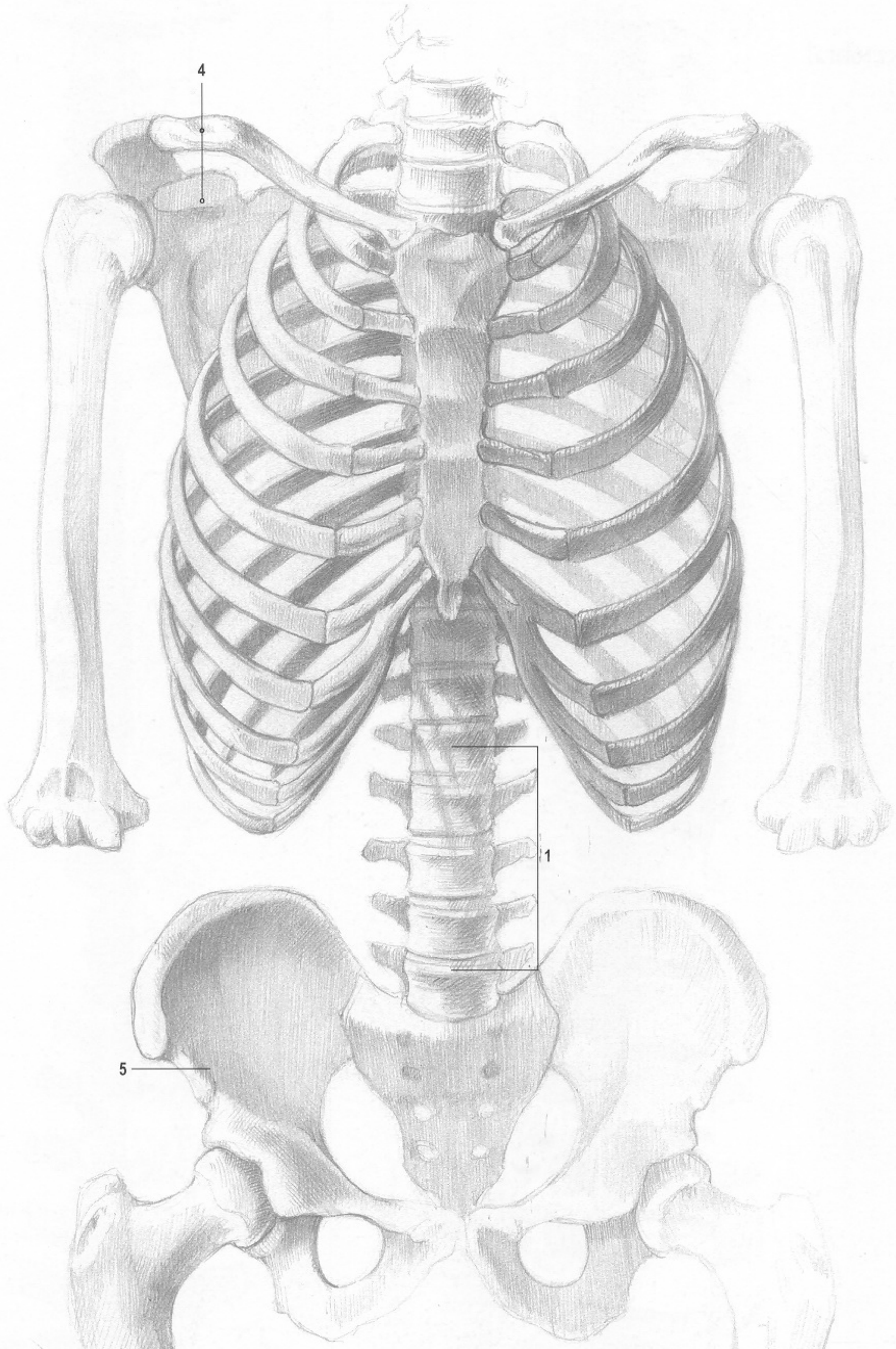

Vista anterior

Fig. 181
La columna vertebral
(*Columna vertebralis*)

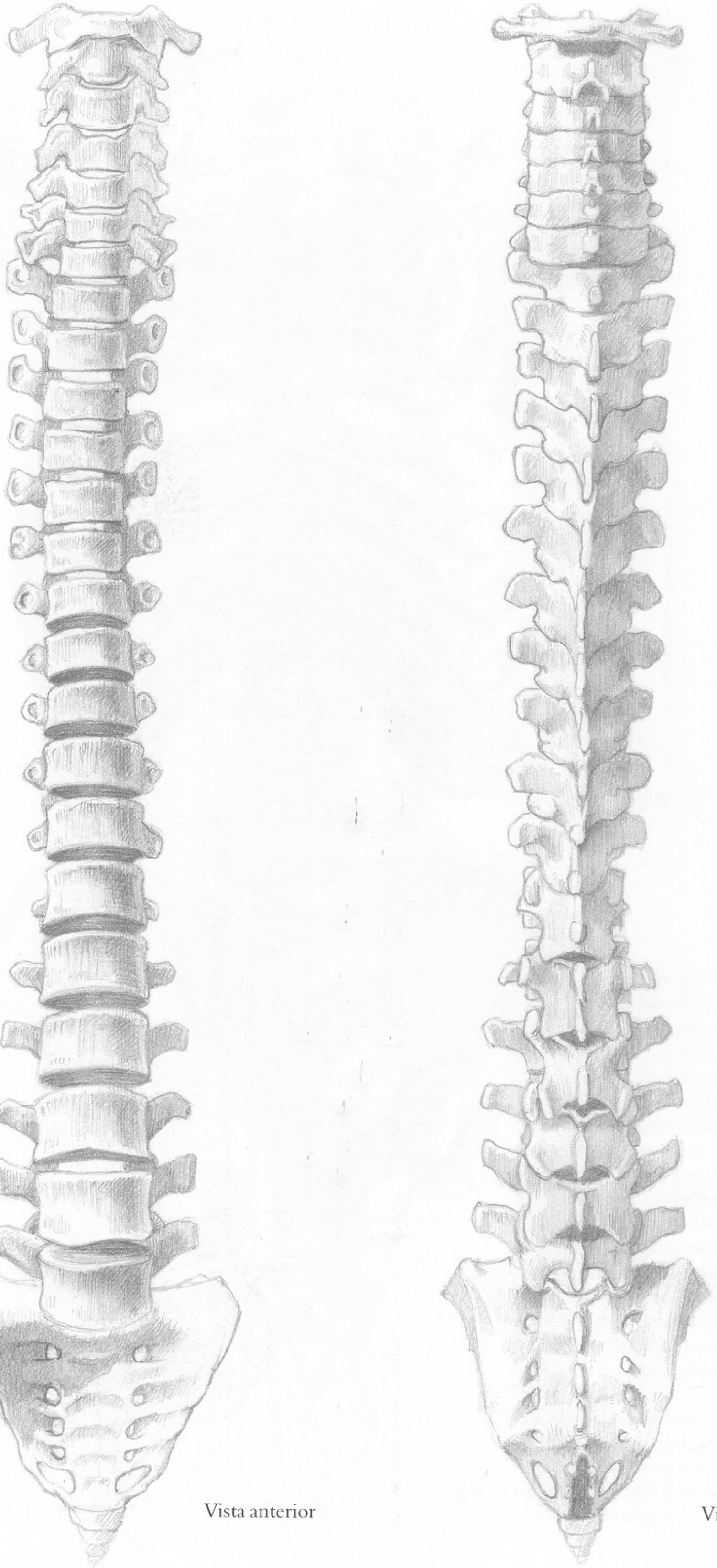

Vista anterior

Vista posterior

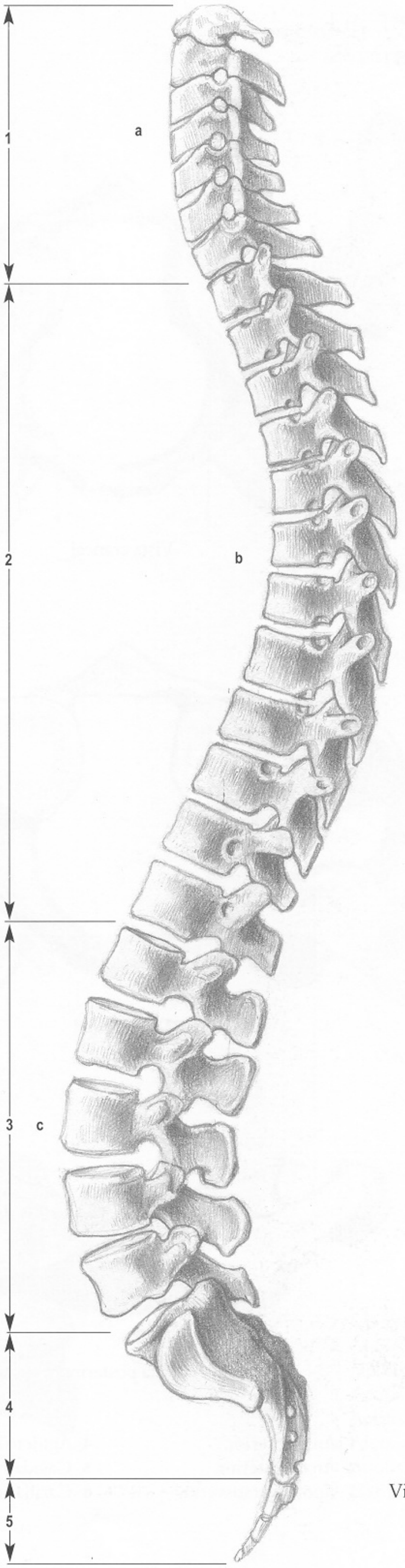

La columna vertebral se encuentra en el plano medio del cuerpo y está formada por entre 32 y 33 vértebras (7 vértebras cervicales, 12 vértebras dorsales, 5 vértebras lumbares, 5 vértebras sacras y entre 3 y 4 vértebras coccígeas). Las vértebras corresponden a tres cuartos de la longitud de la columna y los discos intervertebrales, al cuarto restante. En una visión anterior o posterior la columna vertebral es recta, pero desde una visión lateral se observan tres curvaturas: una lordosis cervical (**a**) y lumbar (**c**) y una cifosis dorsal (**b**). La columna vertebral presenta una región cervical (**1**), una dorsal (**2**), una lumbar (**3**), una sacra (**4**) y una coccígea (**5**).

Vista lateral

Fig. 182
1ª vértebra cervical o atlas

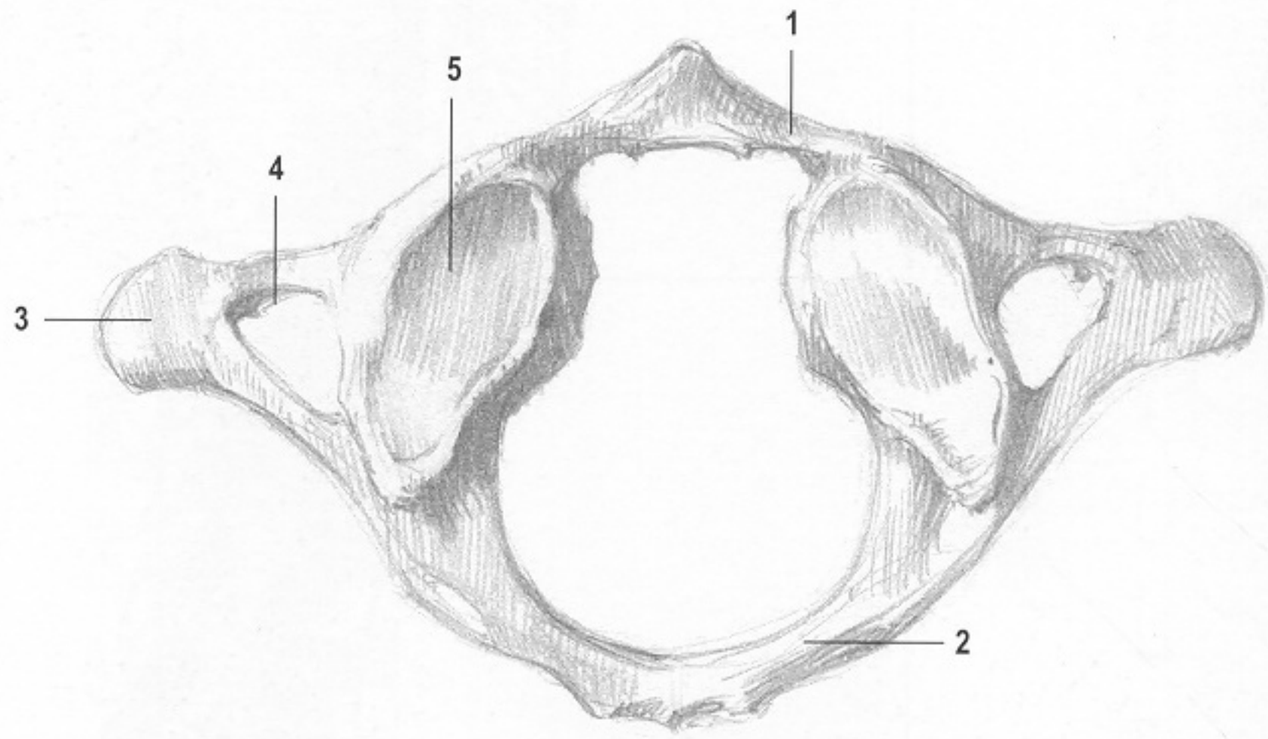

Vista craneal

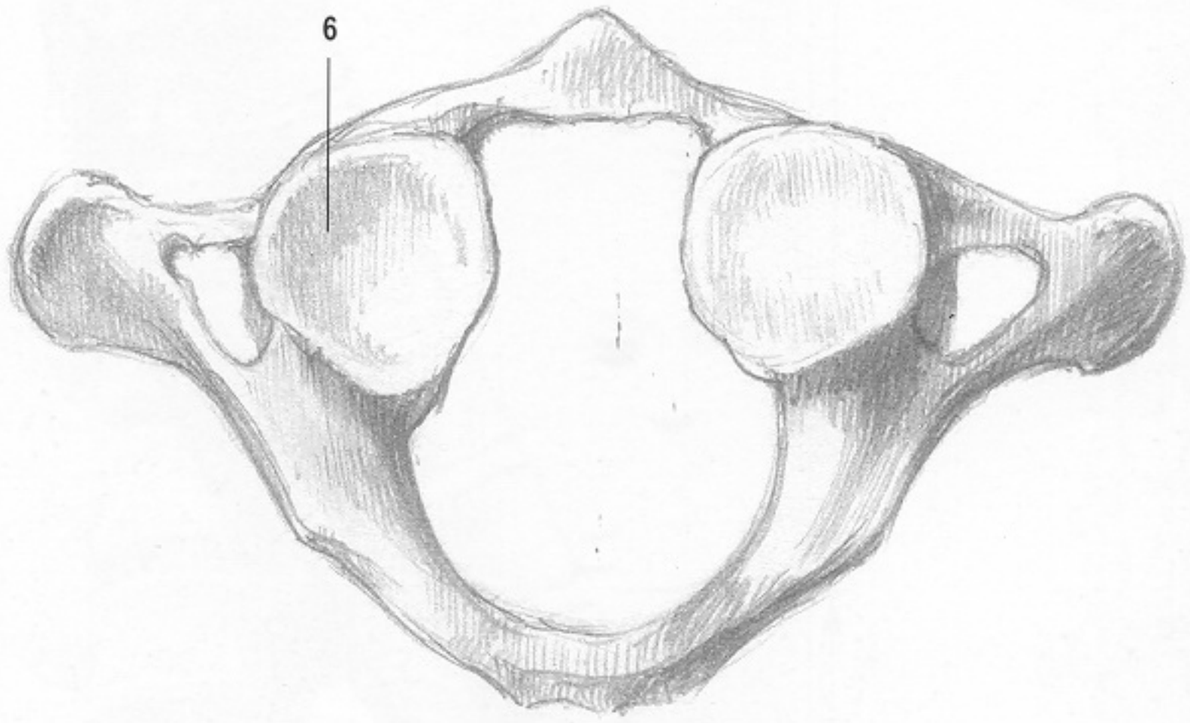

Vista caudal

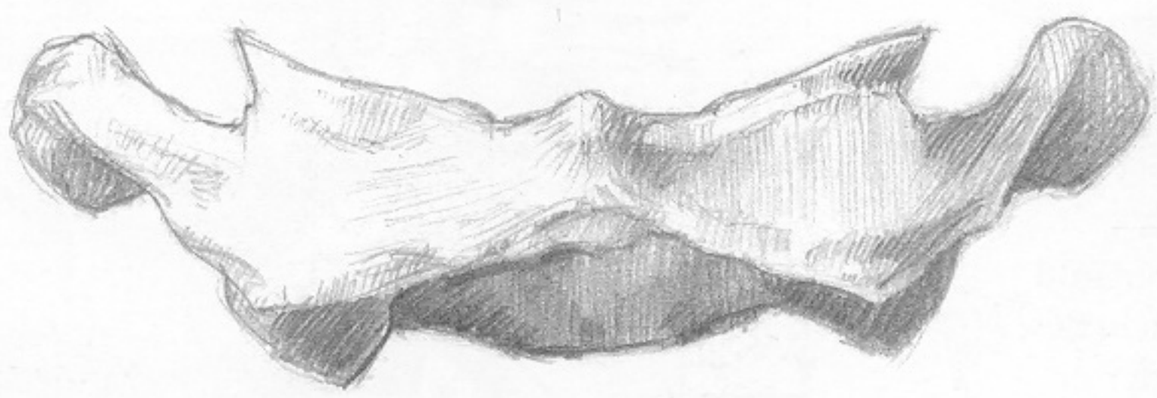

Vista posterior

1 Arco anterior.
2 Arco posterior.
3 Apófisis transversa.
4 Agujero transverso.
5 Cavidad glenoidea.
6 Carilla articular inferior.

Fig. 183
2ª vértebra cervical o axis

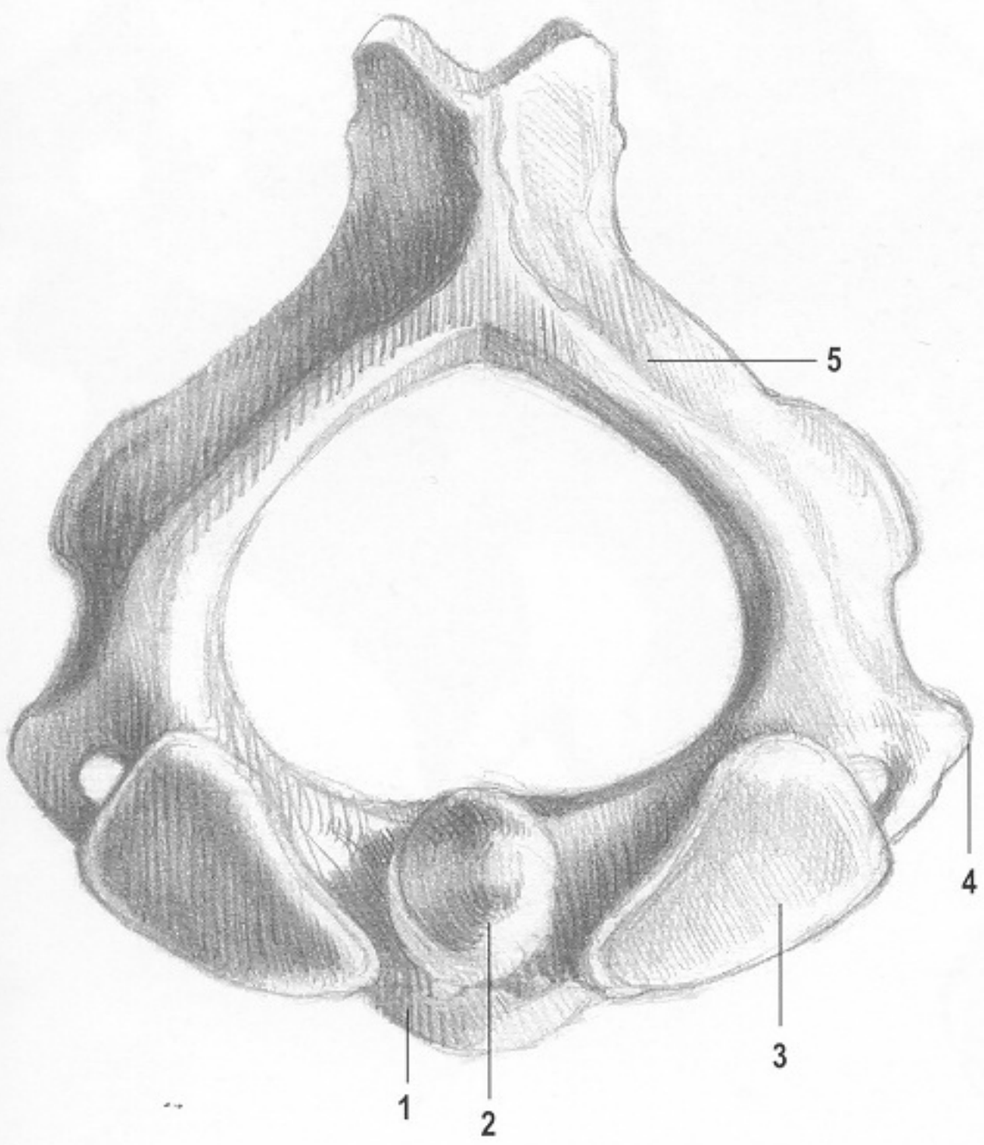

Vista craneal

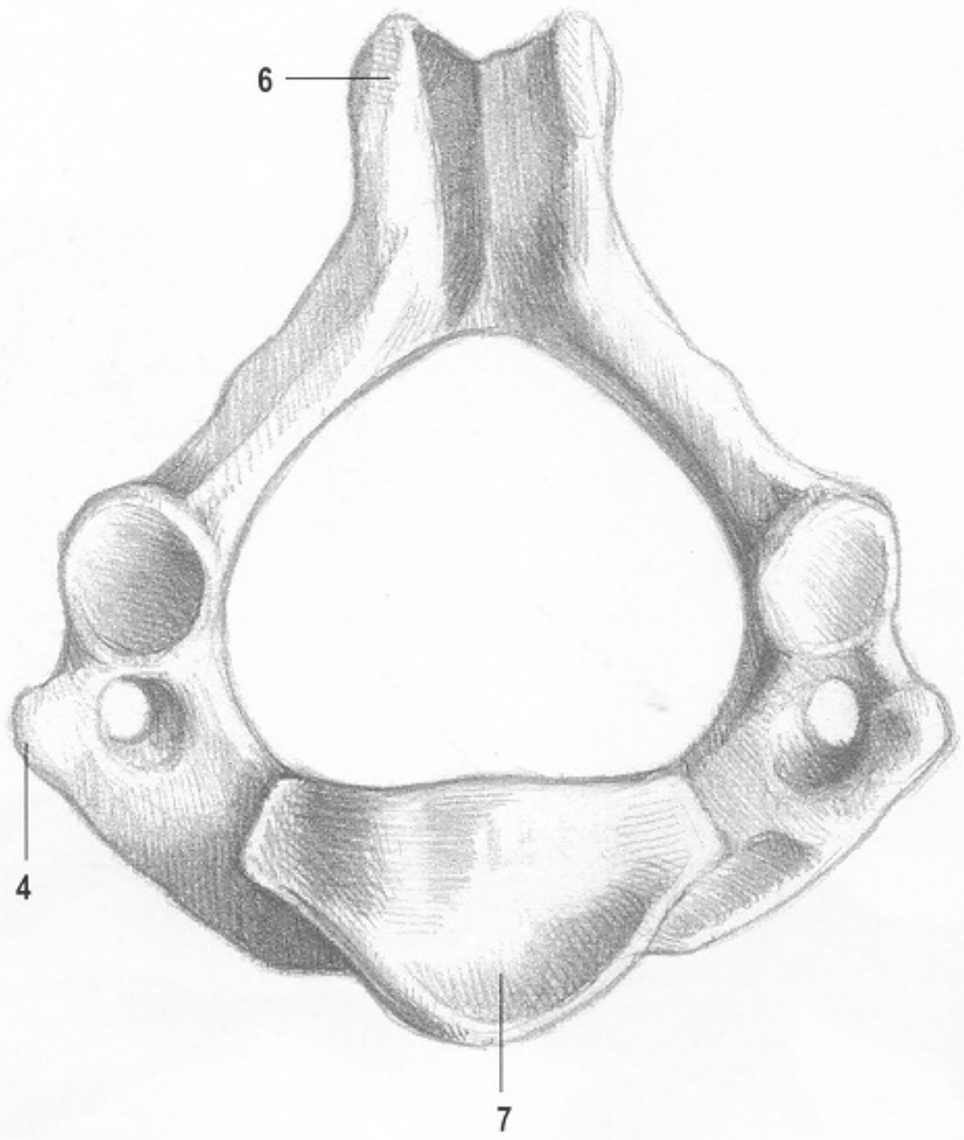

Vista caudal

Vista posterior

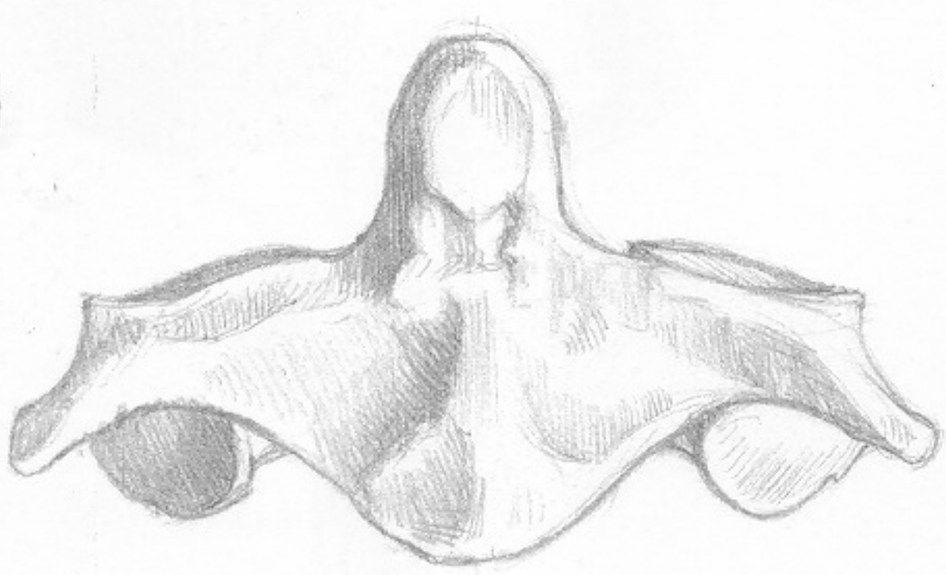

Vista anterior

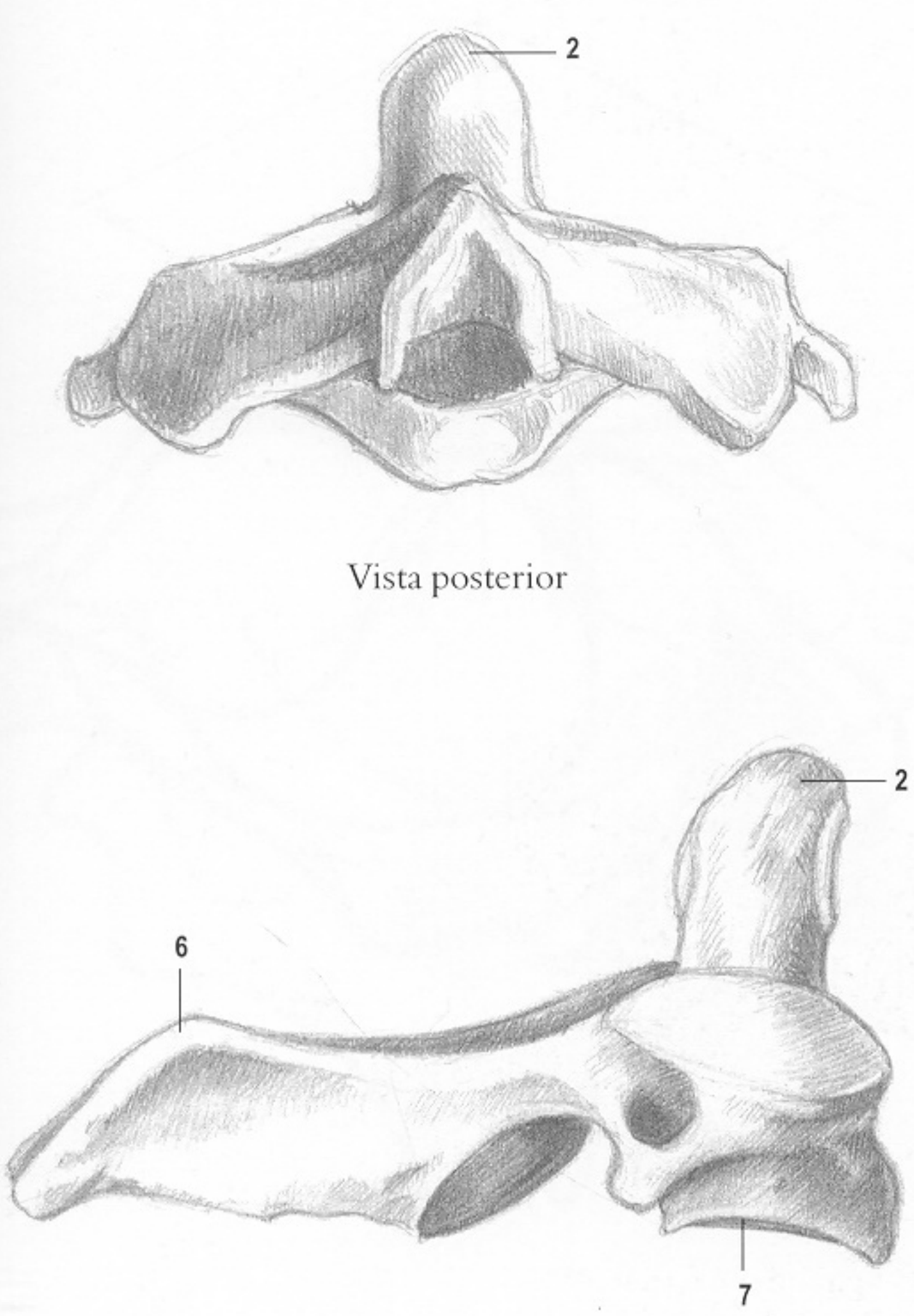

Vista lateral

1 Cuerpo.
2 Apófisis odontoides (apófisis en dirección craneal).
3 Apófisis articular superior.
4 Apófisis transversa.
5 Arco.
6 Apófisis espinosa.
7 Carilla articular.

Fig. 184
Unión articular entre
la 1ª y la 2ª vértebra cervical

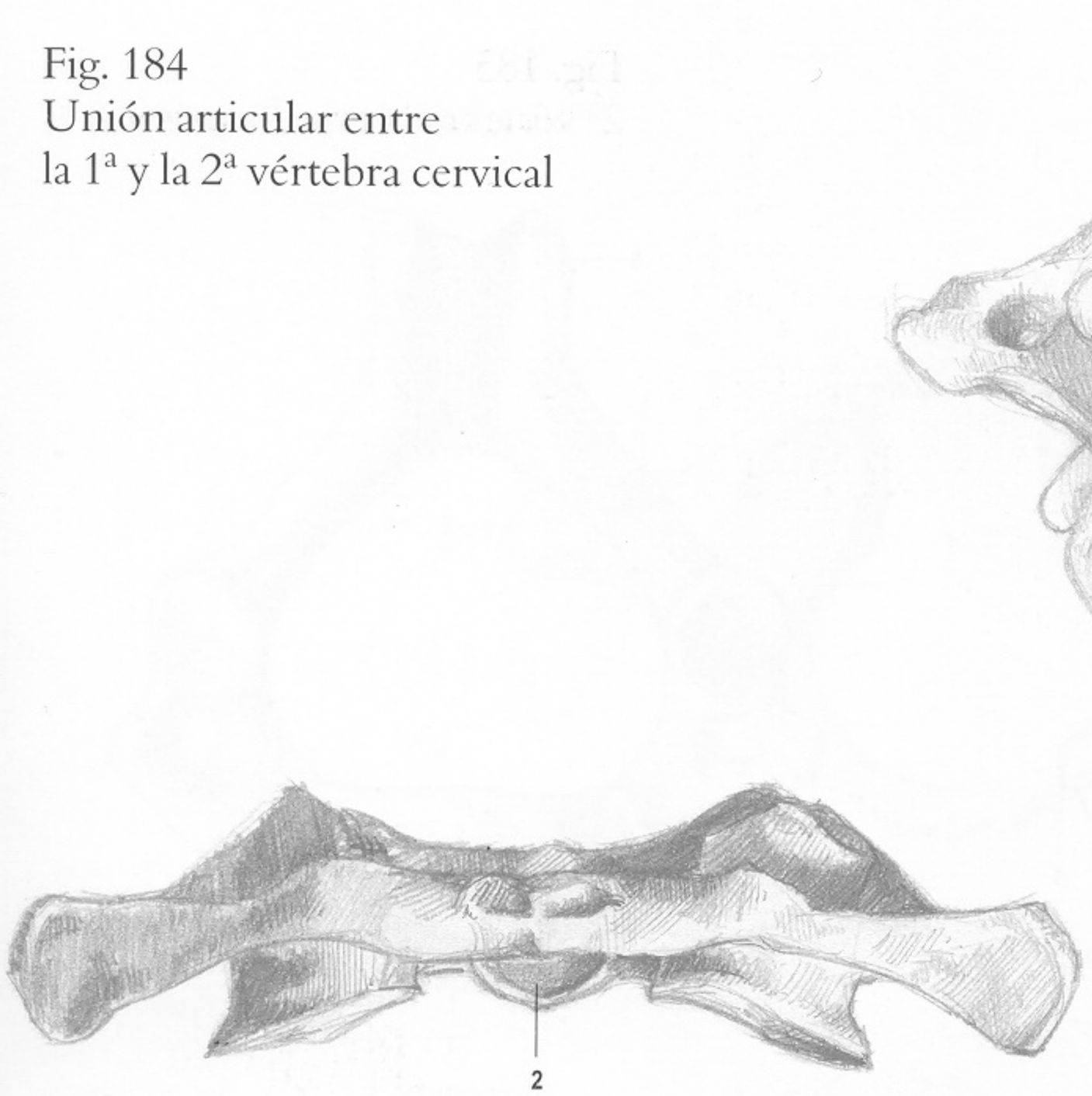

Vista posterior

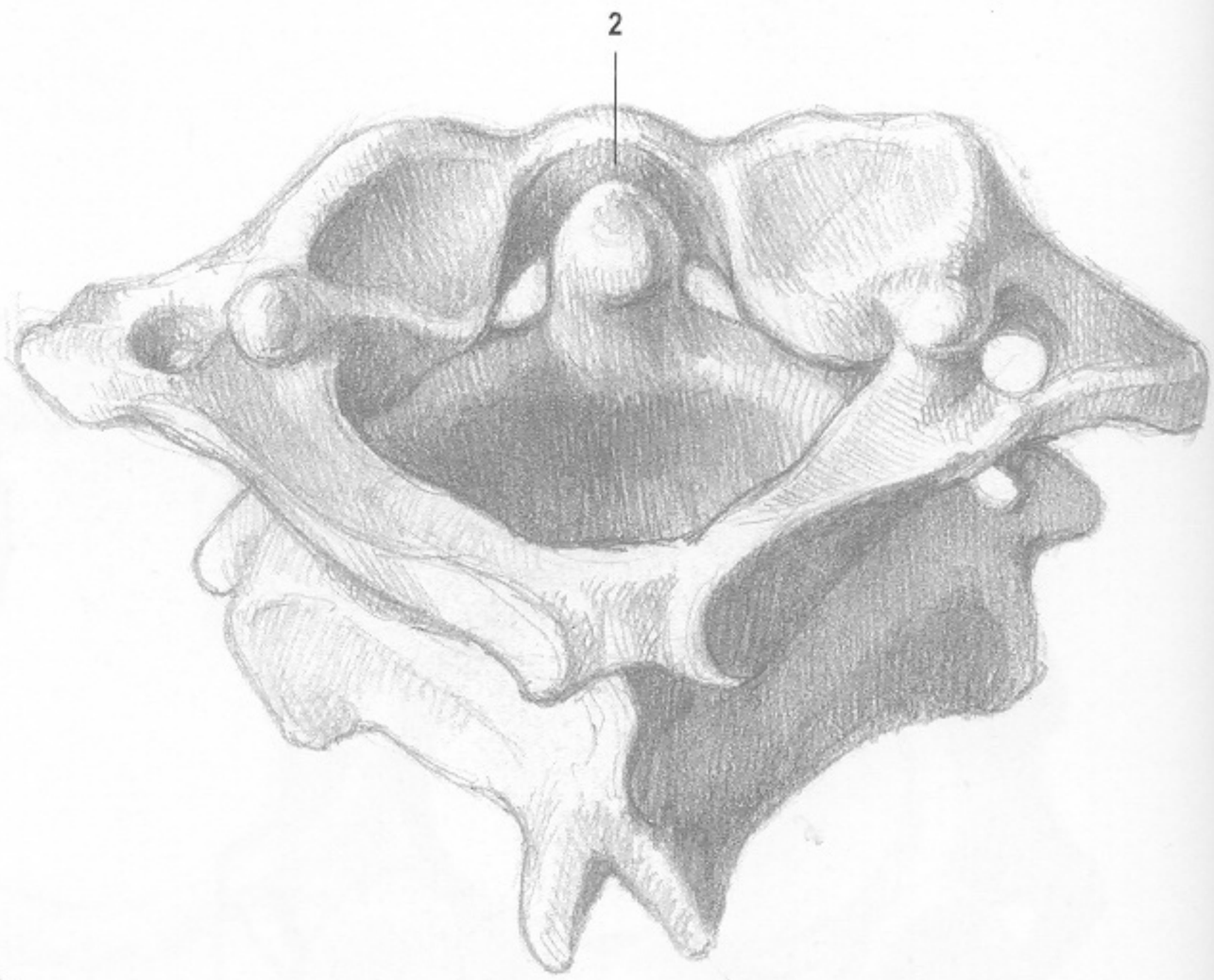

Vista craneal posterior



Vista lateral

La carilla articular del atlas (**2**) gira alrededor de la apófisis odontoides del axis (**1**).

Fig. 185
Última o 7ª vértebra cervical

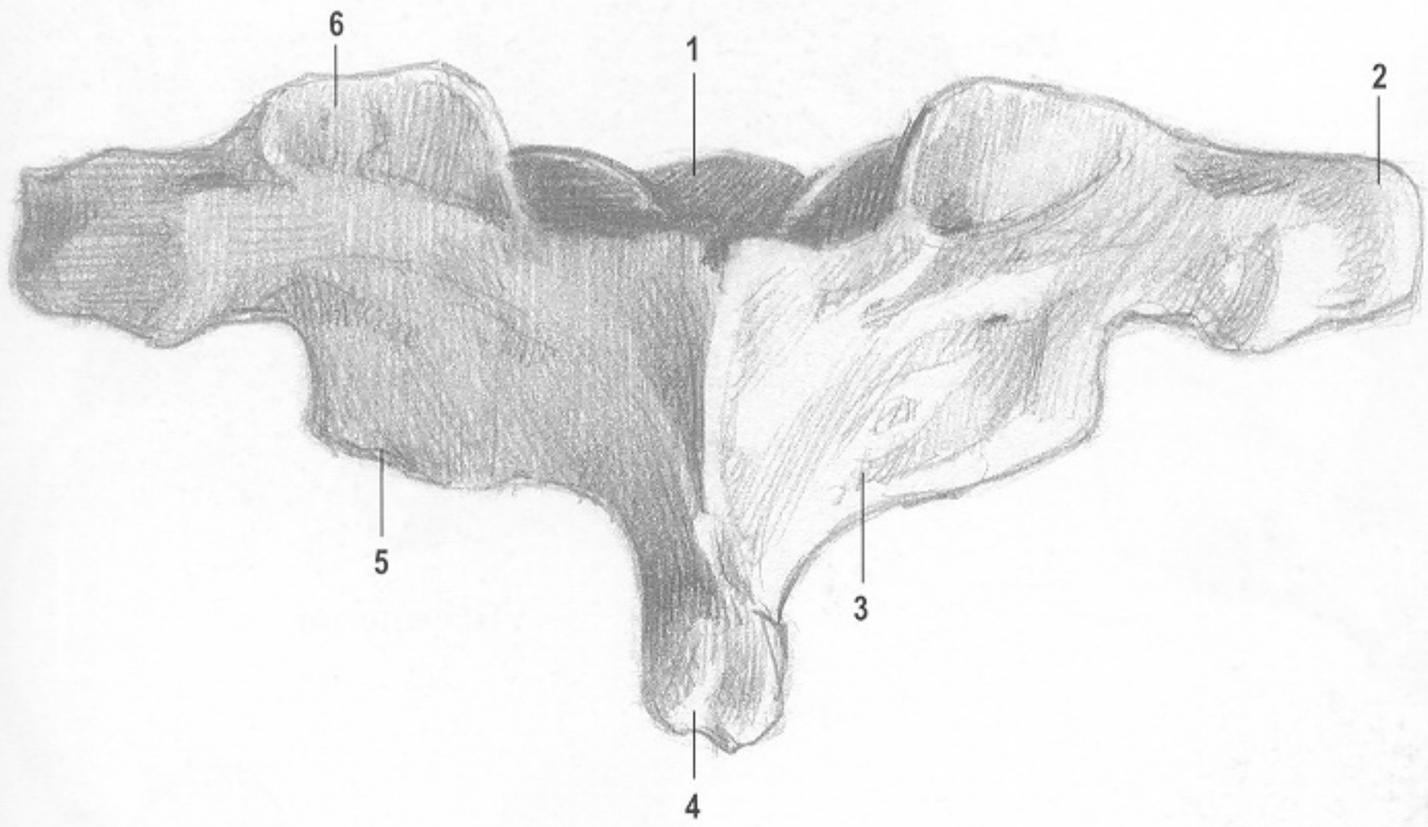

Vista posterior

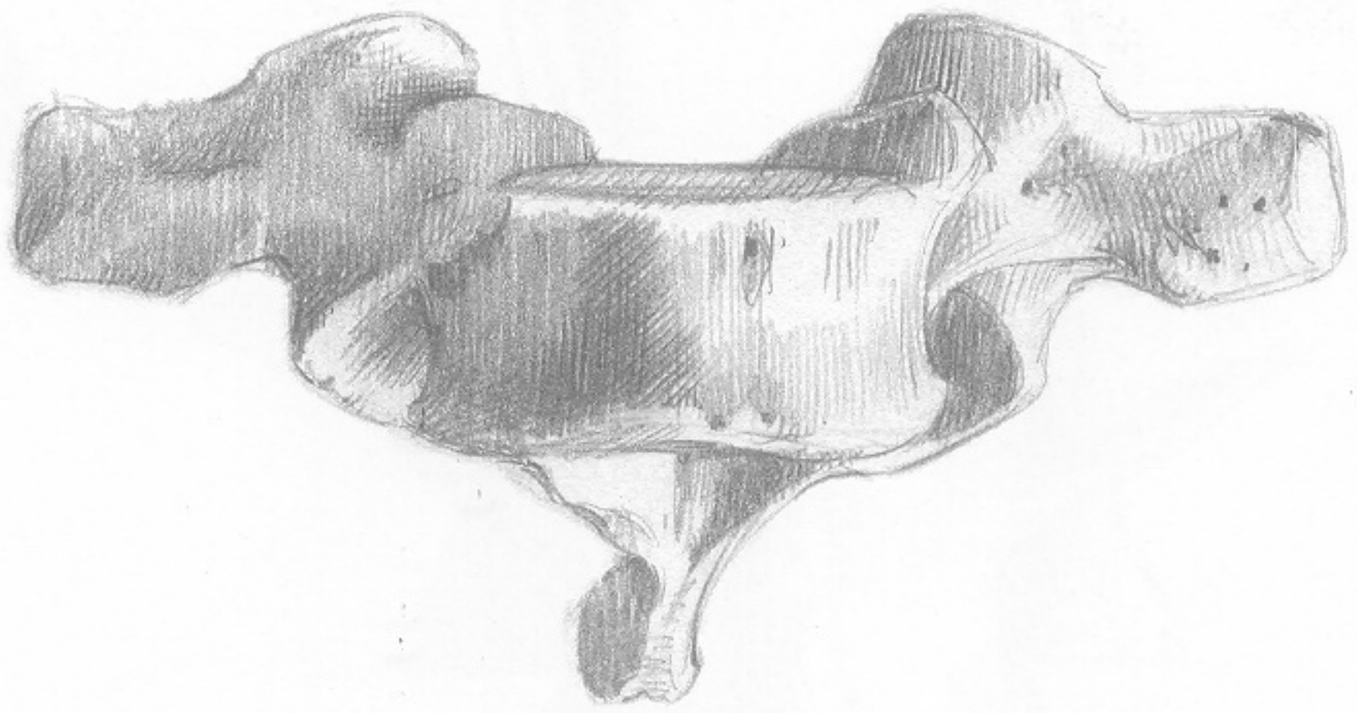

Vista anterior

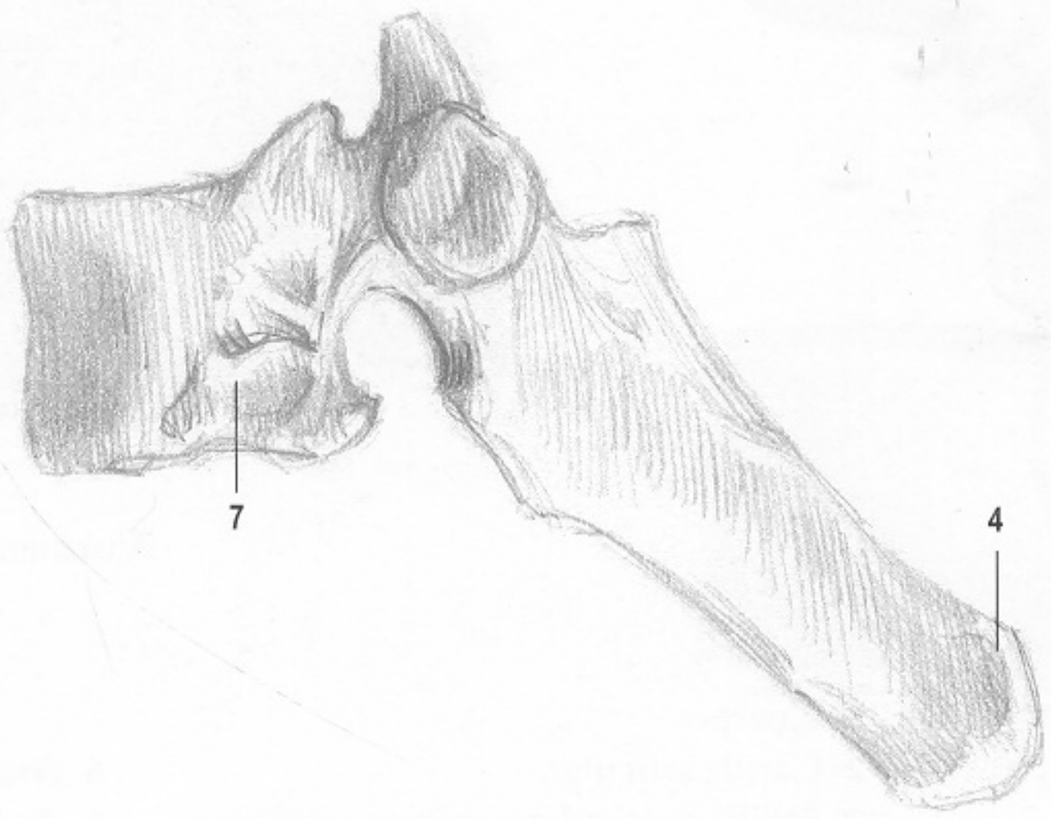

Vista lateral

1 Cuerpo.
2 Apófisis transversa.
3 Arco.
4 Apófisis espinosa.
5 Apófisis articular inferior.
6 Apófisis articular superior.
7 Carilla articular inferior.

Fig. 186
6ª vértebra dorsal

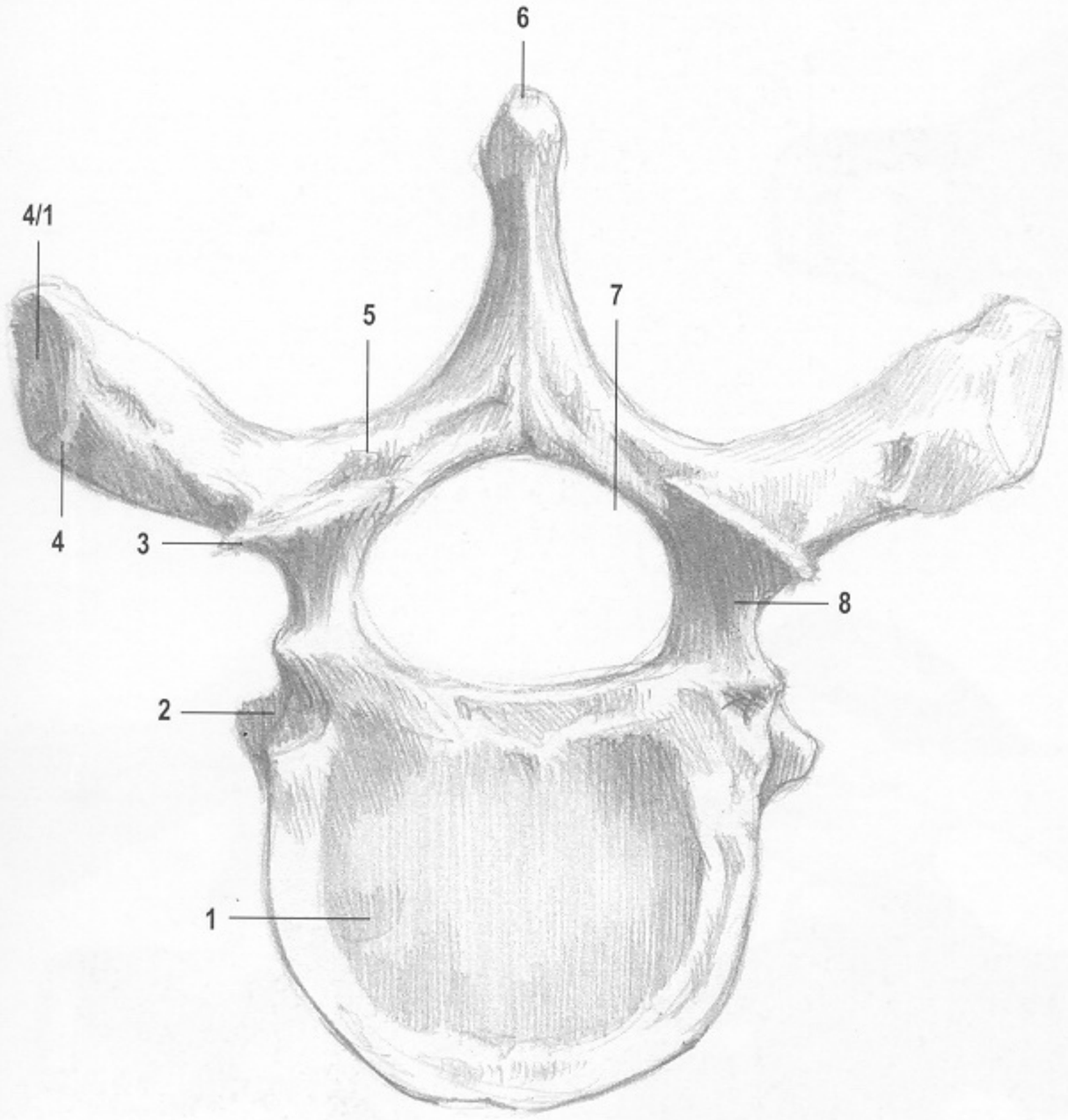

Vista craneal

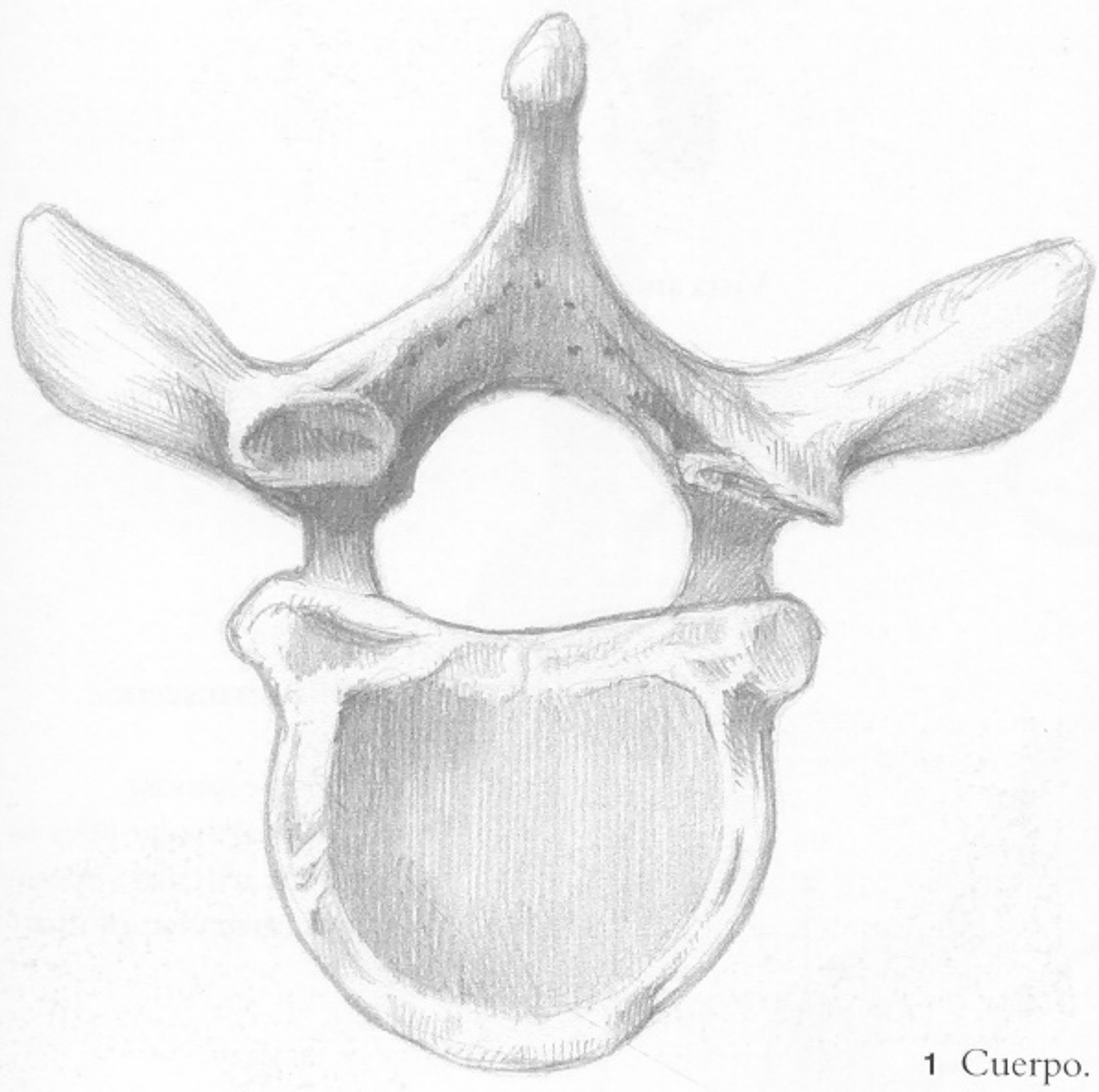

Vista caudal

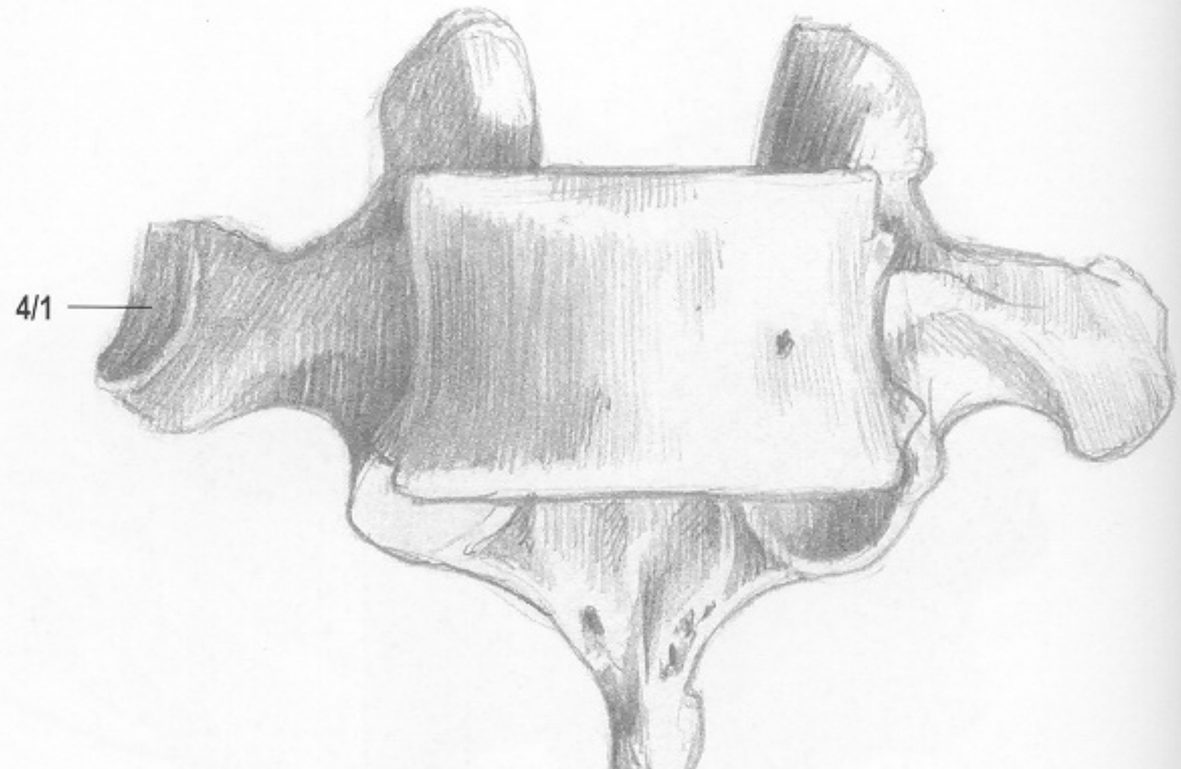

Vista anterior

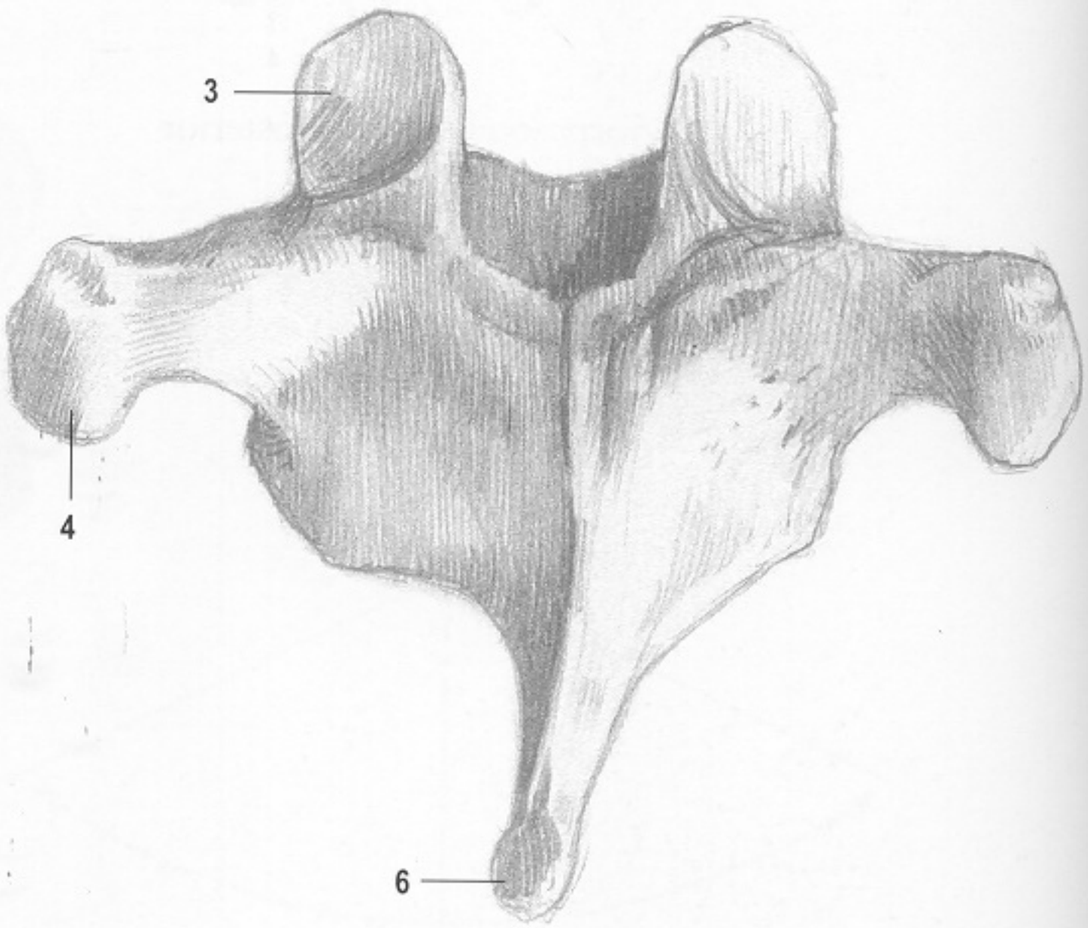

Vista posterior

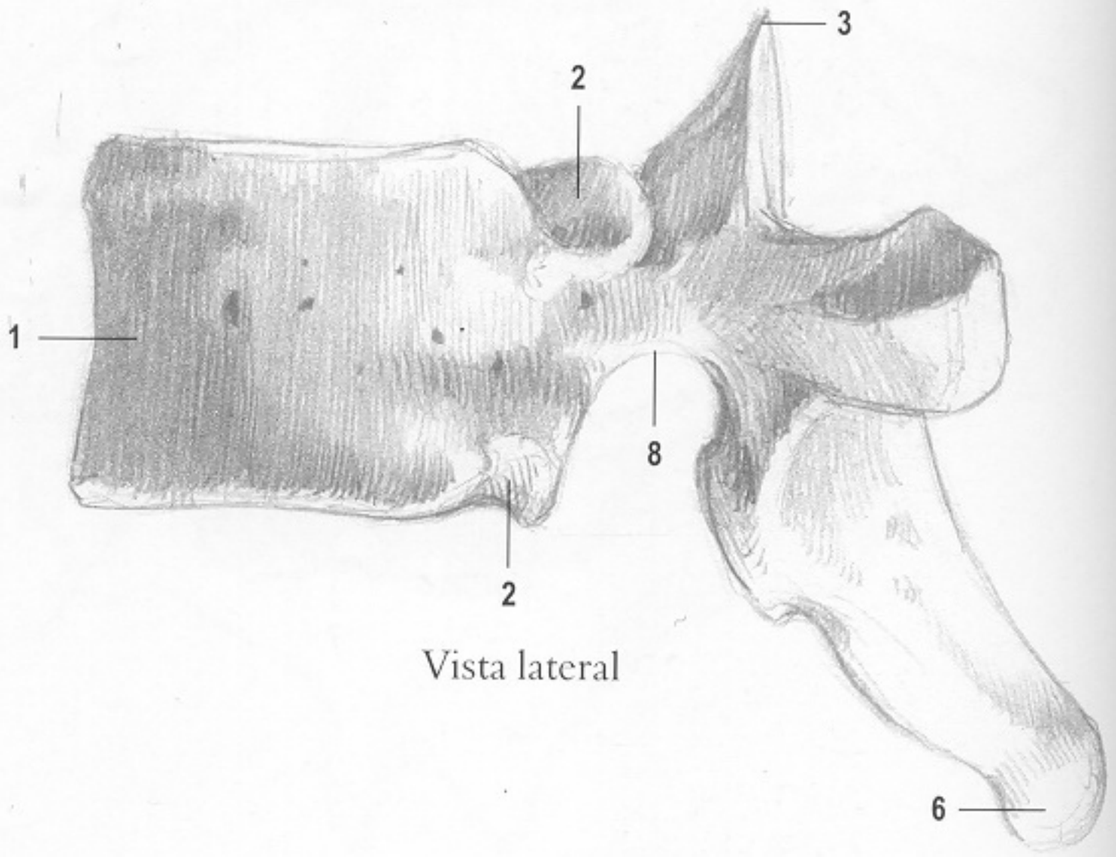

Vista lateral

1 Cuerpo.
2 Carilla articular.
3 Apófisis articular superior e inferior.
4 Apófisis transversa.
4/1 Carilla costal.
5 Arco.
6 Apófisis espinosa.
7 Agujero vertebral.
8 Escotadura inferior.

Fig. 187
2ª vértebra lumbar

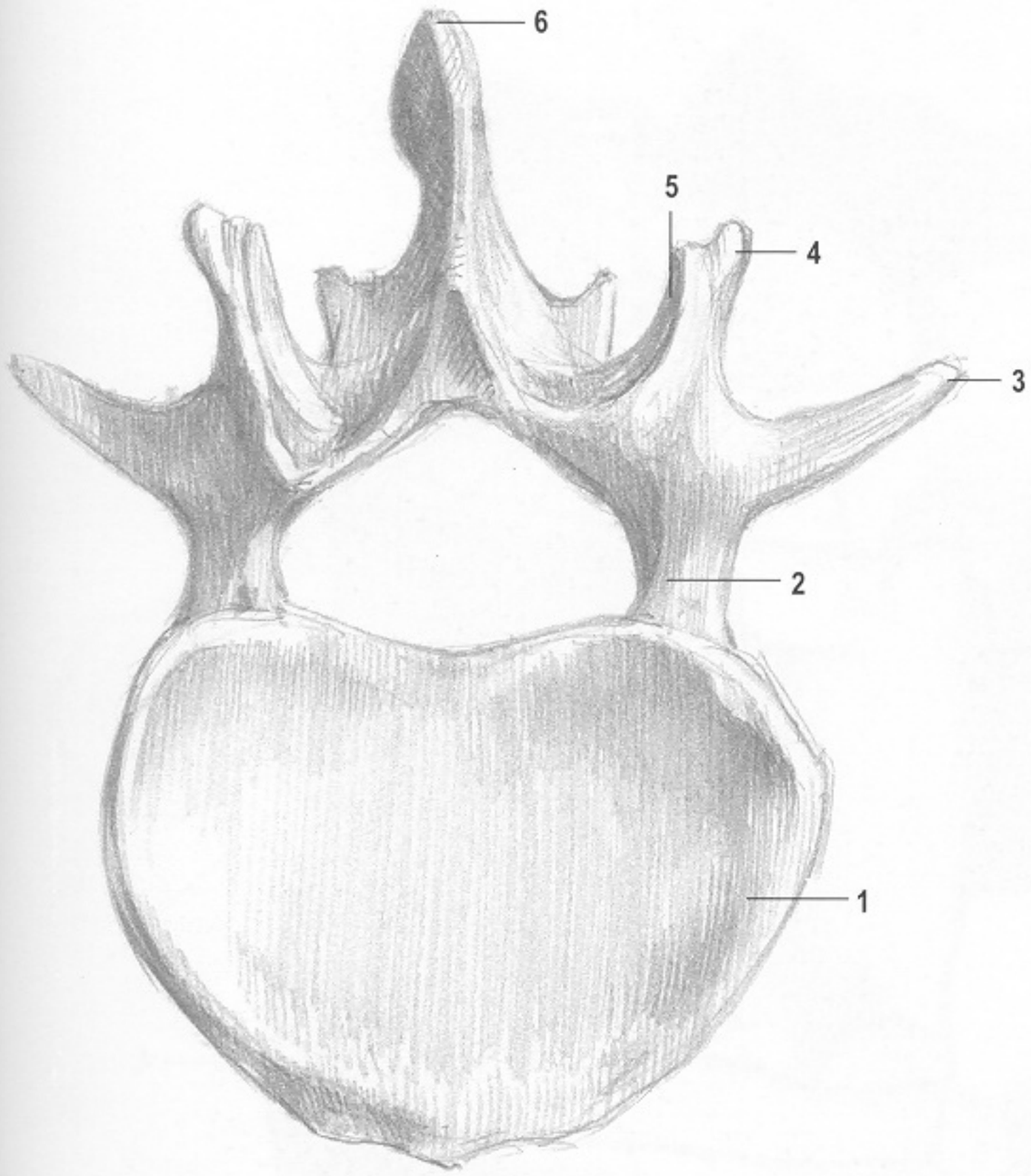

Vista craneal

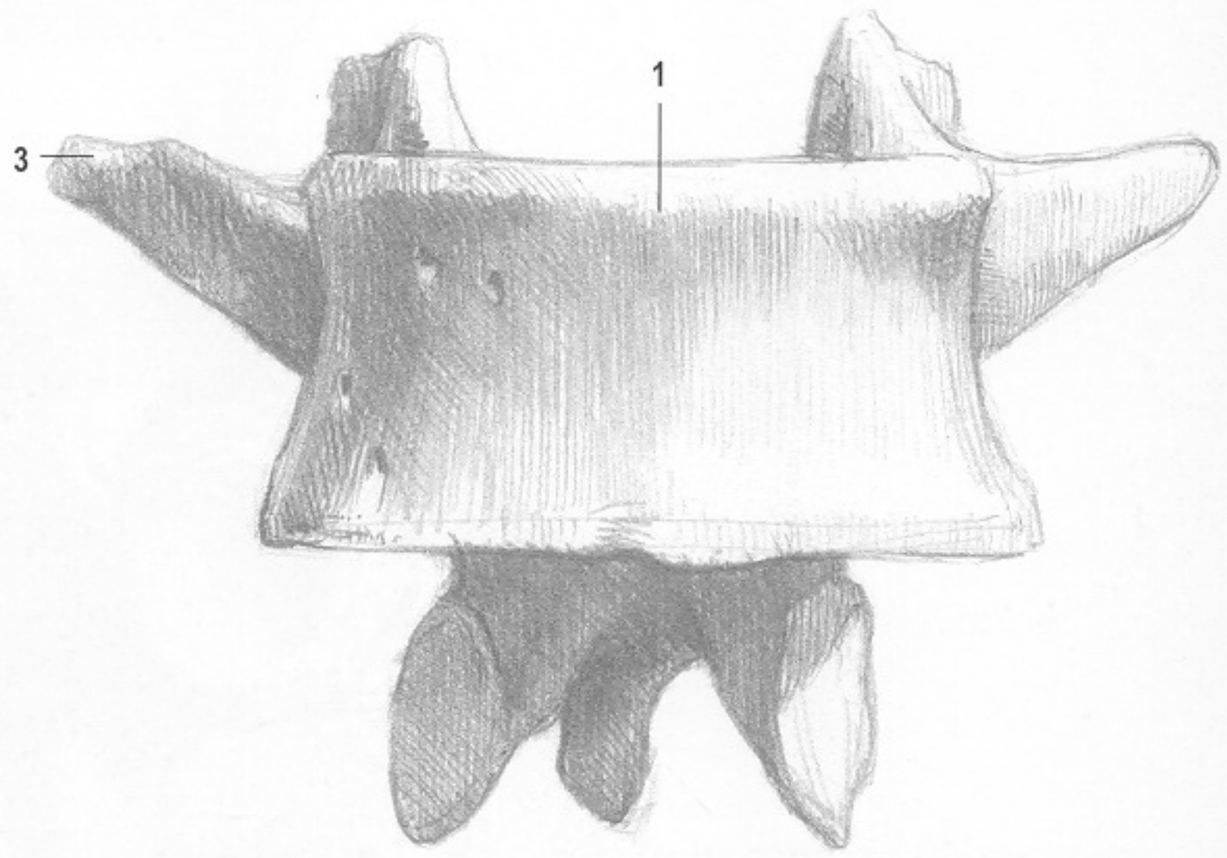

Vista anterior

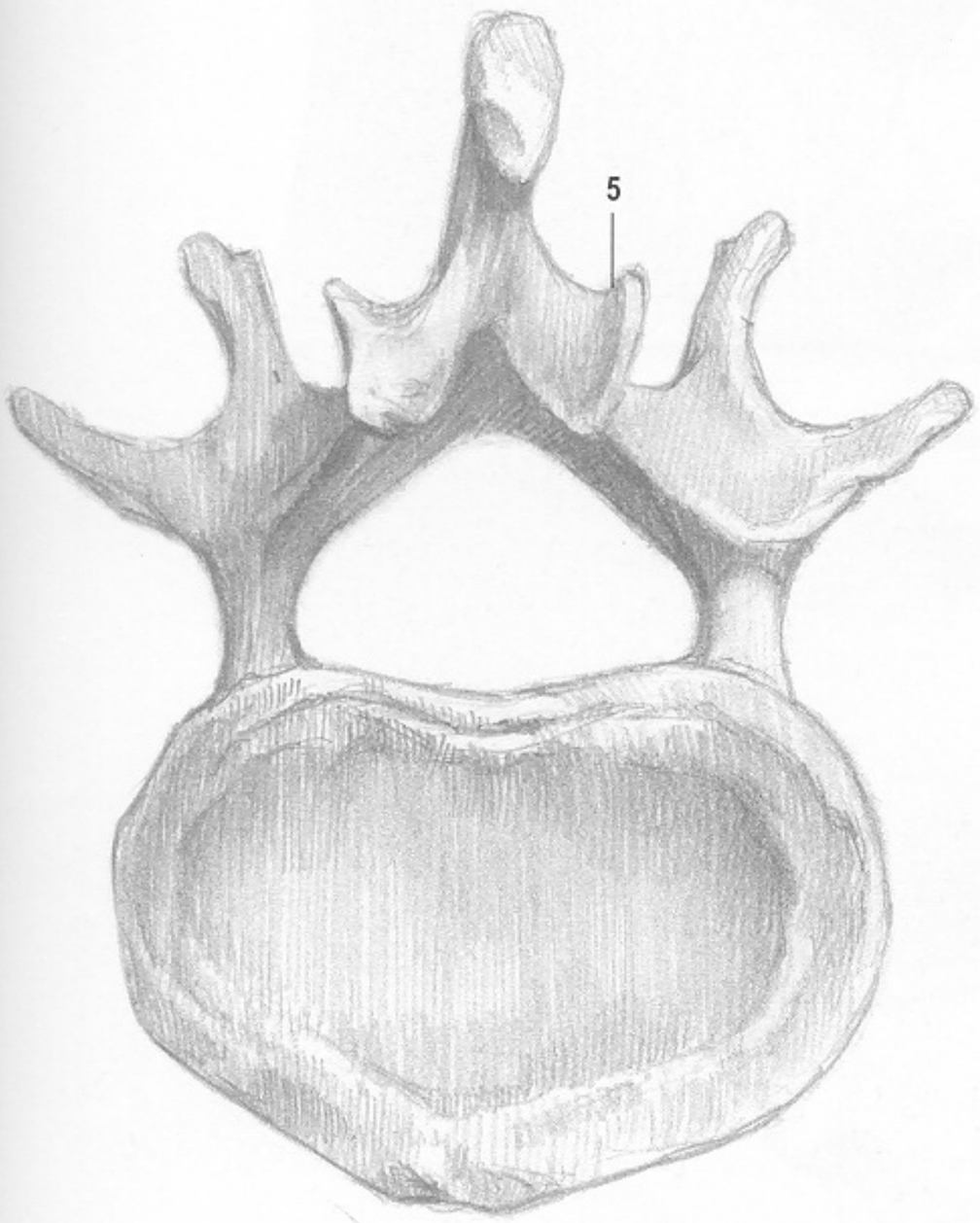

Vista caudal

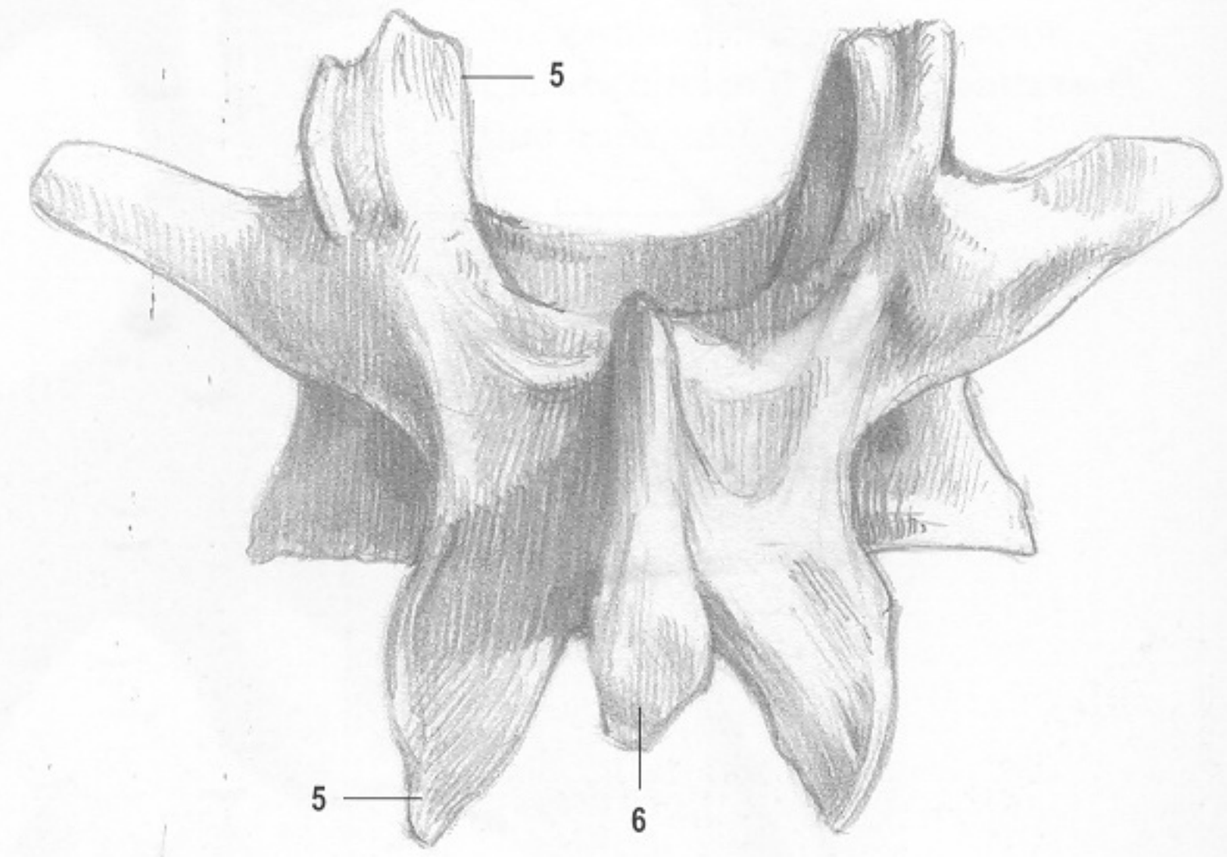

Vista posterior

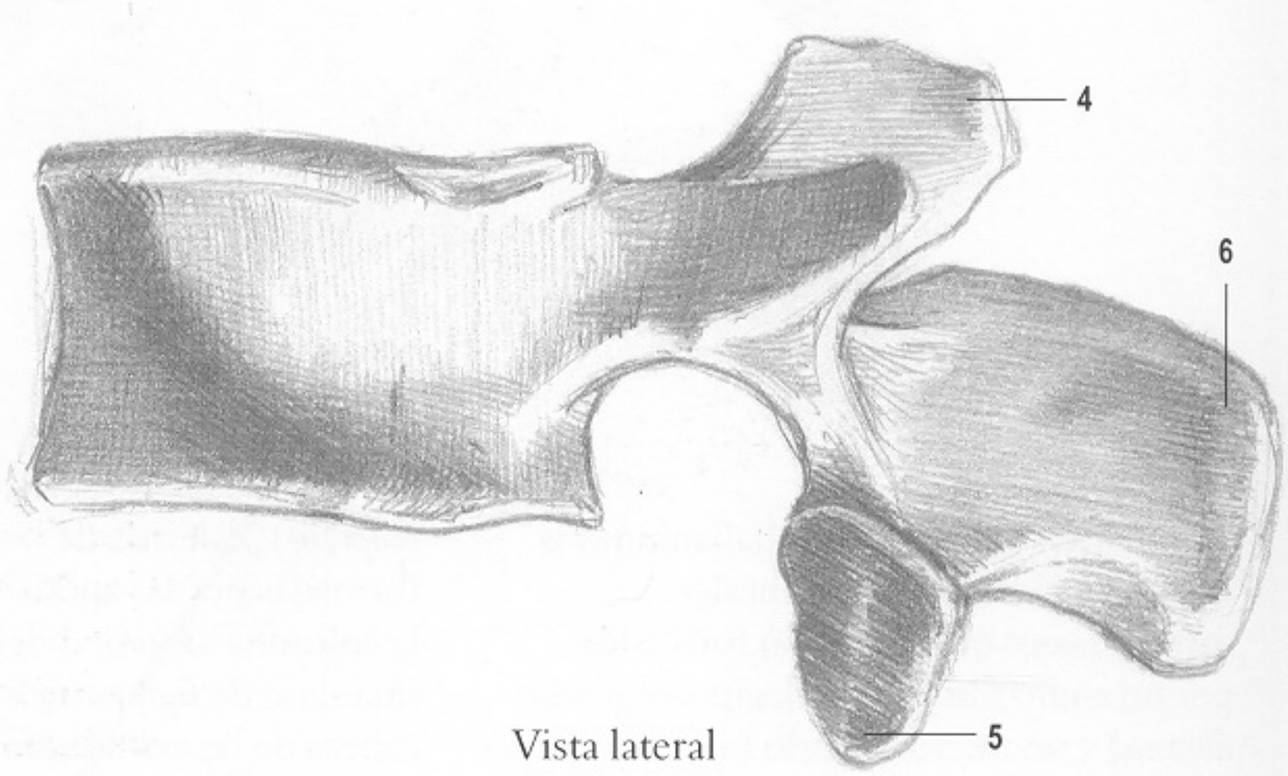

Vista lateral

1 Cuerpo.
2 Arco.
3 Apófisis transversa.
4 Apófisis mamilar.
5 Apófisis articular inferior y superior.
6 Apófisis espinosa.

Fig. 188
Articulaciones intervertebrales

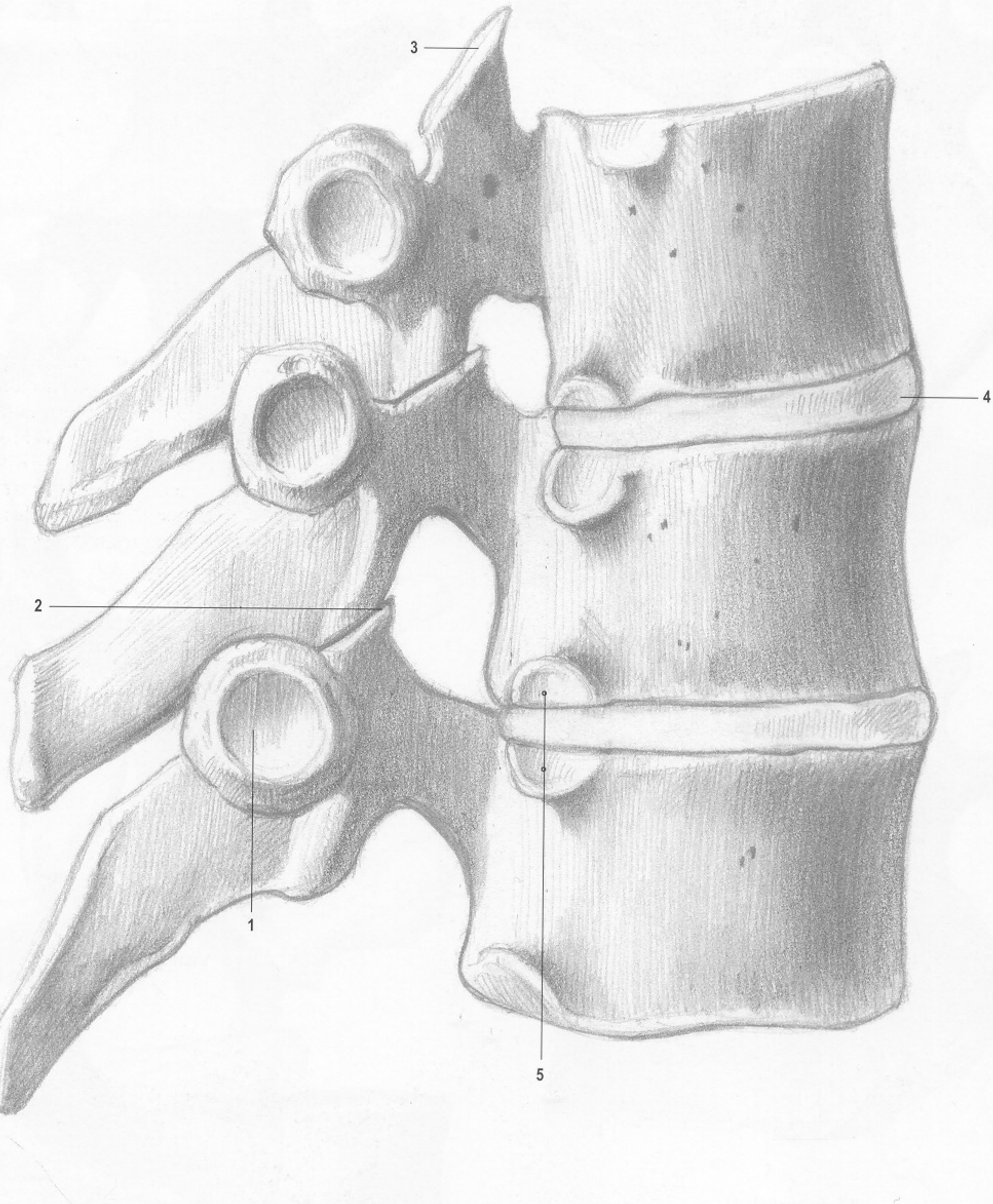

Los cuerpos vertebrales se hallan unidos mediante discos intervertebrales cartilaginosos (**4**), que están formados por un anillo fibroso cartilaginoso (*anulus fibrosus*) y un núcleo blando (*nucleus pulposus*). Además de las articulaciones (**2**), formadas por las apófisis articulares (**3**), la columna vertebral debe su estabilidad a una serie de ligamentos largos y cortos. La cabeza de las costillas forma articulaciones con las carillas costales de los cuerpos vertebrales (**5**), y el tubérculo costal lo hace con la carilla costal de las apófisis transversas (**1**).

Fig. 189
Articulaciones costovertebrales

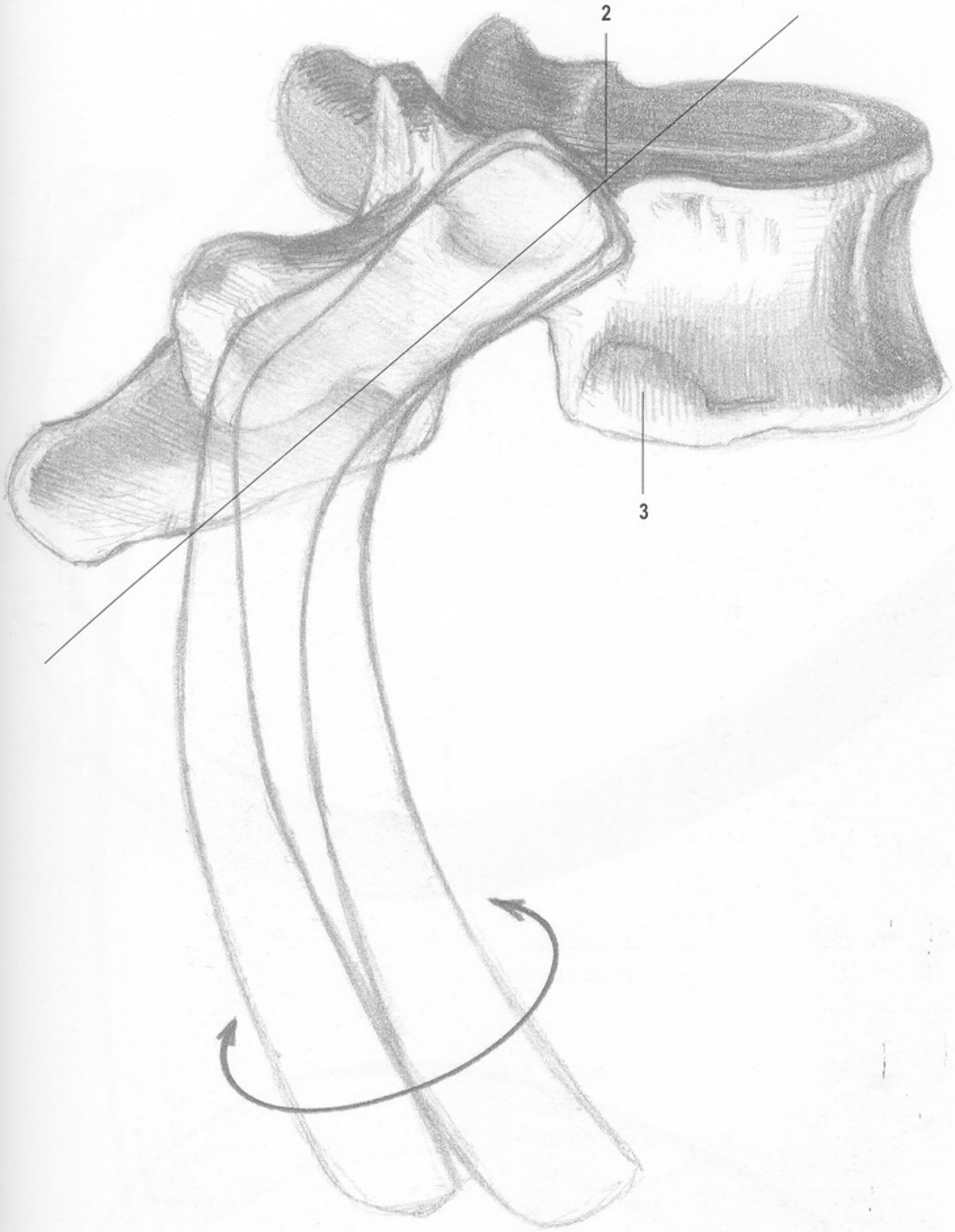

Vista lateral

La cabeza de las costillas (**1**) forman una articulación (**4**) con las apófisis articulares superiores (**2**) e inferiores (**3**) del cuerpo vertebral. La tuberosidad costal (**6**) forma una articulación con la carilla costal de las apófisis transversas (**5**) de la vértebra correspondiente. El eje de rotación de la articulación (**7**) se encuentra en el plano horizontal.

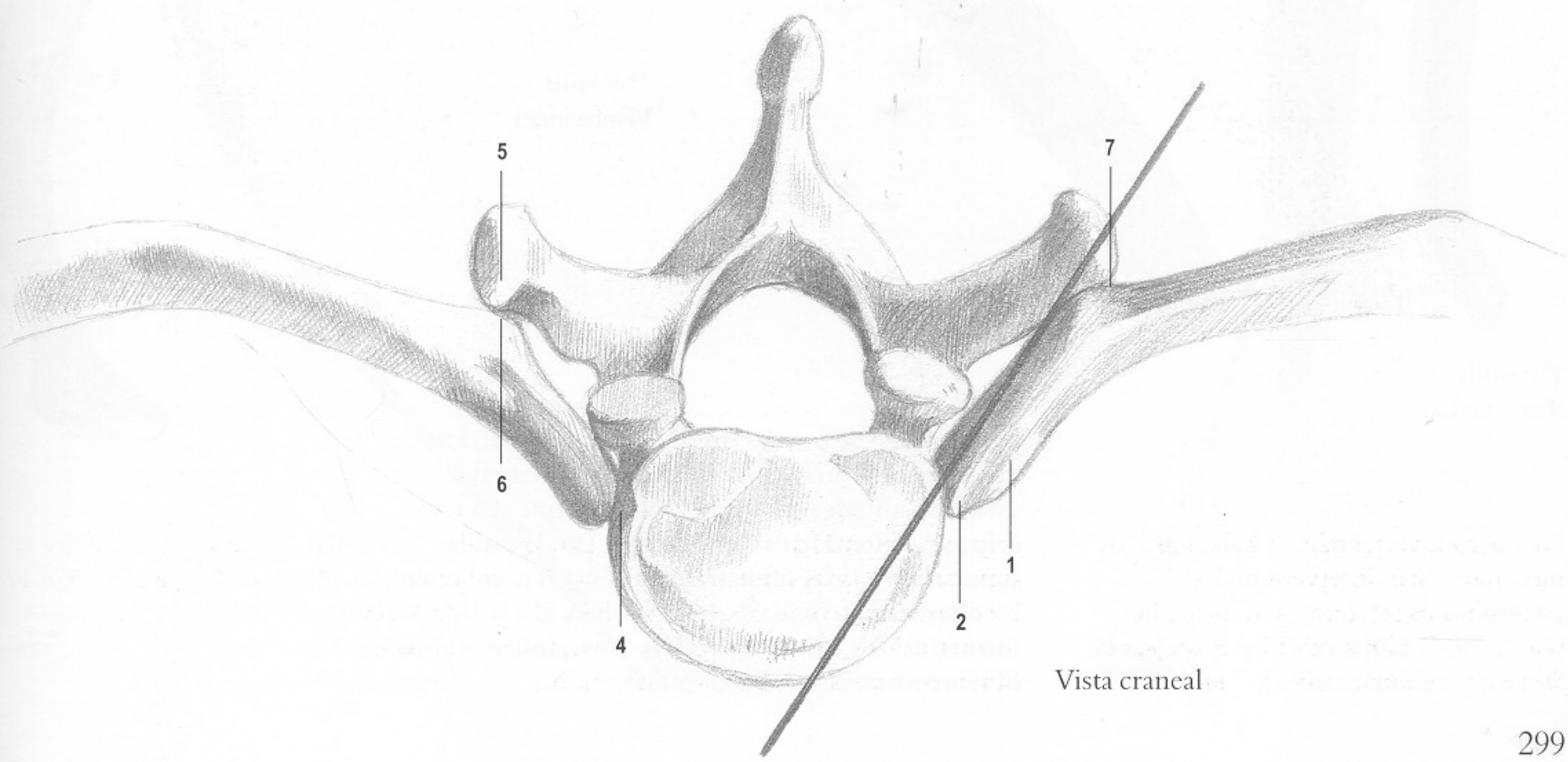

Vista craneal

Fig. 190
Las costillas

1ª costilla.
Vista medial



2ª costilla.
Vista craneal

2ª costilla.
Vista caudal

Las costillas son huesos largos, planos y arqueados; los dos tercios próximos a la columna vertebral están constituidos por hueso, mientras que el tercio cercano al esternón es cartilaginoso. Las 7 costillas superiores (unidas al esternón) reciben el nombre de costillas verdaderas. Los cartílagos de la 8ª a la 10ª costilla forman el arco costal. Las últimas dos costillas acaban libremente en la pared abdominal.

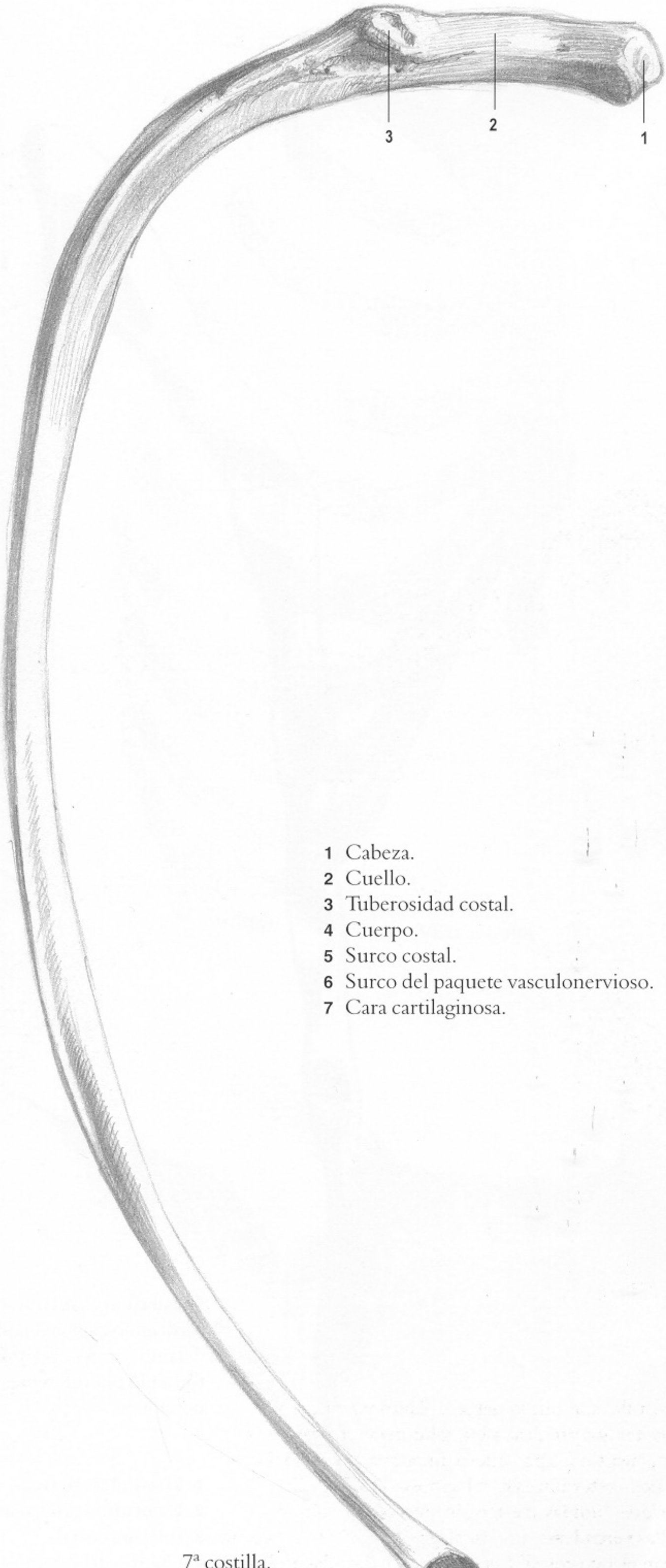

1 Cabeza.
2 Cuello.
3 Tuberosidad costal.
4 Cuerpo.
5 Surco costal.
6 Surco del paquete vasculonervioso.
7 Cara cartilaginosa.

7ª costilla.
Vista caudal

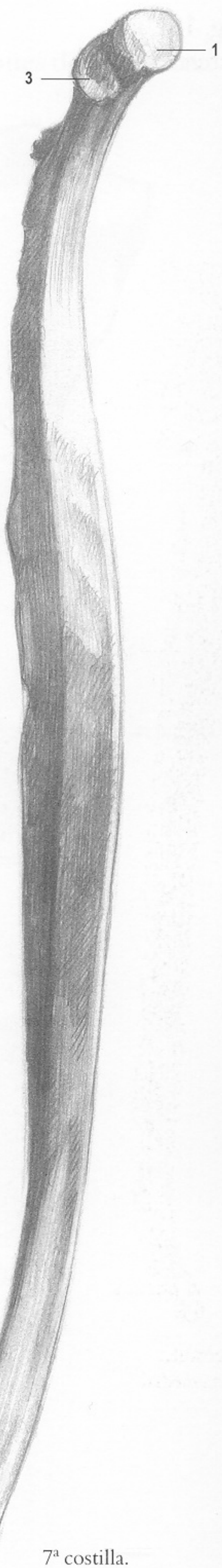

7ª costilla.
Vista medial

Fig. 191
Esternón

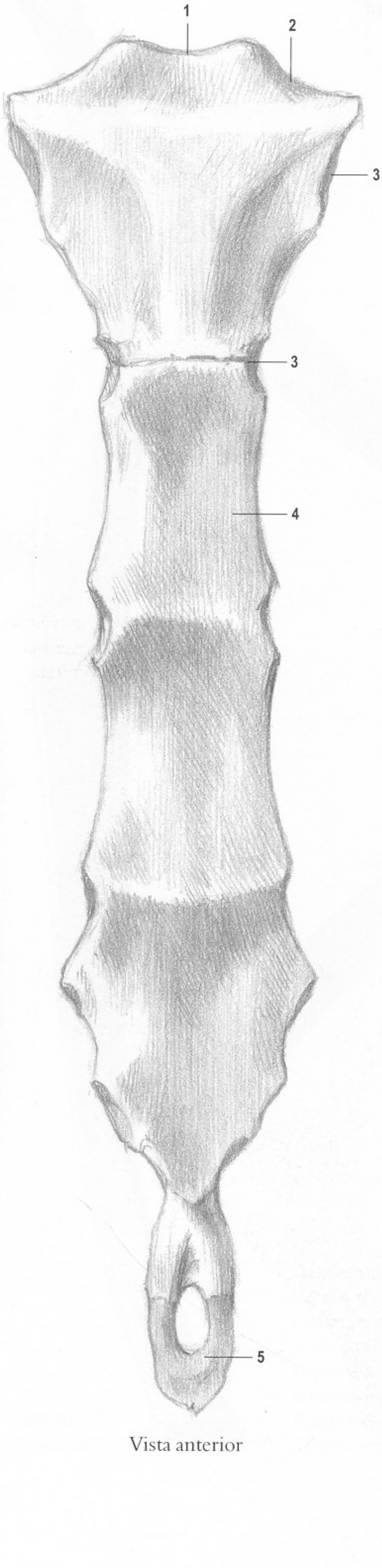

Vista anterior

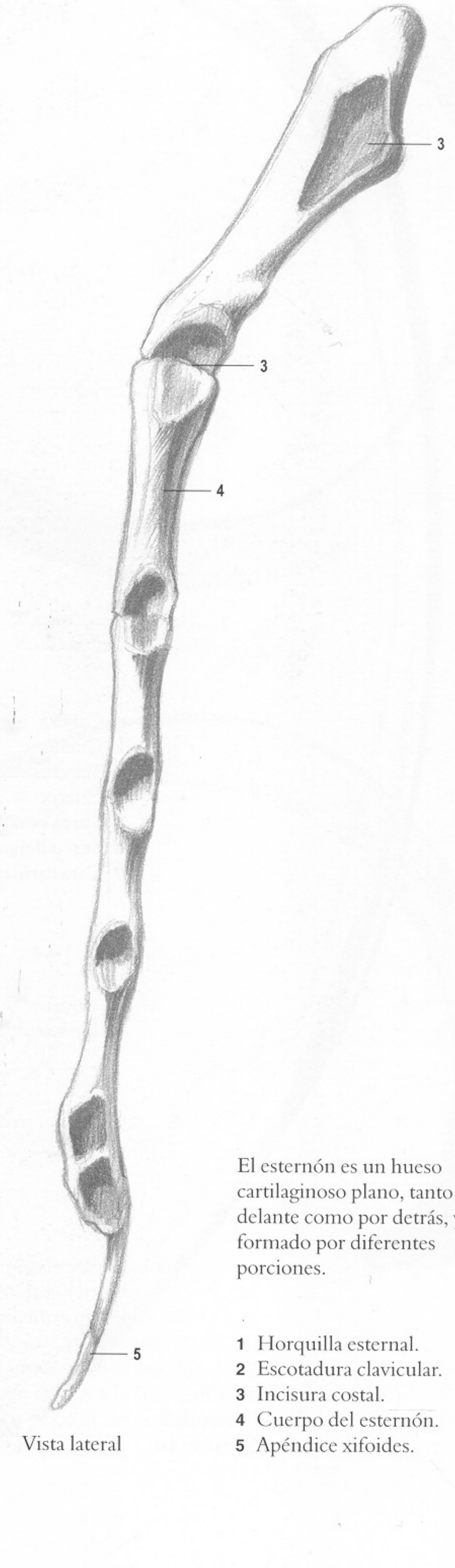

Vista lateral

El esternón es un hueso cartilaginoso plano, tanto por delante como por detrás, y está formado por diferentes porciones.

1 Horquilla esternal.
2 Escotadura clavicular.
3 Incisura costal.
4 Cuerpo del esternón.
5 Apéndice xifoides.

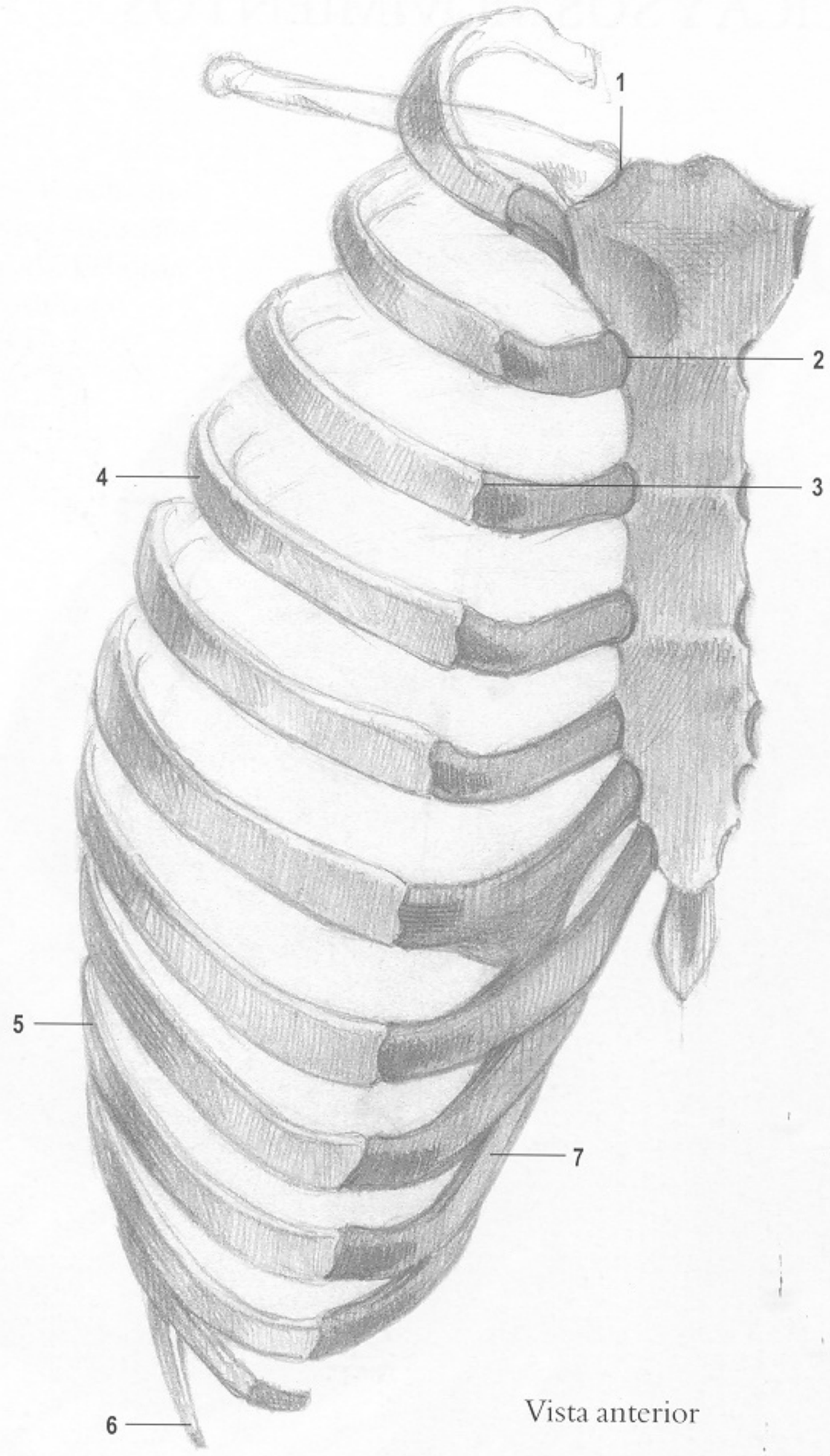

Fig. 192
Articulaciones del esternón

1 Articulación enternoclavicular interna.
2 Articulación condroesternal.
3 Articulación costocondral.
4 Costilla verdadera.
5 Costilla falsa.
6 Costilla flotante.
7 Arco costal.

Vista anterior

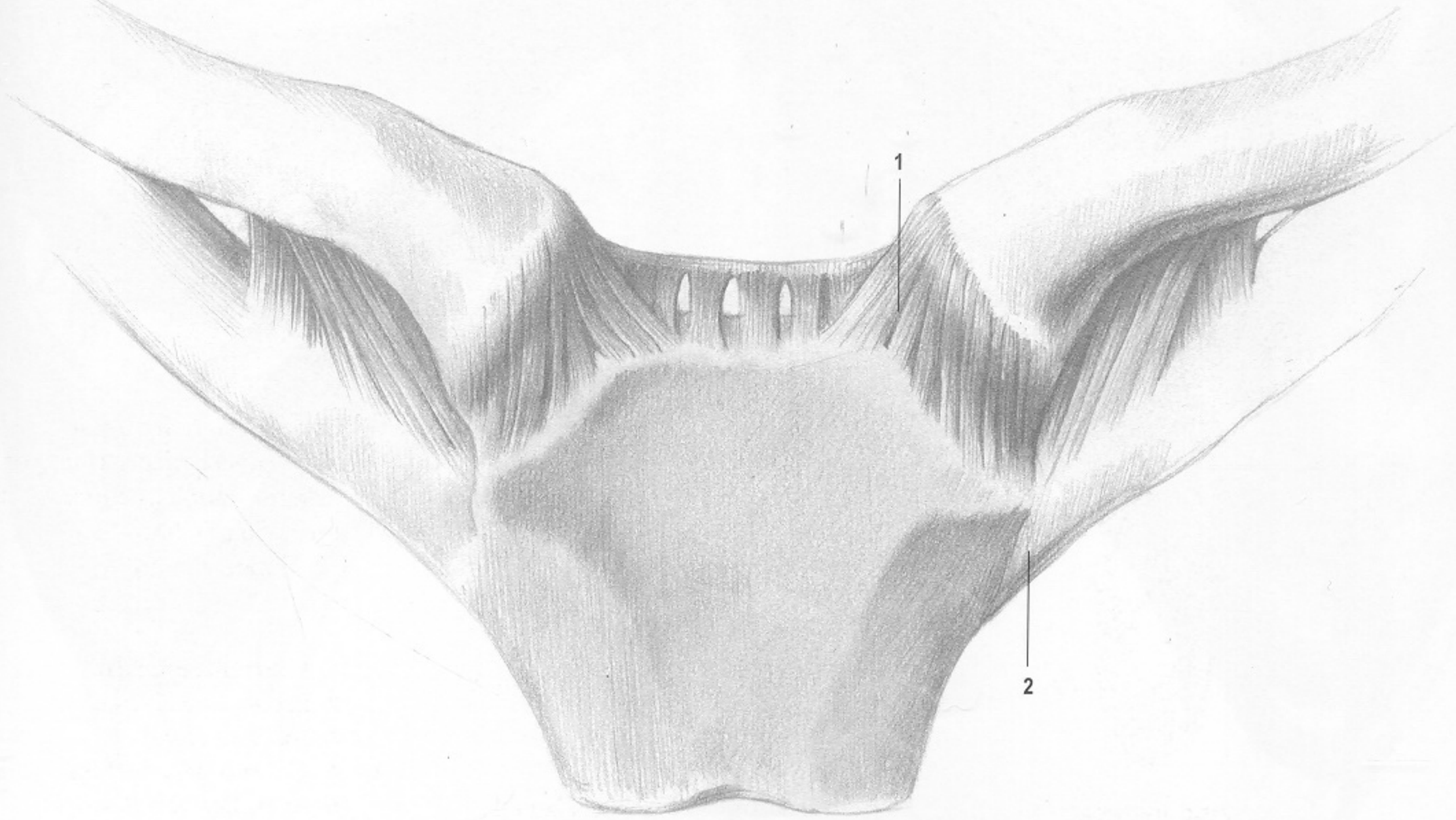

Fig. 193
Caja torácica

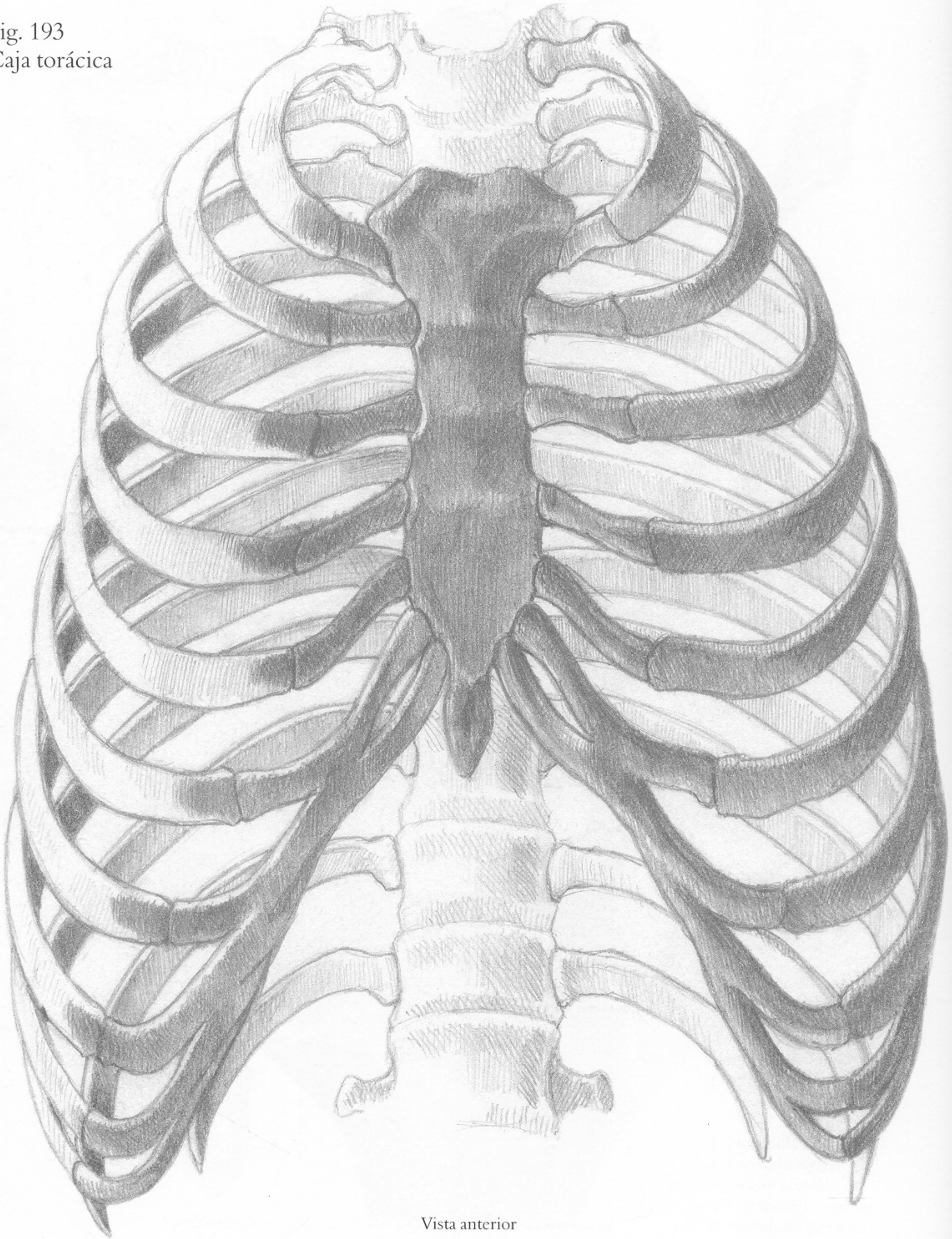

Vista anterior

La caja torácica se ensancha en dirección a la pelvis y su sección transversal es ovalada. El borde inferior (última costilla y arco costal) se eleva y ensancha con la inspiración; durante la espiración desciende y se acerca a la columna vertebral.

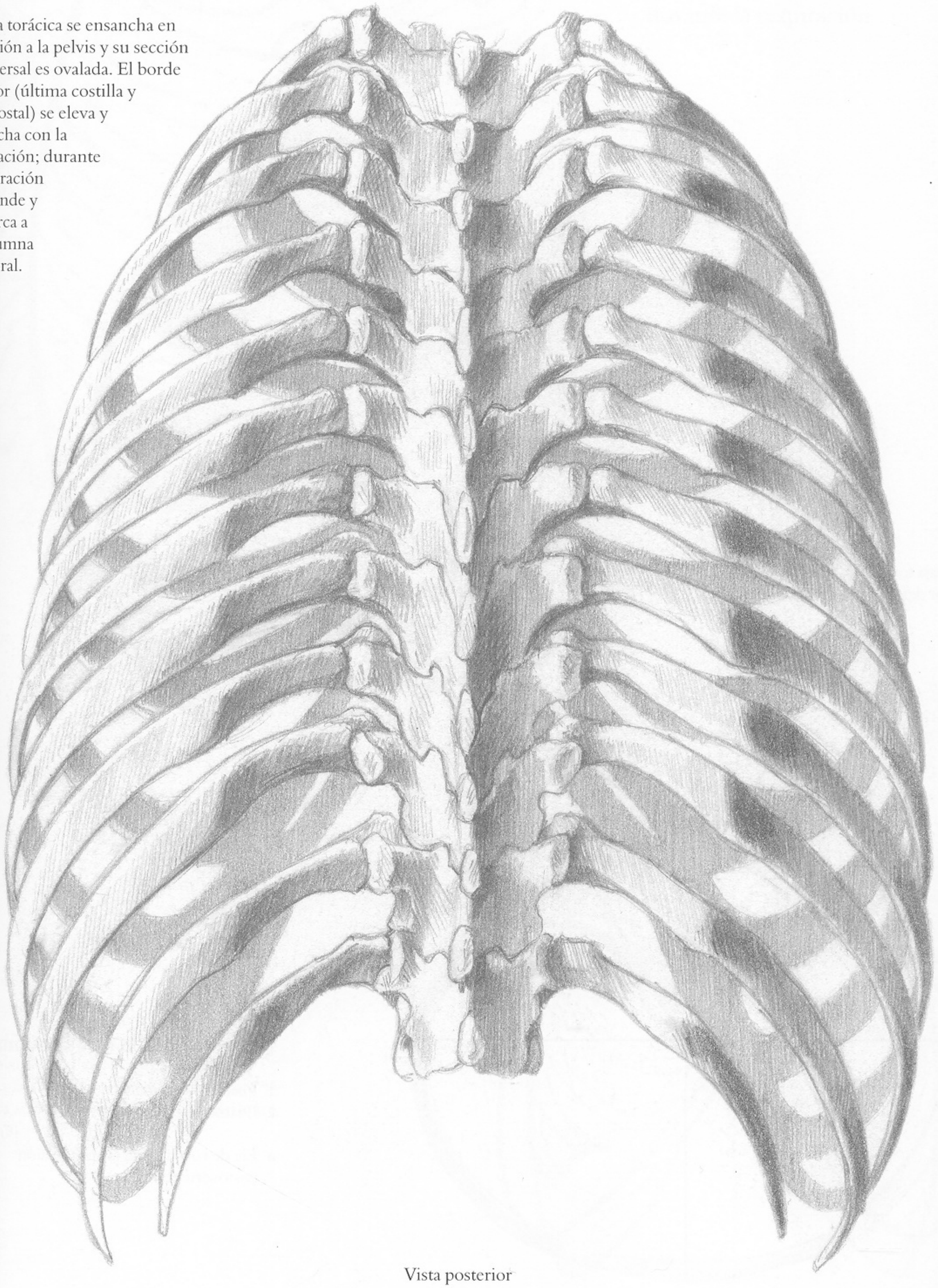

Vista posterior

Caja torácica
(Continuación)

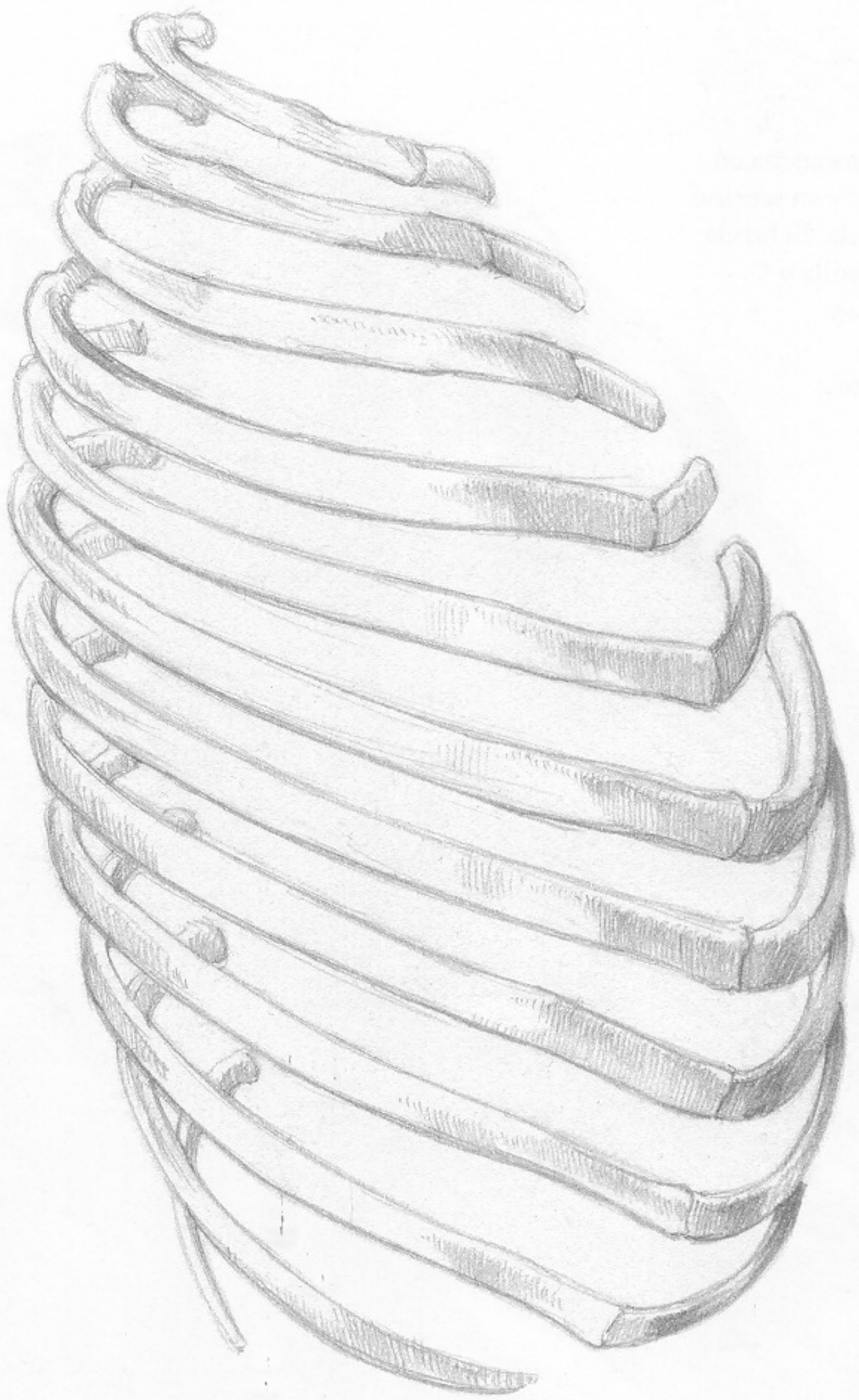

Vista lateral

La caja torácica es plana por delante y por detrás; vista de lado es convexa.

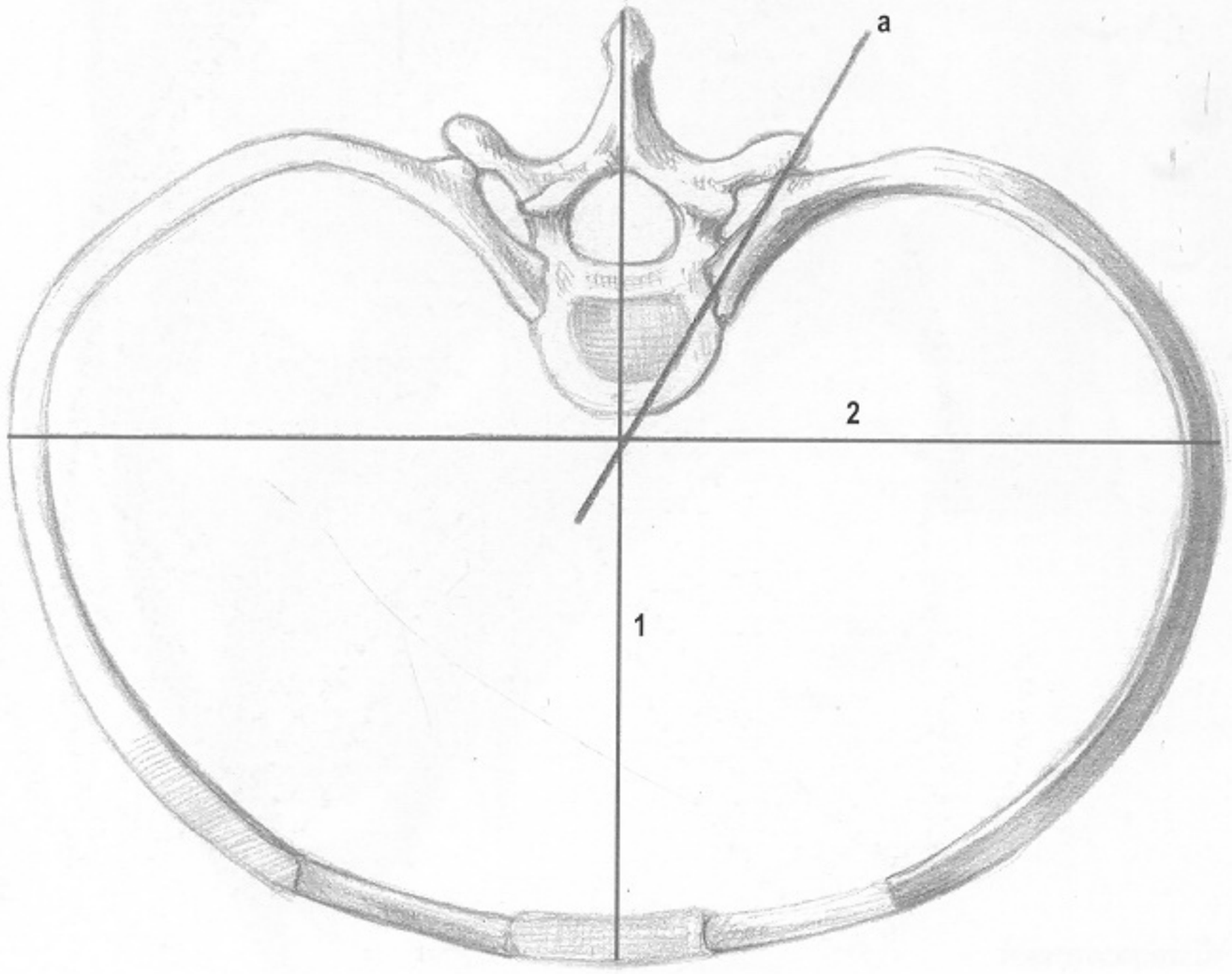

Diámetro de la caja torácica

1 Diámetro medial.
2 Diámetro transversal.

a Eje de rotación de la articulación costovertebral.

Fig. 194
Movimiento de la caja torácica durante la respiración

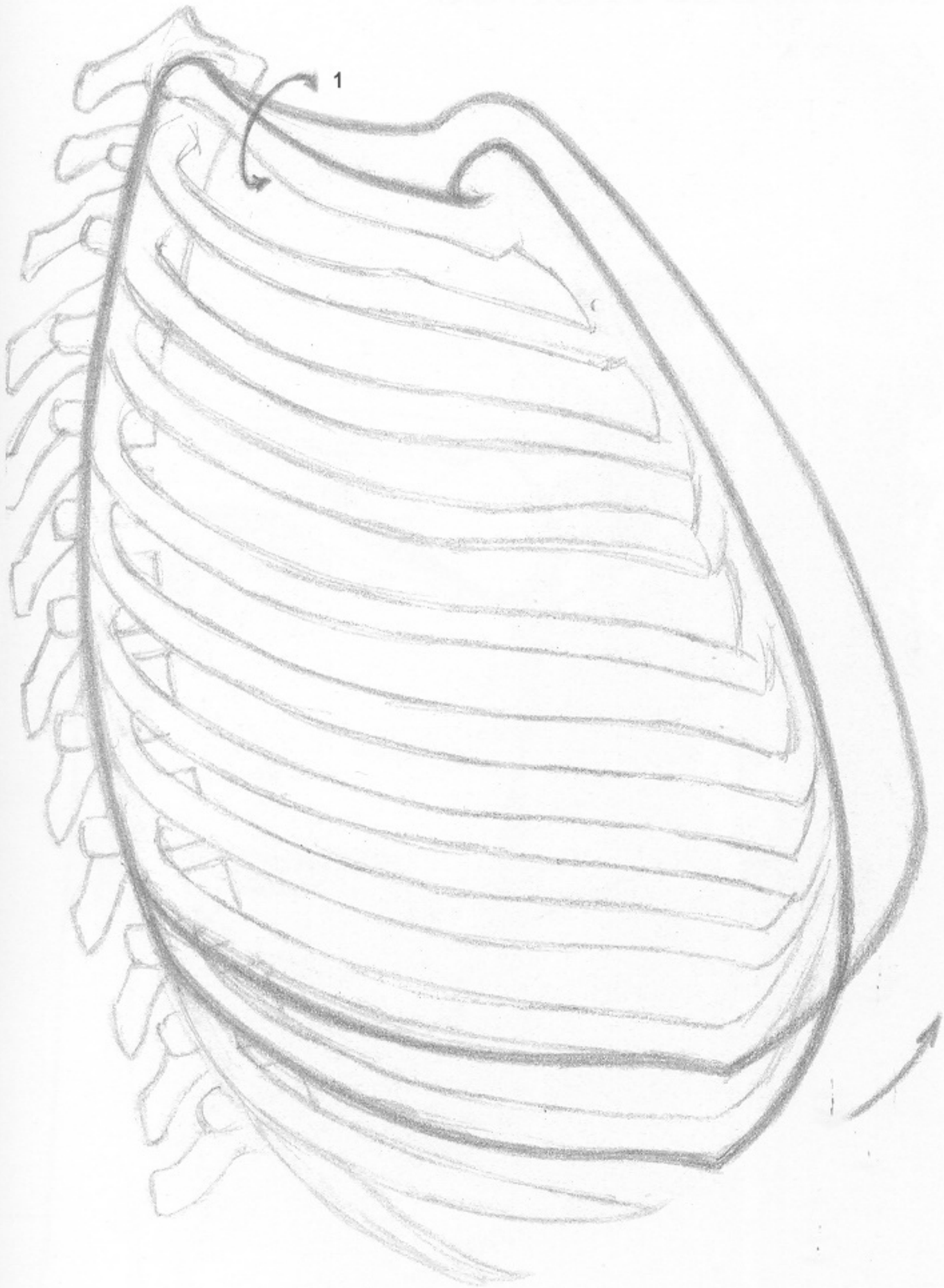

Vista lateral

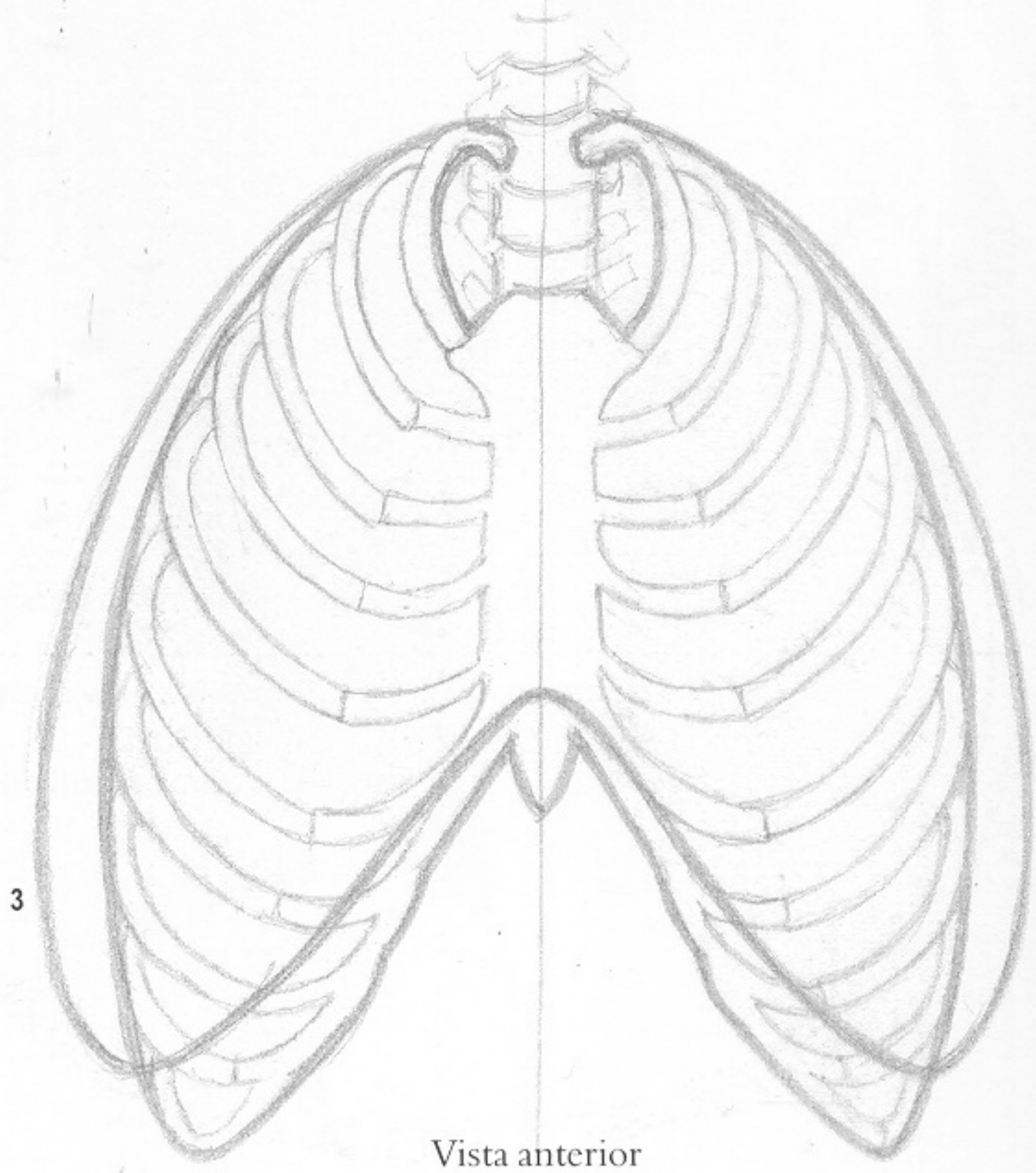

Vista anterior

Durante la inspiración las costillas hacen un movimiento de rotación alrededor de la articulación costovertebral (**1**), y la caja torácica se dilata (**2**) en la dirección del arco costal (**3**).

Fig. 195
Huesos y músculos
superficiales de la espalda

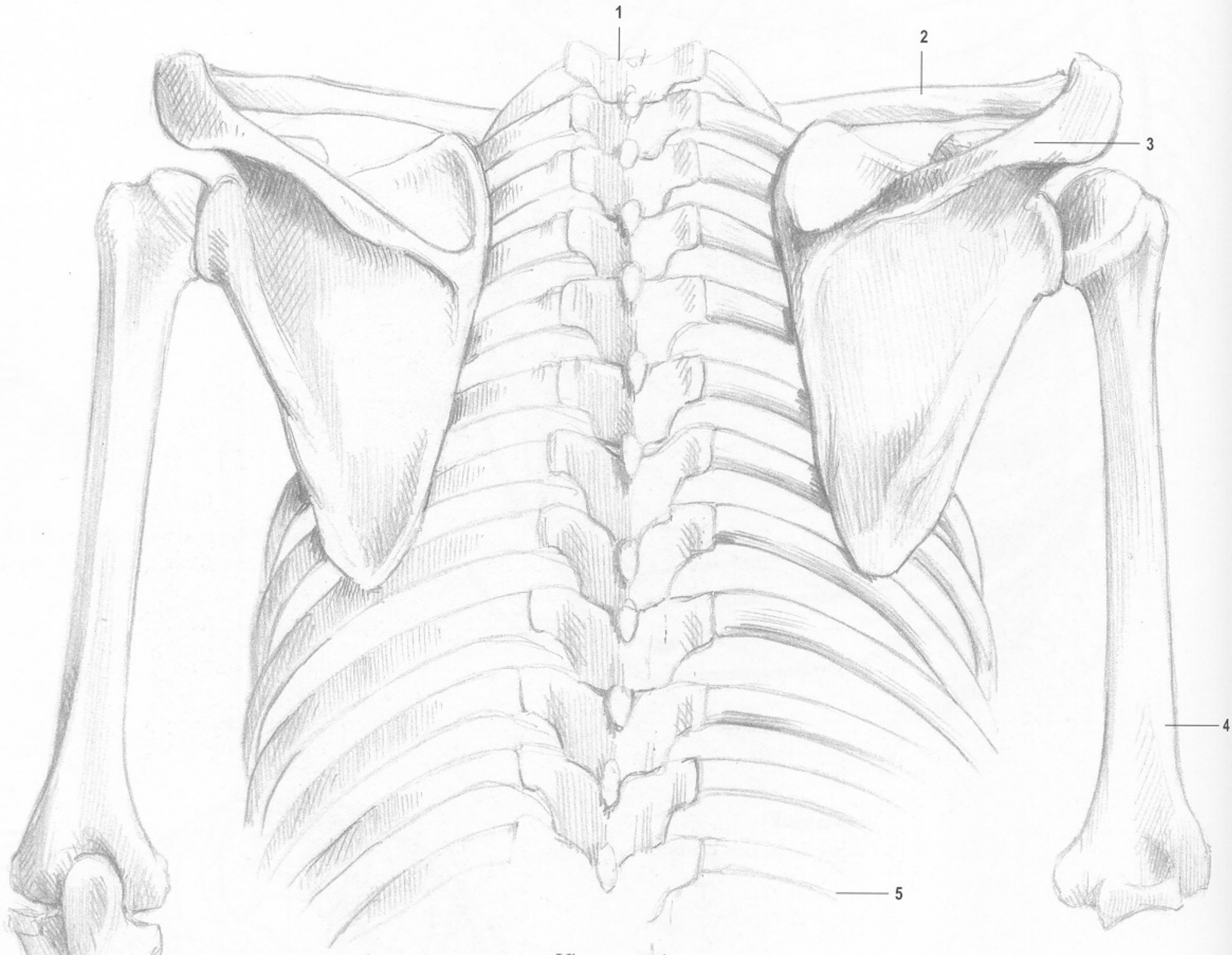

Vista posterior

HUESOS

1 1ª vértebra dorsal.
2 Clavícula.
3 Espina de la escápula.
4 Húmero.
5 Última costilla (flotante).

MÚSCULOS

1 Músculo esternocleidomastoideo (*11*).
2 Músculo esplenio (*5*).
3 Músculo trapecio (*20*).
4 Los dos vientres del músculo deltoides (*41*).
5 Músculos redondo mayor y menor (*44, 45*).
6 Músculo tríceps (*50*).
7 Músculo dorsal ancho (*21*).
8 Músculo serrato mayor (*31*).
9 Músculo oblicuo externo del abdomen (*37*).

a Fascia tendinosa por encima de la espina de la escápula.
b Fascia lumbodorsal.

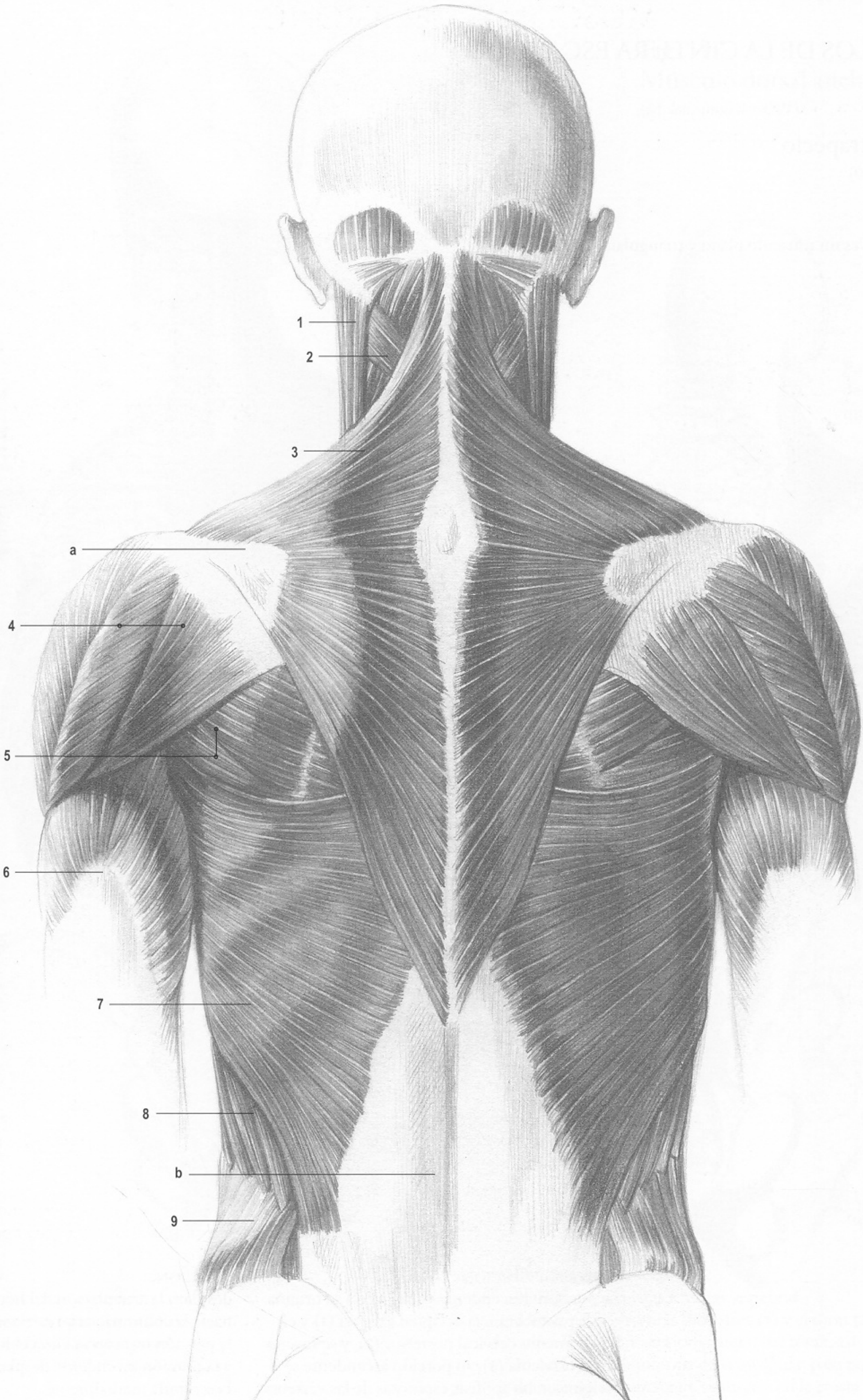
1
2
3
a
4
5
6
7
8
b
9

MÚSCULOS DE LA CINTURA ESCAPULAR

Fig. 196
Músculo trapecio
(*M. trapezius, 20*)

El m. trapecio es un músculo plano y triangular.

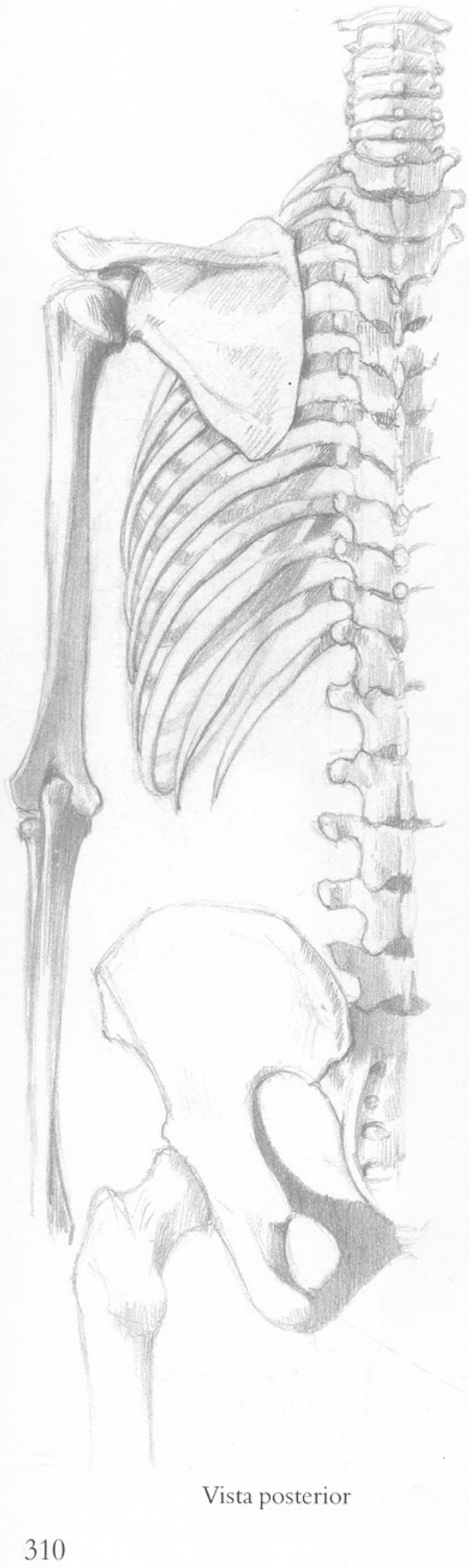

Vista posterior

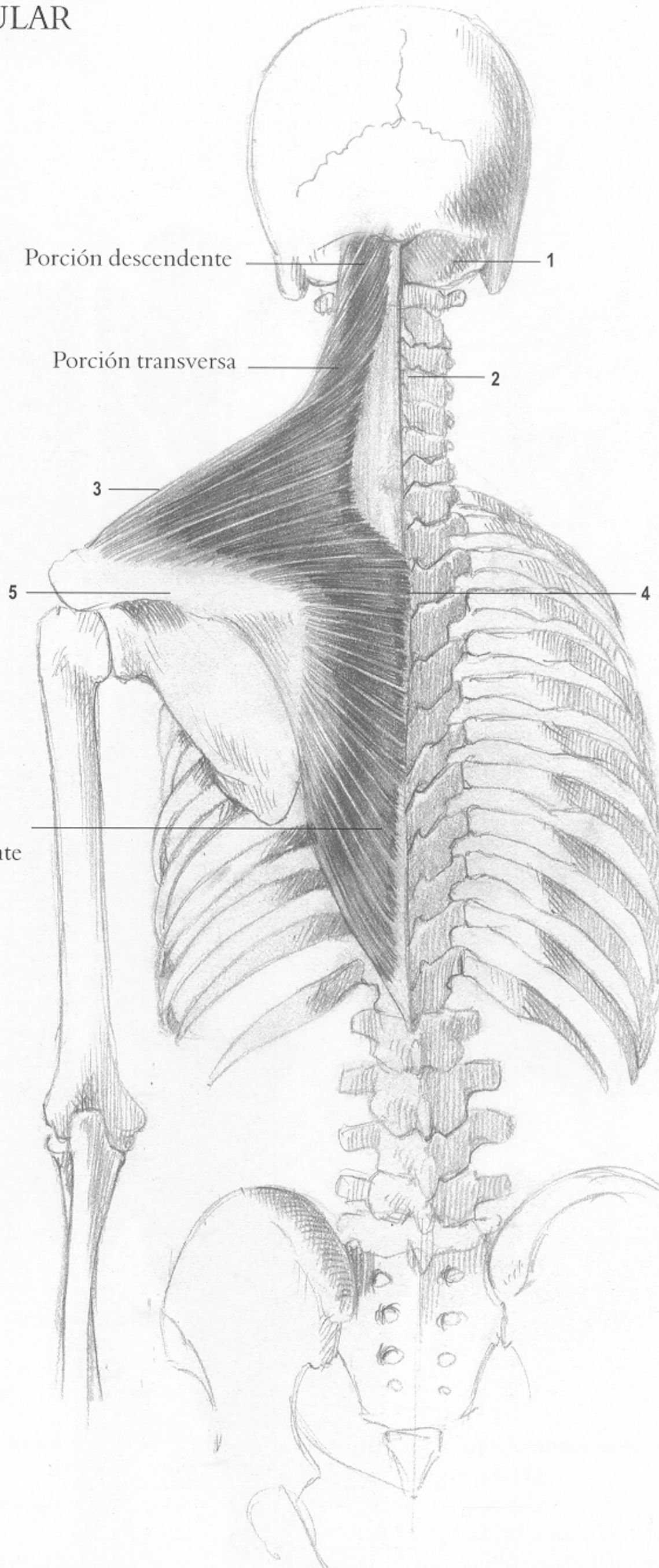

ORIGEN-INSERCIÓN:
la porción descendente y transversa se origina en la protuberancia occipital externa (**1**) y en el ligamento cervical posterior (**2**), y se inserta en la clavícula (**3**); su porción ascendente se origina en las apófisis espinosas de las vértebras (**4**) y se inserta en la espina de la escápula (**5**).

FUNCIÓN:
desplaza la articulación del hombro hacia la columna vertebral;
la porción transversa eleva el hombro y la porción ascendente desplaza la escápula medialmente.

Fig. 197
Músculo dorsal ancho
(*M. latissimus dorsi, 21*)

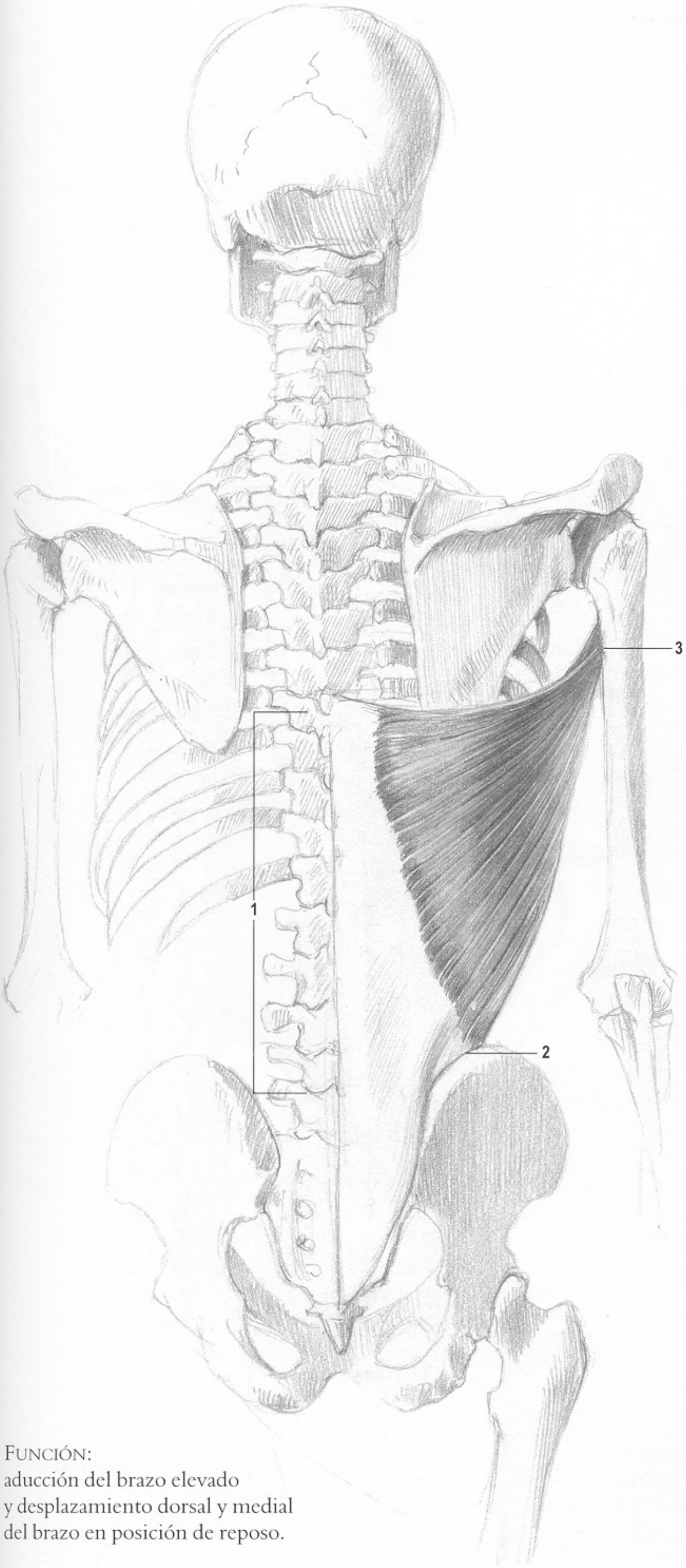

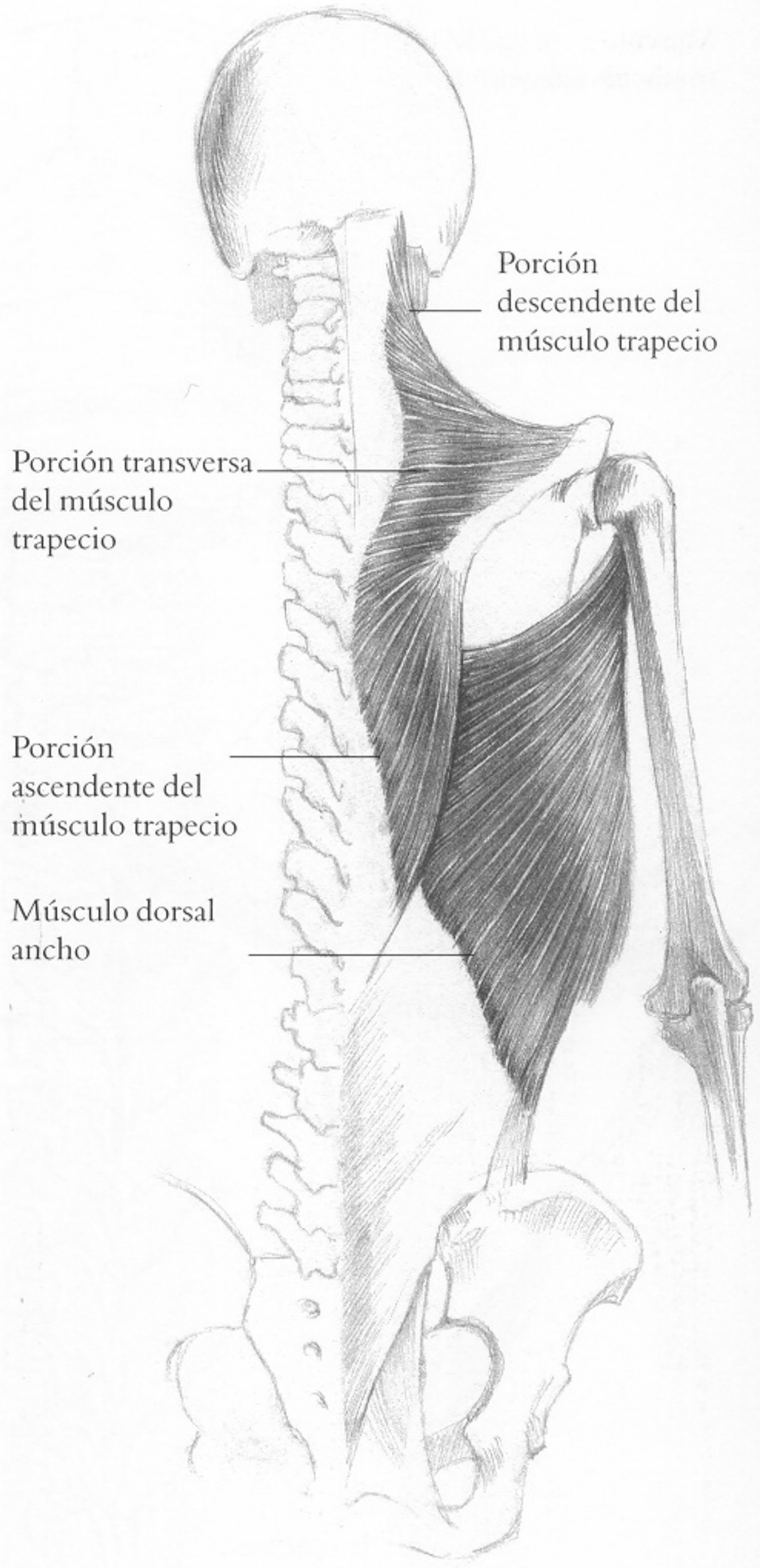

Vista posterior

FUNCIÓN:
aducción del brazo elevado
y desplazamiento dorsal y medial
del brazo en posición de reposo.

ORIGEN-INSERCIÓN:
se origina en las seis últimas vértebras
dorsales, las vértebras lumbares (**1**) y el ilion (**2**),
cubre la pared posterior y lateral del tórax, así
como el ángulo inferior de la escápula; pasa por debajo
del m. redondo mayor y se inserta en la cresta
subtroquiniana del húmero (**3**).

Fig. 198
Músculo romboides
(*M. rhomboideus, 22, 23*)

Músculo
romboides mayor

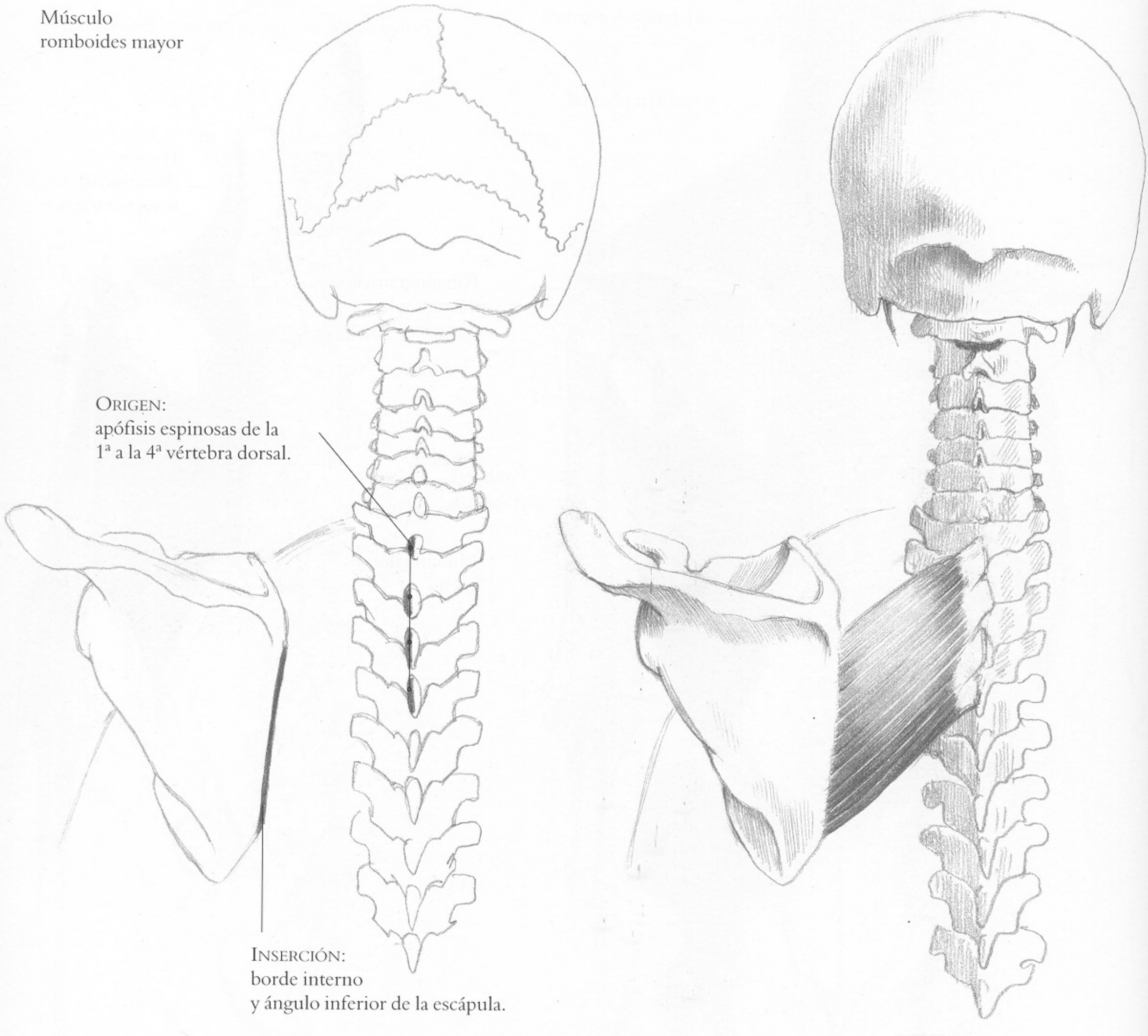

ORIGEN:
apófisis espinosas de la
1ª a la 4ª vértebra dorsal.

INSERCIÓN:
borde interno
y ángulo inferior de la escápula.

FUNCIÓN:
desplaza la escápula hacia la columna
vertebral y hacia arriba.

Vista posterior

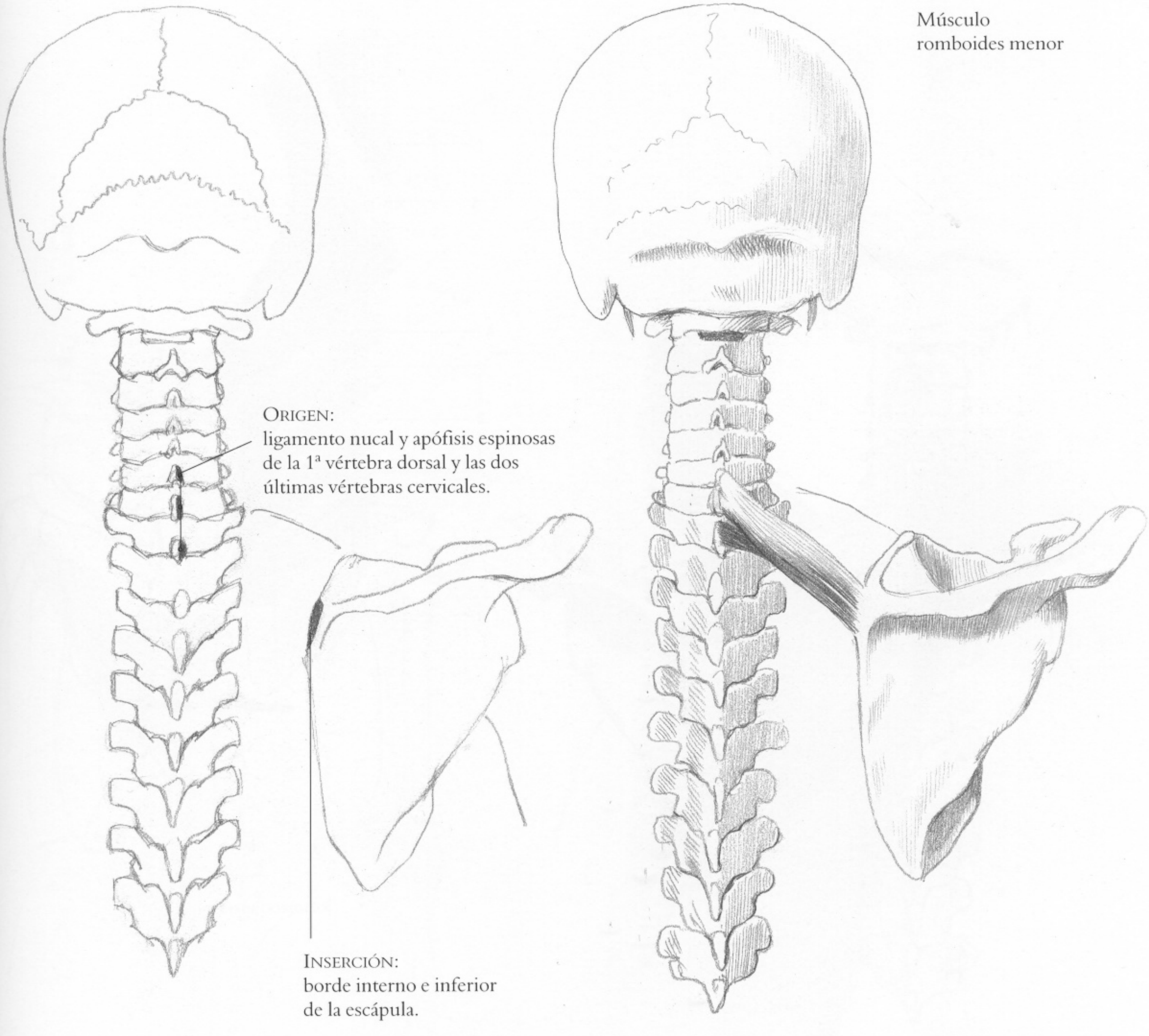

Músculo
romboides menor

ORIGEN:
ligamento nucal y apófisis espinosas
de la 1ª vértebra dorsal y las dos
últimas vértebras cervicales.

INSERCIÓN:
borde interno e inferior
de la escápula.

FUNCIÓN:
desplaza la escápula hacia la columna
vertebral y hacia arriba.

Vista posterior

Músculo romboides
(Continuación)

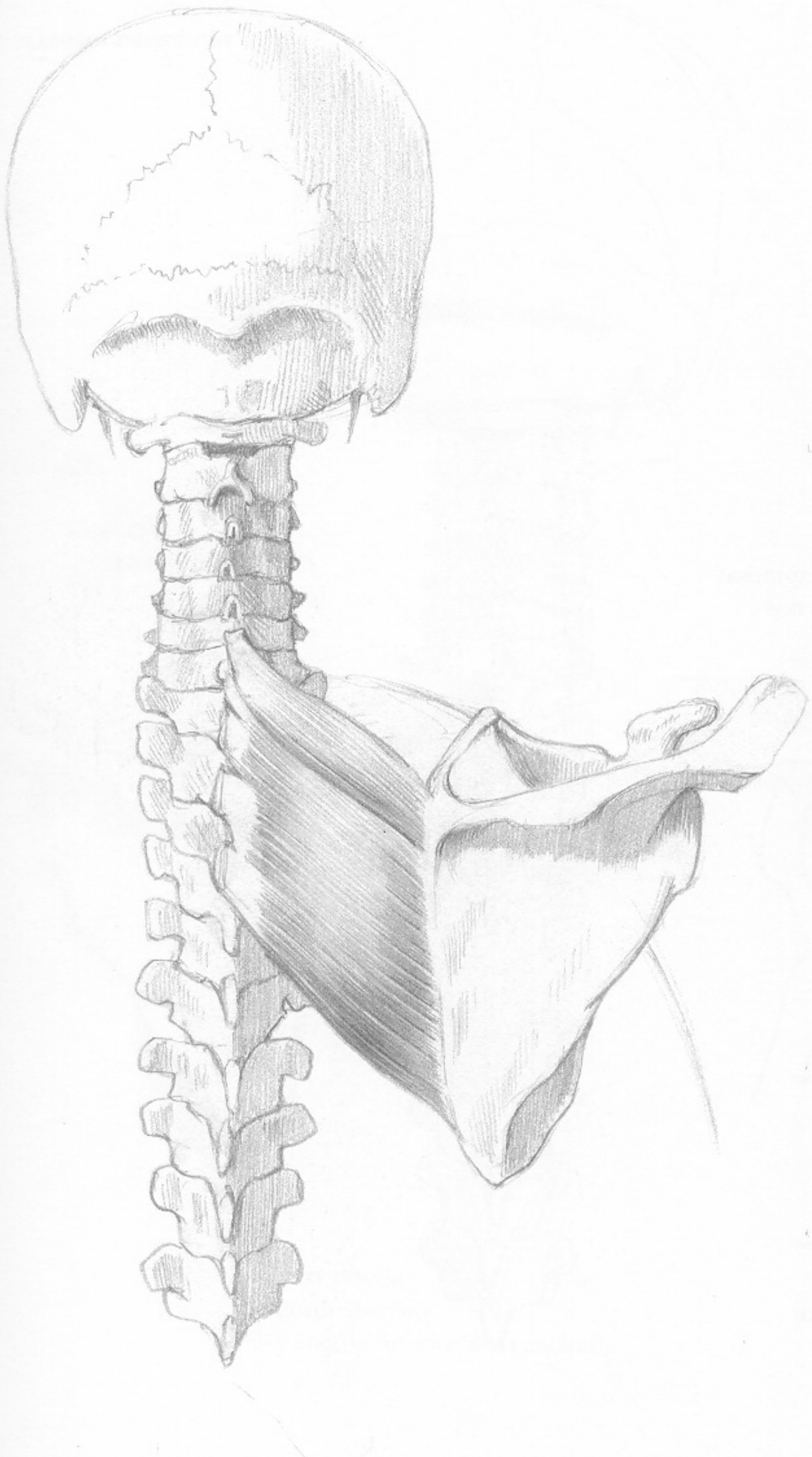

El músculo romboides se origina en las apófisis espinosas de las dos últimas vértebras cervicales y las cuatro primeras vértebras dorsales; se inserta en el borde interno de la escápula.

FUNCIÓN:
desplaza la escápula hacia la columna vertebral y hacia arriba; fija la escápula.

Vista posterior

Fig. 199
Músculos del hombro

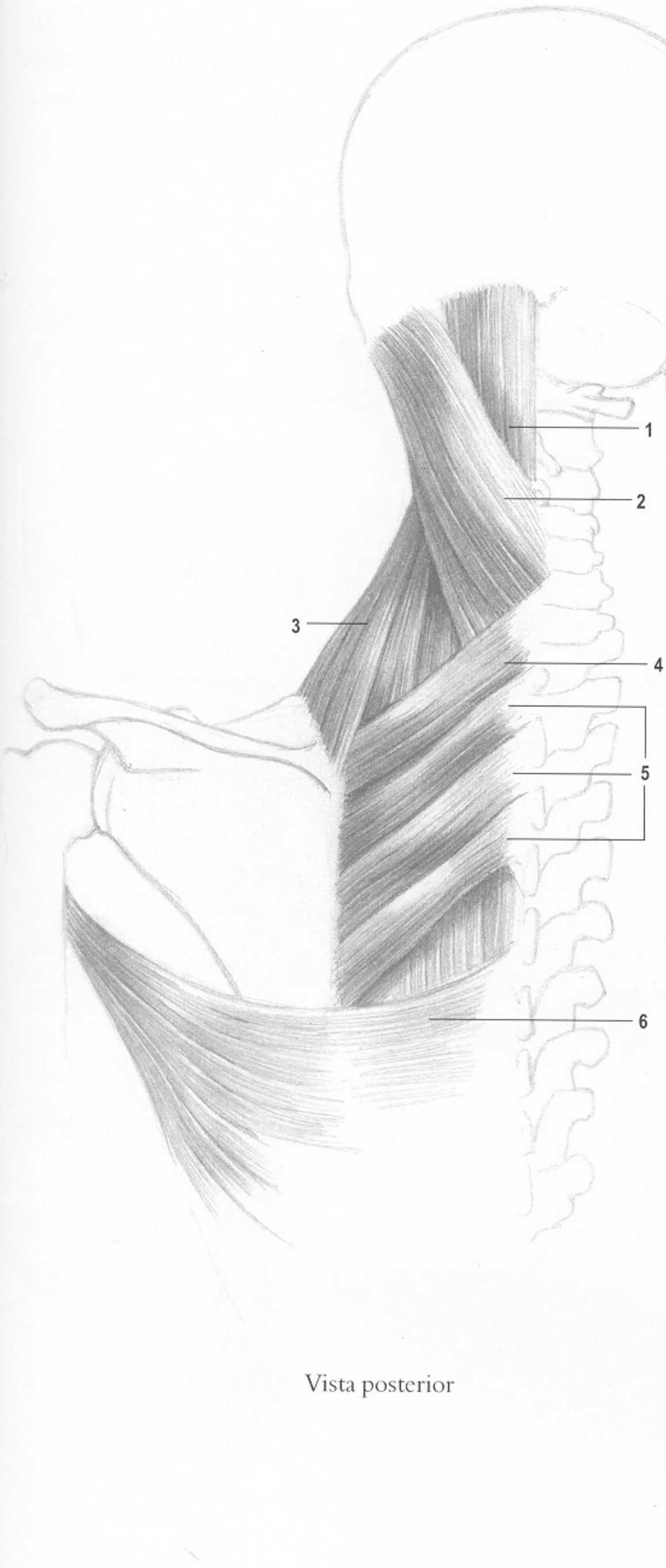

Vista posterior

1 Músculo complejo mayor (*26/4*).
2 Músculo esplenio (*5*).
3 Músculo angular de la escápula (*24*).
4 Músculo romboides menor (*23*).
5 Músculo romboides mayor (*22*).
6 Músculo dorsal ancho (*21*).

FUNCIÓN:
desplaza la escápula hacia la columna vertebral y hacia arriba (**3**), fija la escápula y flexiona la cabeza hacia atrás (**1–3**).

Fig. 200
Músculo angular de la escápula
(*M. levator scapulae, 24*)

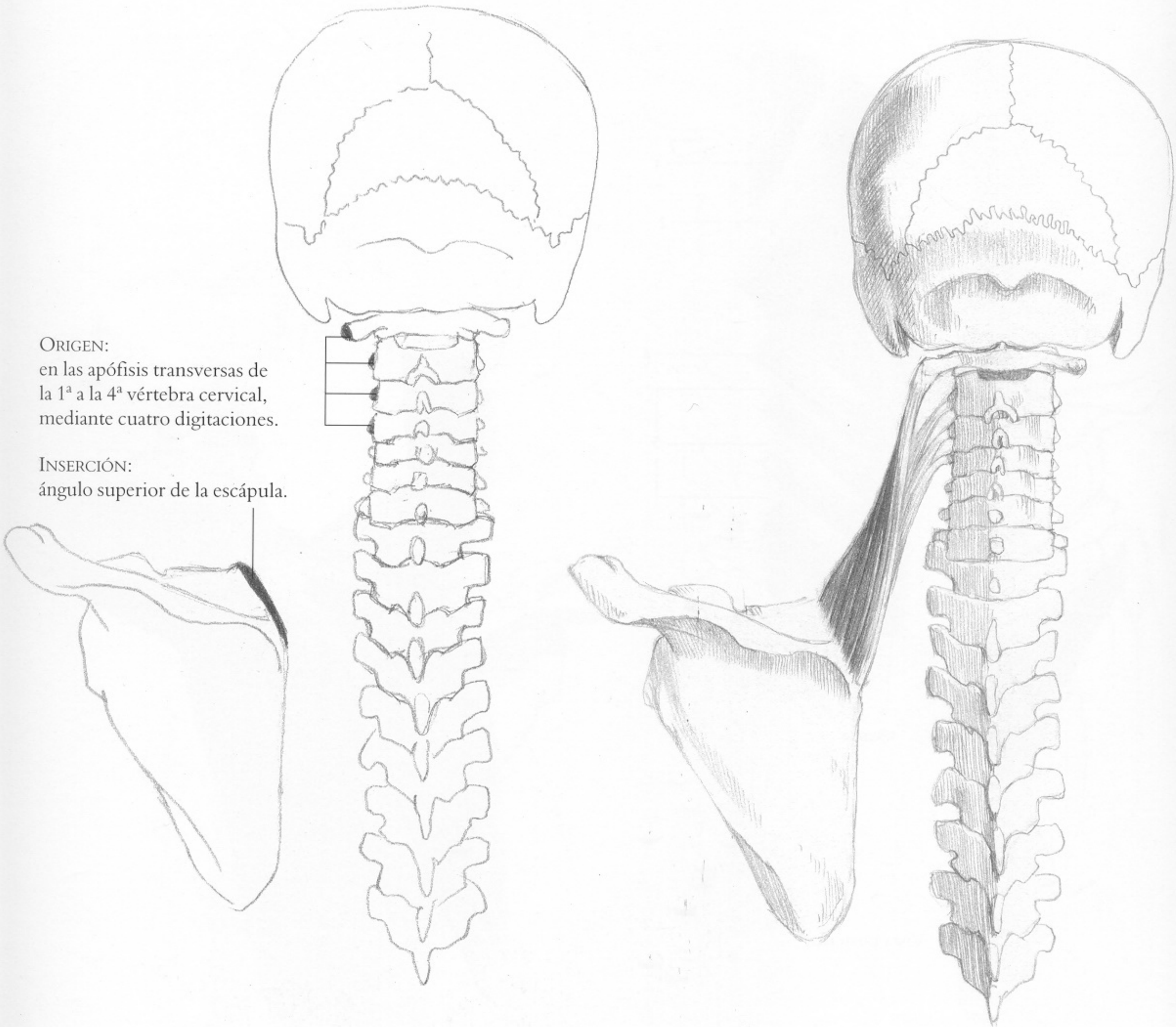

ORIGEN:
en las apófisis transversas de la 1ª a la 4ª vértebra cervical, mediante cuatro digitaciones.

INSERCIÓN:
ángulo superior de la escápula.

Vista posterior

FUNCIÓN:
elevación y rotación de la escápula; elevación del hombro.

Fig. 201
Músculo subclavio
(*M. subclavius, 30*)

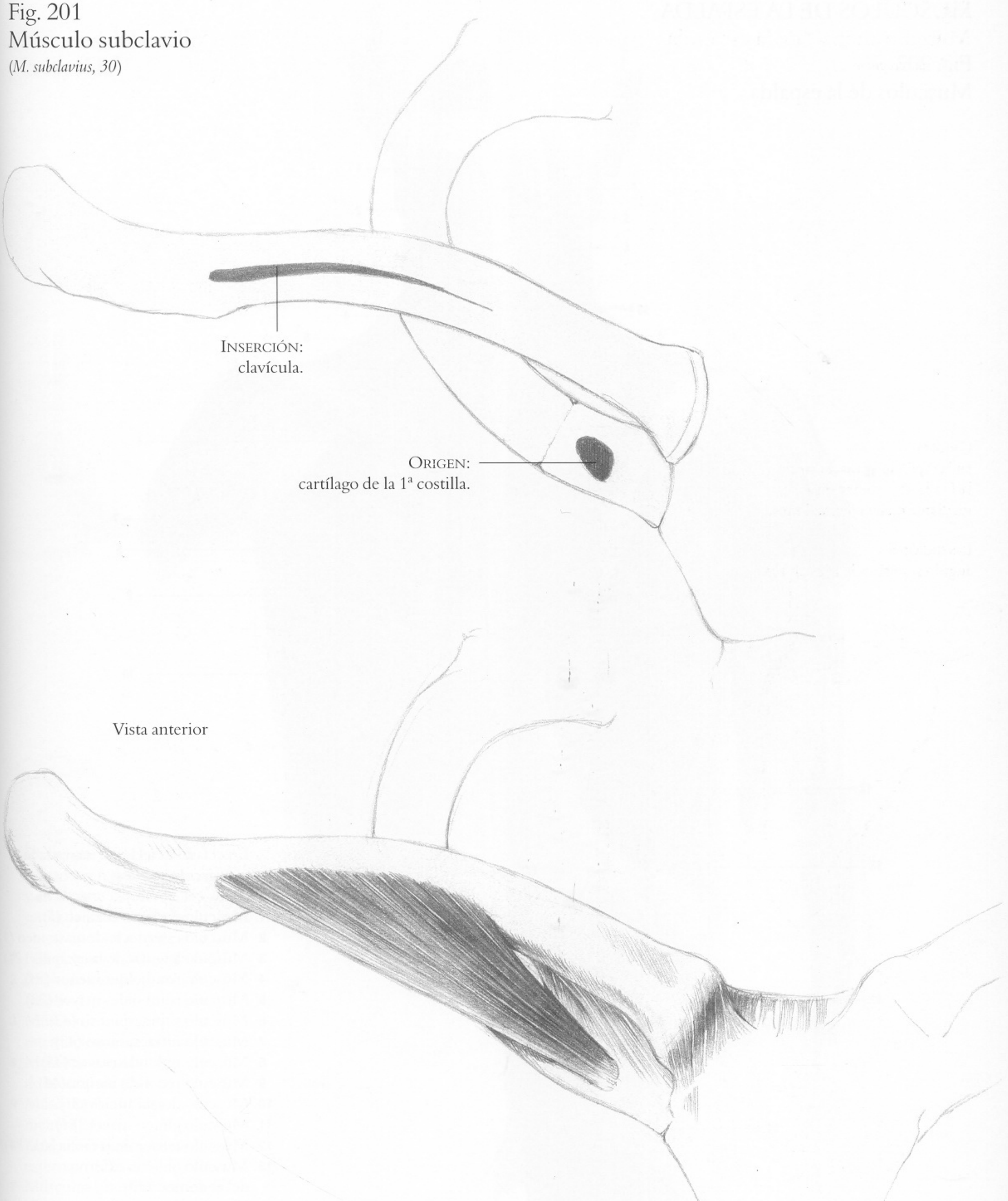

FUNCIÓN:
desplazamiento caudal y medial
de la clavícula, y fijación de la misma.

MÚSCULOS DE LA ESPALDA

Fig. 202
Músculos de la espalda

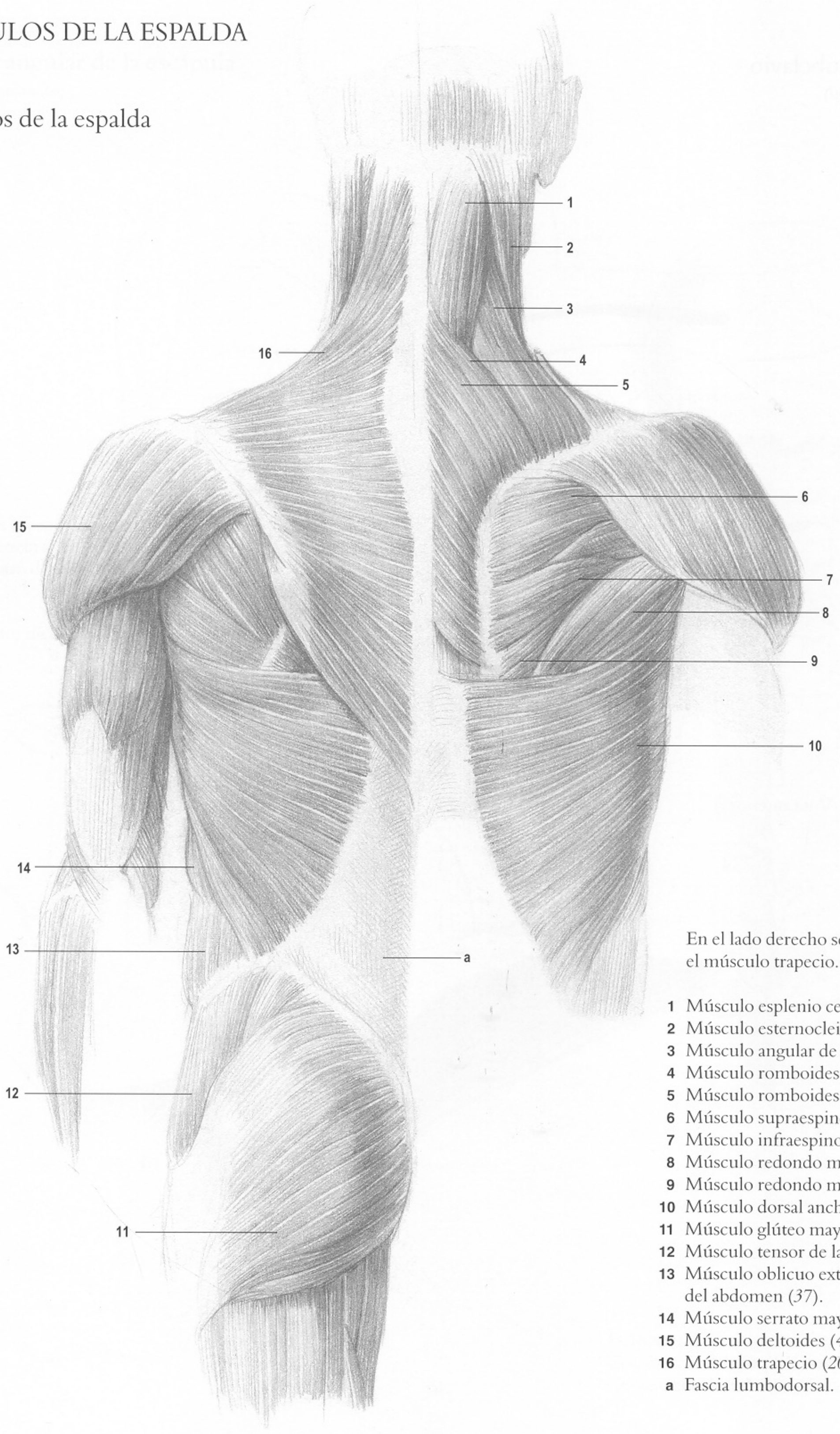

En el lado derecho se ha retirado el músculo trapecio.

1 Músculo esplenio cefálico (*5*).
2 Músculo esternocleidomastoideo (*11*).
3 Músculo angular de la escápula (*24*).
4 Músculo romboides menor (*23*).
5 Músculo romboides mayor (*22*).
6 Músculo supraespinoso (*42*).
7 Músculo infraespinoso (*43*).
8 Músculo redondo mayor (*45*).
9 Músculo redondo menor (*44*).
10 Músculo dorsal ancho (*21*).
11 Músculo glúteo mayor (*81*).
12 Músculo tensor de la fascia lata (*84*).
13 Músculo oblicuo externo del abdomen (*37*).
14 Músculo serrato mayor (*31*).
15 Músculo deltoides (*41*).
16 Músculo trapecio (*20*).
a Fascia lumbodorsal.

Fig. 203
Músculos del cuello
y la espalda

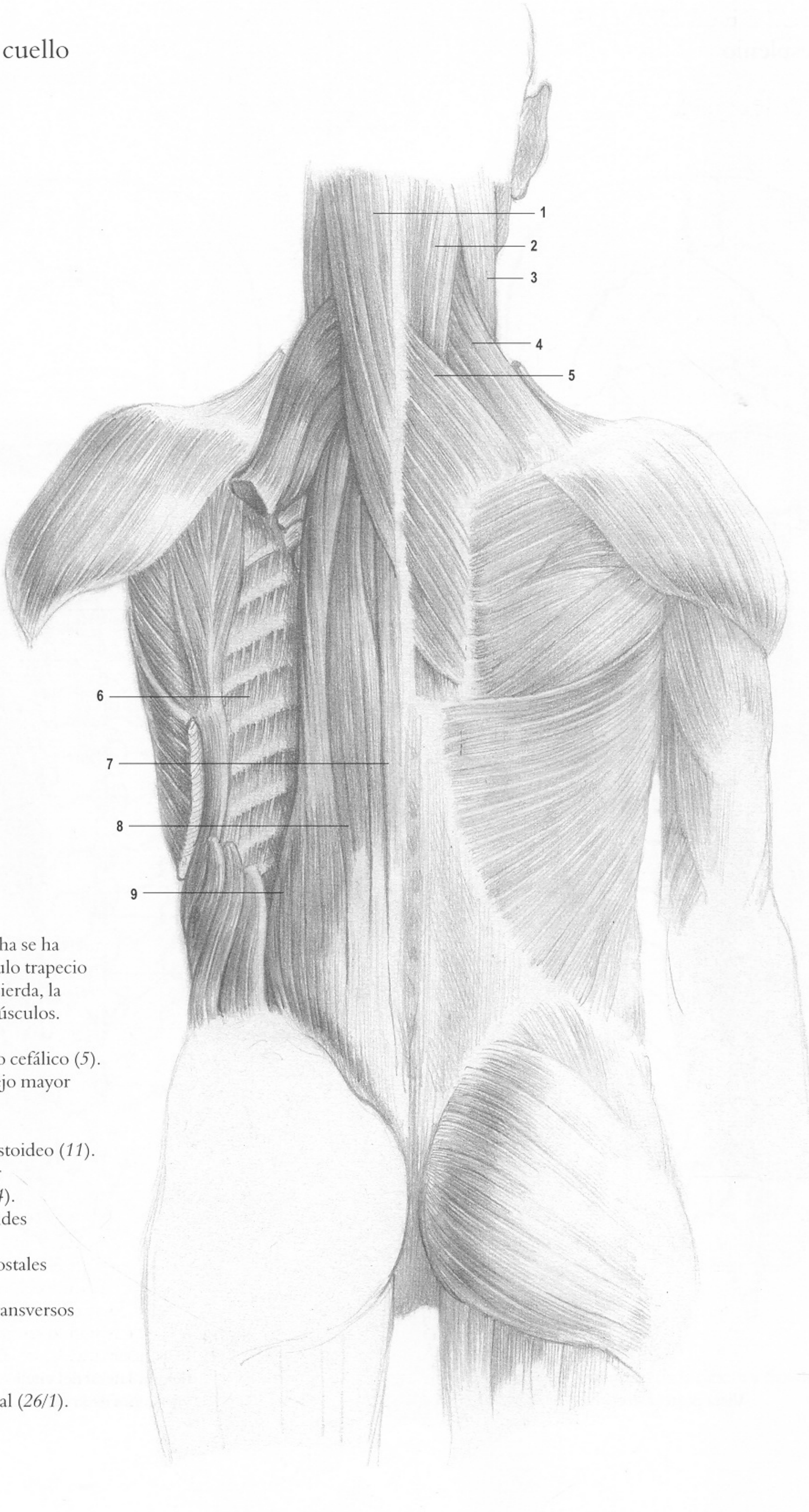

En la parte derecha se ha retirado el músculo trapecio y en la parte izquierda, la escápula y sus músculos.

1 Músculo trapecio cefálico (*5*).
2 Músculo complejo mayor (*26/4*).
3 Músculo esternocleidomastoideo (*11*).
4 Músculo angular de la escápula (*24*).
5 Músculo romboides menor (*23*).
6 Músculos intercostales externos (*32*).
7 Músculos intertransversos (*26/7*).
8 Músculo dorsal largo (*26/2*).
9 Músculo iliocostal (*26/1*).

Fig. 204
Músculo esplenio
(*M. splenius, 5*)

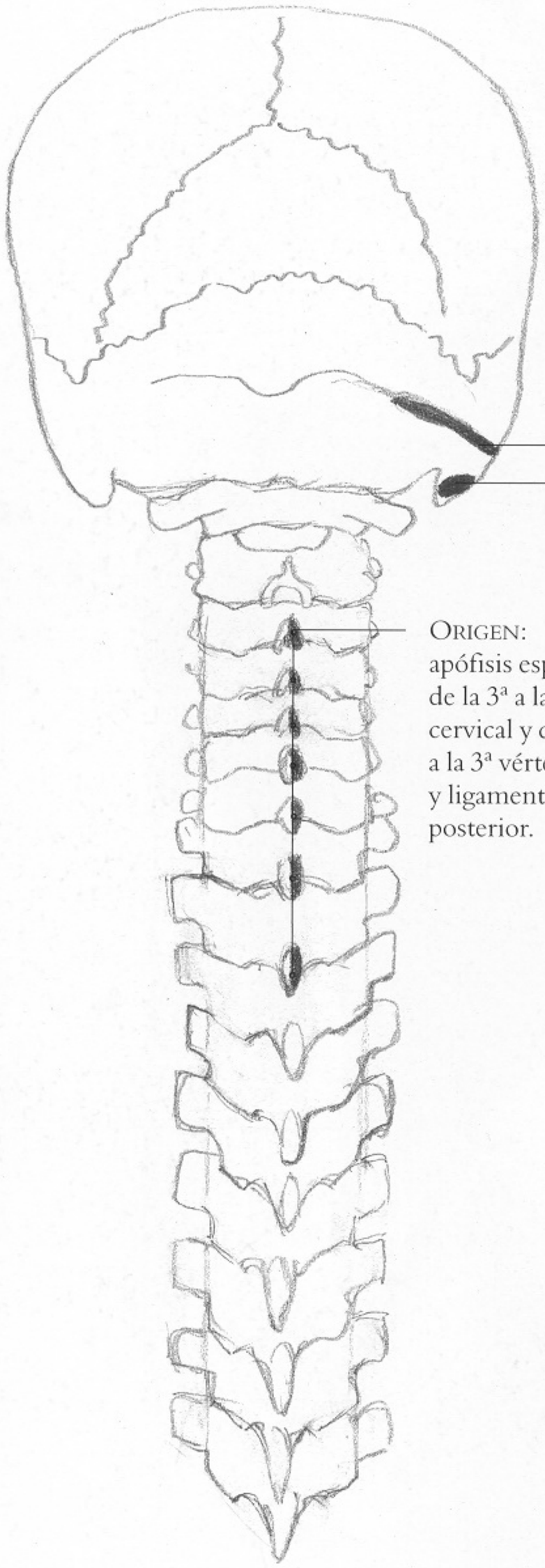

Vista posterior

INSERCIÓN:
apófisis mastoides
del temporal y línea
curva occipital superior.

ORIGEN:
apófisis espinosas
de la 3ª a la 7ª vértebra
cervical y de la 1ª
a la 3ª vértebra dorsal,
y ligamento cervical
posterior.

Porción cefálica

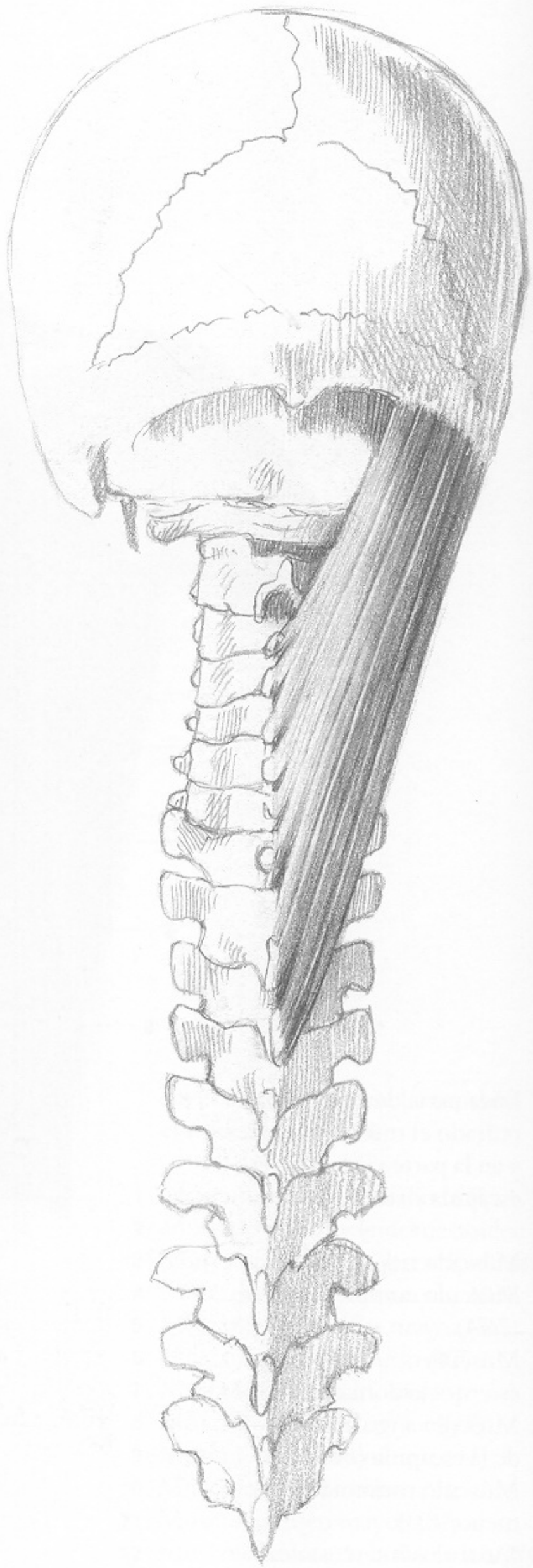

FUNCIÓN:
flexión lateral del cuello
y rotación de la cabeza.

Porción cervical

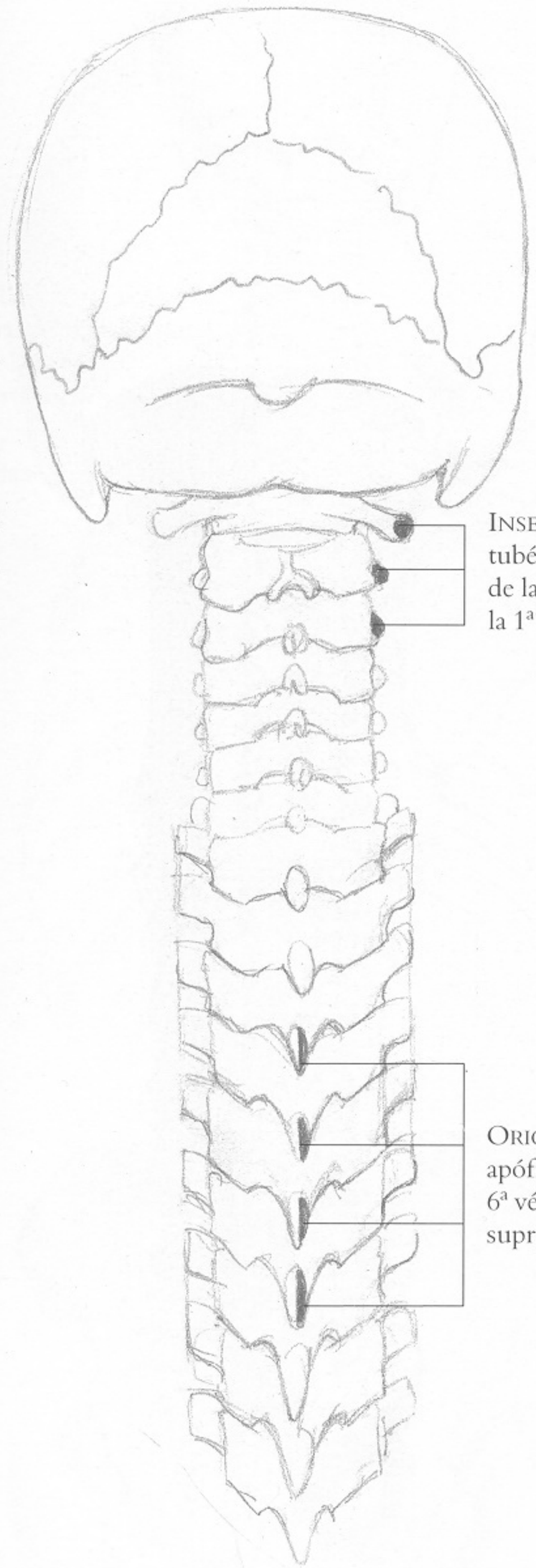

INSERCIÓN:
tubérculos posteriores
de las apófisis transversas de
la 1ª a la 3ª vértebra cervical.

ORIGEN:
apófisis espinosas de la 3ª a la
6ª vértebra dorsal y ligamento
supraespinoso.

Vista posterior

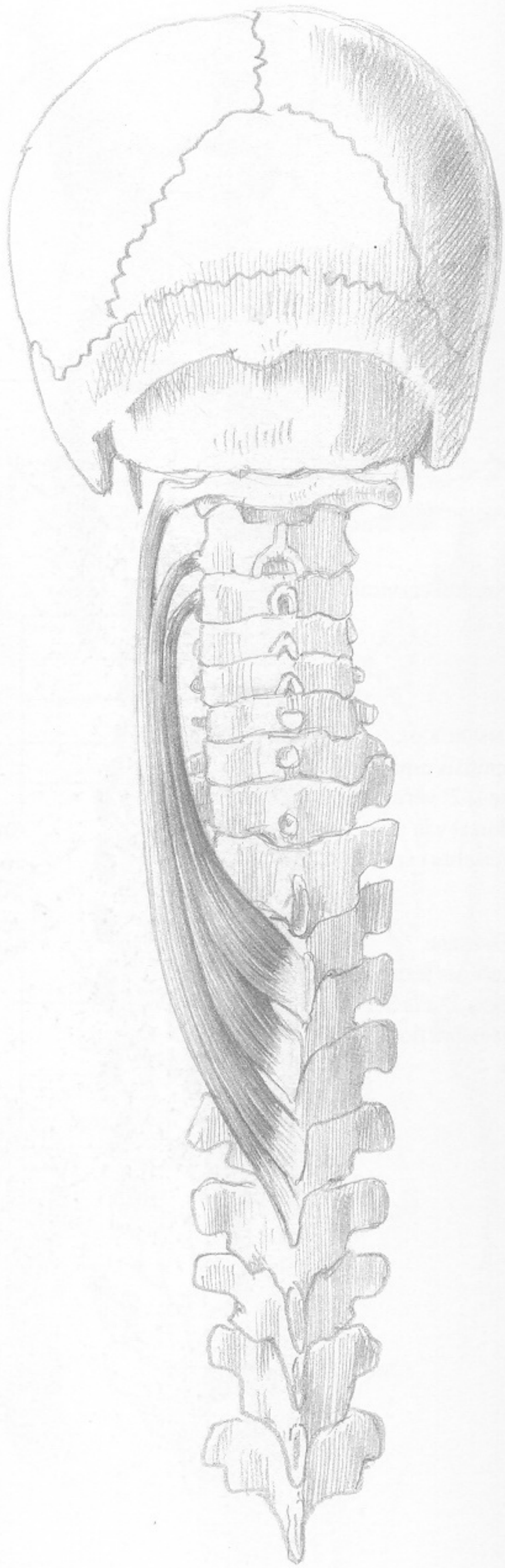

FUNCIÓN:
extensión de la cabeza y flexión lateral
del cuello.

Fig. 205
Músculos semiespinales
(*M. semispinalis capitis, cervicis, 26/4*)

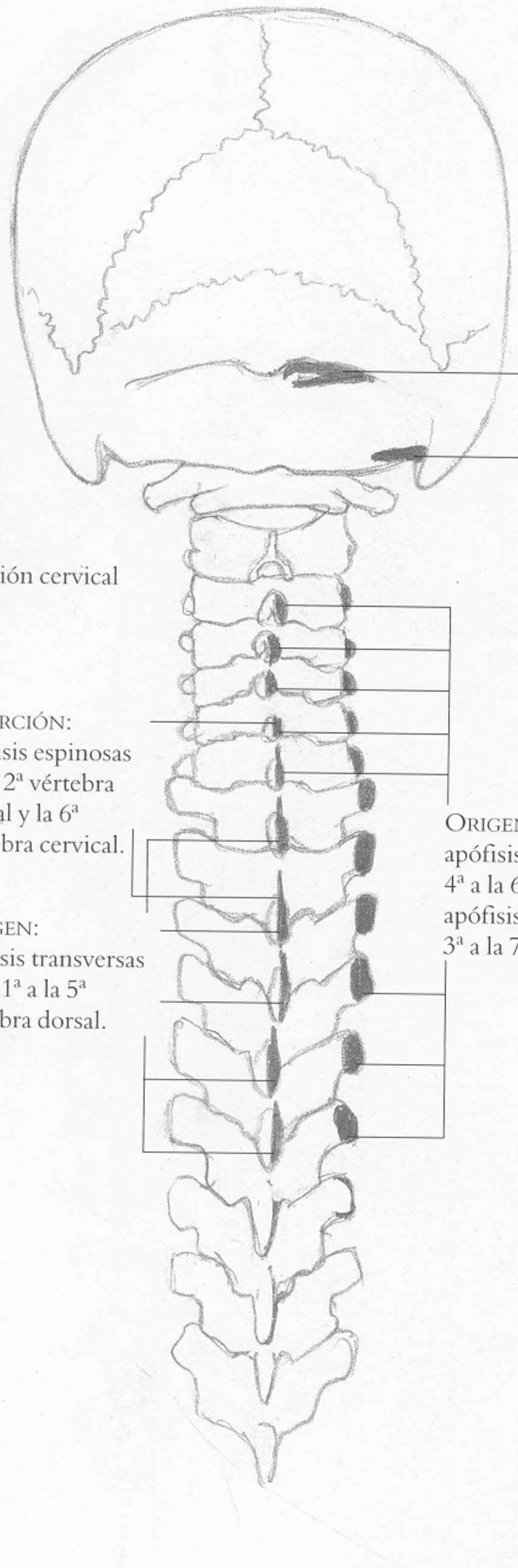

Porción cefálica

INSERCIÓN:
entre las líneas curva occipital superior e inferior.

Porción cervical

INSERCIÓN:
apófisis espinosas de la 2ª vértebra dorsal y la 6ª vértebra cervical.

ORIGEN:
apófisis transversas de la 1ª a la 5ª vértebra dorsal.

ORIGEN:
apófisis transversas de la 4ª a la 6ª vértebra dorsal y apófisis articulares de la 3ª a la 7ª vértebra cervical.

FUNCIÓN:
rotación y flexión del cuello y la cabeza.

FUNCIÓN:
extensión de la cabeza y rotación lateral de la misma.

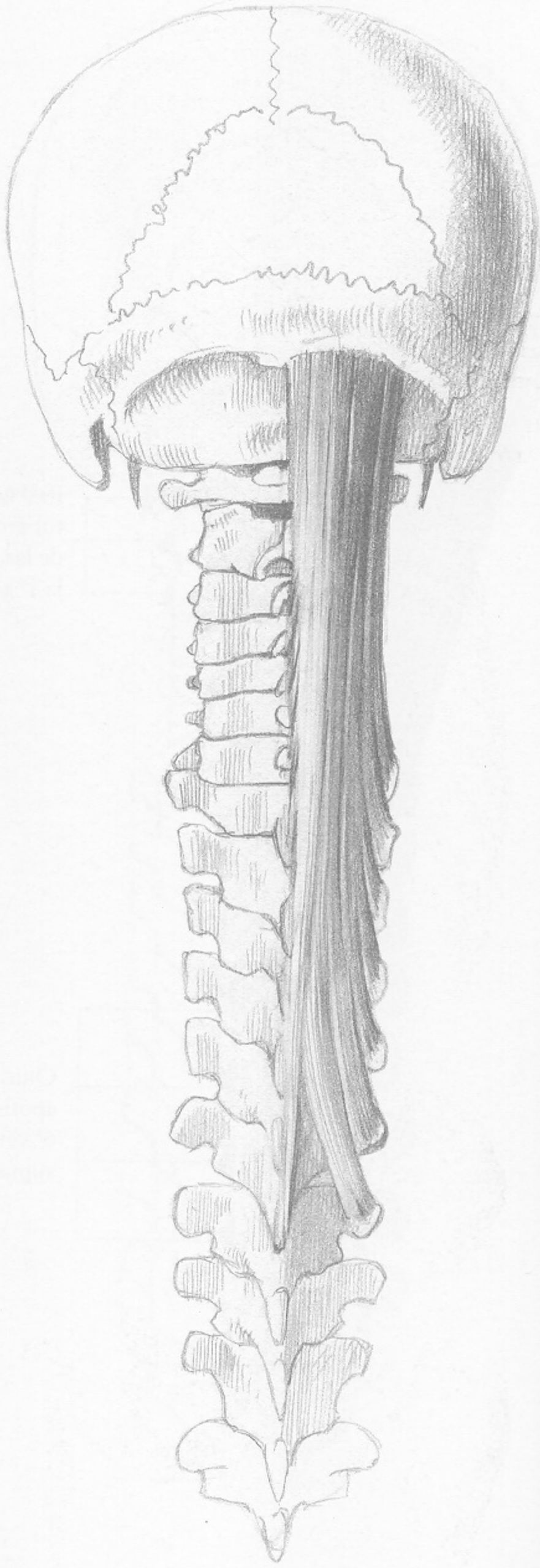

Vista posterior

Fig. 206
Músculo iliocostal
(*M. iliocostalis cervicis, 26/1*)

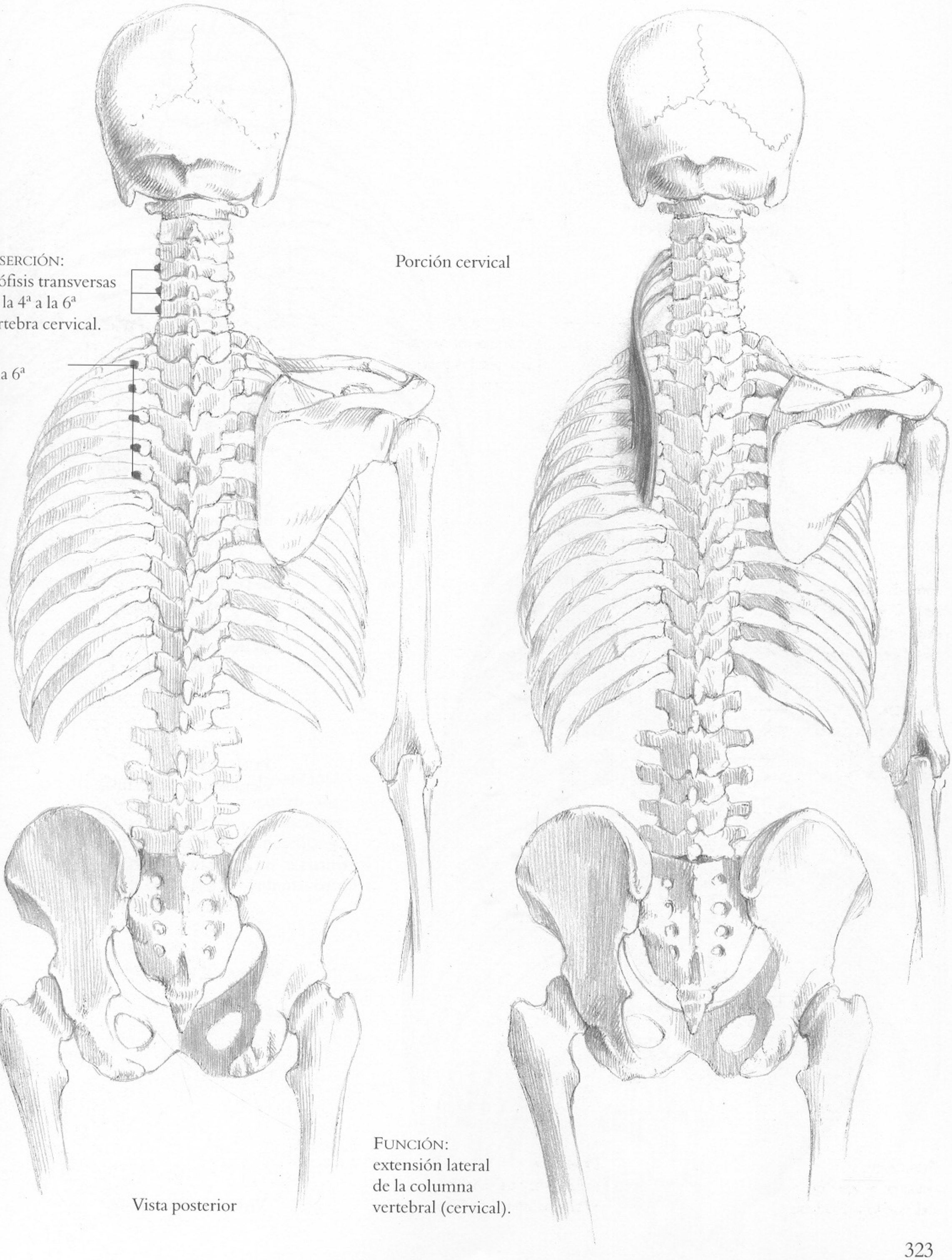

INSERCIÓN:
apófisis transversas de la 4ª a la 6ª vértebra cervical.

ORIGEN:
(2ª) 3ª a la 6ª costilla.

Porción cervical

Vista posterior

FUNCIÓN:
extensión lateral de la columna vertebral (cervical).

Fig. 207
Músculo serrato dorsal
(*M. serratus posterior, 25*)

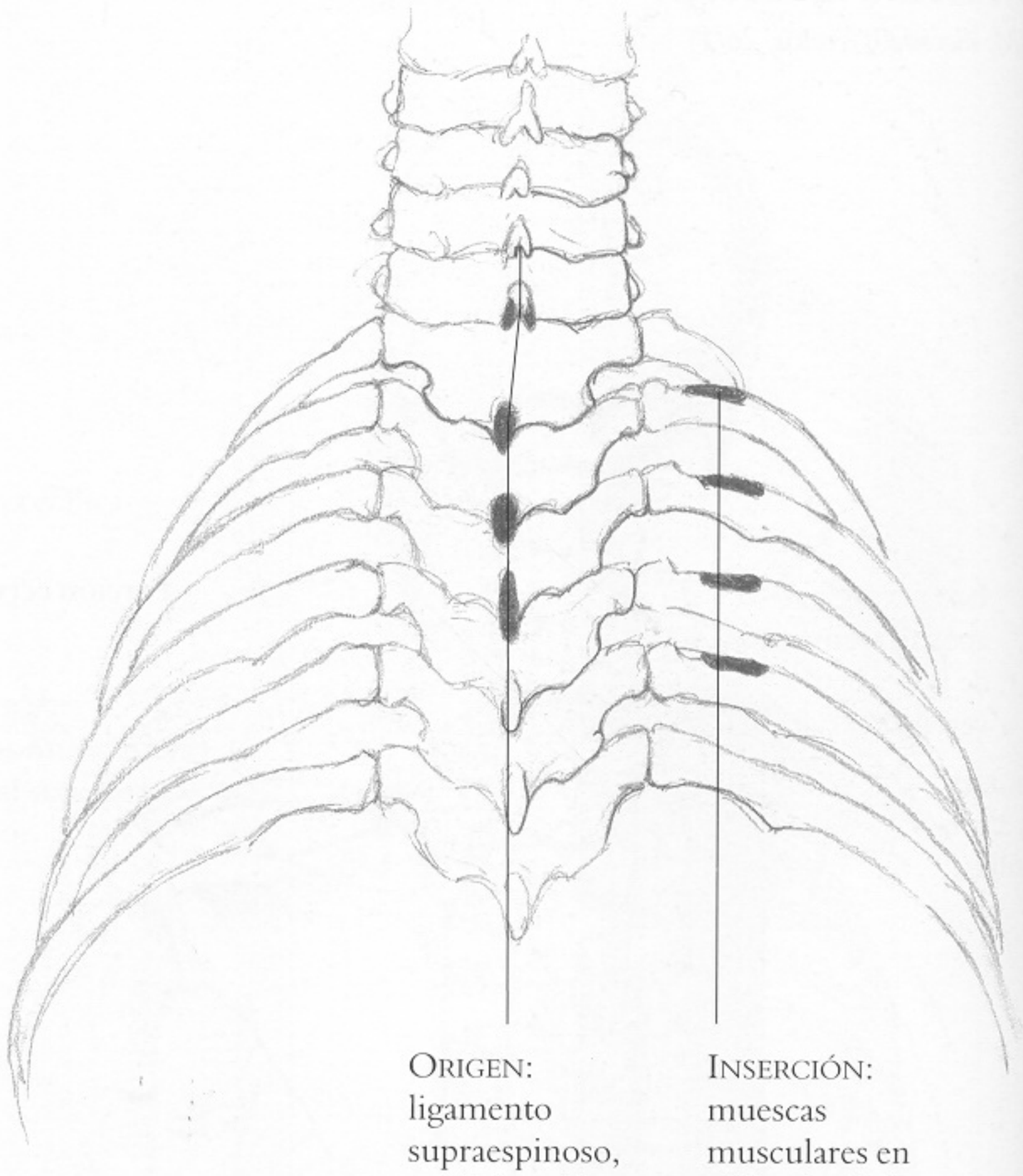

Vista craneal posterior
(porción craneal)

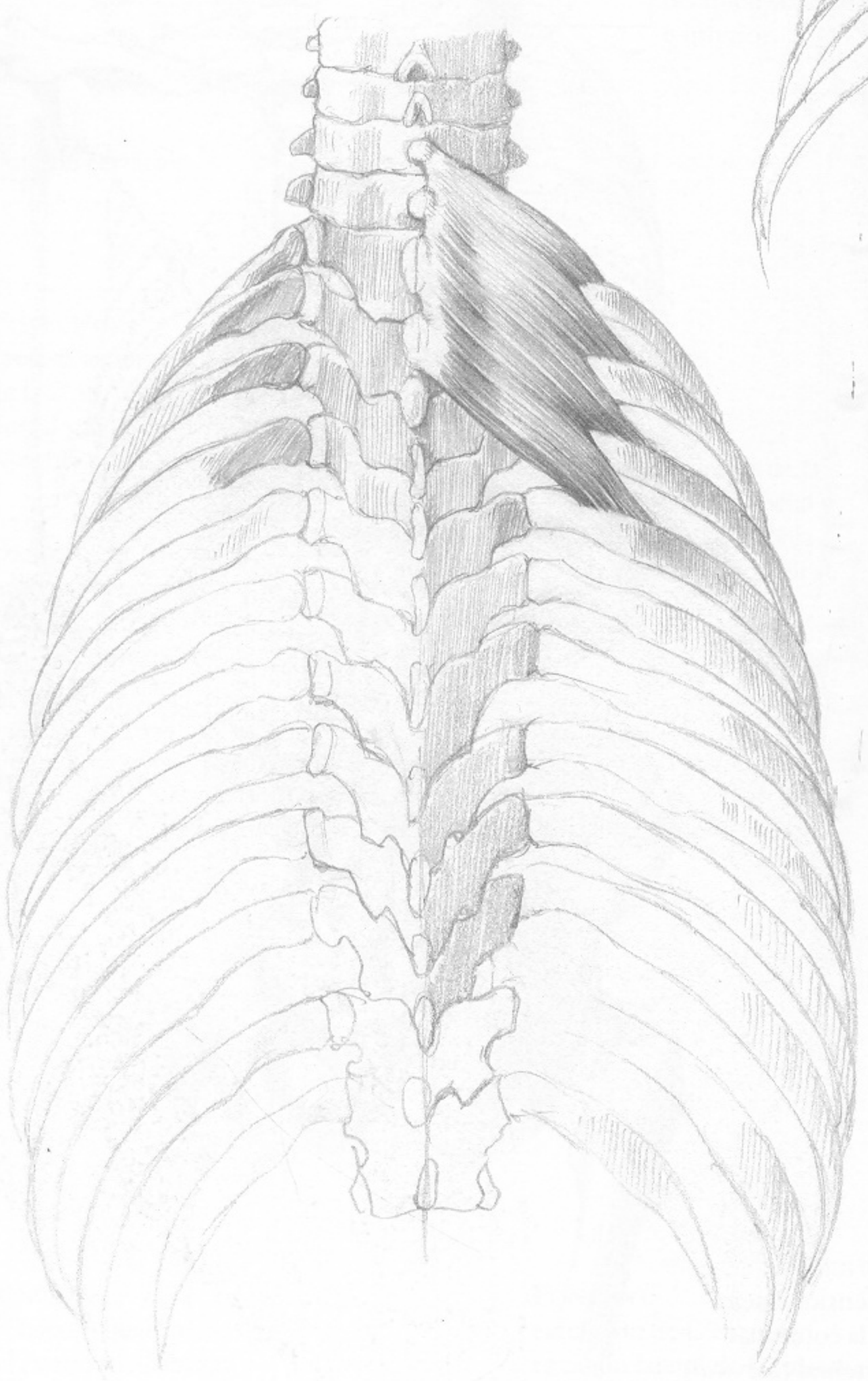

ORIGEN:
ligamento supraespinoso, apófisis espinosas de las dos últimas vértebras cervicales y de las dos primeras vértebras dorsales.

INSERCIÓN:
muescas musculares en el ángulo de la 2ª a la 5ª costilla.

FUNCIÓN:
elevación de las costillas.

Vista posterior

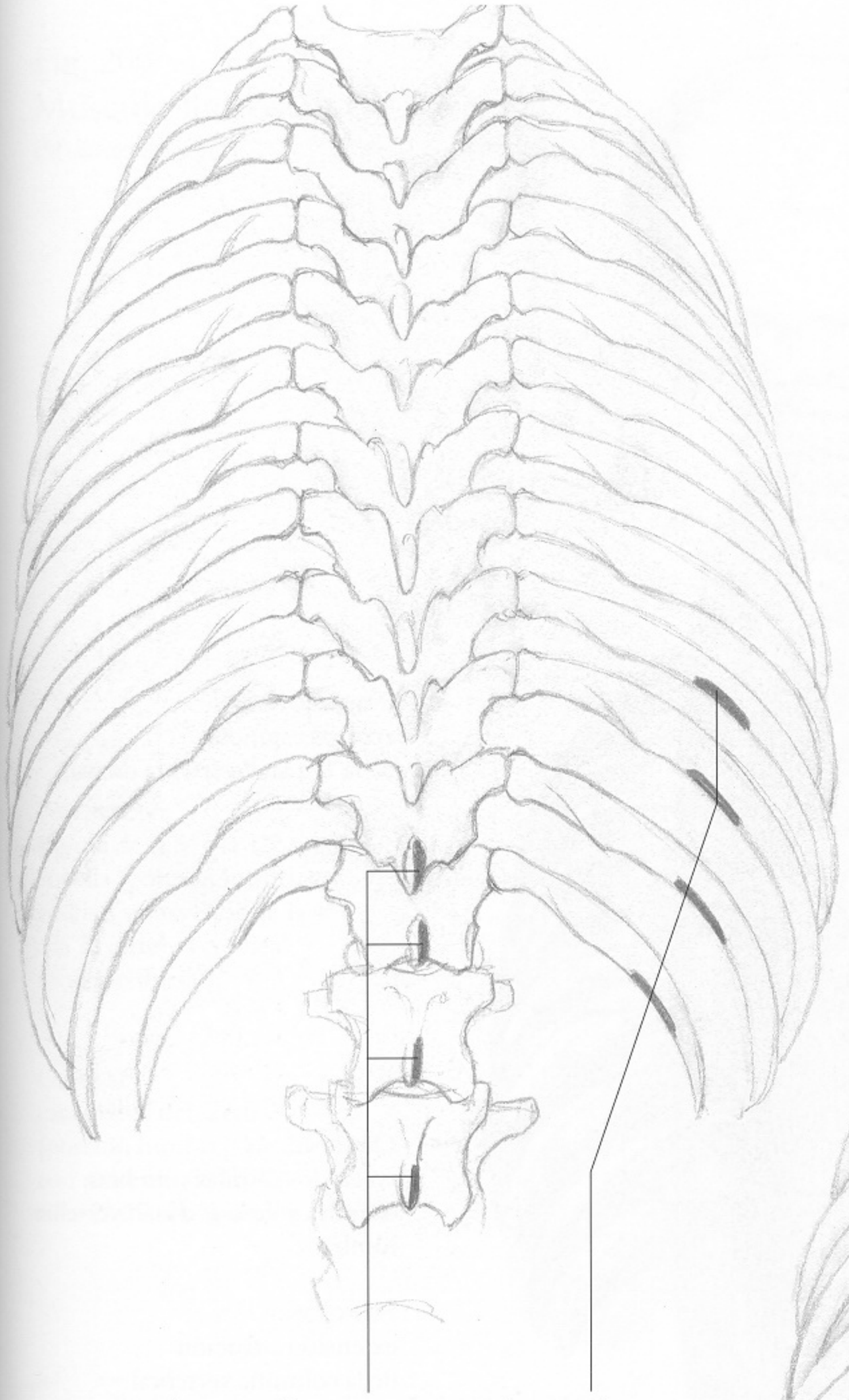

Vista caudal posterior
(porción caudal)

ORIGEN:
fascia
dorsolumbar,
de la 9ª a la 12ª
vértebra dorsal
y de la 1ª a la 3ª
vértebra lumbar.

INSERCIÓN:
cuatro
digitaciones
musculares
en las cuatro
últimas costillas.

FUNCIÓN:
descenso de las costillas.

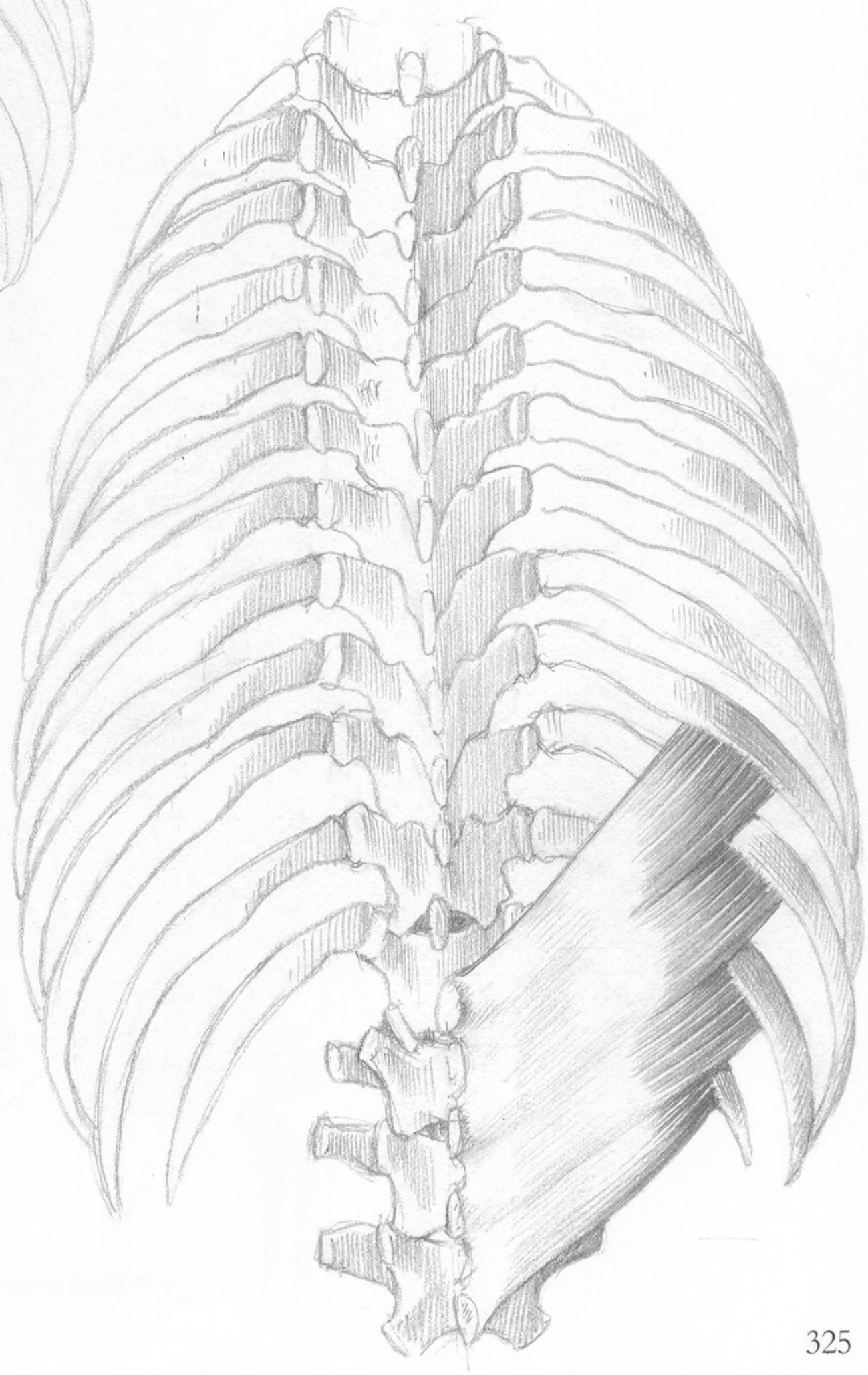

Vista posterior

Fig. 208
Músculo espinal dorsal
(*M. spinalis thoracis, 26/3*)

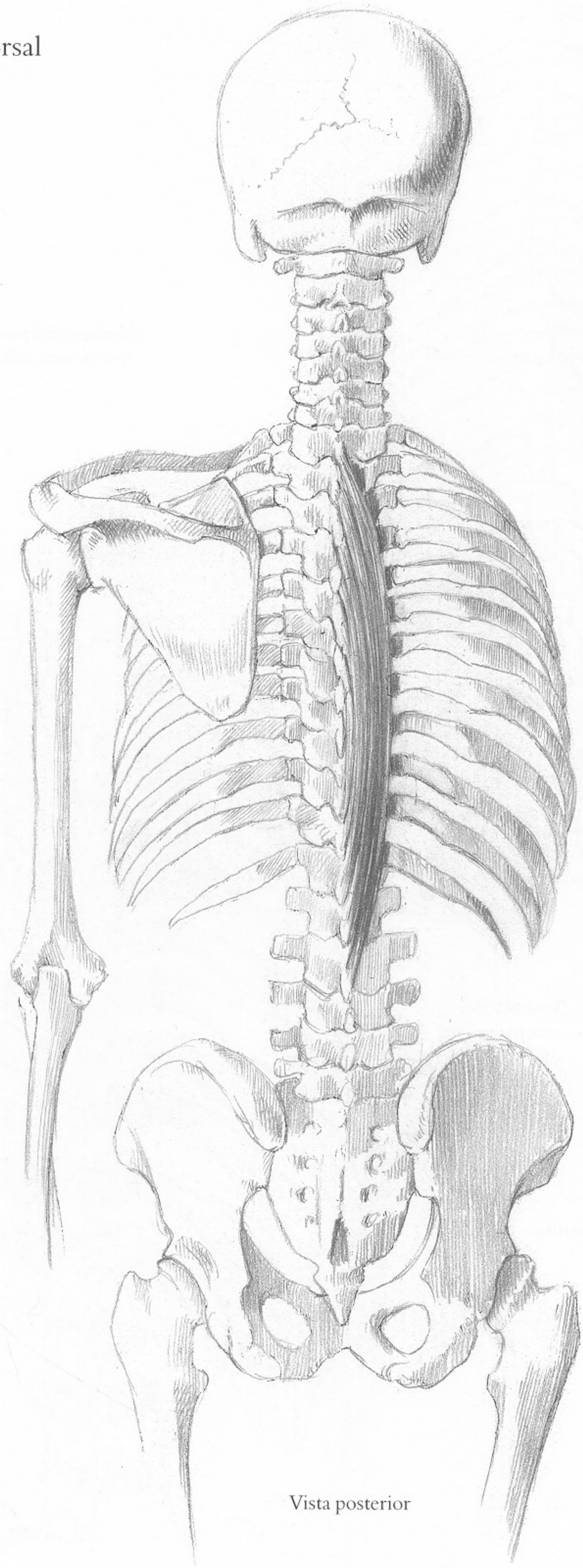

← INSERCIÓN:
apófisis espinosas
de la 1ª a la 9ª vértebra dorsal.

← ORIGEN:
en las dos últimas vértebras
dorsales y de la 1ª a la 2ª vértebra
lumbar.

FUNCIÓN:
extensión y fijación
de la columna vertebral.

Vista posterior

Fig. 209
Músculo iliocostal
(*M. iliocostalis, 26/1*)

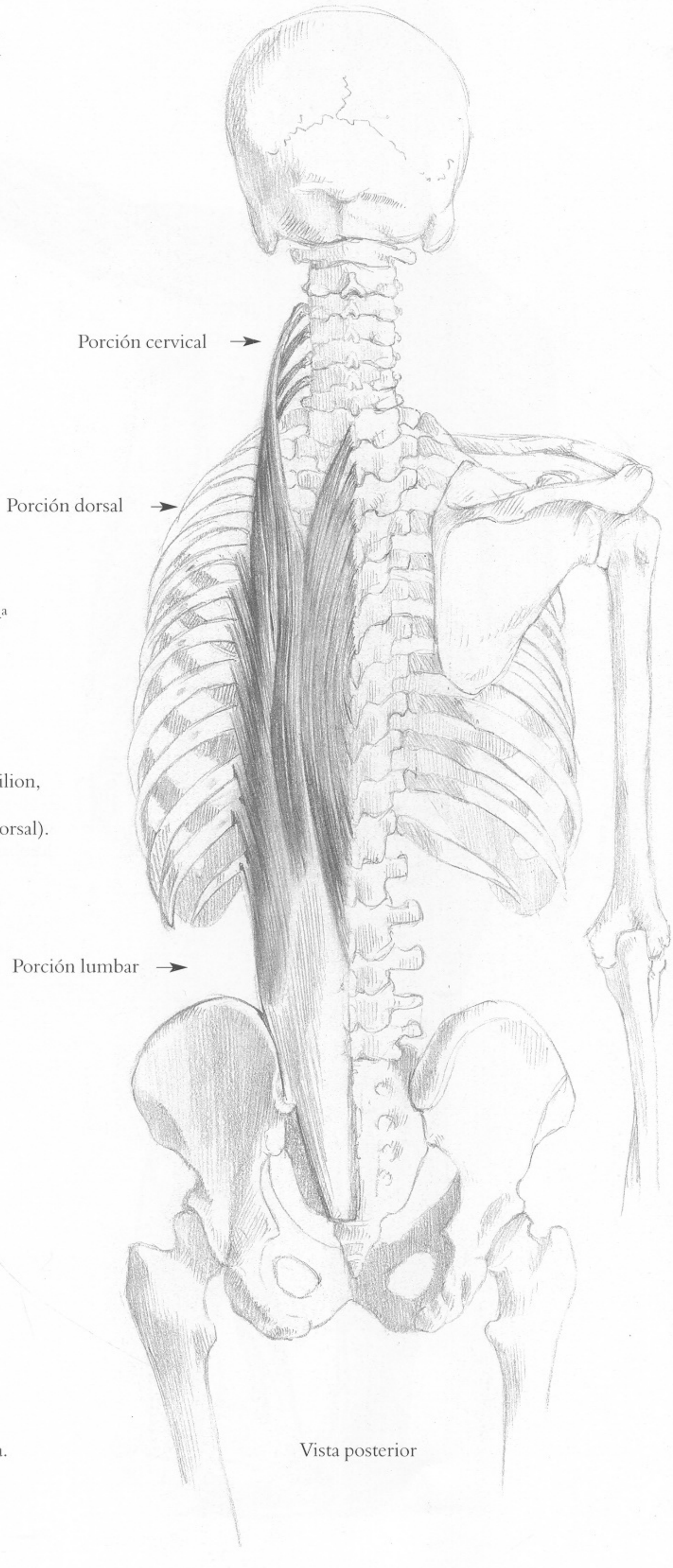

INSERCIÓN:
ángulo de la 5ª a la 12ª
costilla (porción lumbar);
apófisis transversas de la 4ª
a la 7ª vértebra cervical
(porción dorsal).

ORIGEN:
cara dorsal del sacro
(porción lumbar); ala del ilion,
con músculo de la 7ª
a la 12ª costilla (porción dorsal).

FUNCIÓN:
extensión (unilateral)
de la columna vertebral y
flexión lateral de la misma.

Vista posterior

Fig. 210
Estudios musculares

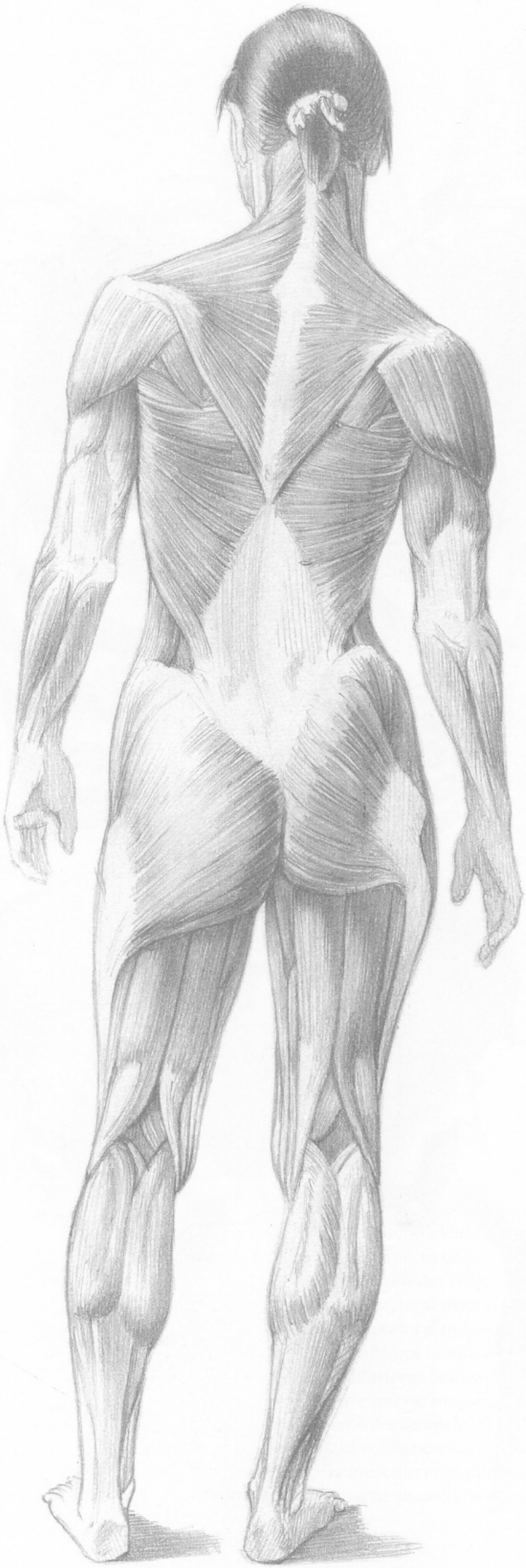

Fig. 211
Huesos y músculos
del tórax
y de la cintura
escapular

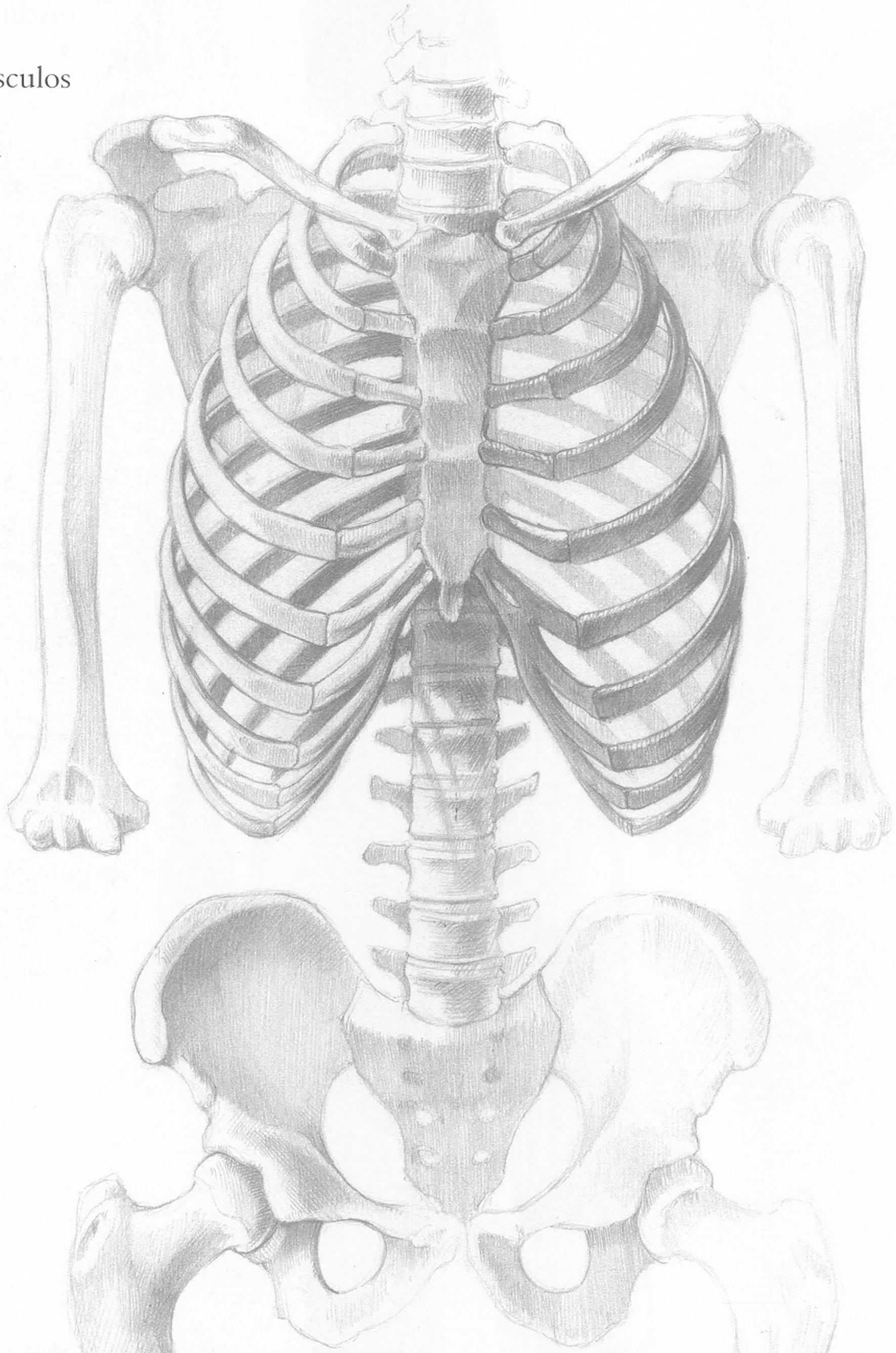

Vista anterior

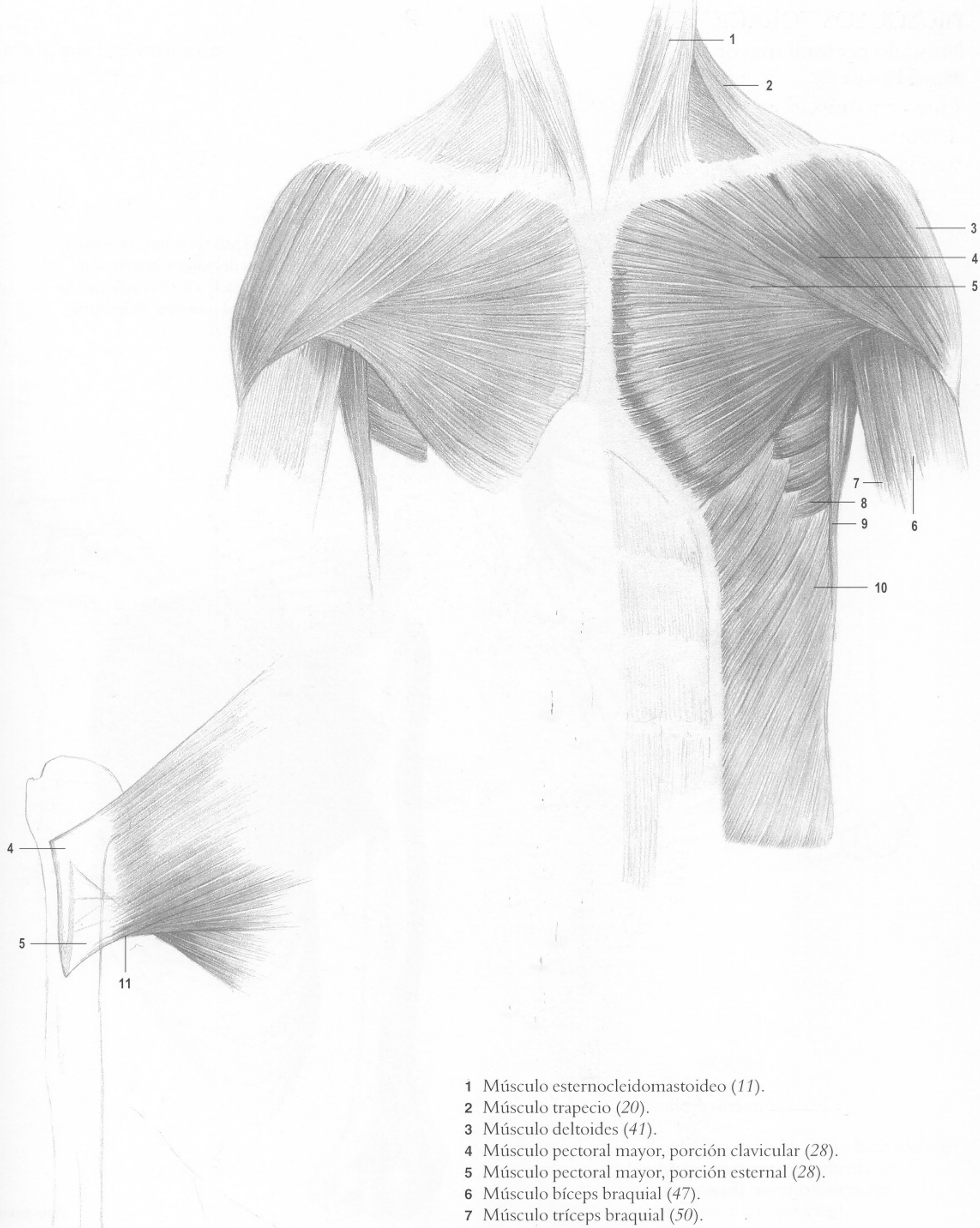

1 Músculo esternocleidomastoideo (*11*).
2 Músculo trapecio (*20*).
3 Músculo deltoides (*41*).
4 Músculo pectoral mayor, porción clavicular (*28*).
5 Músculo pectoral mayor, porción esternal (*28*).
6 Músculo bíceps braquial (*47*).
7 Músculo tríceps braquial (*50*).
8 Músculo serrato mayor (*31*).
9 Músculo dorsal ancho (*21*).
10 Músculo oblicuo externo del abdomen (*37*).
11 Fibras musculares tendinosas que se insertan en forma de abanico en el periostio y en el hueso.

Fig. 212
Músculo pectoral mayor
(*M. pectoralis major, 28*)

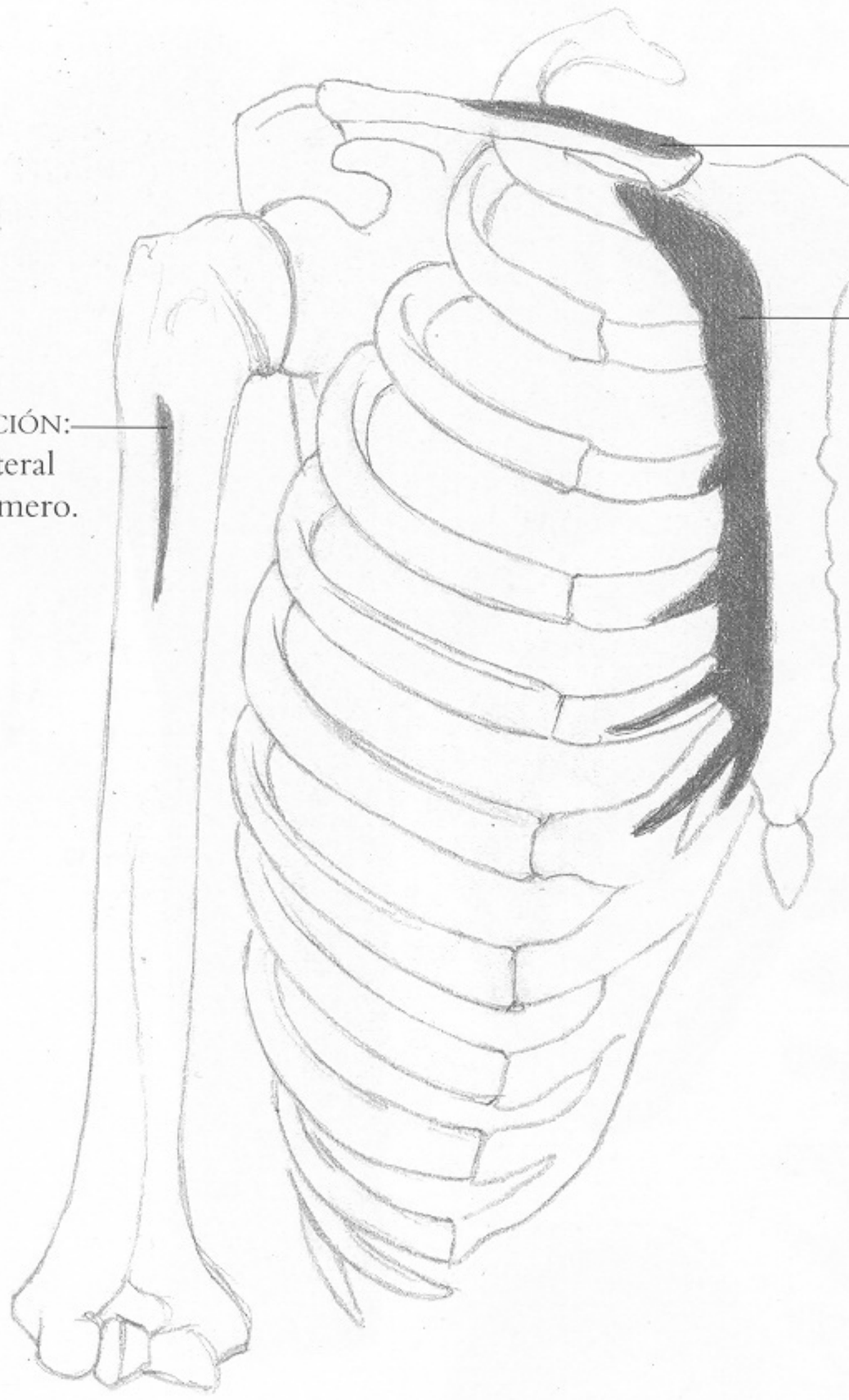

ORIGEN:
porción torácica de la clavícula (porción clavicular); cuerpo y apéndice xifoides del esternón (porción esternocostal); cartílago de la 1ª a la 6º costilla, vaina del músculo recto abdominal (porción abdominal).

INSERCIÓN:
cara lateral del húmero.

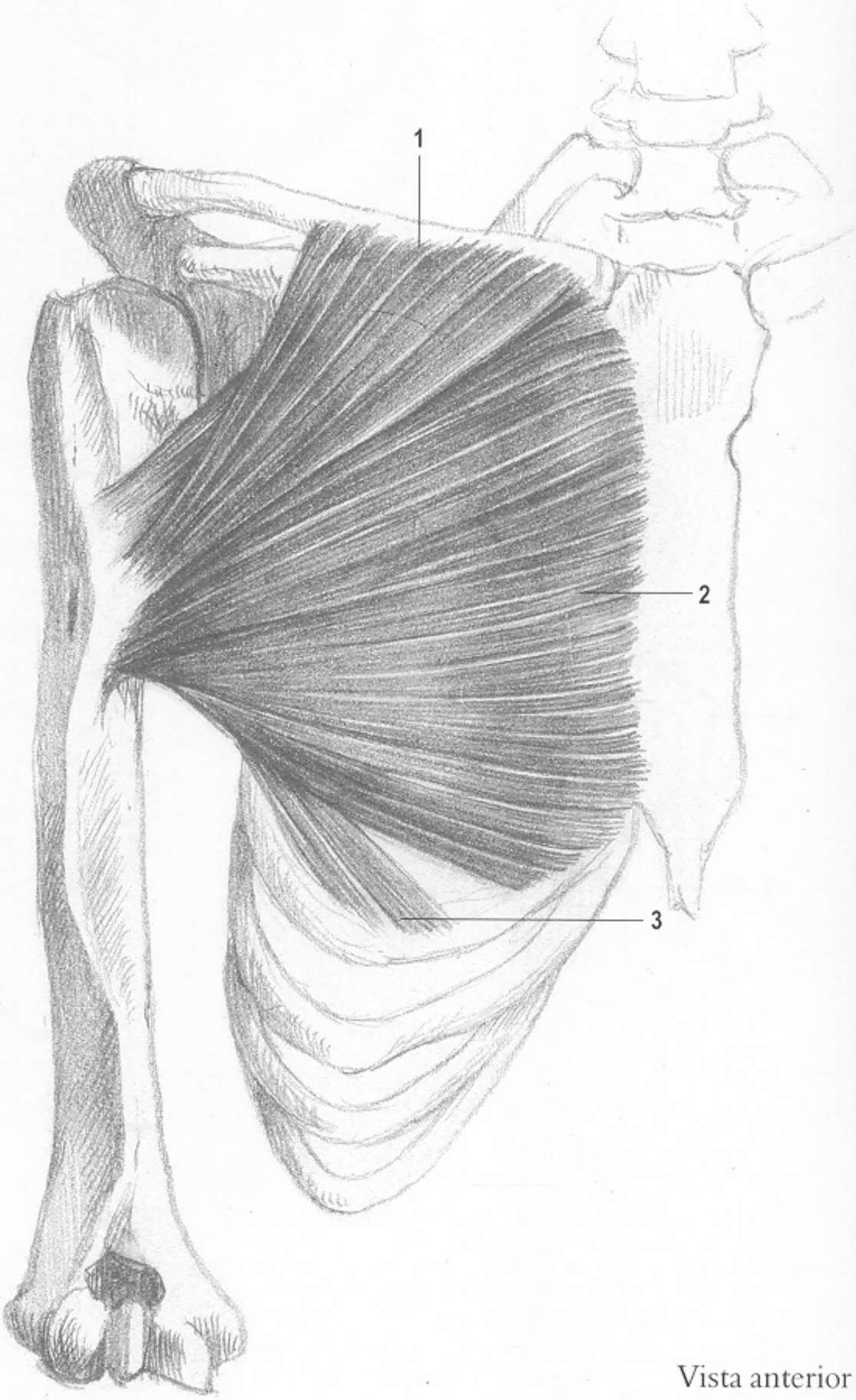

FUNCIÓN:
aducción del brazo y rotación interna del mismo.

1 Porción clavicular.
2 Porción esternal.
3 Porción abdominal.

Vista anterior

Fig. 213
Músculo pectoral menor
(*M. pectoralis minor, 29*)

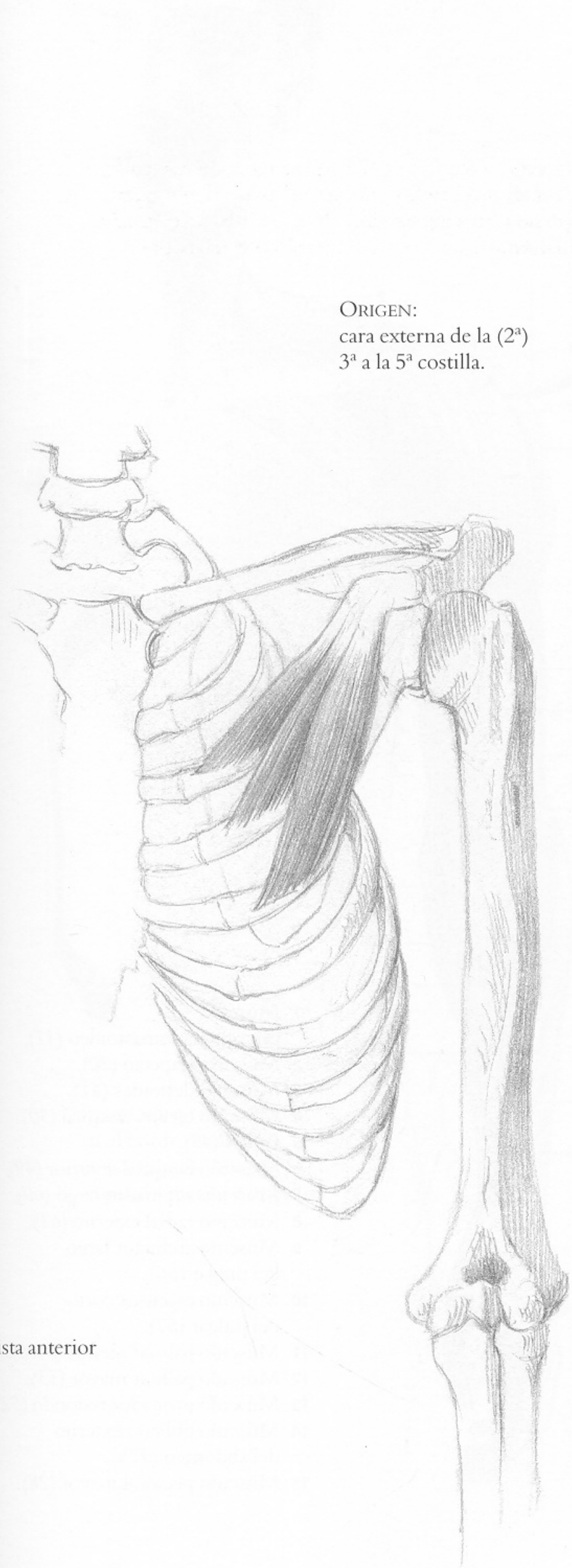

Vista anterior

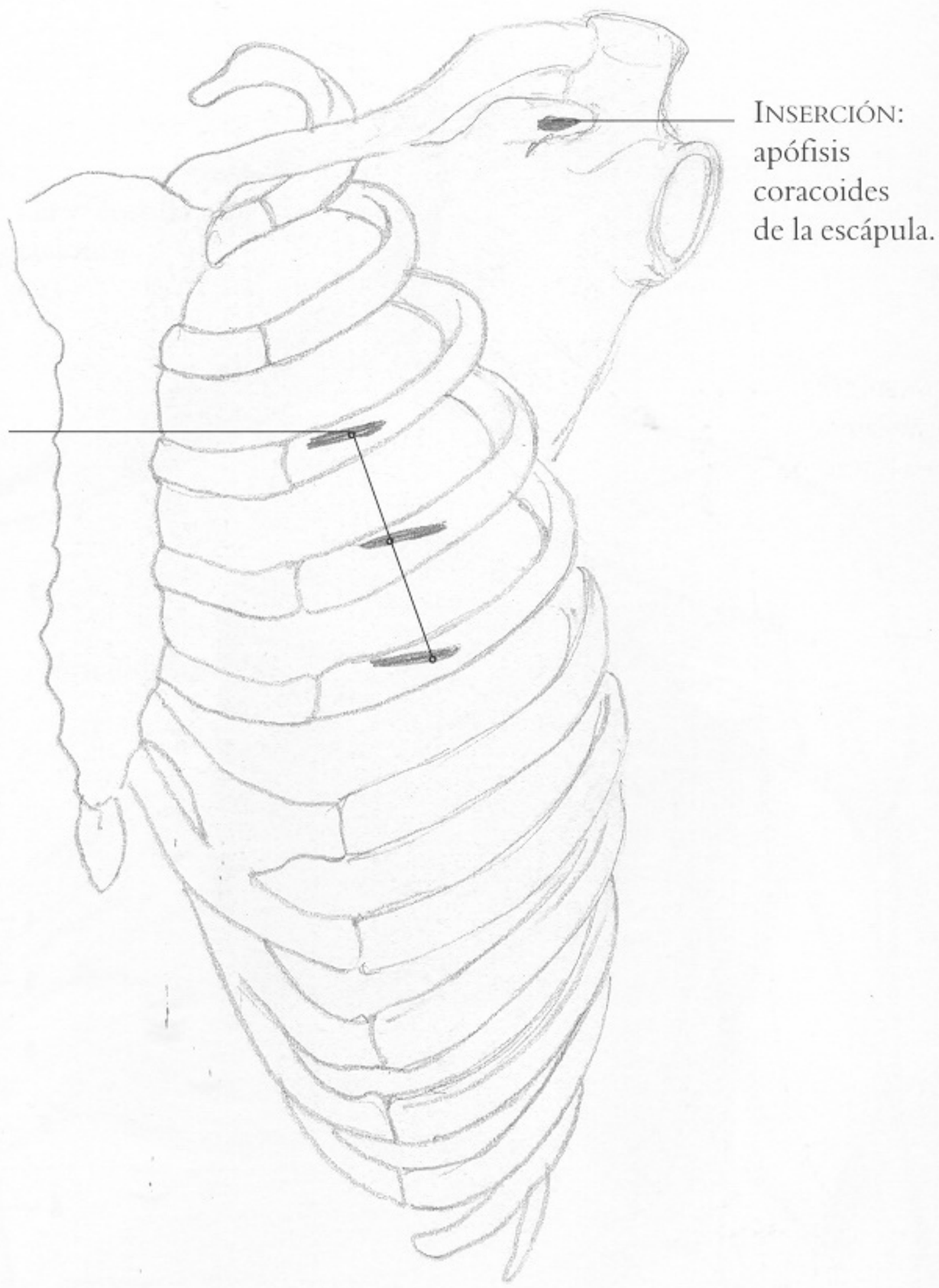

INSERCIÓN:
apófisis
coracoides
de la escápula.

ORIGEN:
cara externa de la (2ª)
3ª a la 5ª costilla.

FUNCIÓN:
desplazamiento del hombro hacia adelante
y hacia abajo y rotación interna
de la escápula (al realizar flexiones
contribuye a la respiración).

Fig. 214
Músculos de la cintura escapular y del brazo

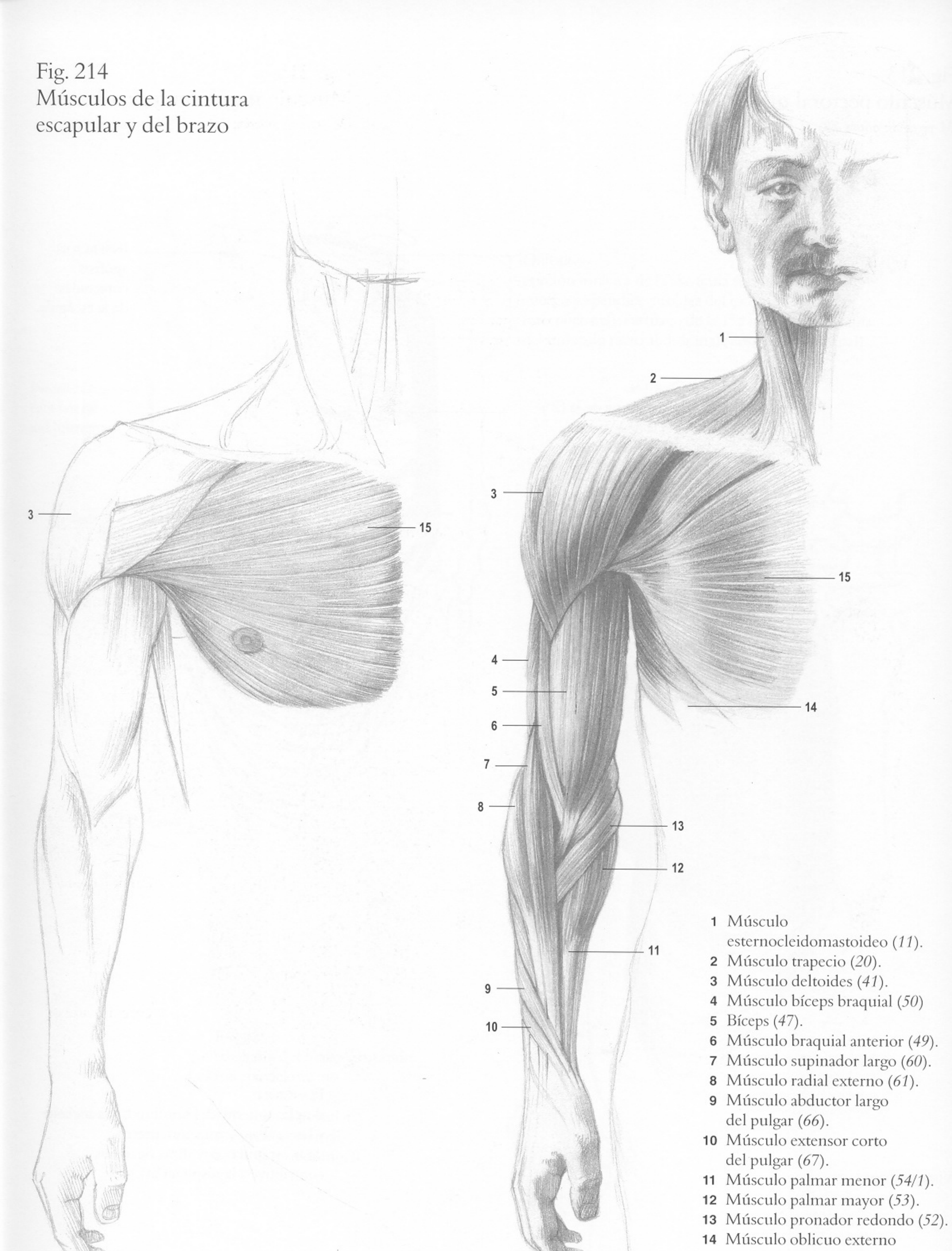

1 Músculo esternocleidomastoideo (*11*).
2 Músculo trapecio (*20*).
3 Músculo deltoides (*41*).
4 Músculo bíceps braquial (*50*)
5 Bíceps (*47*).
6 Músculo braquial anterior (*49*).
7 Músculo supinador largo (*60*).
8 Músculo radial externo (*61*).
9 Músculo abductor largo del pulgar (*66*).
10 Músculo extensor corto del pulgar (*67*).
11 Músculo palmar menor (*54/1*).
12 Músculo palmar mayor (*53*).
13 Músculo pronador redondo (*52*).
14 Músculo oblicuo externo del abdomen (*37*).
15 Músculo pectoral mayor (*28*).

Fig. 215
Músculo serrato mayor
(*M. serratus anterior, 31*)

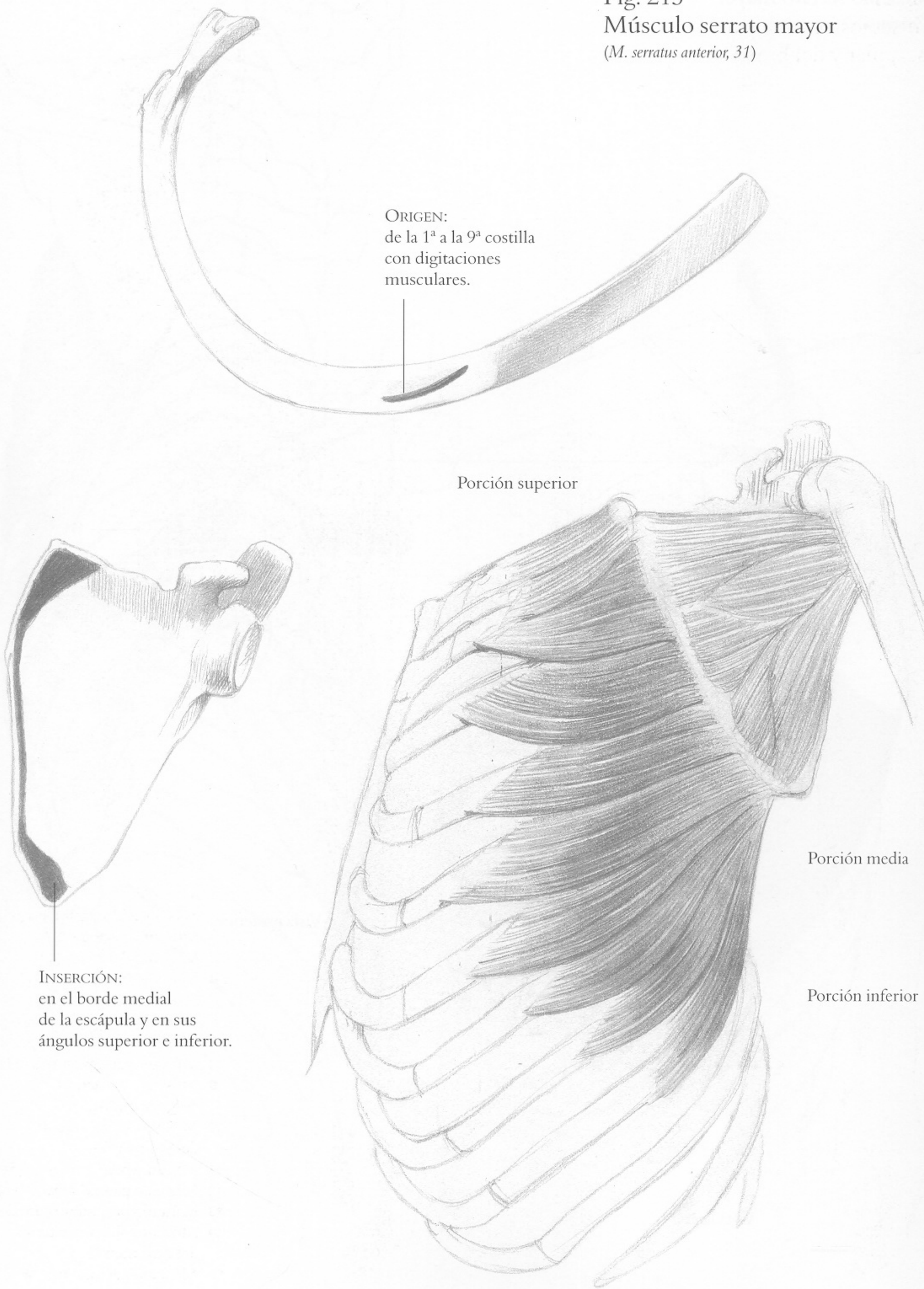

ORIGEN:
de la 1ª a la 9ª costilla
con digitaciones
musculares.

Porción superior

Porción media

Porción inferior

INSERCIÓN:
en el borde medial
de la escápula y en sus
ángulos superior e inferior.

Músculo serrato mayor
(Continuación)

Vista lateral

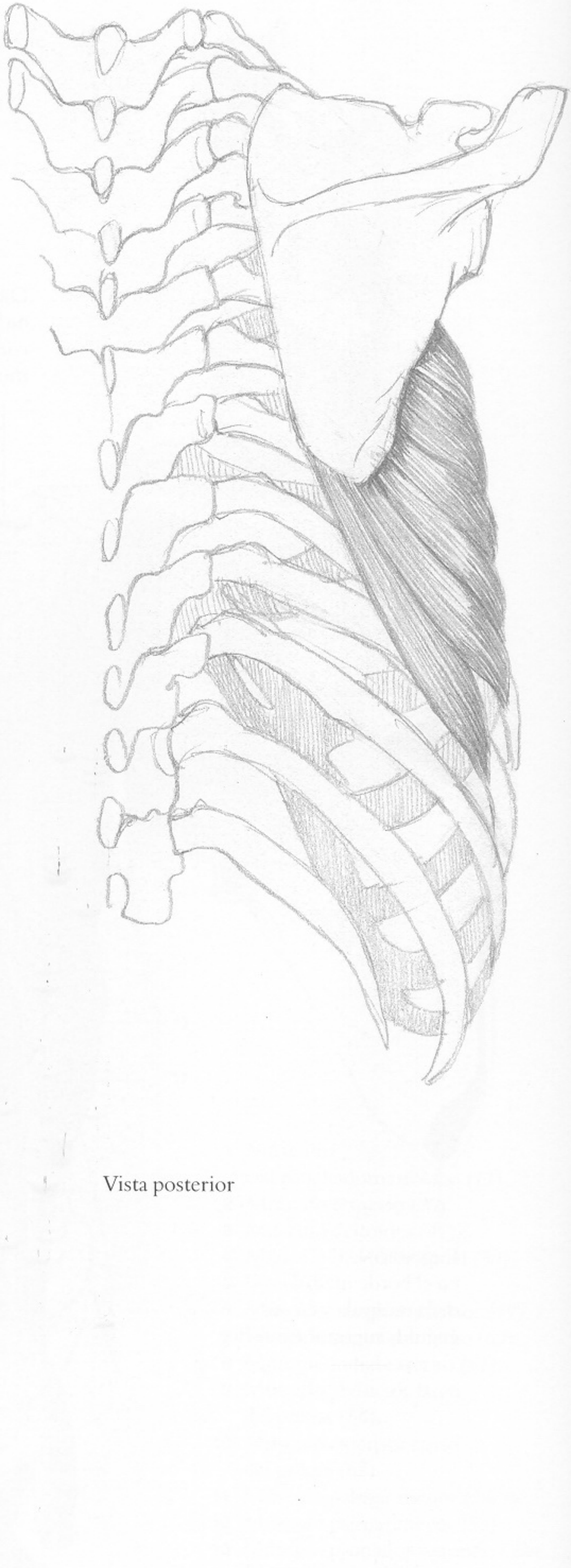

Vista posterior

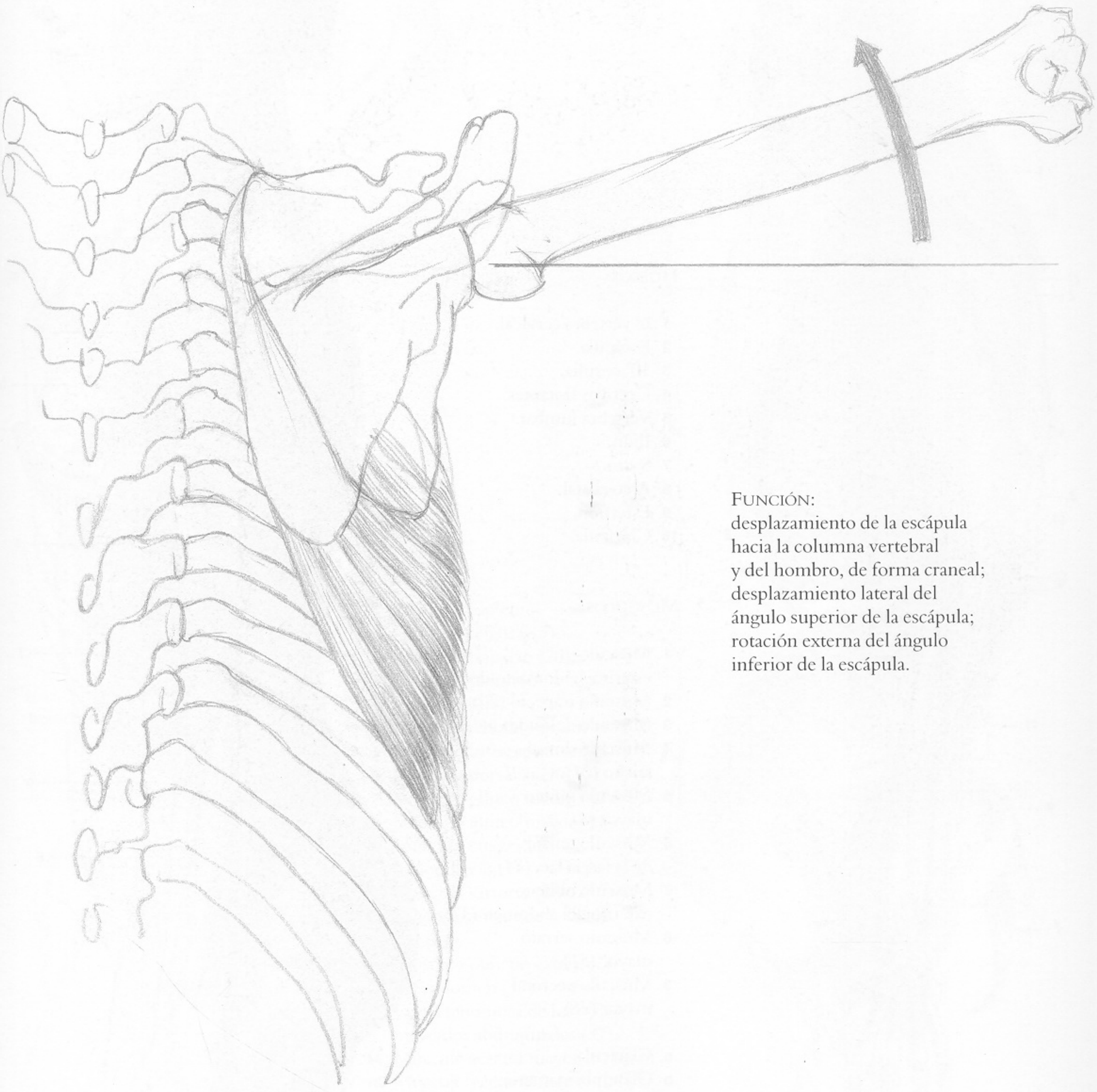

FUNCIÓN:
desplazamiento de la escápula
hacia la columna vertebral
y del hombro, de forma craneal;
desplazamiento lateral del
ángulo superior de la escápula;
rotación externa del ángulo
inferior de la escápula.

Vista posterior

Fig. 216
Huesos y musculatura del tronco

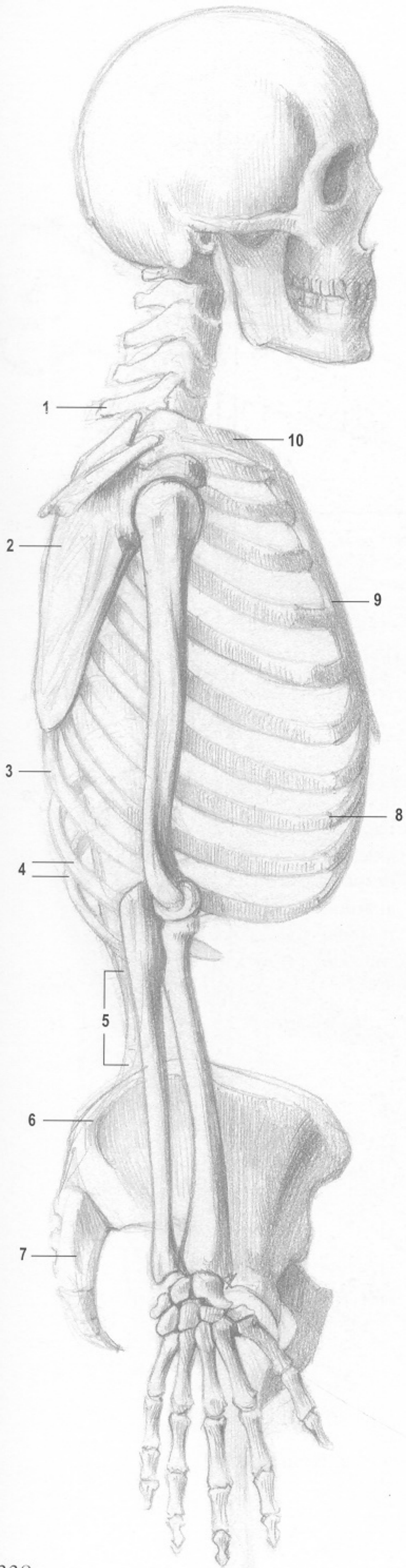

HUESOS

1 6ª vértebra cervical.
2 Escápula.
3 10ª costilla.
4 Costillas flotantes.
5 Vértebra lumbar.
6 Ilion.
7 Sacro.
8 Arco costal.
9 Esternón.
10 Clavícula.

MÚSCULOS

1 Músculo esternocleidomastoideo (*11*).
2 Músculo trapecio (*20*).
3 Músculo deltoides (*41*).
4 Músculo dorsal ancho (*21*).
5 Músculo glúteo mayor (*81*).
6 Músculo tensor de la fascia lata (*84*).
7 Músculo oblicuo externo del abdomen (*37*).
8 Músculo serrato mayor (*31*).
9 Músculo pectoral mayor (*28*).

a Clavícula.
b Glándula mamaria.
c Pezón.
d Ombligo.
e Espina iliaca anterior.
f Espina iliaca posterior.

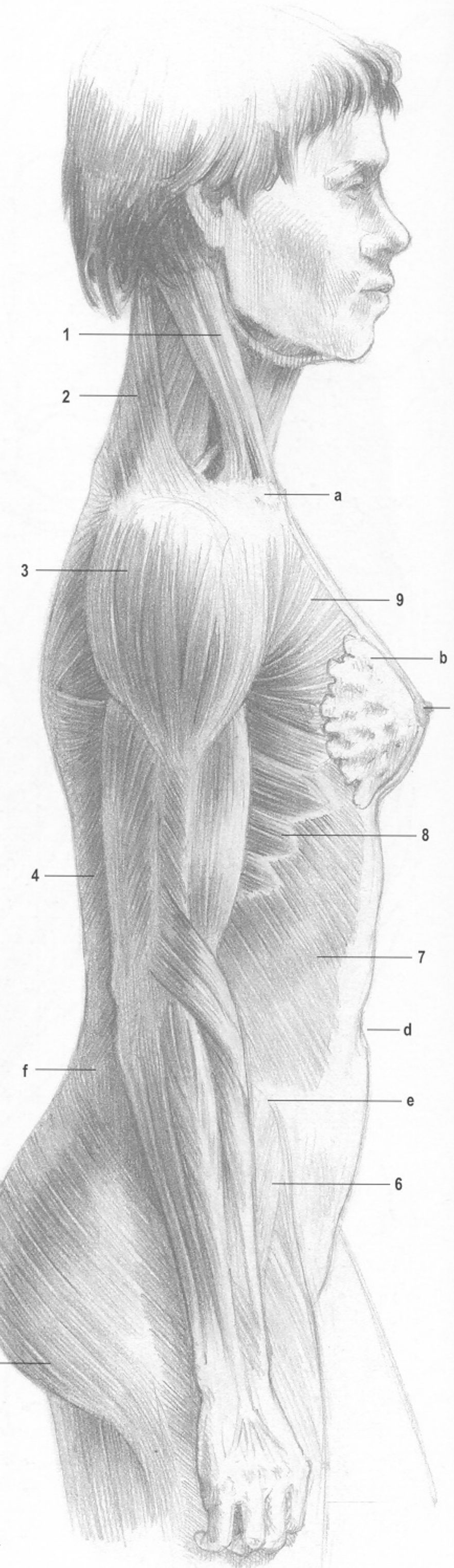

Fig. 217
Músculos superficiales del tronco

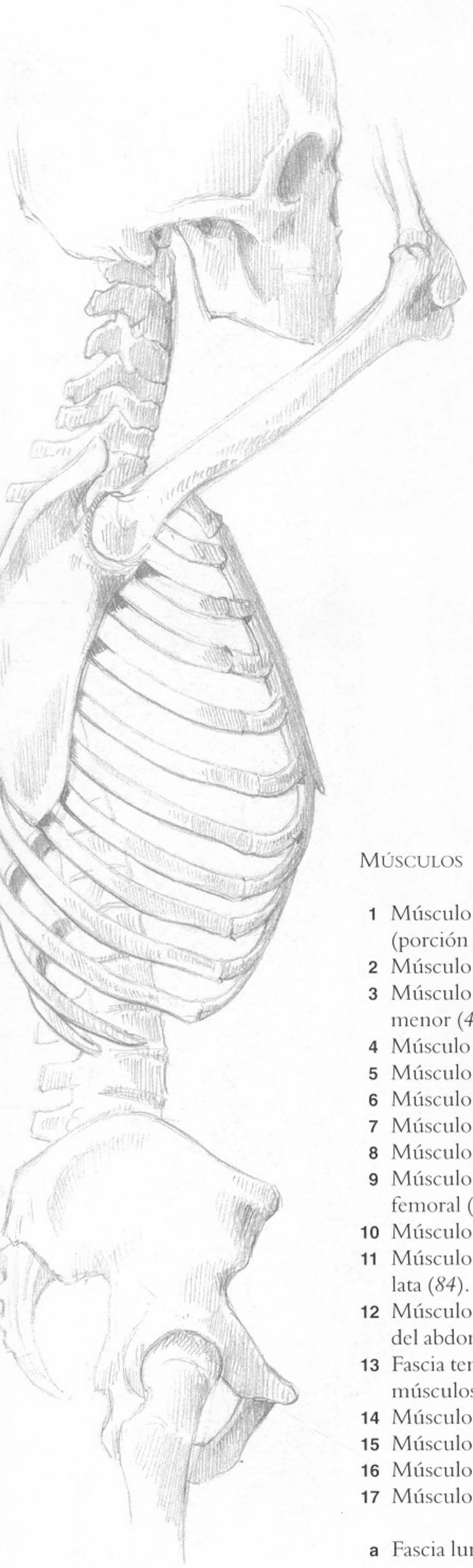

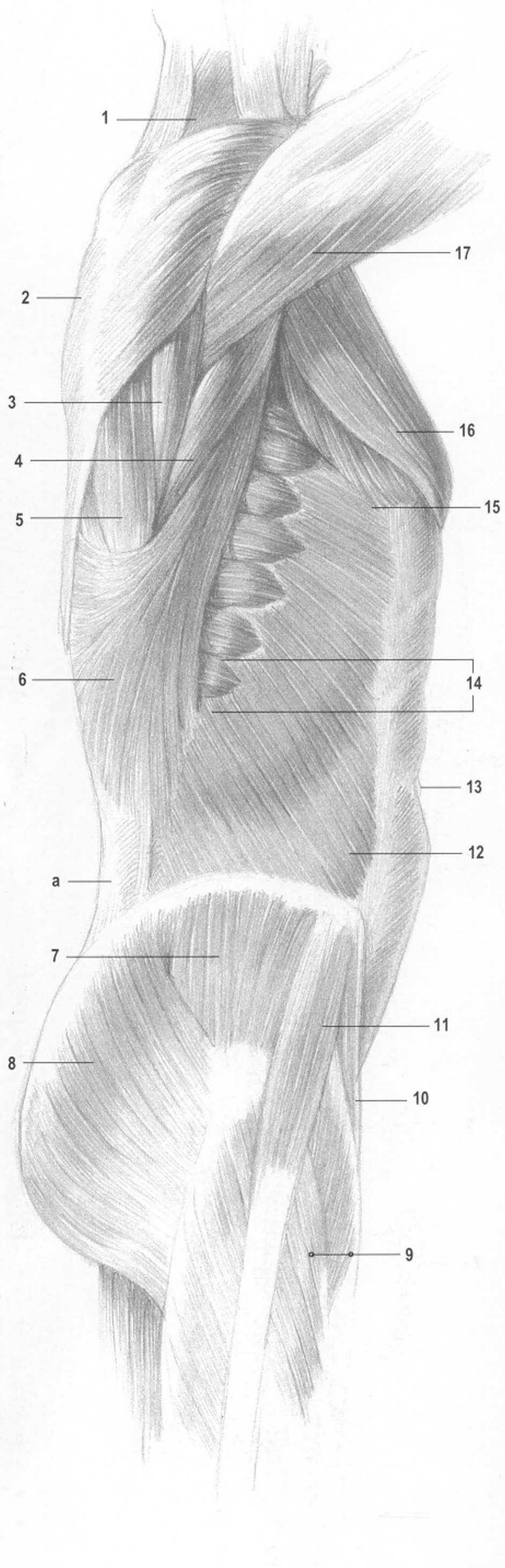

Músculos

1 Músculo esplenio (porción cefálica)(*5*).
2 Músculo trapecio (*20*).
3 Músculo redondo menor (*44*).
4 Músculo redondo mayor (*45*).
5 Músculo infraespinoso (*43*).
6 Músculo dorsal ancho (*21*).
7 Músculo glúteo medio (*82*).
8 Músculo glúteo mayor (*81*).
9 Músculo cuádriceps femoral (*97*).
10 Músculo sartorio (*88*).
11 Músculo tensor de la fascia lata (*84*).
12 Músculo oblicuo externo del abdomen (*37*).
13 Fascia tendinosa de los músculos abdominales (*37*).
14 Músculo serrato mayor (*31*).
15 Músculo pectoral menor (*29*).
16 Músculo pectoral mayor (*28*).
17 Músculo deltoides (*41*).

a Fascia lumbodorsal.

Fig. 218
Estudios de la musculatura torácica

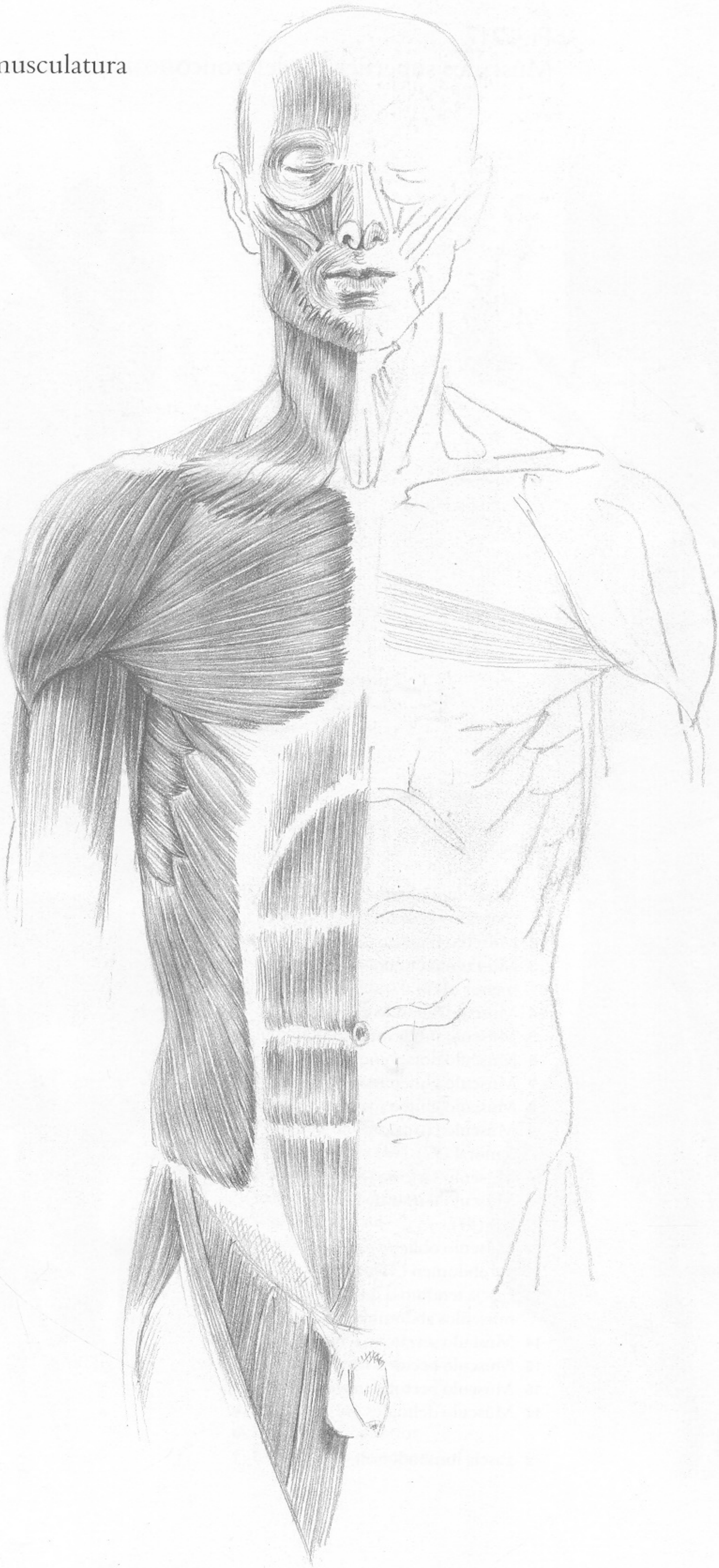

MÚSCULOS ABDOMINALES

Fig. 219
Músculos de la caja torácica y del abdomen

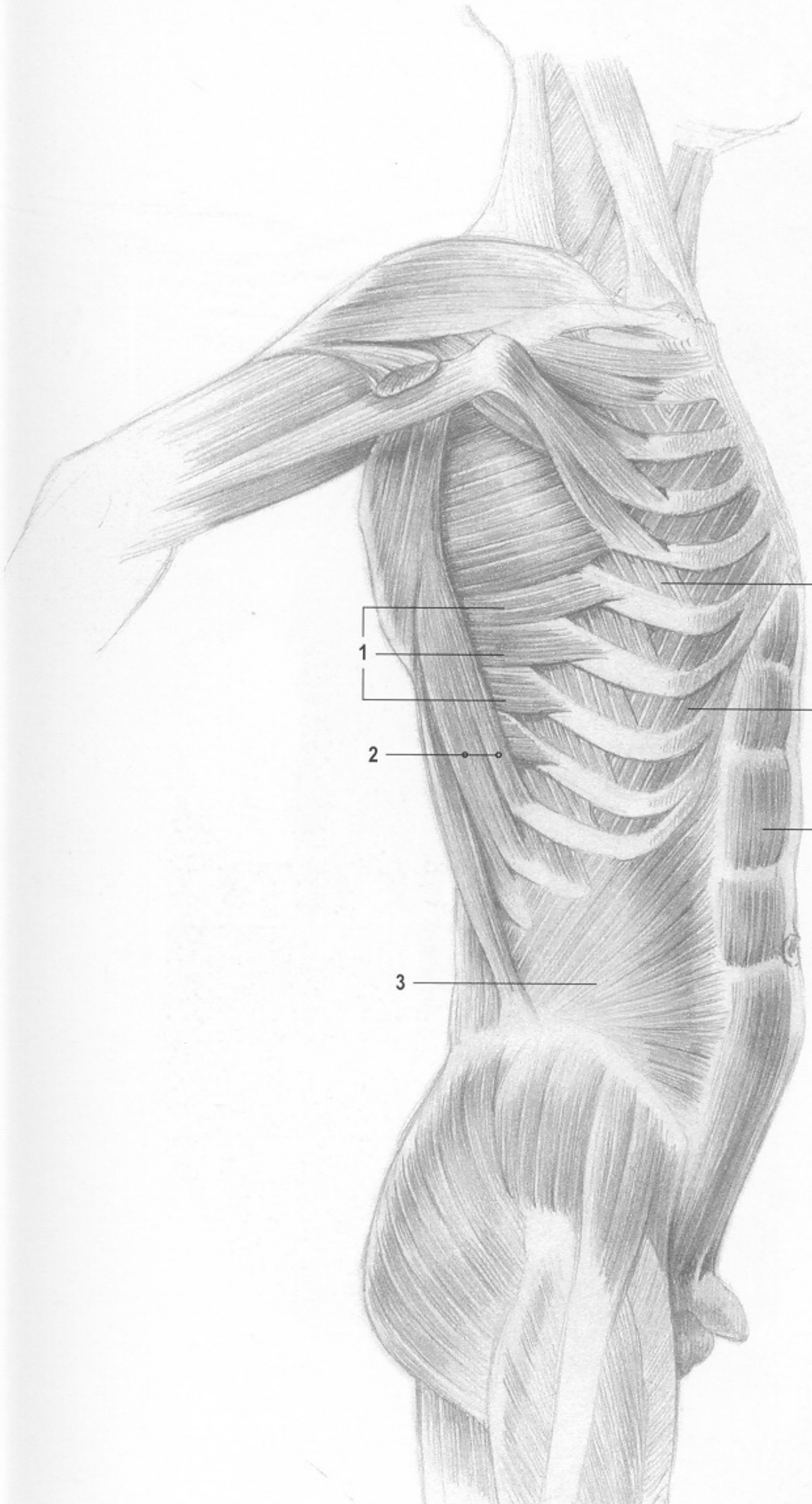

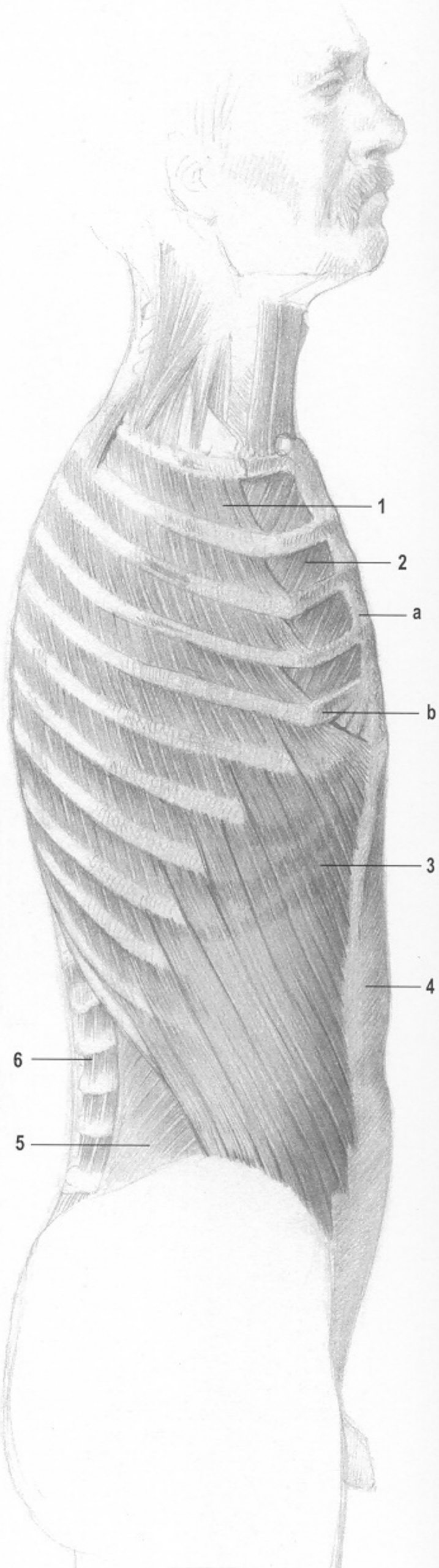

CAPA SUPERFICIAL

1 Músculo serrato mayor (*31*).
2 Músculo dorsal ancho (*21*).
3 Músculo oblicuo interno del abdomen (*38*).
4 Músculo recto mayor del abdomen (*35*).
5 Músculos intercostales interno (*32*).
6 Músculos intercostales externos (*32*).

CAPA PROFUNDA

1 Músculos intercostales externos (*32*).
2 Músculos intercostales internos (*32*).
3 Músculo oblicuo externo del abdomen (*37*).
4 Vaina del músculo recto abdominal.
5 Músculo oblicuo interno del abdomen (*38*).
6 Músculos intertransversos (*26/7*).

a Esternón.
b Cartílago de la 5ª costilla.

Fig. 220
Músculos abdominales

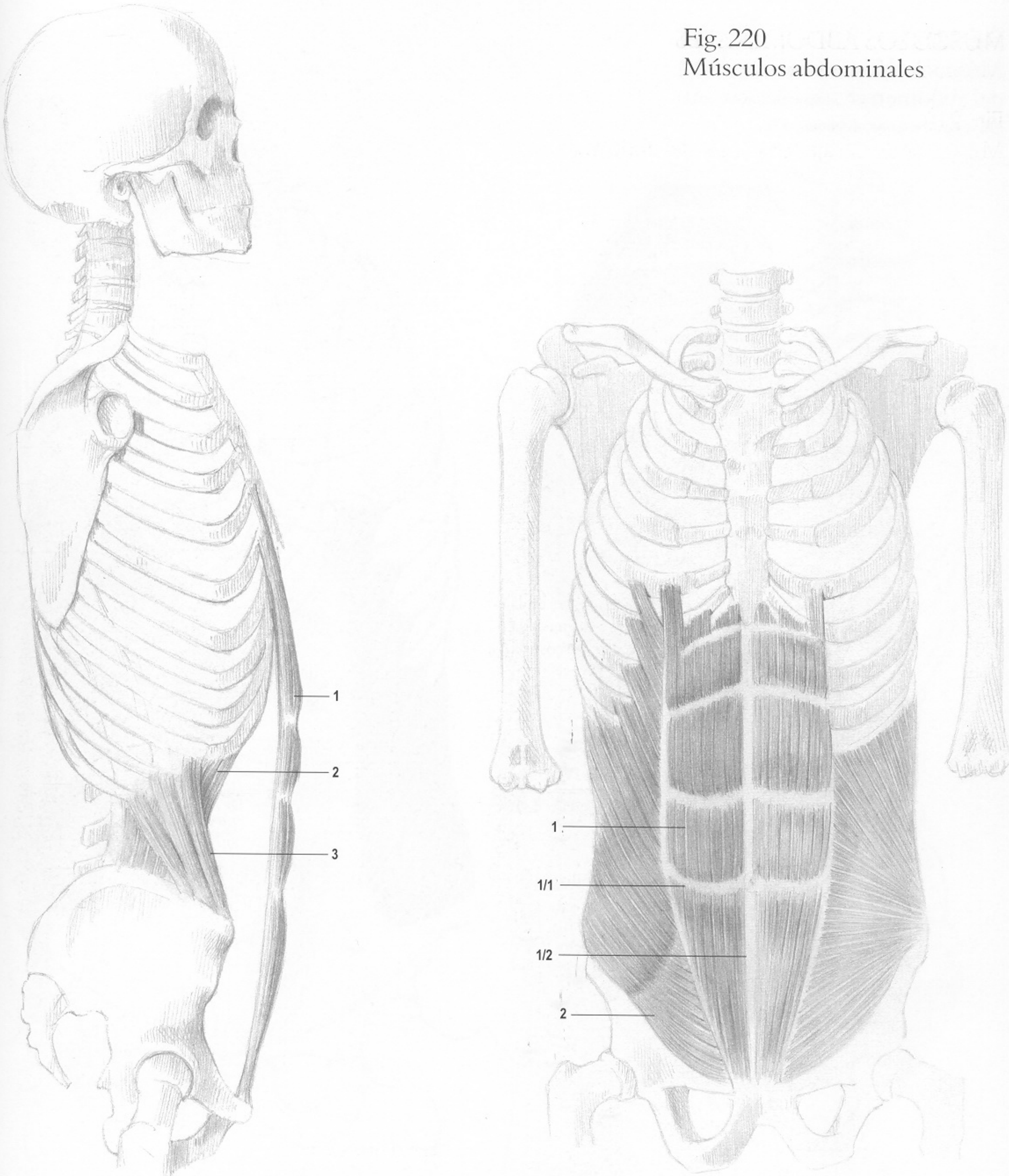

1 Músculo recto mayor del abdomen (*35*).
1/1 Intersecciones tendinosas.
1/2 Línea alba.
2 Músculo oblicuo interno del abdomen (*38*).
3 Músculo cuadrado lumbar (*80*).

Estos músculos forman las paredes lateral y anterior del abdomen. En las personas jóvenes y atléticas se observa claramente bajo la piel los bordes y las intersecciones tendinosas del músculo recto del abdomen, así como la línea alba (línea media del abdomen). En los bordes de estos músculos se encuentra el arco costal y (caudalmente) la cresta iliaca. Las cuatro capas de los músculos abdominales se encuentran superpuestas y sus fibras están dispuestas transversalmente.

Fig. 221
Músculo oblicuo externo
del abdomen
(*M. obliquus externus abdominis, 37*)

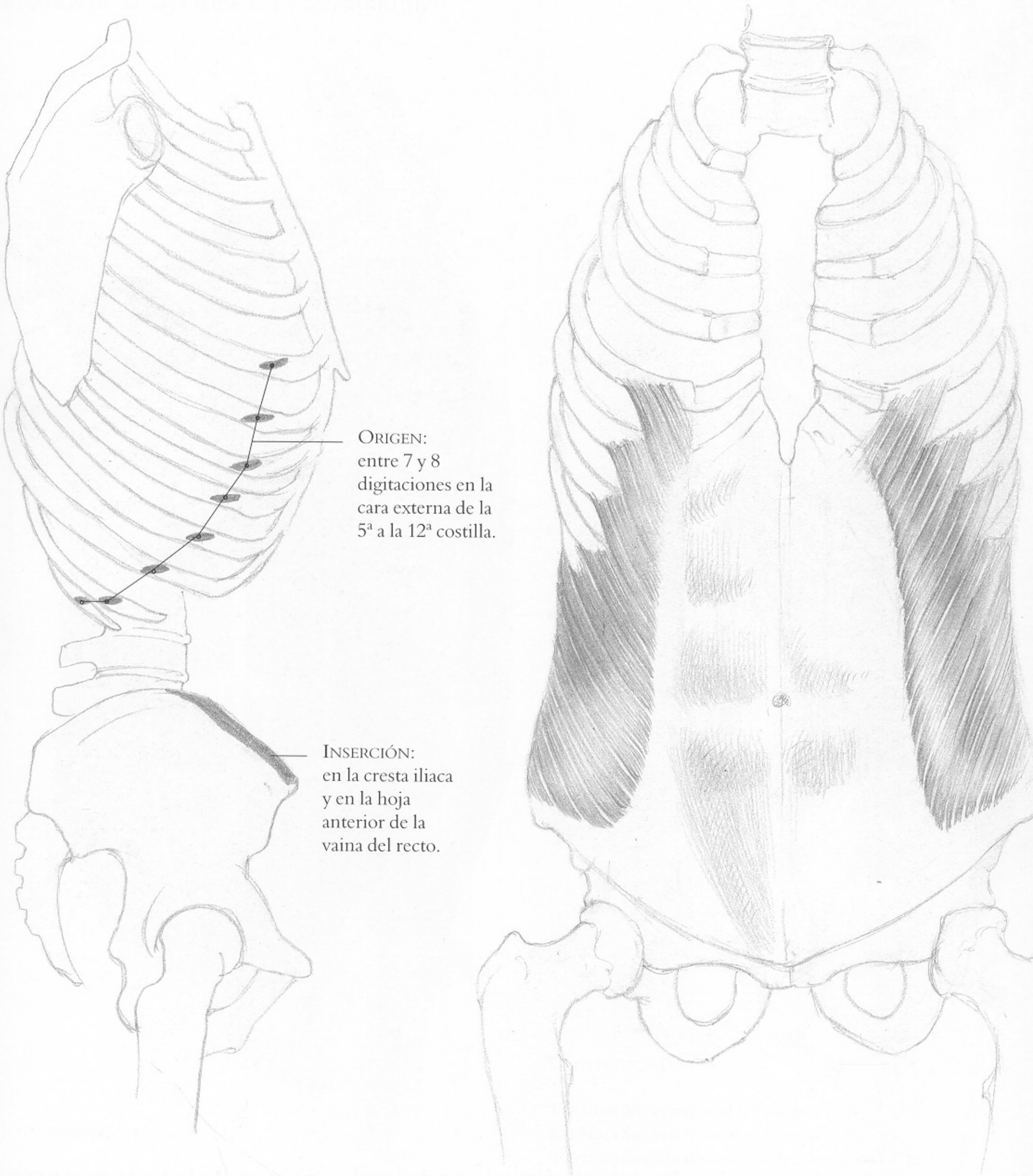

ORIGEN:
entre 7 y 8
digitaciones en la
cara externa de la
5ª a la 12ª costilla.

INSERCIÓN:
en la cresta iliaca
y en la hoja
anterior de la
vaina del recto.

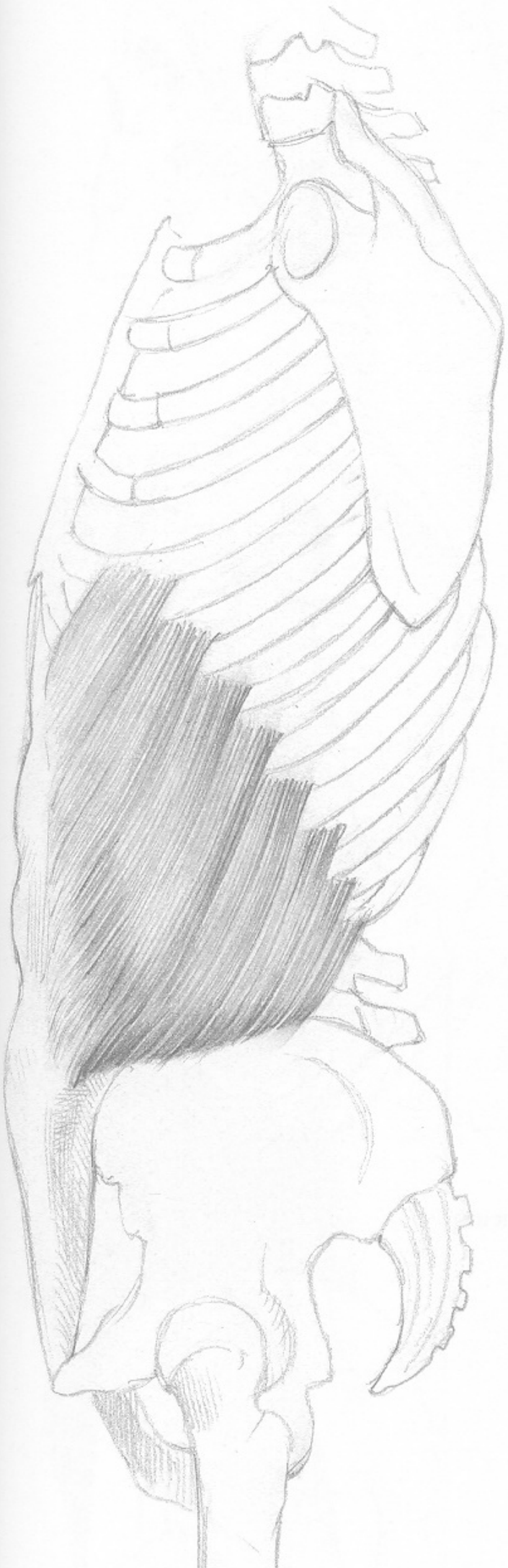

Función:
protección de los órganos pelvianos, presión durante la defecación y el parto; flexión y rotación (unilateral) del tronco.

Fig. 222
Músculos intercostales externos
(*Mm. intercostales externi, 32*)

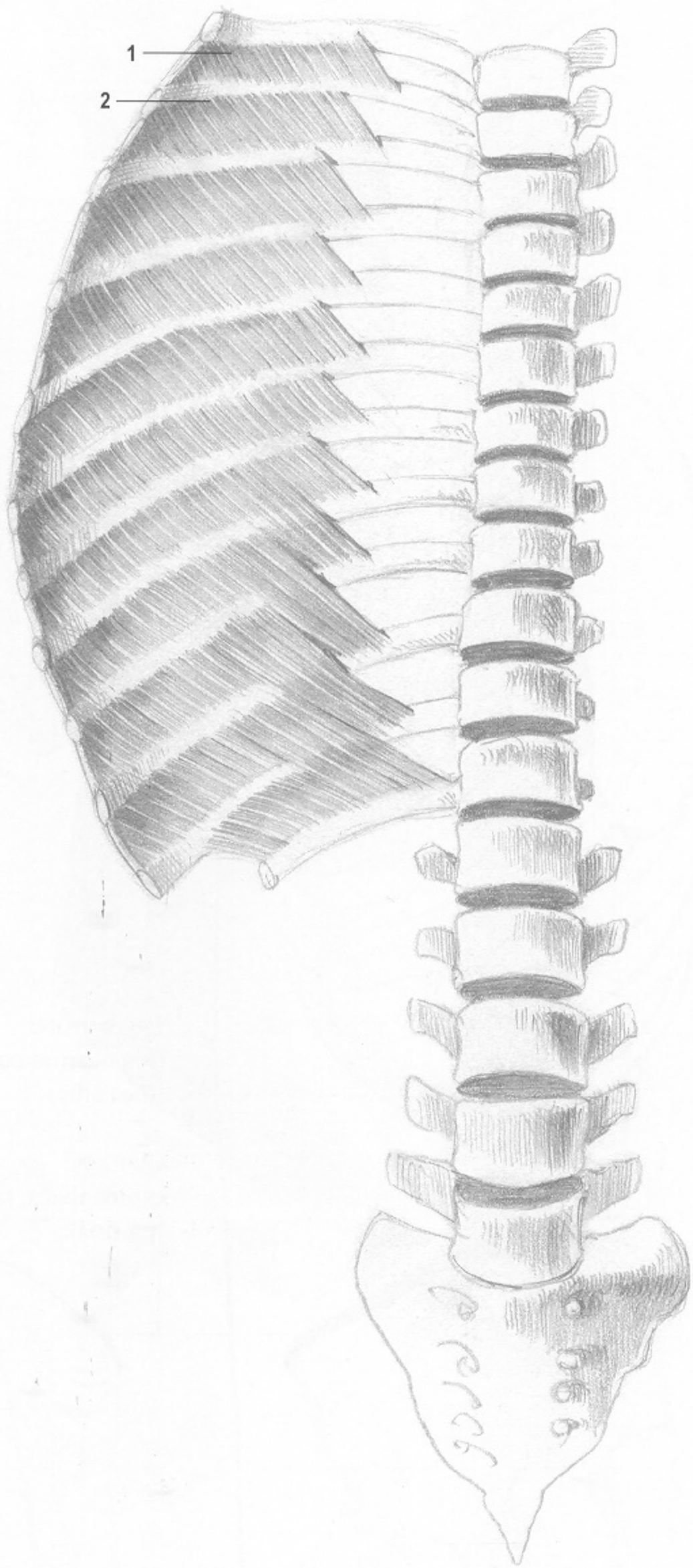

Origen:
borde inferior de las costillas (**1**).

Inserción:
borde superior de la siguiente costilla (**2**).

Función:
elevación de las costillas y desplazamiento hacia adelante.

Fig. 223
Músculo oblicuo interno
del abdomen
(*M. obliquus internus abdominis, 38*)

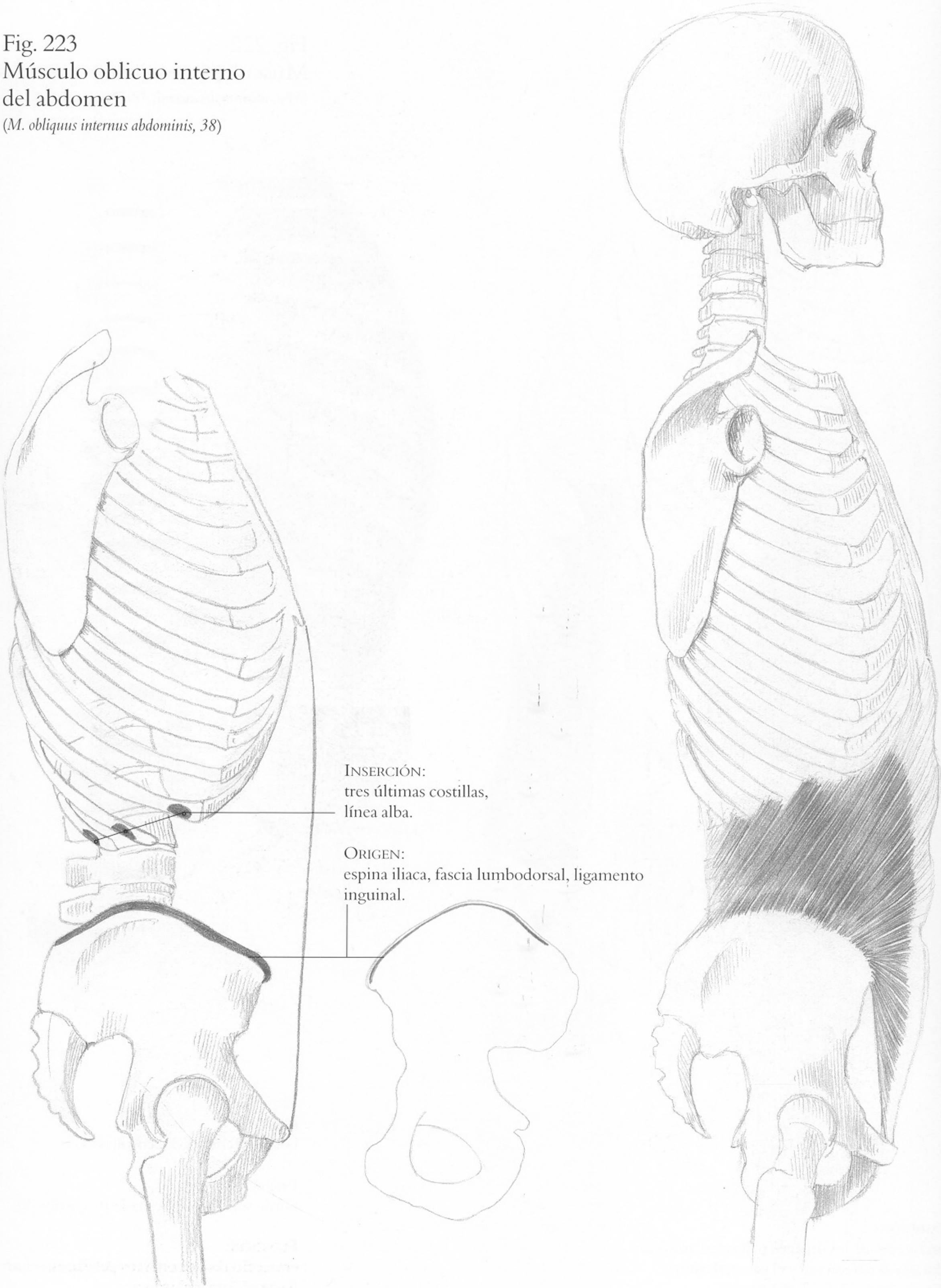

INSERCIÓN:
tres últimas costillas,
línea alba.

ORIGEN:
espina iliaca, fascia lumbodorsal, ligamento
inguinal.

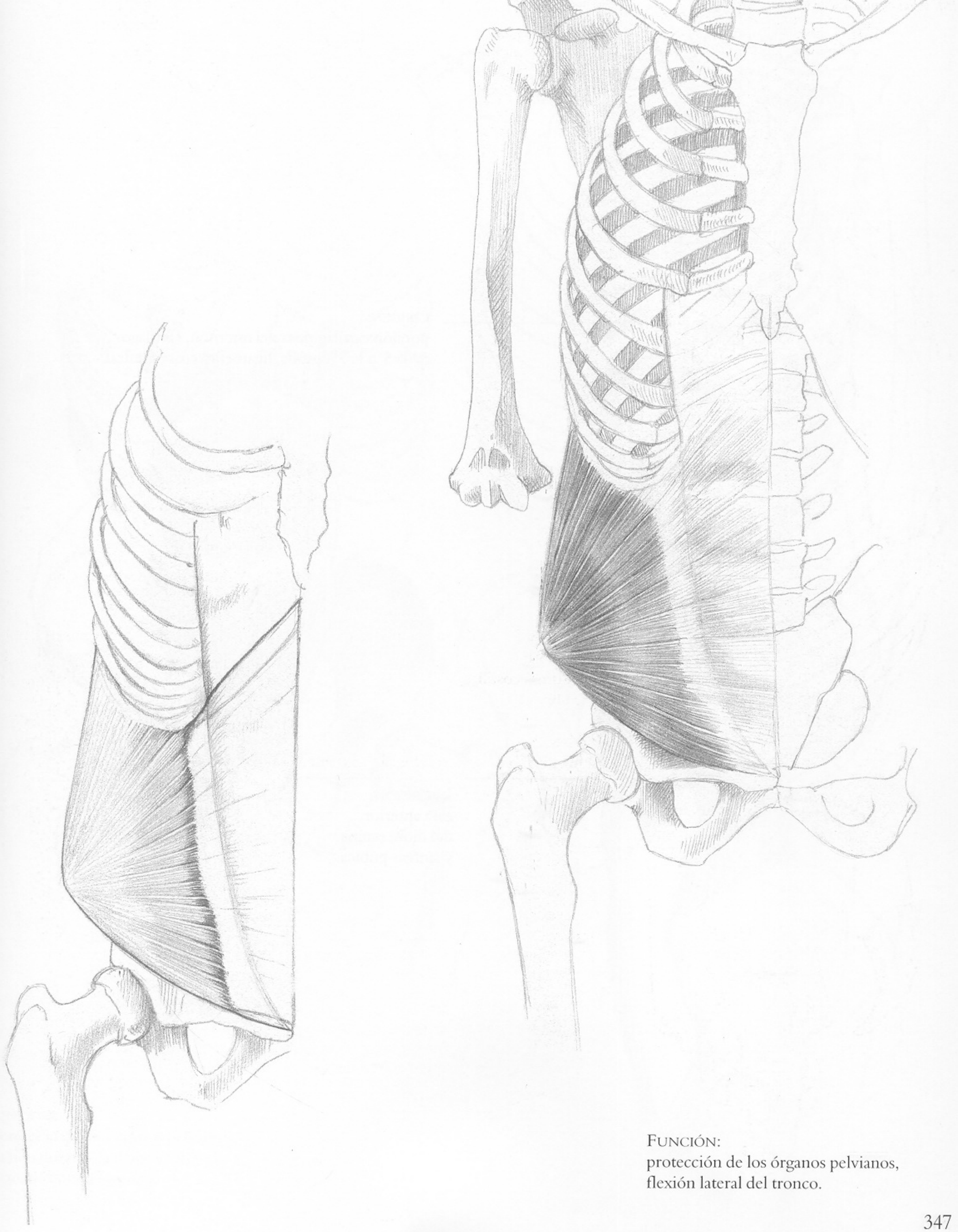

FUNCIÓN:
protección de los órganos pelvianos,
flexión lateral del tronco.

Fig. 224
Músculo recto mayor del abdomen
(*M. rectus abdominis, 35*)

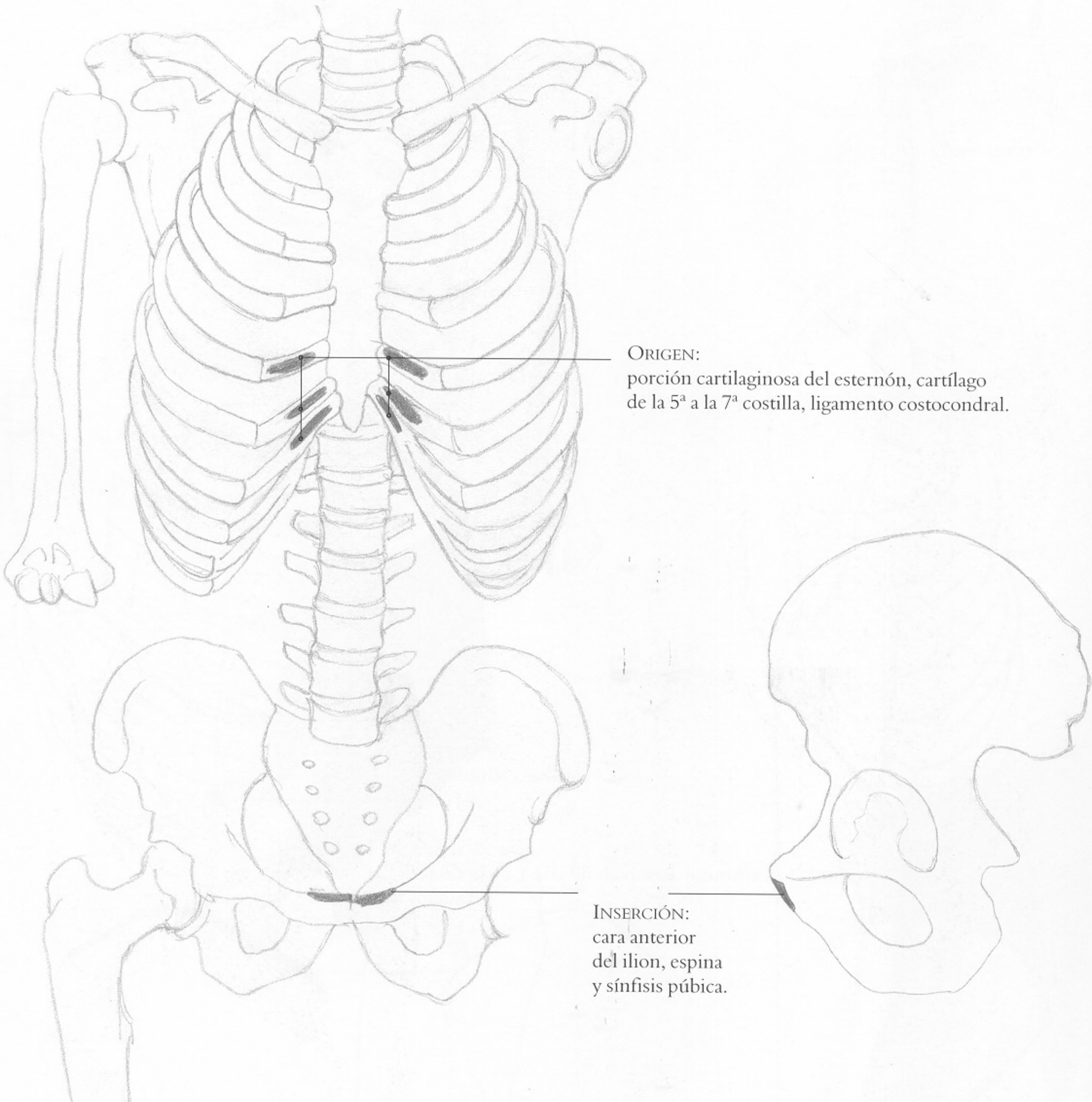

ORIGEN:
porción cartilaginosa del esternón, cartílago de la 5ª a la 7ª costilla, ligamento costocondral.

INSERCIÓN:
cara anterior del ilion, espina y sínfisis púbica.

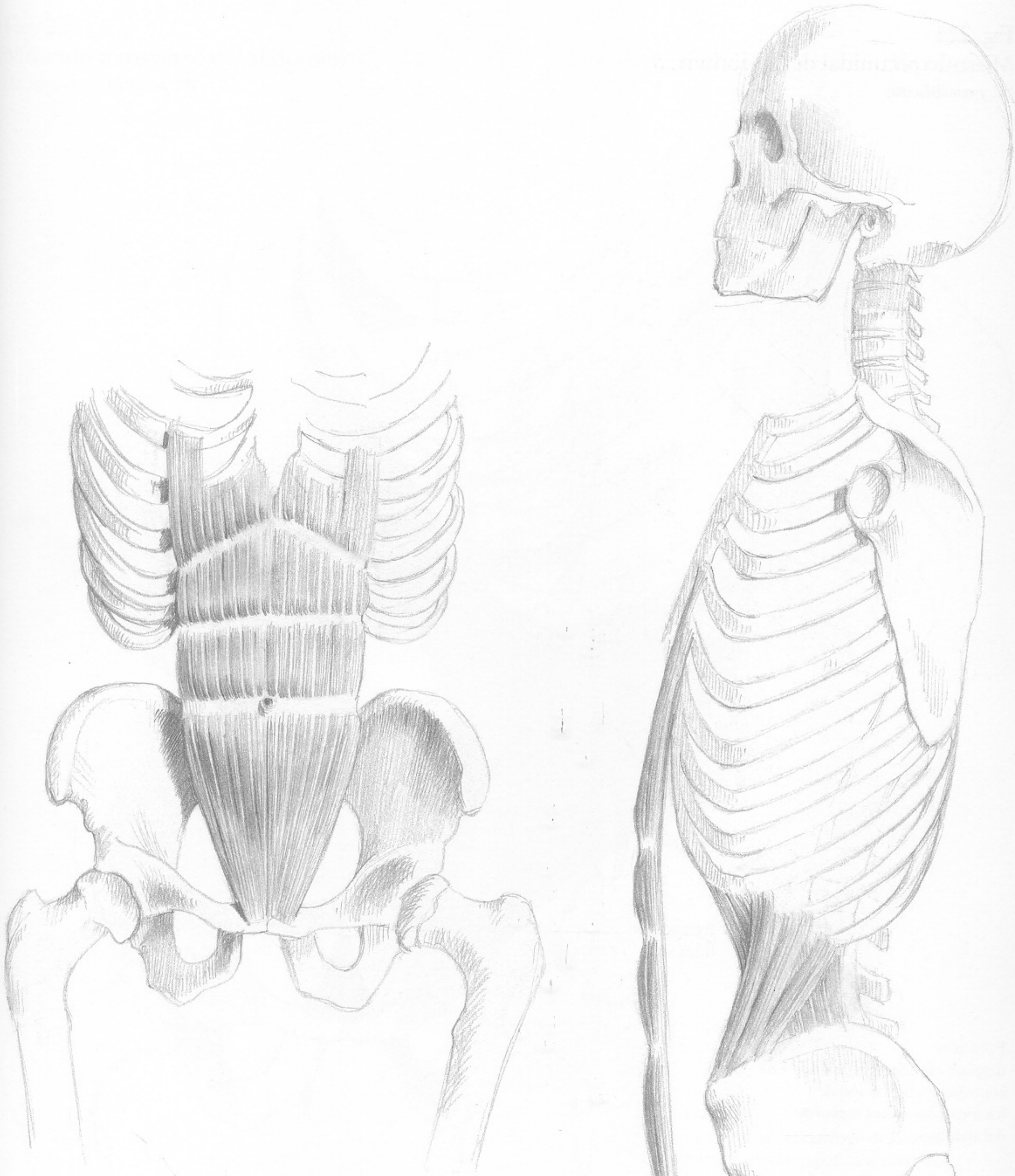

FUNCIÓN:
protección de los órganos pelvianos, presión durante la defecación y el parto, flexión del tronco.

Fig. 225
Músculo piramidal del abdomen
(*M. pyramidalis, 36*)

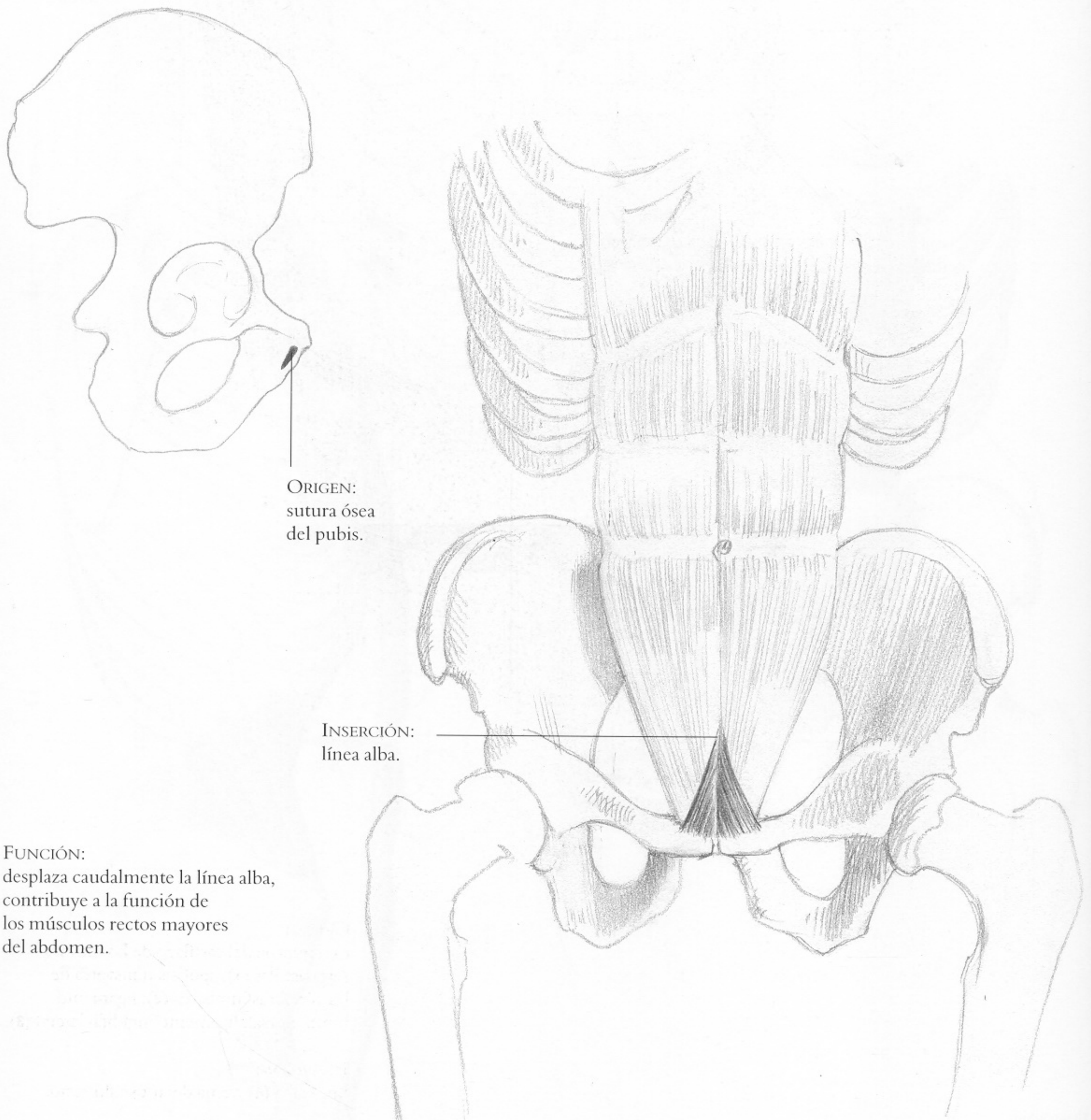

ORIGEN:
sutura ósea
del pubis.

INSERCIÓN:
línea alba.

FUNCIÓN:
desplaza caudalmente la línea alba,
contribuye a la función de
los músculos rectos mayores
del abdomen.

Fig. 226
Músculo transverso del abdomen
(*M. transversus abdominis, 39*)

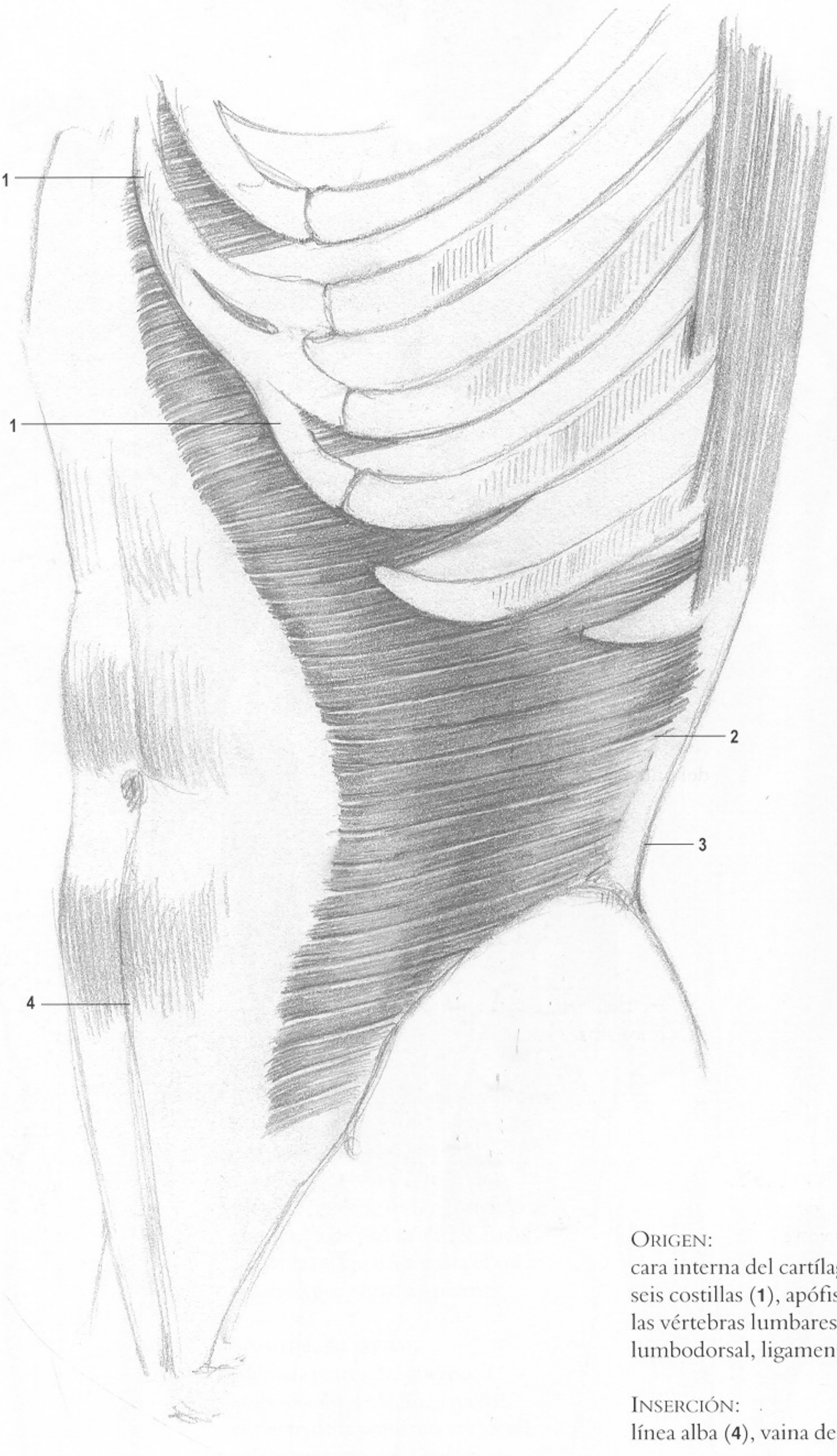

ORIGEN:
cara interna del cartílago de las últimas seis costillas (**1**), apófisis transversa de las vértebras lumbares (**2**); ligamento lumbodorsal, ligamento inguinal lateral (**3**).

INSERCIÓN:
línea alba (**4**), vaina del músculo recto.

FUNCIÓN:
presión durante el proceso de defecación y durante el parto.

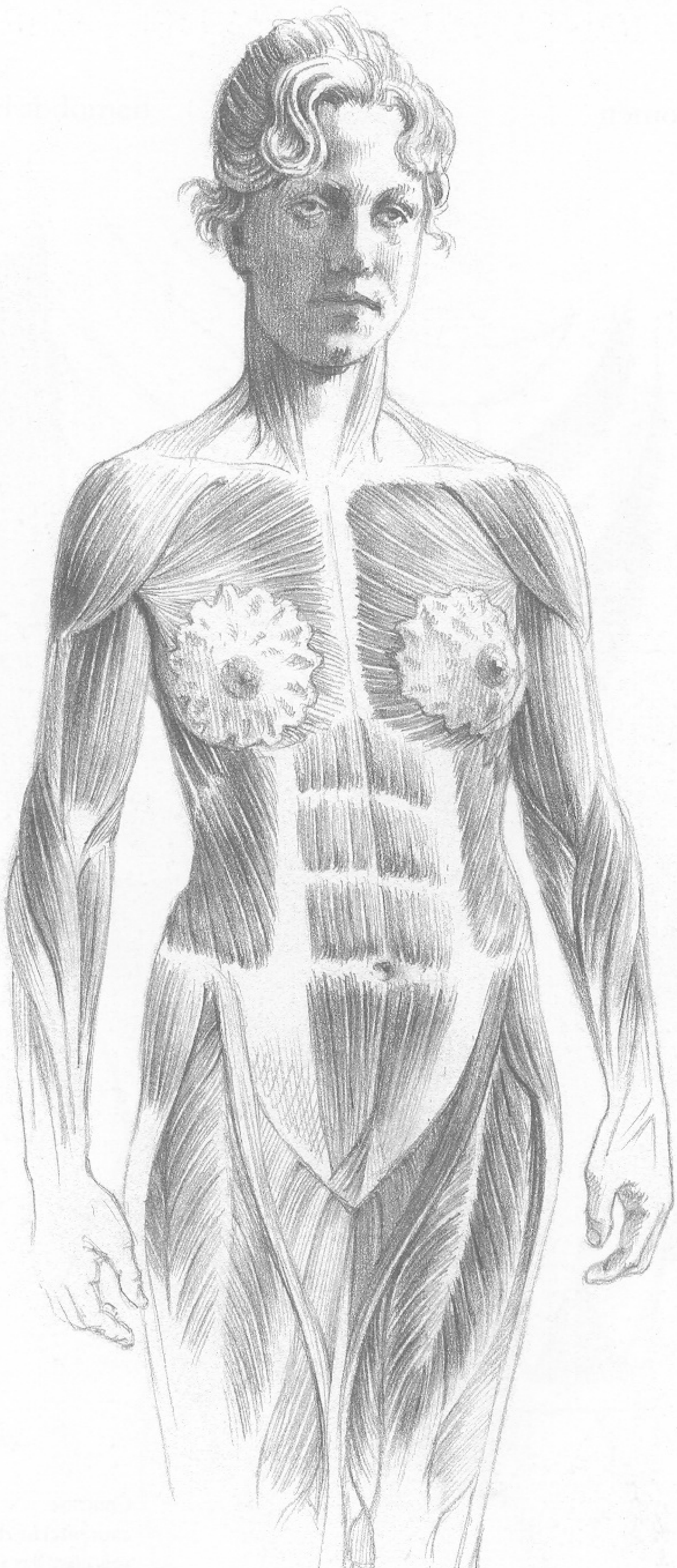

Fig. 227
El eje del cuerpo

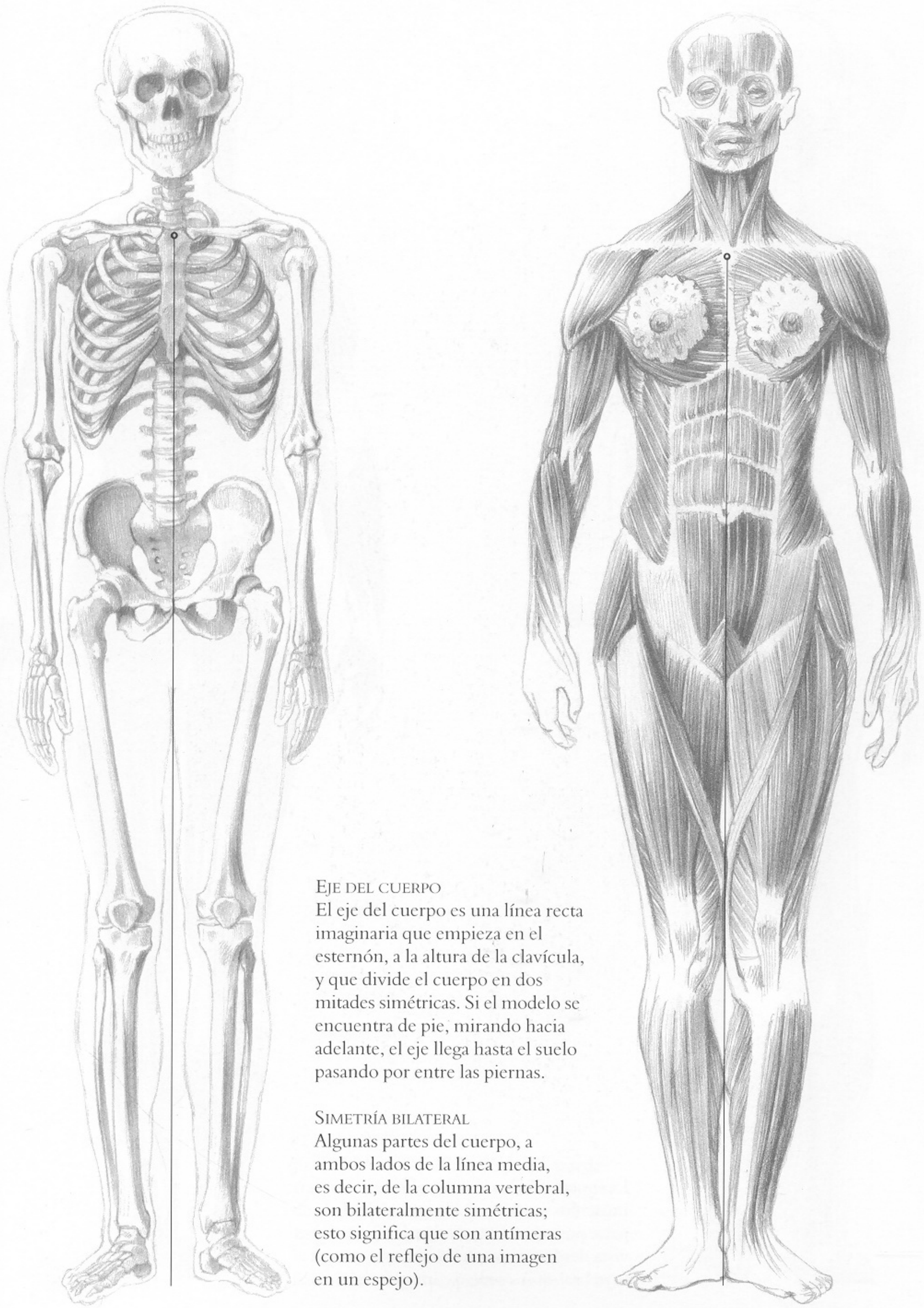

Eje del cuerpo

El eje del cuerpo es una línea recta imaginaria que empieza en el esternón, a la altura de la clavícula, y que divide el cuerpo en dos mitades simétricas. Si el modelo se encuentra de pie, mirando hacia adelante, el eje llega hasta el suelo pasando por entre las piernas.

Simetría bilateral

Algunas partes del cuerpo, a ambos lados de la línea media, es decir, de la columna vertebral, son bilateralmente simétricas; esto significa que son antímeras (como el reflejo de una imagen en un espejo).

El eje del cuerpo
(Continuación)

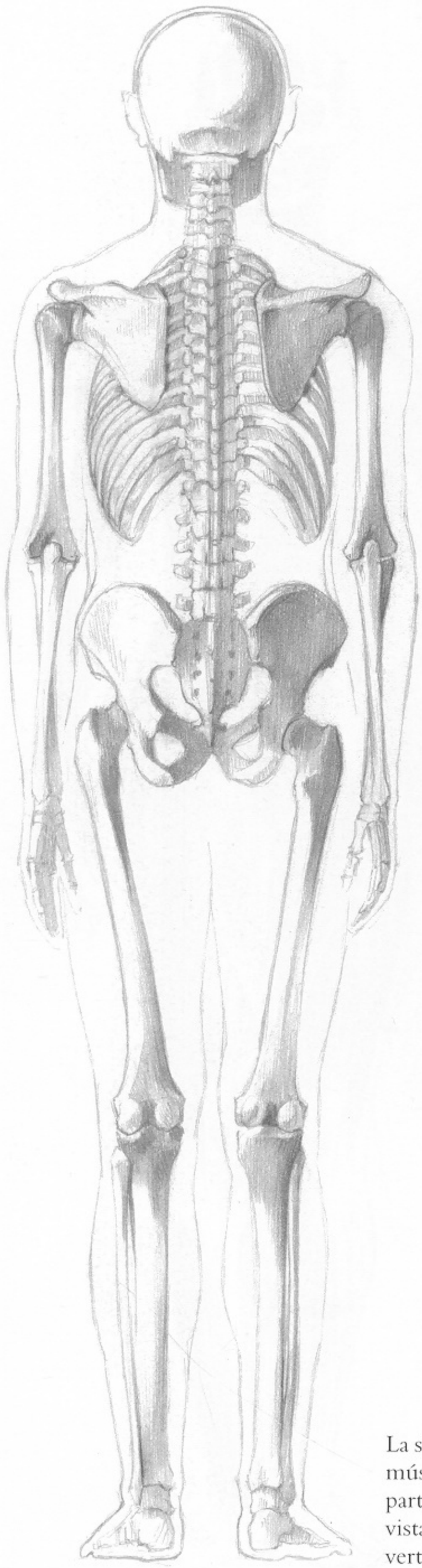

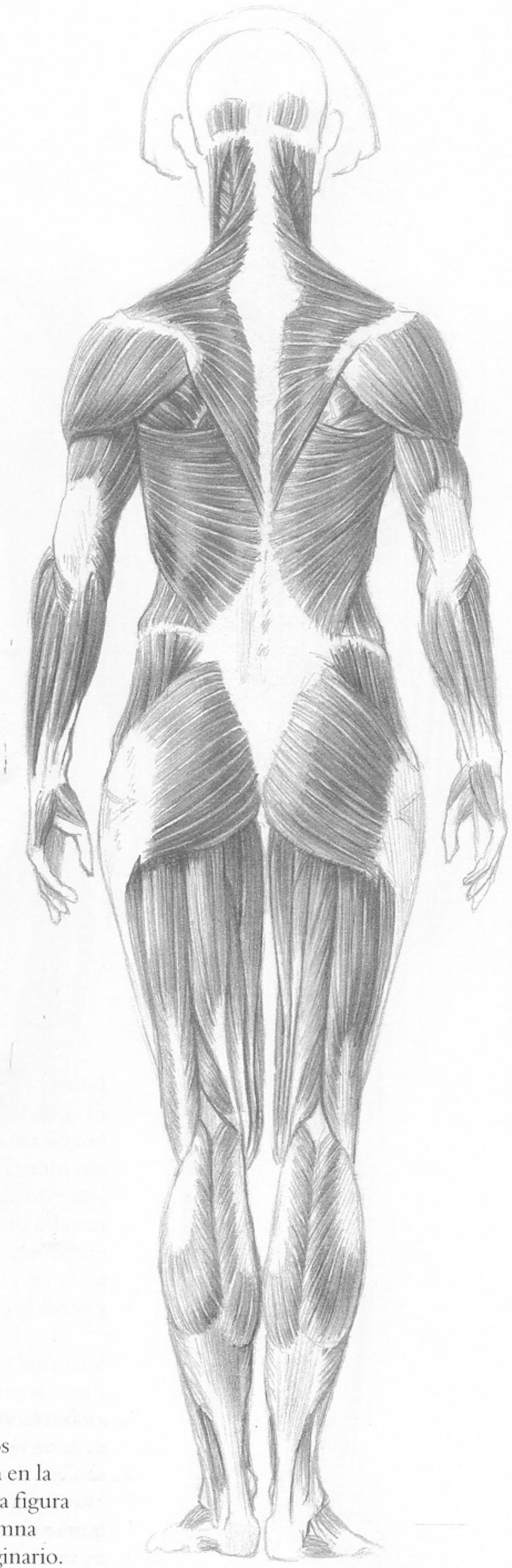

La simetría de los huesos y los músculos también se observa en la parte posterior. Para dibujar la figura vista desde esta parte, la columna vertebral sirve como eje imaginario.

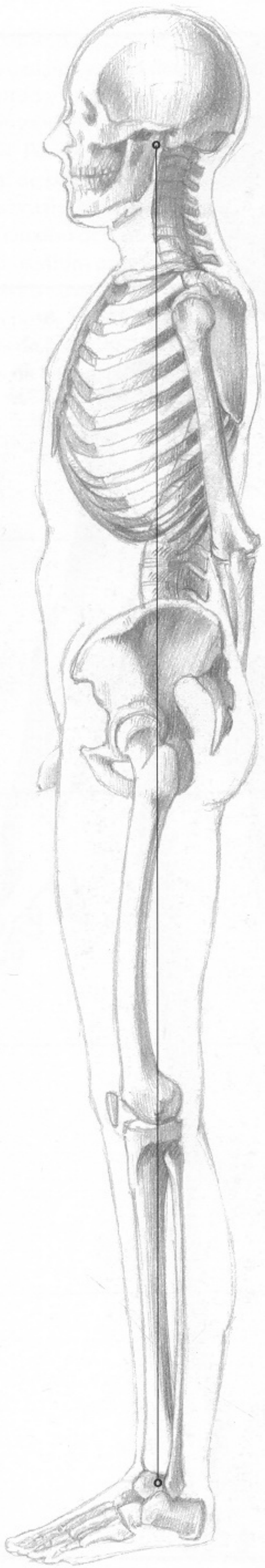

Si se observa el modelo de perfil, puede trazarse una línea recta imaginaria desde la oreja hasta el astrágalo. Esta línea imaginaria ayuda a dibujar la figura recta y evita que se incline hacia adelante o hacia atrás.

Fig. 228
Ontogénesis

Se llama ontogénesis al proceso de creación y desarrollo de un individuo. Se inicia con la concepción y finaliza con la muerte. El ritmo de desarrollo de los distintos órganos es diferente y provoca que las proporciones de algunas partes del cuerpo varíen. Así, por ejemplo, como el sistema nervioso se desarrolla de una forma temprana y rápida, un niño recién nacido tiene la cabeza grande, mientras que el tronco y las extremidades son cortos. Después del nacimiento se desarrollan los huesos de las extremidades: primero crecen

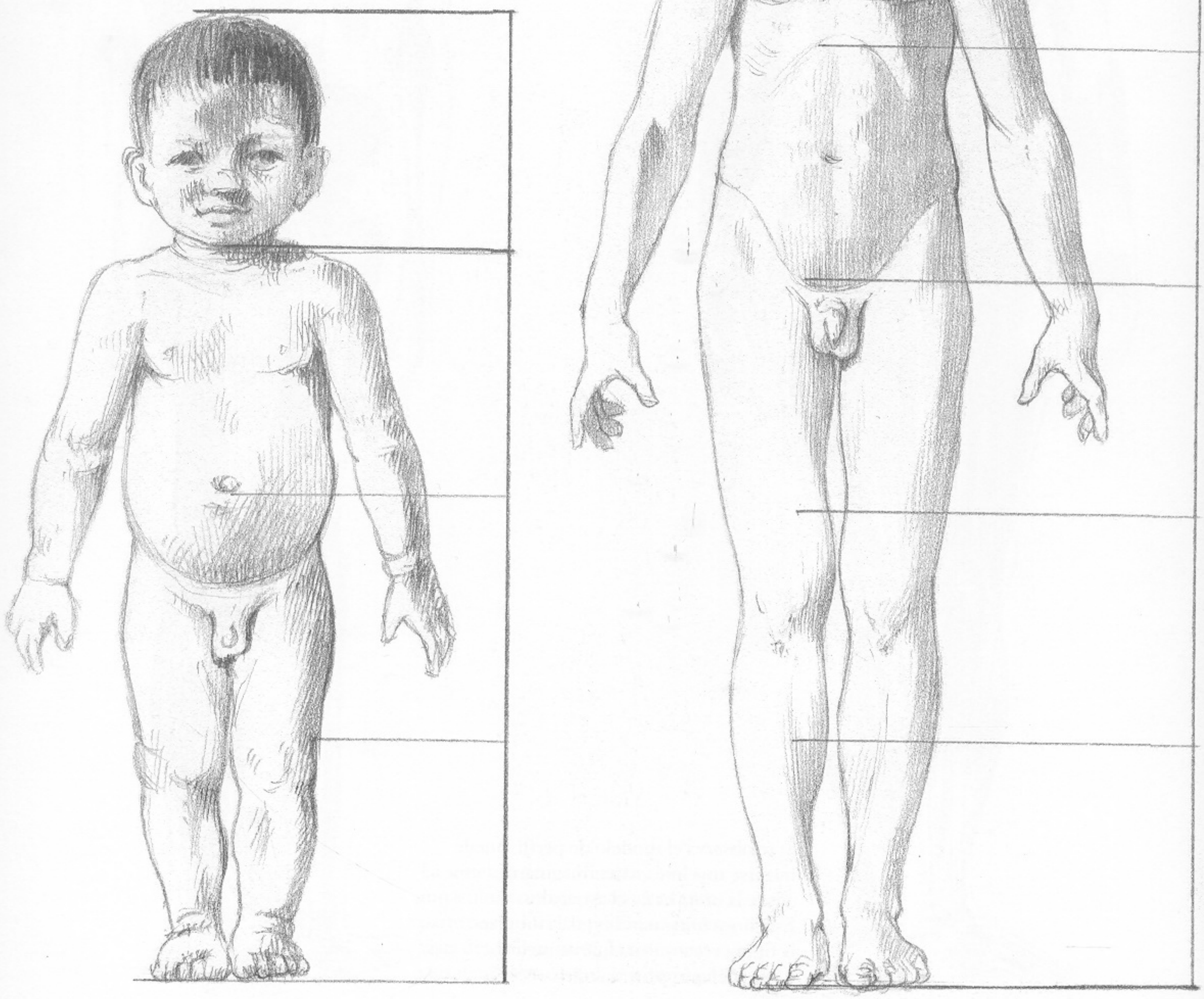

en longitud y luego en grosor. El número de fibras musculares ya está determinado, pero su longitud y grosor, así como su forma definitiva, dependen del desarrollo de los huesos. Por último, en la pubertad (hacia el final de la fase de crecimiento), los órganos sexuales desarrollan su estructura y tamaño definitivos.
Un organismo adulto presenta su estructura básica cuando se encuentra de pie y en reposo. Si alteramos las proporciones de las partes del cuerpo nos alejamos de esa posición.

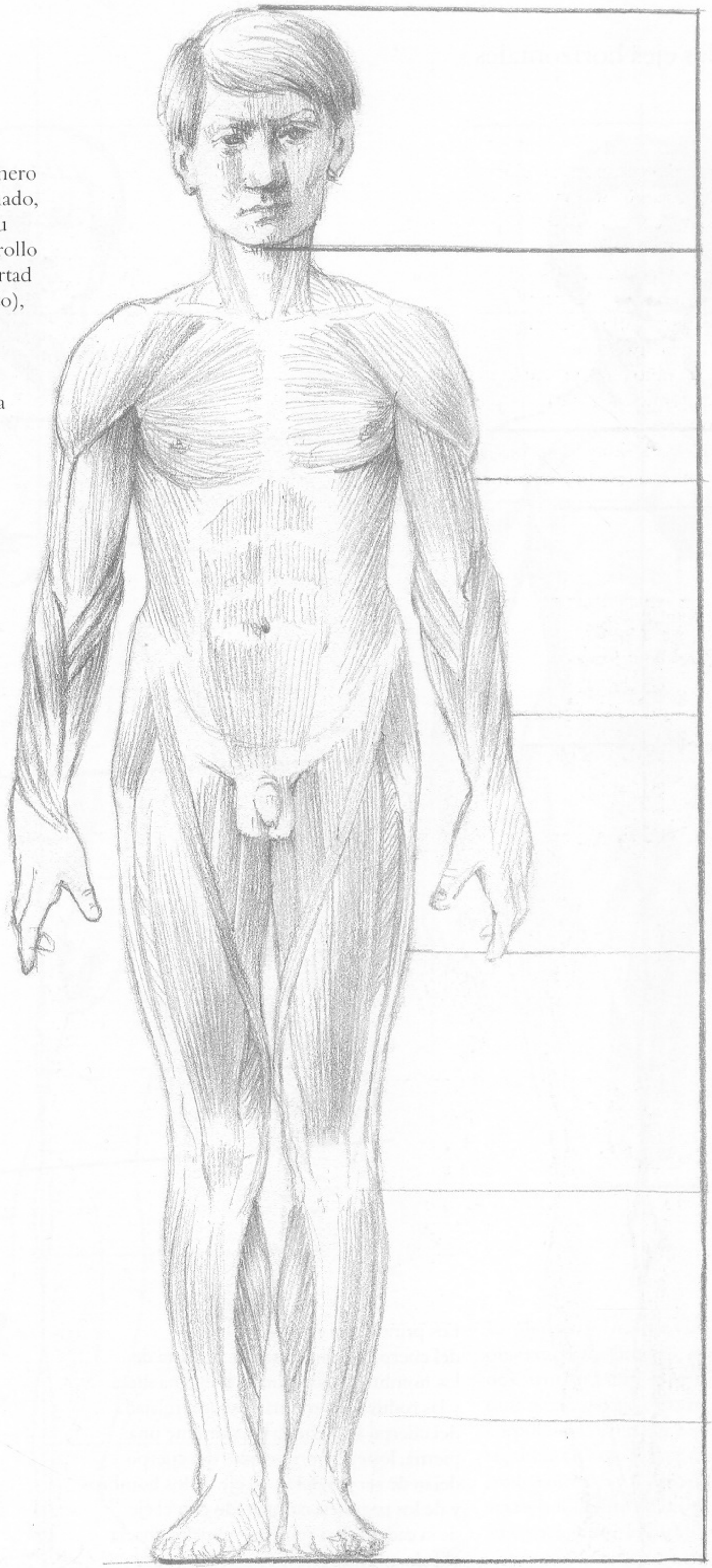

Fig. 229
Los principales ejes horizontales

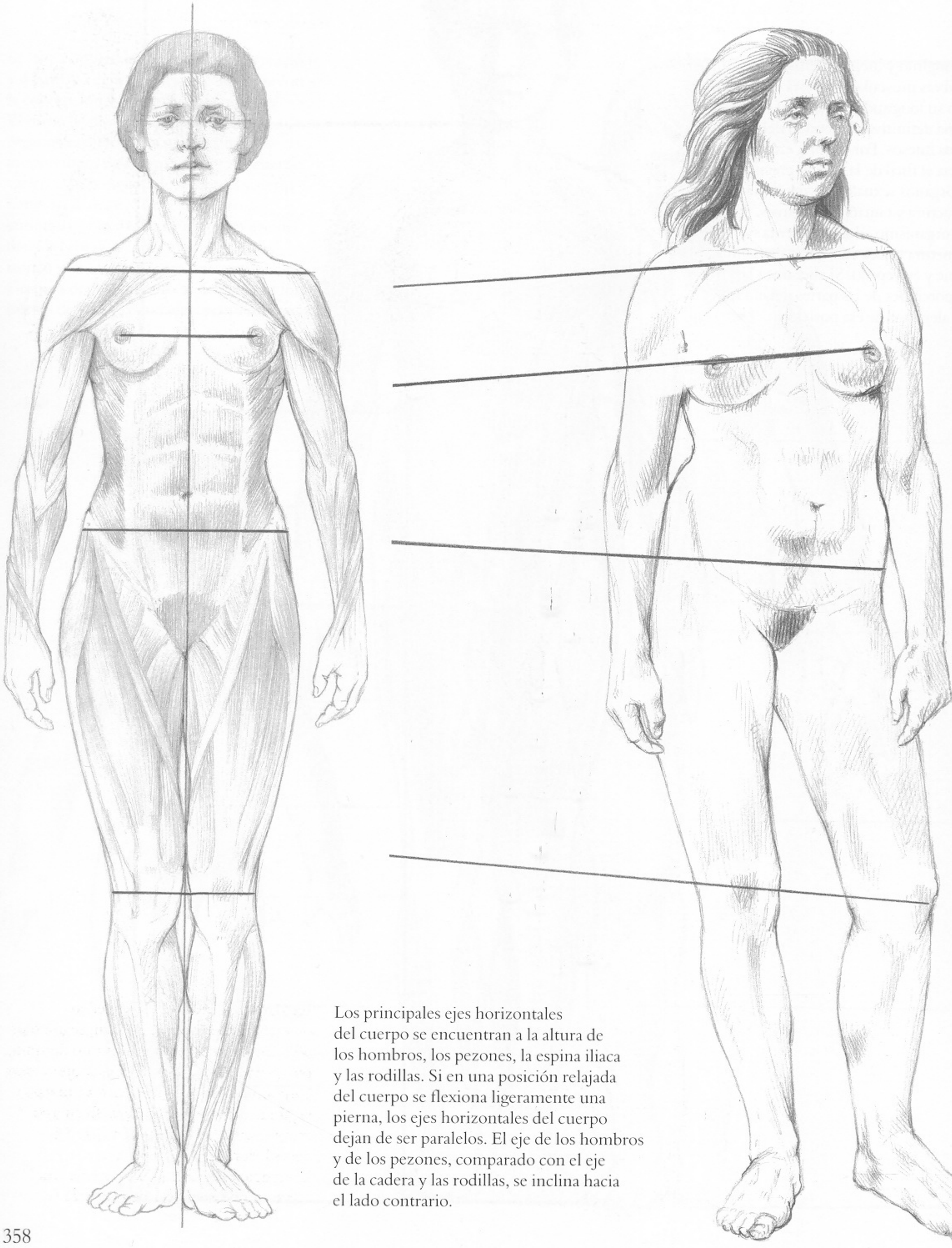

Los principales ejes horizontales del cuerpo se encuentran a la altura de los hombros, los pezones, la espina iliaca y las rodillas. Si en una posición relajada del cuerpo se flexiona ligeramente una pierna, los ejes horizontales del cuerpo dejan de ser paralelos. El eje de los hombros y de los pezones, comparado con el eje de la cadera y las rodillas, se inclina hacia el lado contrario.

Fig. 230
Metámeros

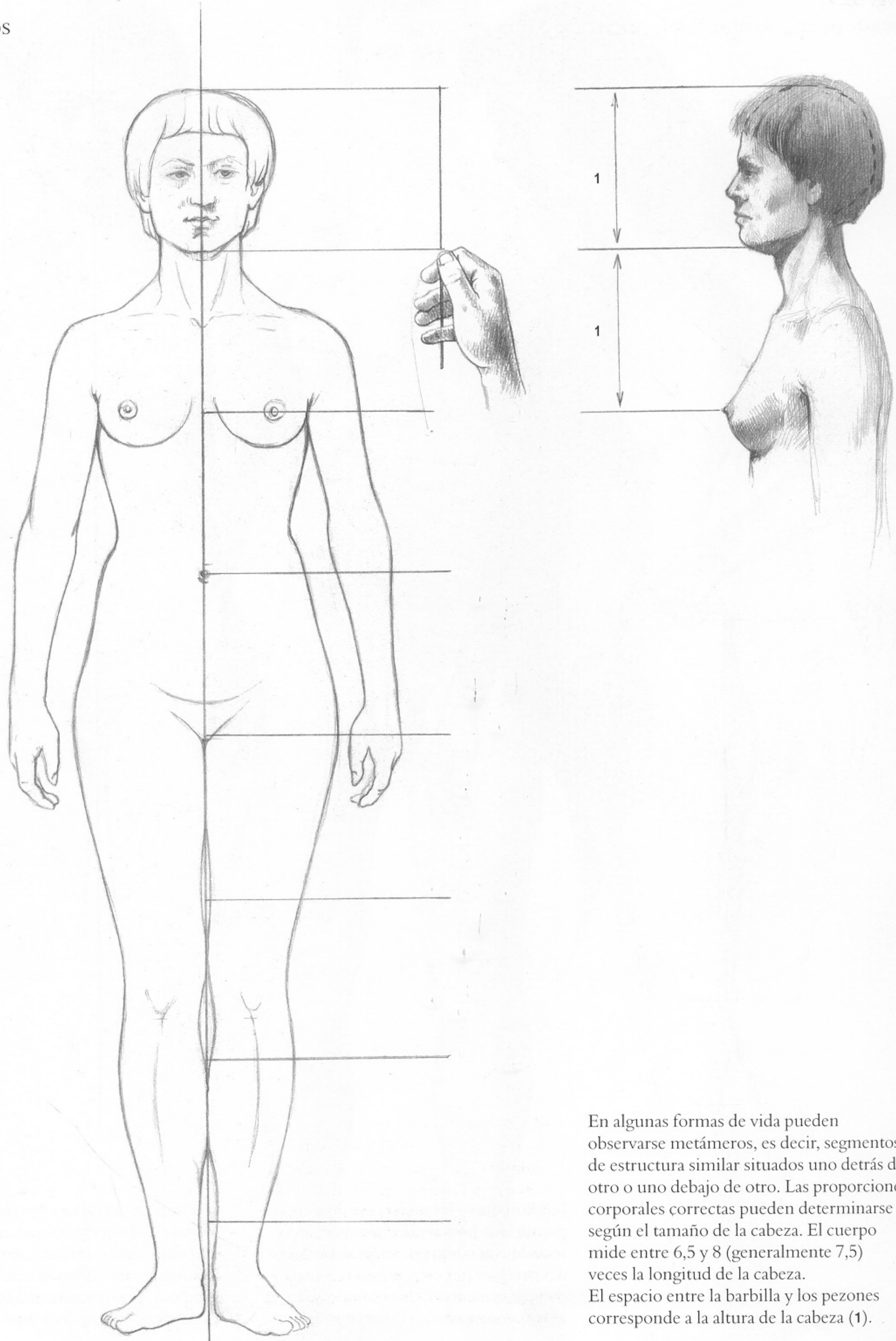

En algunas formas de vida pueden observarse metámeros, es decir, segmentos de estructura similar situados uno detrás de otro o uno debajo de otro. Las proporciones corporales correctas pueden determinarse según el tamaño de la cabeza. El cuerpo mide entre 6,5 y 8 (generalmente 7,5) veces la longitud de la cabeza.
El espacio entre la barbilla y los pezones corresponde a la altura de la cabeza (**1**).

Fig. 231
Sexo

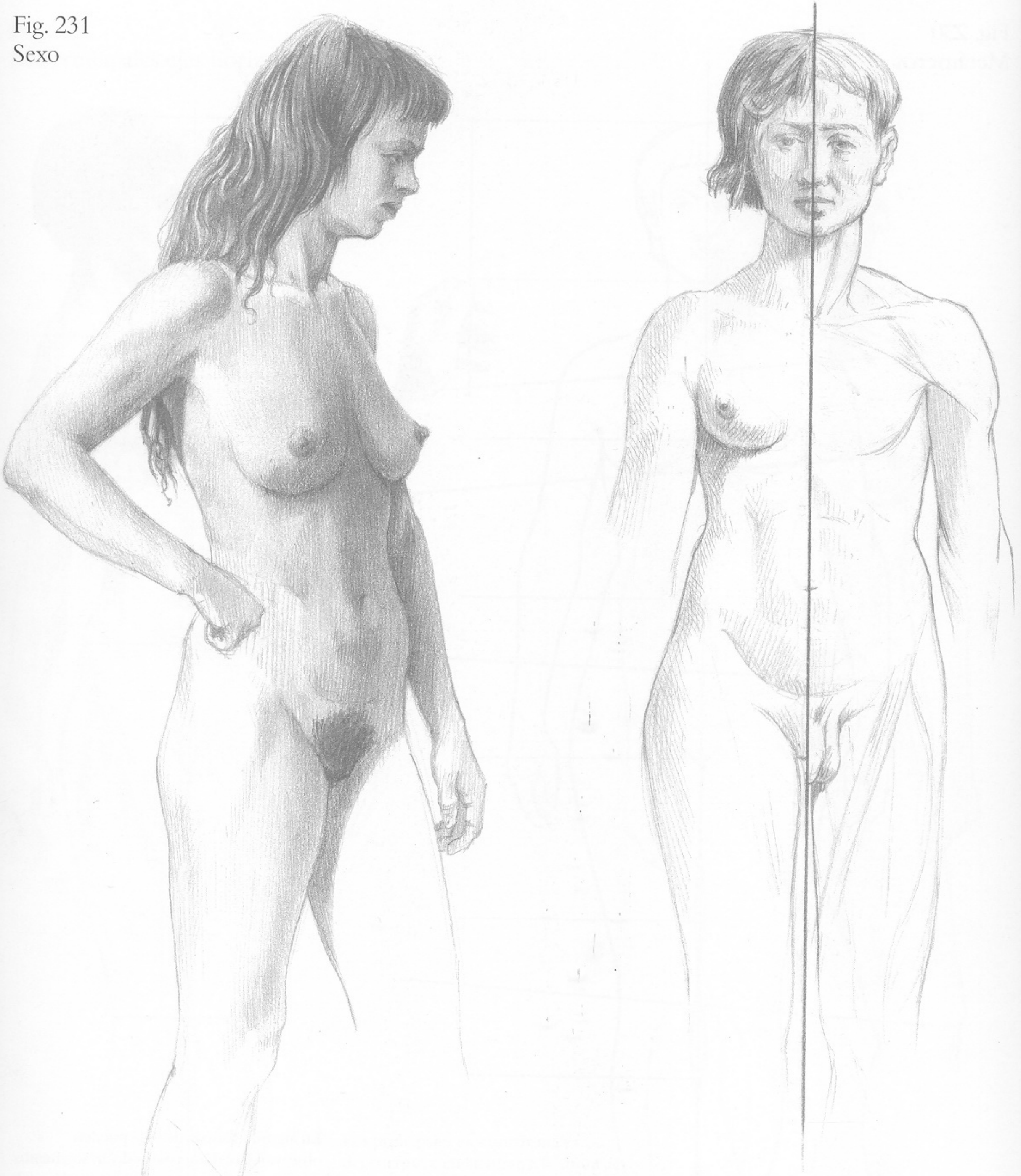

Los hombres y las mujeres se diferencian por un lado por las glándulas y órganos sexuales, así como por su localización y desarrollo, y por otro, por su fisiología y comportamiento. El hombre alcanza una mayor envergadura: el cuerpo es más voluminoso, su cabeza y pecho son más fuertes, la estructura ósea es más robusta y su musculatura está más desarrollada. La mujer es más homogénea, menos angulosa, de estructura más fina y delgada. La pelvis es más ancha y baja.

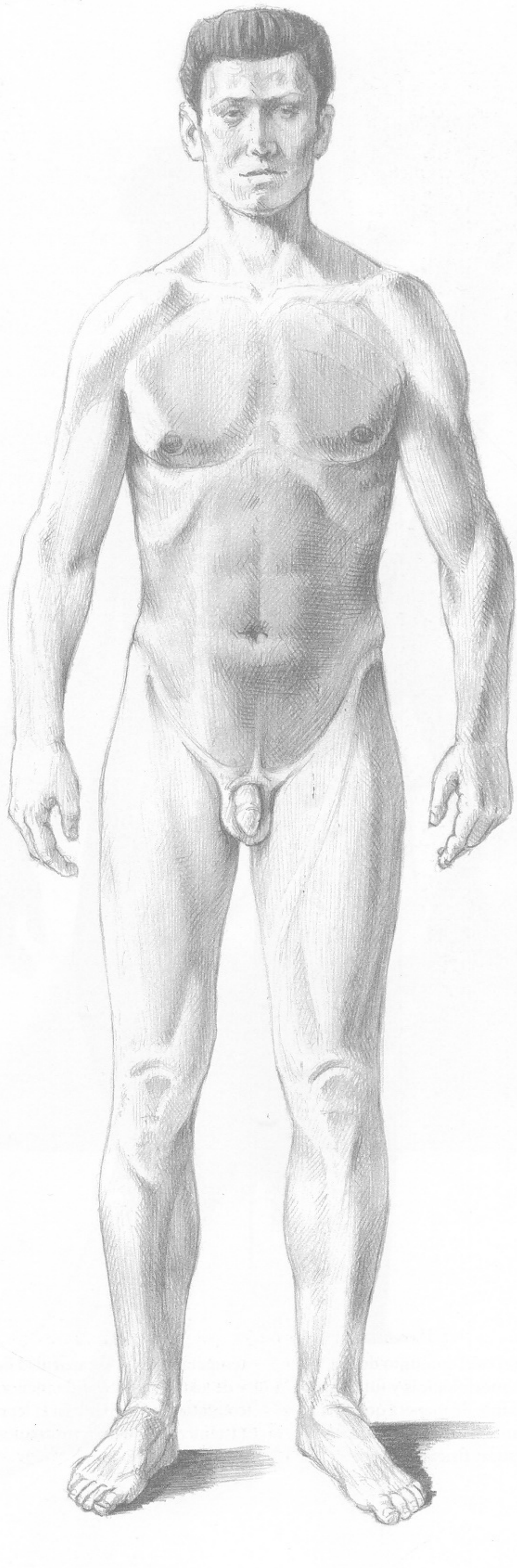

Fig. 232
La constitución

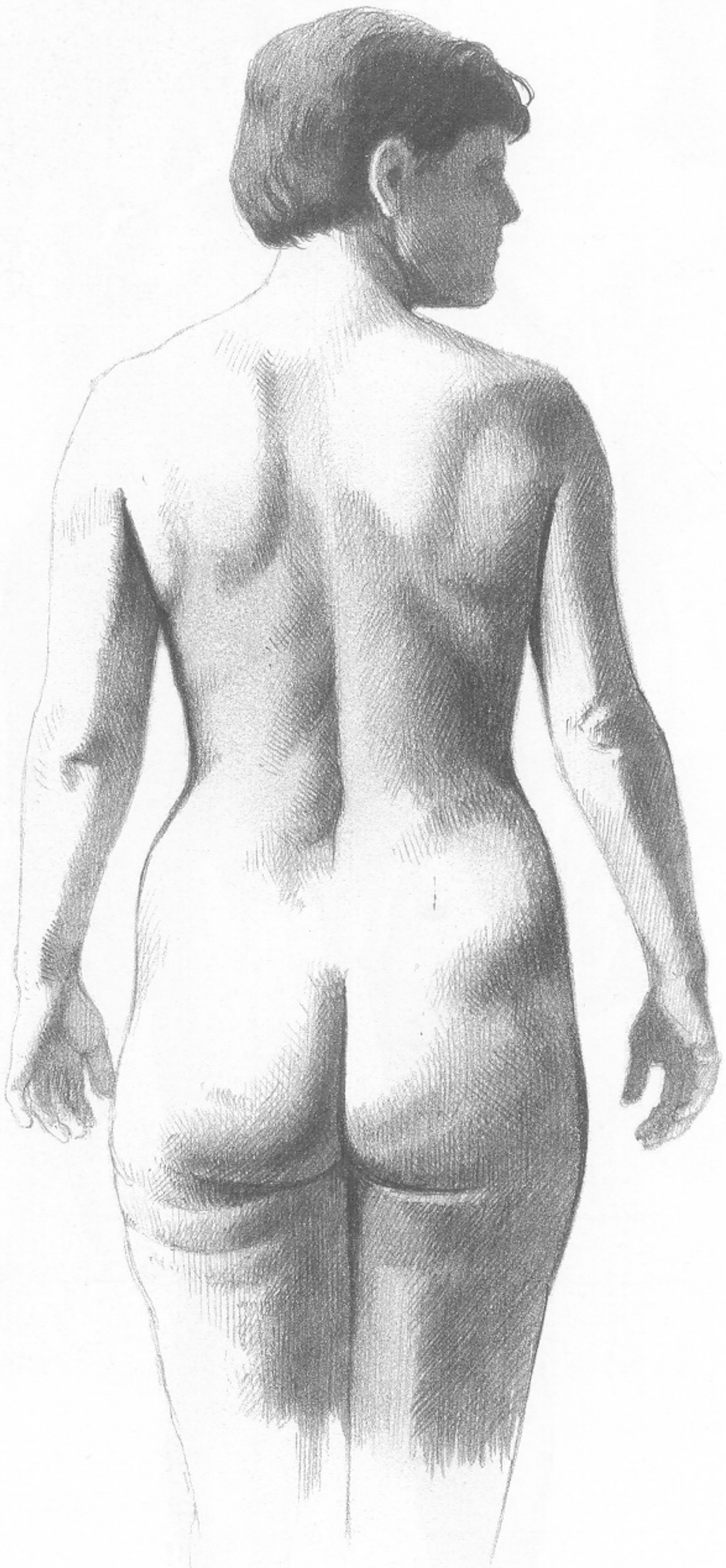

La constitución es el conjunto de características morfológicas y funcionales de cada individuo, de manera que comprende tanto la estructura corporal y las características físicas como el temperamento y la capacidad de resistencia y de adaptación. Se diferencian tres tipos constitucionales básicos: el leptosomático (asténico), el atlético (musculoso) y el pícnico (rechoncho).

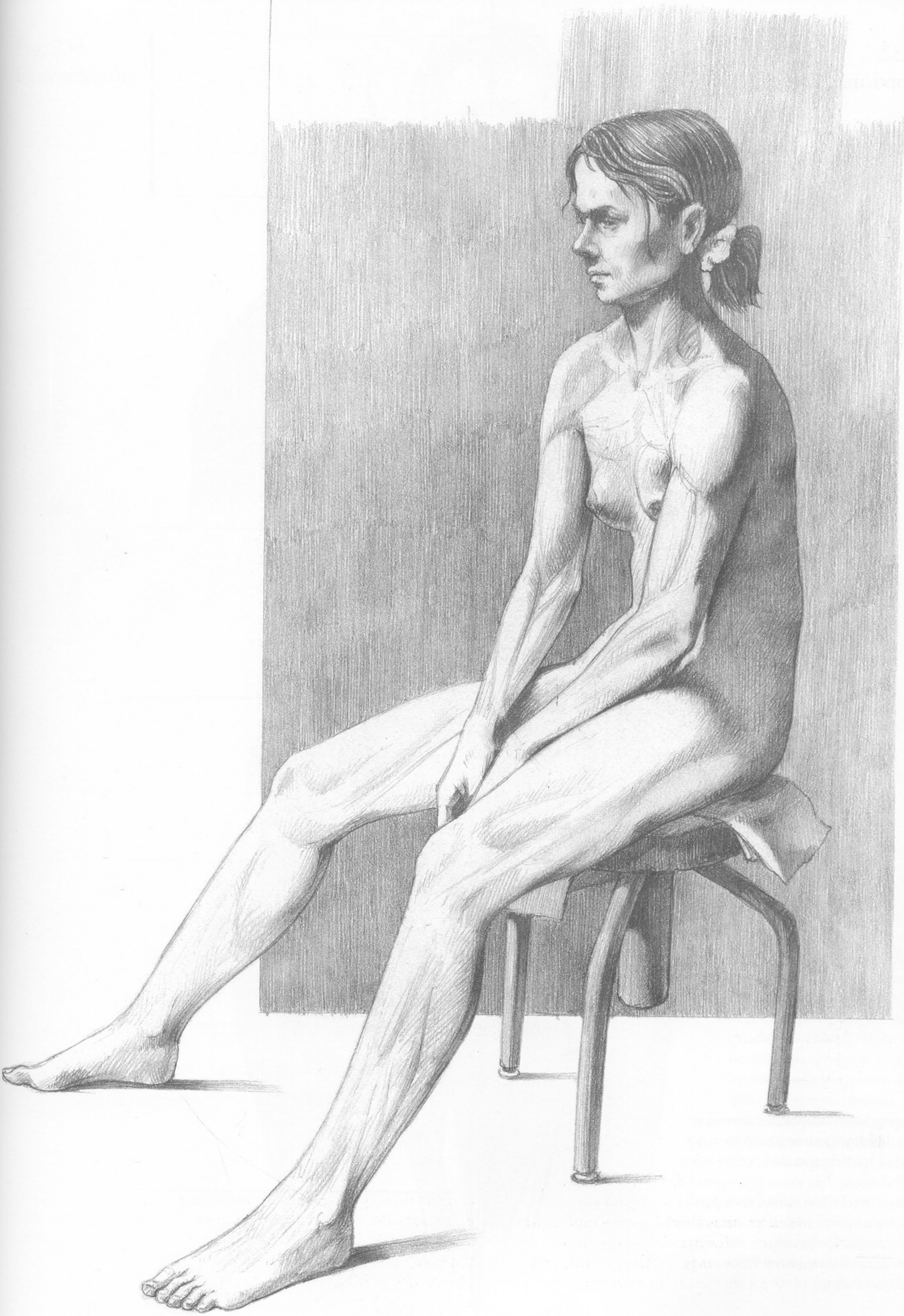

Fig. 233
Proporciones corporales

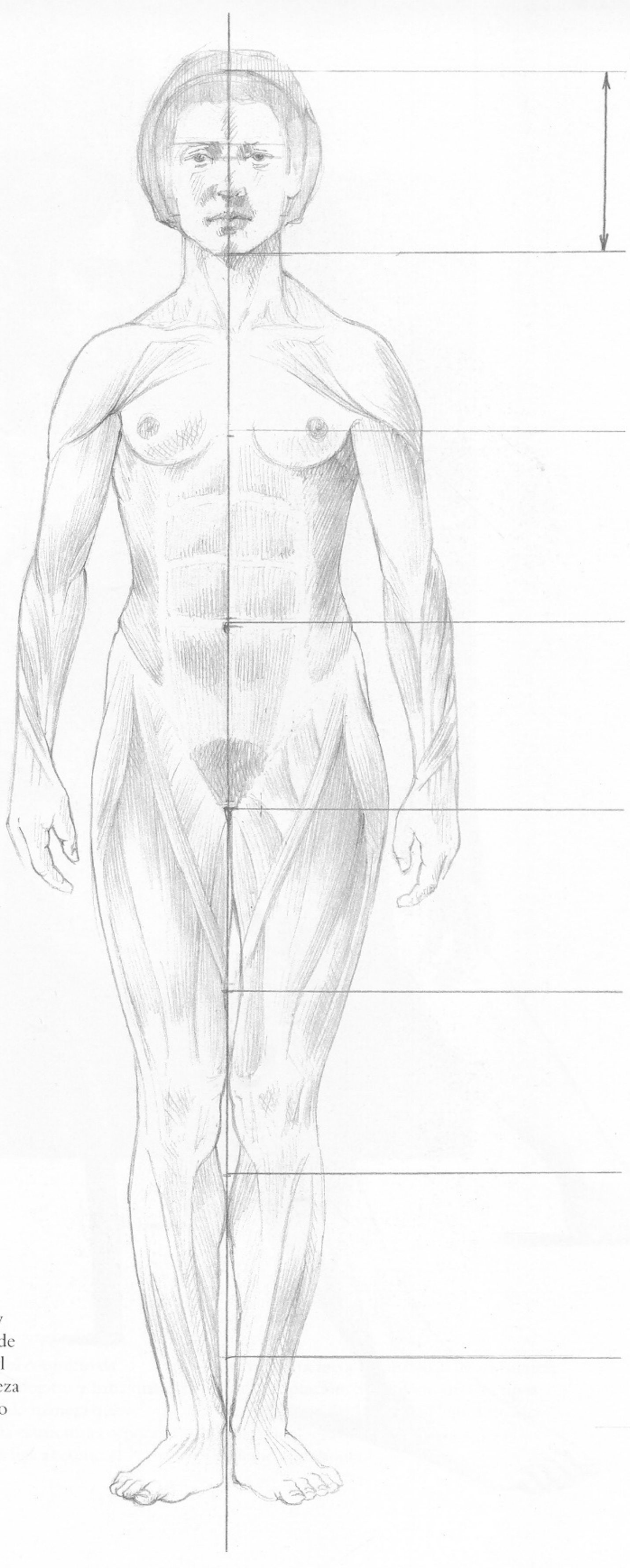

Las proporciones corporales correctas pueden determinarse según el tamaño de la cabeza. El cuerpo mide entre 6,5 y 8 (generalmente 7,5) veces la longitud de la cabeza. En relación con el tamaño del cuerpo, las mujeres suelen tener la cabeza más grande que los hombres. Su cuerpo mide en general entre 6,5 y 7,5 veces la altura de la cabeza.

Fig. 234
La condición

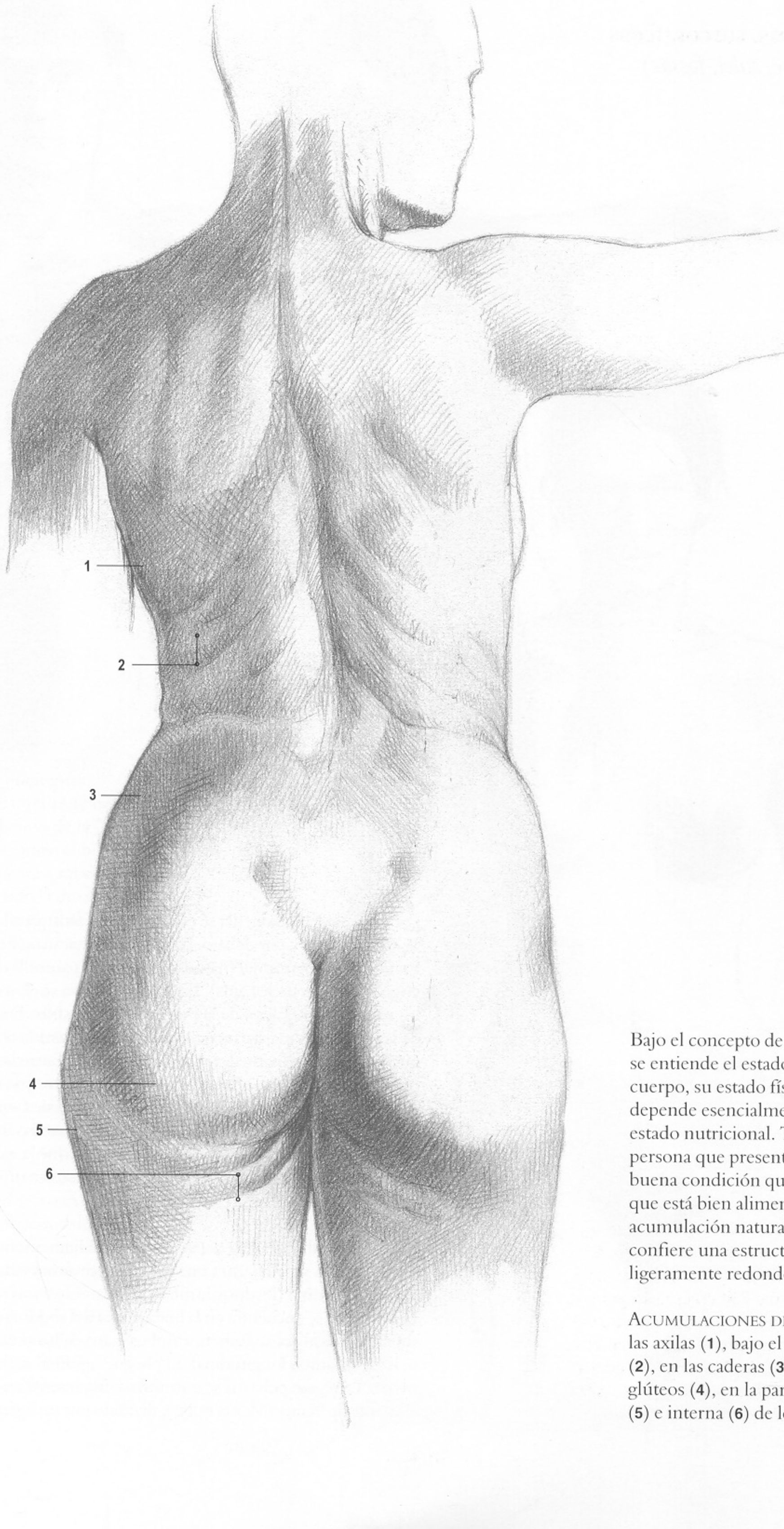

Bajo el concepto de condición se entiende el estado general del cuerpo, su estado físico, que depende esencialmente del estado nutricional. Toda persona que presenta una buena condición quiere decir que está bien alimentada. Una acumulación natural de grasa confiere una estructura ligeramente redondeada.

ACUMULACIONES DE GRASA: en las axilas (**1**), bajo el arco costal (**2**), en las caderas (**3**), en los glúteos (**4**), en la parte externa (**5**) e interna (**6**) de los muslos.

Fig. 235
Eminencias, surcos, fosas
(*eminentiae, sulci, fossae*)
del pecho

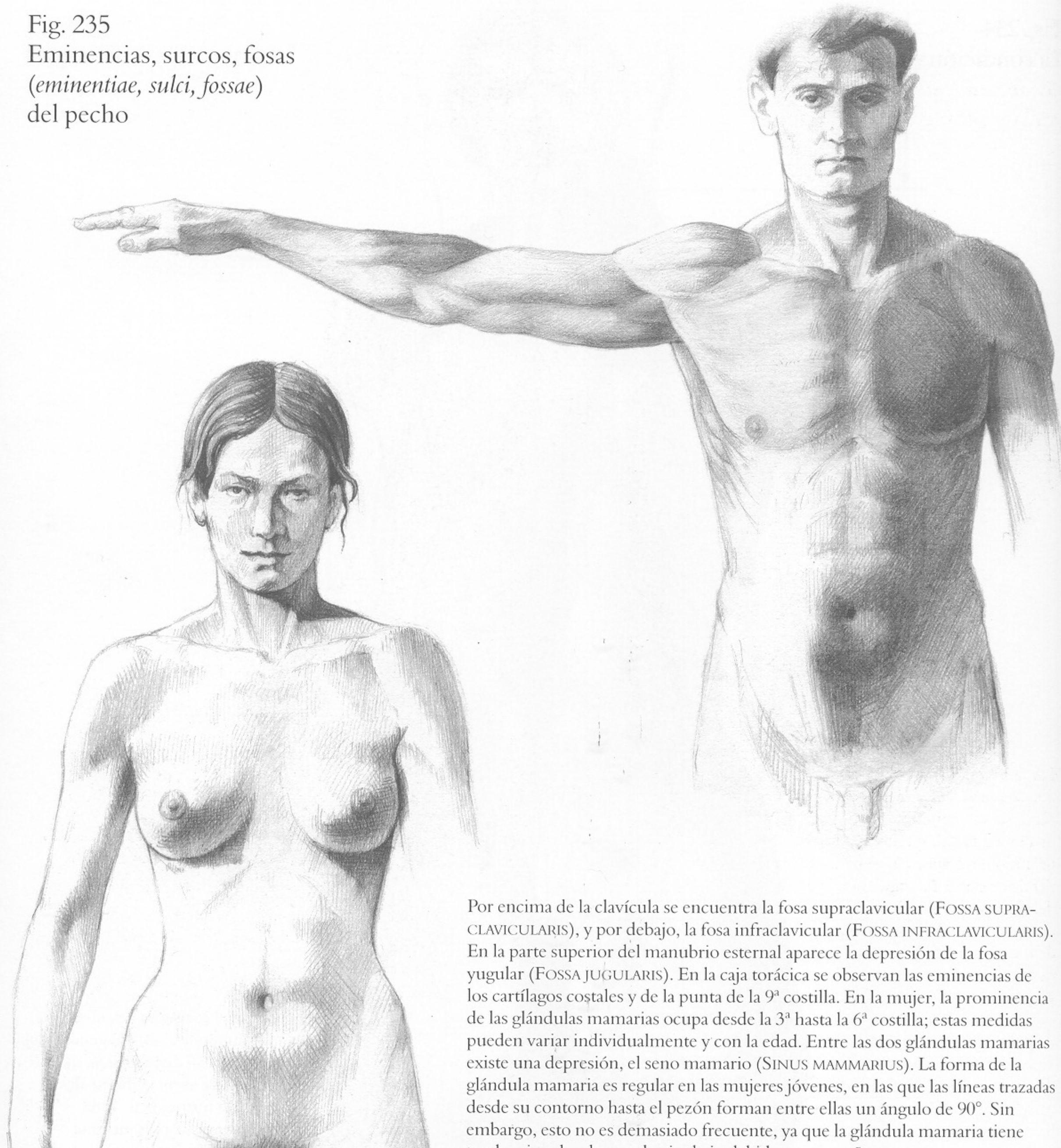

Por encima de la clavícula se encuentra la fosa supraclavicular (FOSSA SUPRACLAVICULARIS), y por debajo, la fosa infraclavicular (FOSSA INFRACLAVICULARIS). En la parte superior del manubrio esternal aparece la depresión de la fosa yugular (FOSSA JUGULARIS). En la caja torácica se observan las eminencias de los cartílagos costales y de la punta de la 9ª costilla. En la mujer, la prominencia de las glándulas mamarias ocupa desde la 3ª hasta la 6ª costilla; estas medidas pueden variar individualmente y con la edad. Entre las dos glándulas mamarias existe una depresión, el seno mamario (SINUS MAMMARIUS). La forma de la glándula mamaria es regular en las mujeres jóvenes, en las que las líneas trazadas desde su contorno hasta el pezón forman entre ellas un ángulo de 90°. Sin embargo, esto no es demasiado frecuente, ya que la glándula mamaria tiene tendencia a desplazarse hacia abajo debido a su tamaño y peso.

ABDOMEN

La porción subumbilical del abdomen está ligeramente abombada. Por encima de las caderas se encuentra una fosa poco pronunciada, y el tronco presenta una curvatura ventral (lordosis lumbar). La fosa cardiaca es una pequeña depresión. La línea alba se encuentra en la línea media del abdomen. Por encima de la porción supraumbilical del abdomen, a ambos lados de los músculos rectos del abdomen, se halla un surco longitudinal. El pliegue inguinal se transforma en el pliegue del muslo. La región pelviana se transforma distalmente en un abombamiento central, el monte de Venus (MONS PUBIS), dividido por un ligero surco transversal.

Fig. 236
Eminencias, surcos y fosas
(*eminentiae, sulci, fossae*)
en la región dorsal del cuerpo

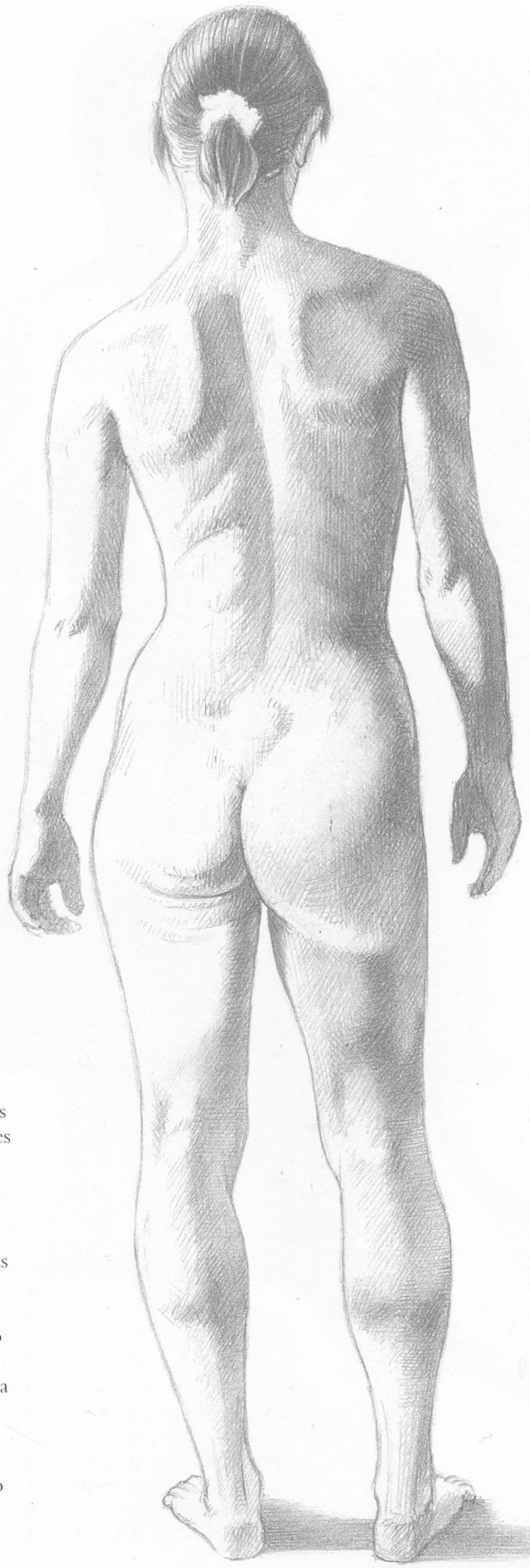

Por debajo de la NUCA se encuentra una pequeña fosa y seguidamente aparece el relieve de la apófisis espinosa de la 7ª vértebra cervical. A ambos lados, el borde del músculo trapecio se separa a modo de tienda de campaña, siguiendo la dirección del tronco. A cada lado de la espalda aparecen los contornos de los músculos y de la espina y, al moverse, el borde interno de la escápula; en menor medida también se observan sus bordes externos. Las apófisis espinosas de las vértebras dorsales y lumbares protruyen ligeramente. A ambos lados de la zona lumbar se observa el contorno de los músculos extensores de la columna vertebral; entre dichos músculos la fosa se hace más profunda. El relieve de las costillas es tenue, siendo más pronunciado el del arco costal. El triángulo del sacro es la fosa triangular que aparece por encima del sacro (TRIGONUM SACRALE). Por encima se observa, a ambos lados, el relieve de la cresta y la espina iliacas, que determina el límite entre el abdomen y la pelvis. La fosa poco profunda situada encima de la cadera es característica del sexo femenino. Por debajo aparece un profundo surco, el surco glúteo (SULCUS GLUTAEALIS).



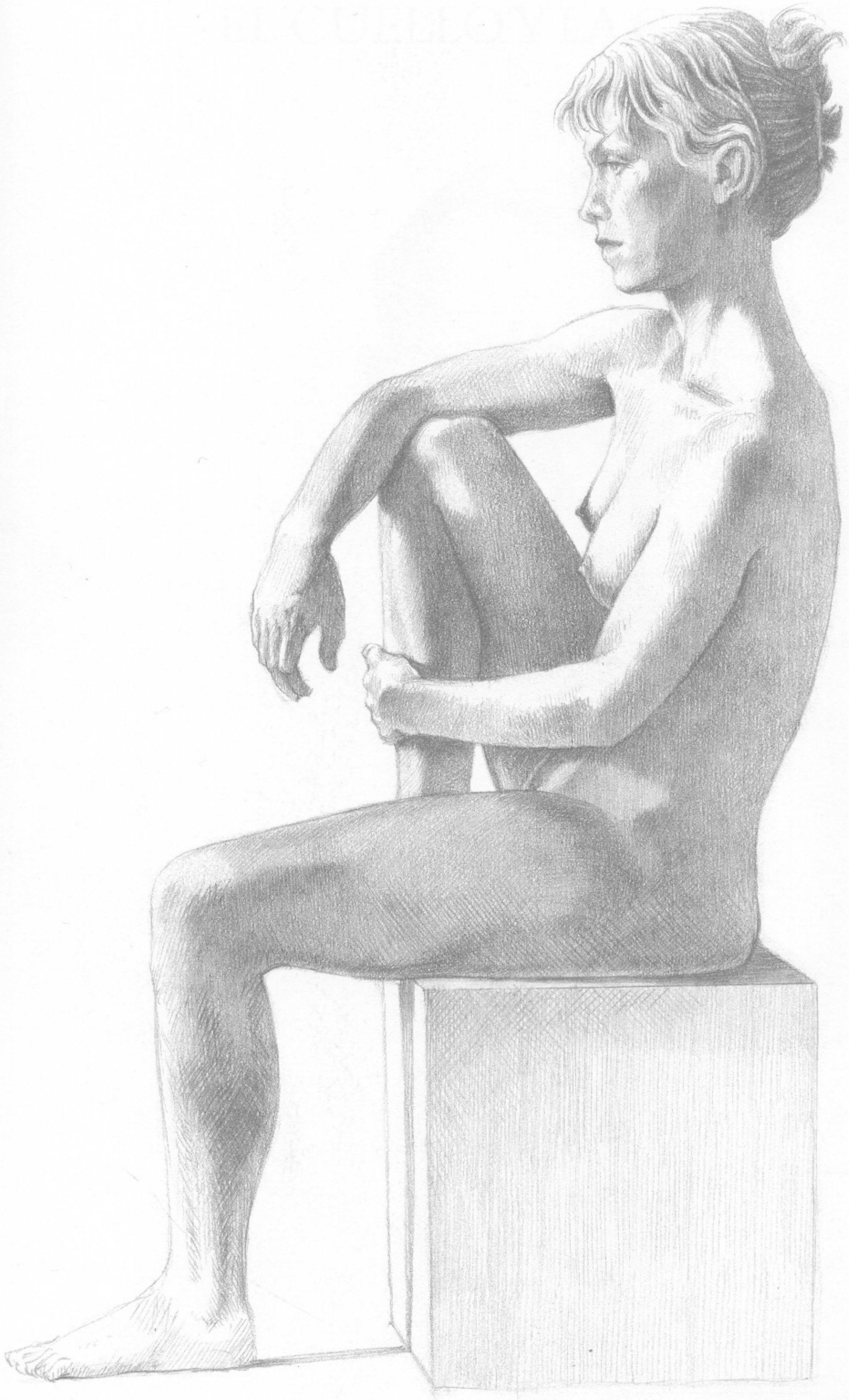

EL CUELLO Y LA CABEZA



Fig. 237
Músculos del cuello

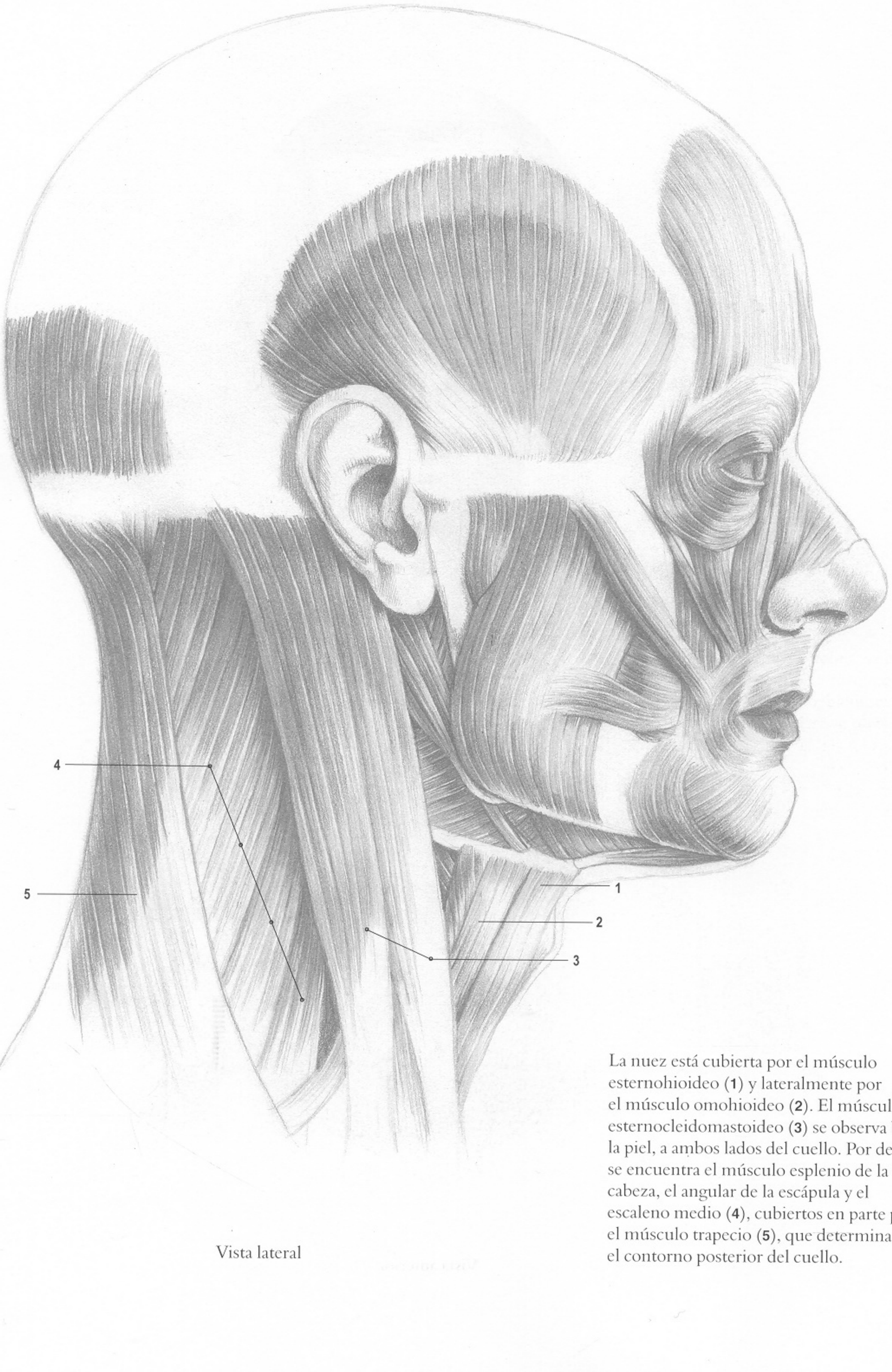

Vista lateral

La nuez está cubierta por el músculo esternohioideo (**1**) y lateralmente por el músculo omohioideo (**2**). El músculo esternocleidomastoideo (**3**) se observa bajo la piel, a ambos lados del cuello. Por detrás se encuentra el músculo esplenio de la cabeza, el angular de la escápula y el escaleno medio (**4**), cubiertos en parte por el músculo trapecio (**5**), que determina el contorno posterior del cuello.

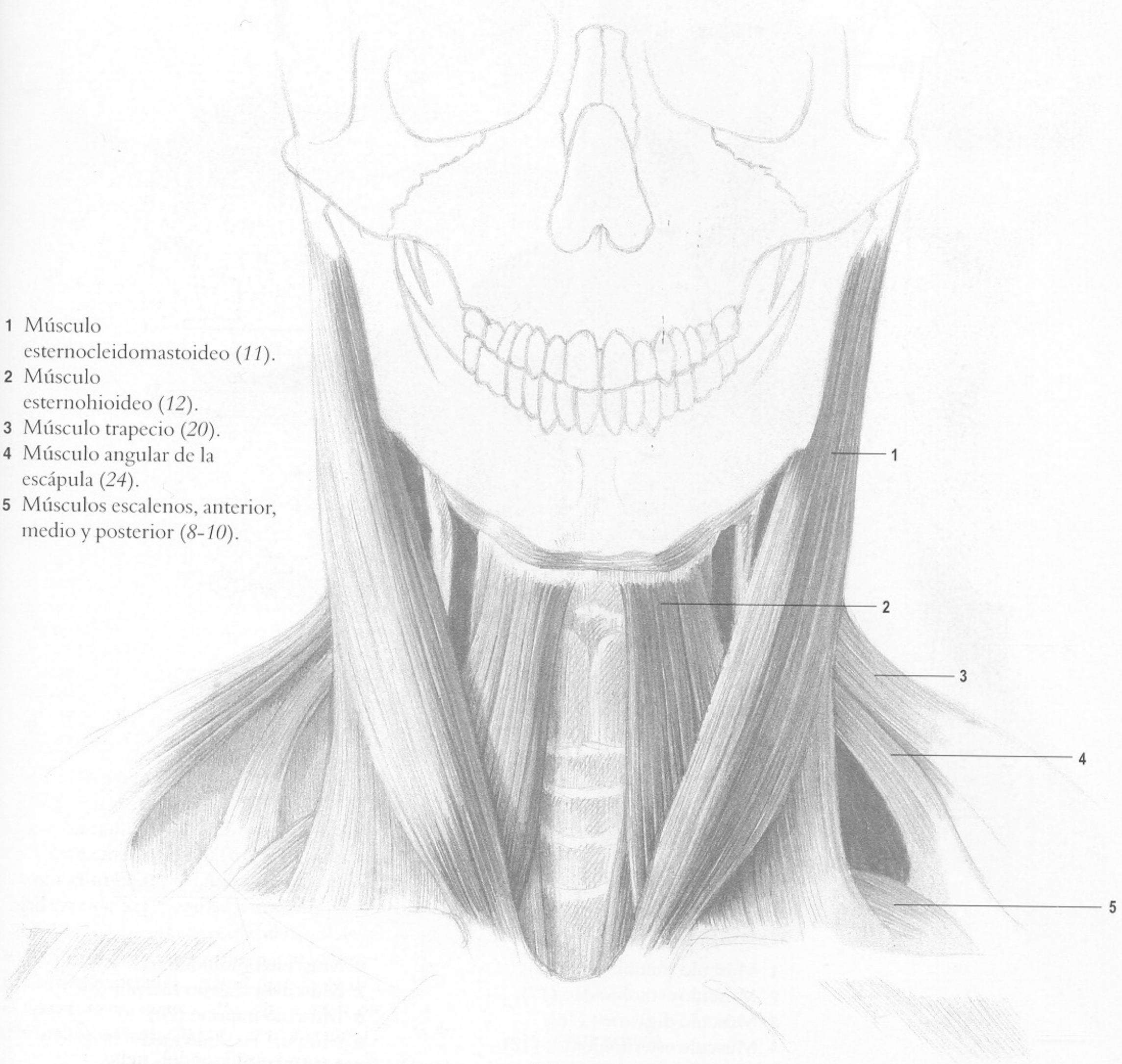

1 Músculo esternocleidomastoideo (*11*).
2 Músculo esternohioideo (*12*).
3 Músculo trapecio (*20*).
4 Músculo angular de la escápula (*24*).
5 Músculos escalenos, anterior, medio y posterior (*8-10*).

Vista anterior

Fig. 238
Músculos del cuello

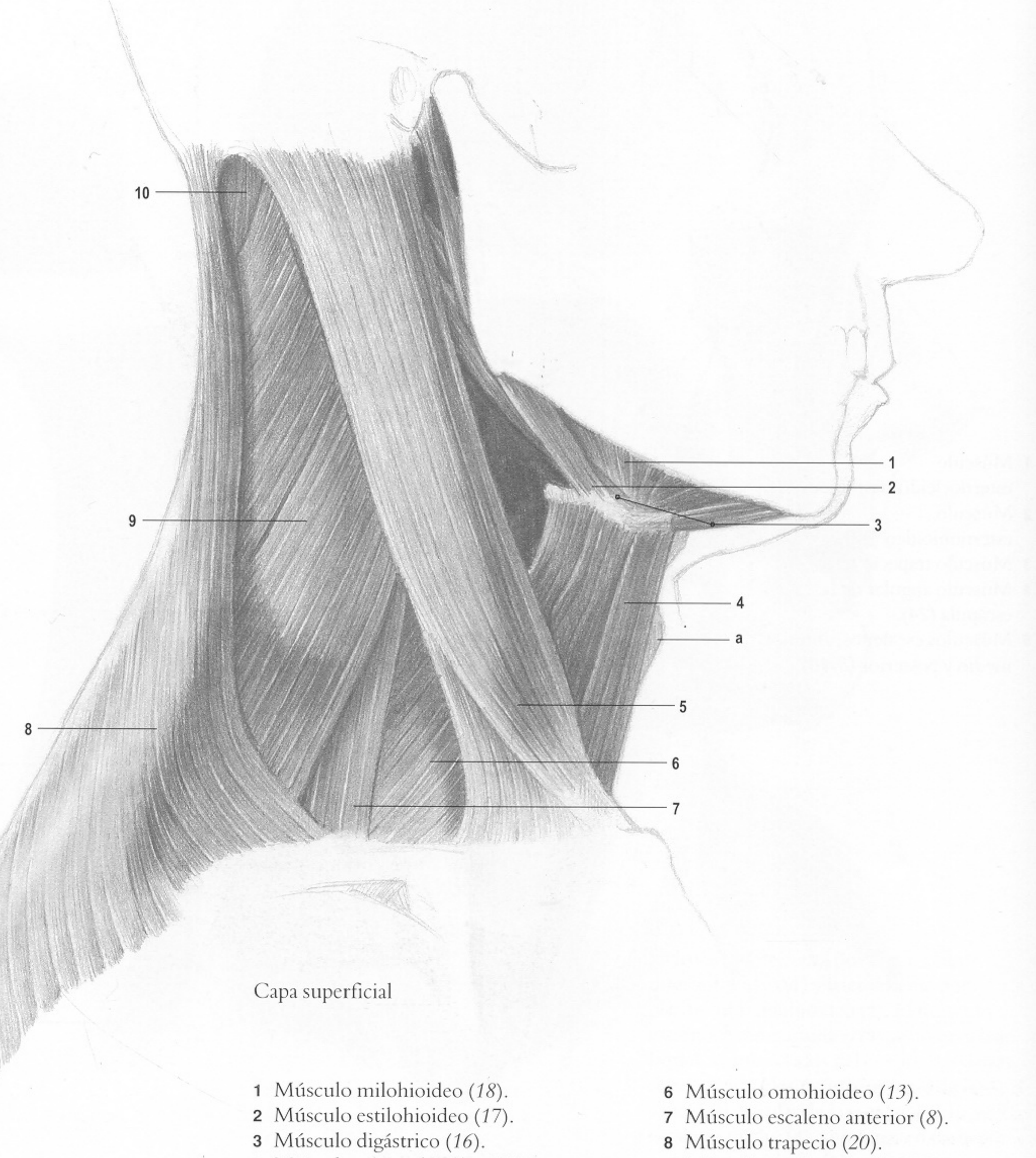

Capa superficial

1 Músculo milohioideo (*18*).
2 Músculo estilohioideo (*17*).
3 Músculo digástrico (*16*).
4 Músculo esternohioideo (*12*).
5 Músculo esternocleidomastoideo (*11*).
6 Músculo omohioideo (*13*).
7 Músculo escaleno anterior (*8*).
8 Músculo trapecio (*20*).
9 Músculo escaleno medio (*9*).
10 Músculo esplenio (*5*).

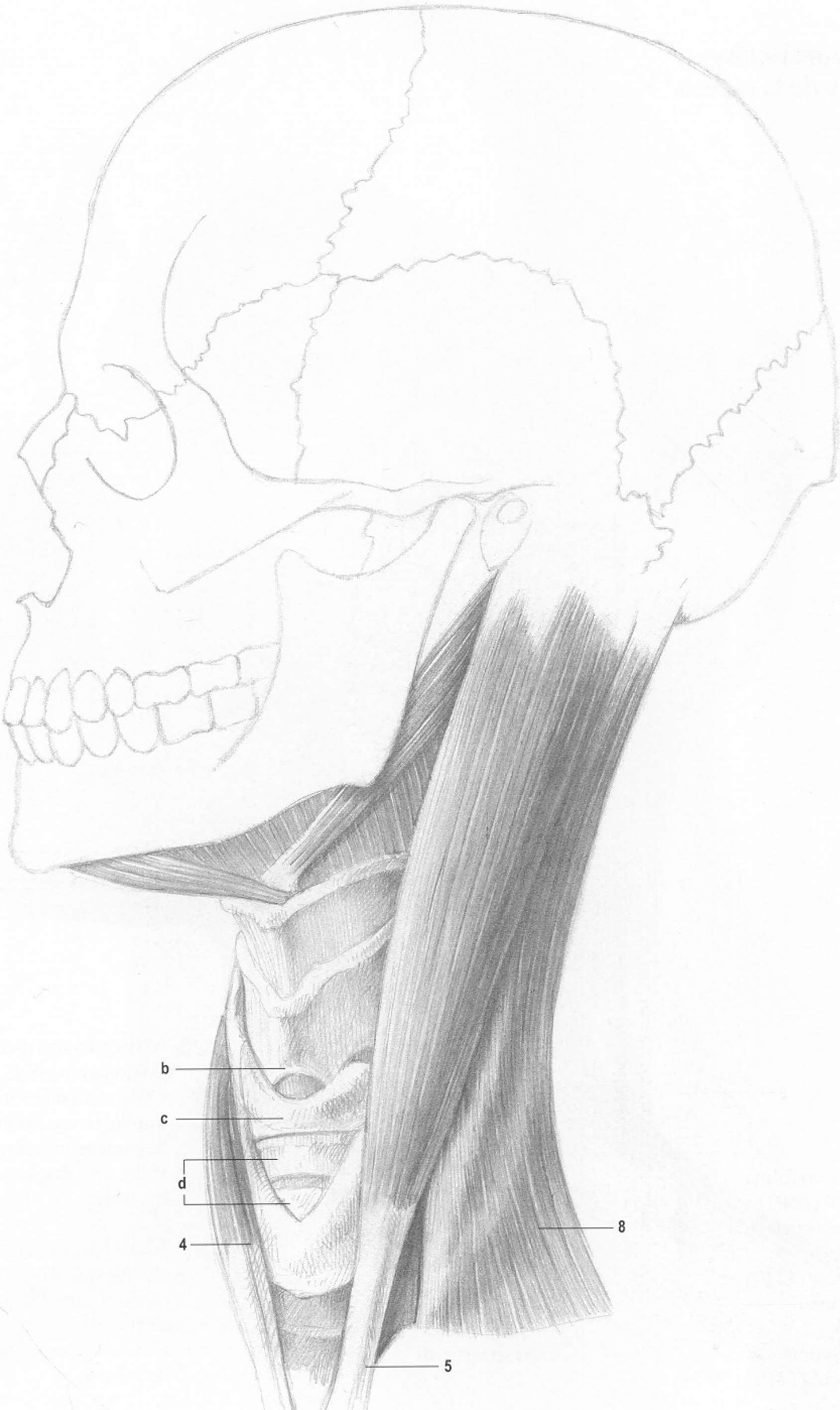

a Prominencia laríngea (nuez).
b Cartílago tiroides.
c Cartílago cricoides.
d Cartílagos traqueales.

Capa profunda

Fig. 239
Principales músculos
del cuello y de la cabeza

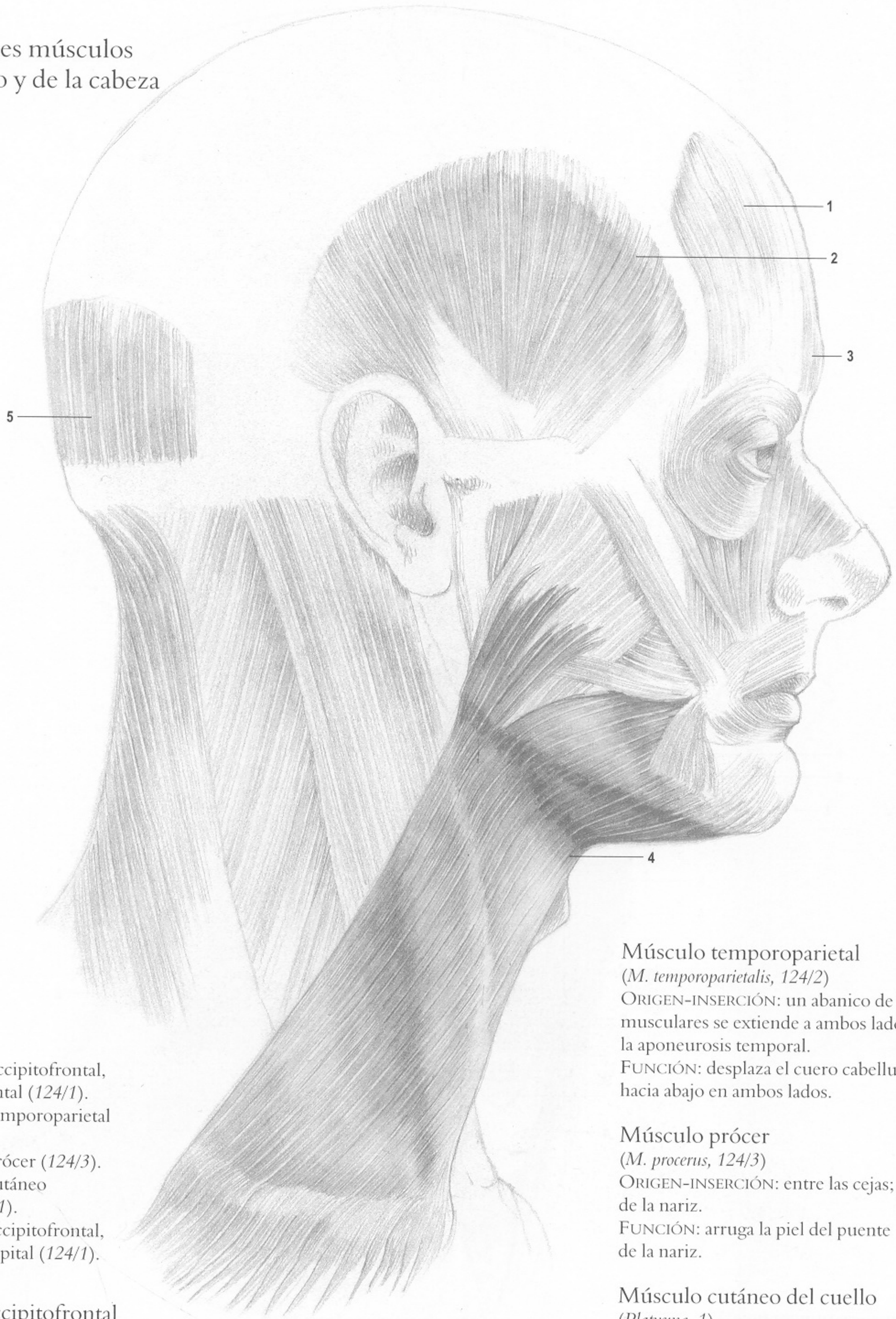

1 Músculo occipitofrontal, vientre frontal (*124/1*).
2 Músculo temporoparietal (*124/2*).
3 Músculo prócer (*124/3*).
4 Músculo cutáneo del cuello (*1*).
5 Músculo occipitofrontal, vientre occipital (*124/1*).

Músculo occipitofrontal
(*M. frontalis, 124/1*)
ORIGEN-INSERCIÓN: desde el arco ciliar hasta el parietal.
FUNCIÓN: desplaza el cuero cabelludo hacia adelante y arruga la piel de la frente.

Músculo temporoparietal
(*M. temporoparietalis, 124/2*)
ORIGEN-INSERCIÓN: un abanico de fibras musculares se extiende a ambos lados hasta la aponeurosis temporal.
FUNCIÓN: desplaza el cuero cabelludo hacia abajo en ambos lados.

Músculo prócer
(*M. procerus, 124/3*)
ORIGEN-INSERCIÓN: entre las cejas; puente de la nariz.
FUNCIÓN: arruga la piel del puente de la nariz.

Músculo cutáneo del cuello
(*Platysma, 1*)
Las fibras musculares parten de la zona del cuello, de la cara y de debajo de los labios y llegan hasta la 2ª y la 3ª costilla.
FUNCIÓN: arruga y tensa la piel del cuello.

Fig. 240
Músculos del cuello

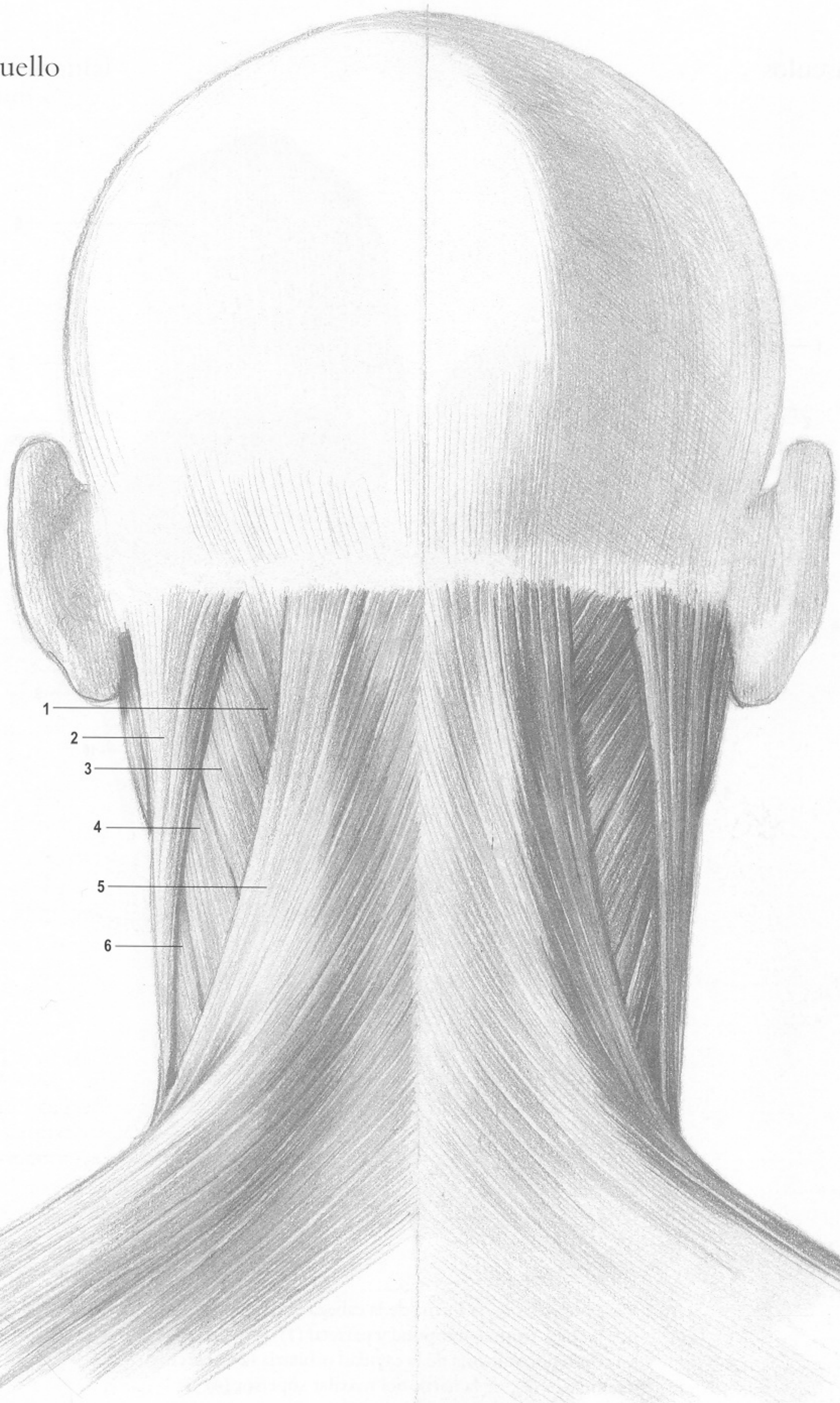

1 Músculo esplenio (*5*).
2 Músculo esternocleidomastoideo (*11*).
3 Músculo angular de la escápula (*24*).
4 Músculo escaleno medio (*9*).
5 Músculo trapecio (*20*).
6 Músculo escaleno anterior (*8*).

Vista posterior

Fig. 241
Cráneo y músculos
de la cabeza

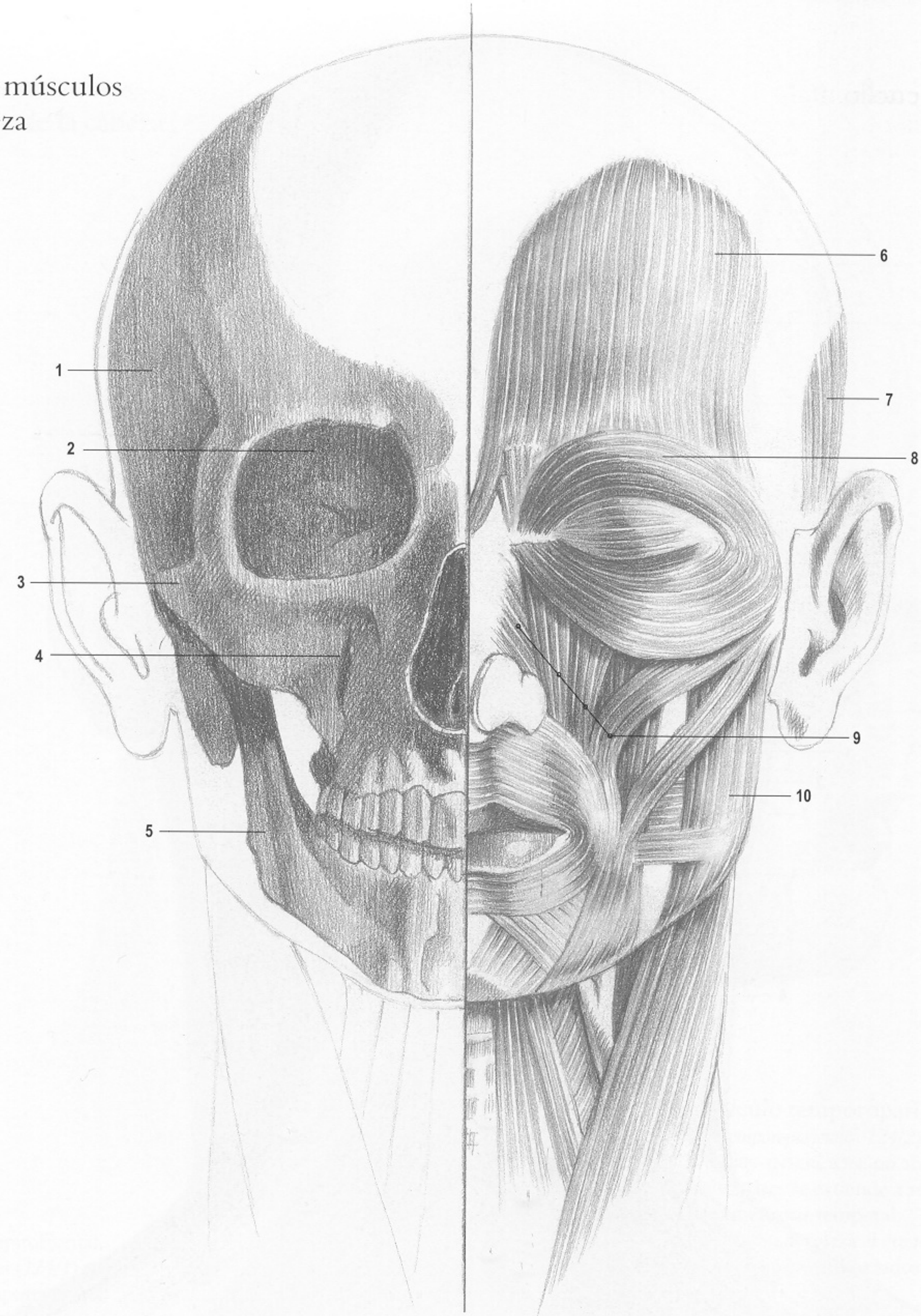

Vista por delante, la forma de la cabeza está determinada por la parte frontal, temporal y parietal (**1**) del cráneo, así como por la forma de la cavidad orbitaria (**2**), el arco cigomático (**3**), de la nariz, del maxilar superior (**4**) y del maxilar inferior (**5**). El hueso frontal está cubierto por el delgado músculo frontal (**6**), y el hueso temporal, por el músculo temporal (**7**); la cavidad orbitaria está rodeada por el músculo orbicular de los párpados (**8**). Los músculos de la nariz y los labios (**9**) determinan la expresión de la cara. El músculo masetero (**10**) sólo cubre la parte del cuerpo y la rama de la mandíbula.

Fig. 242
Músculo occipitofrontal
(*M. occipito-frontalis, 124/1*)

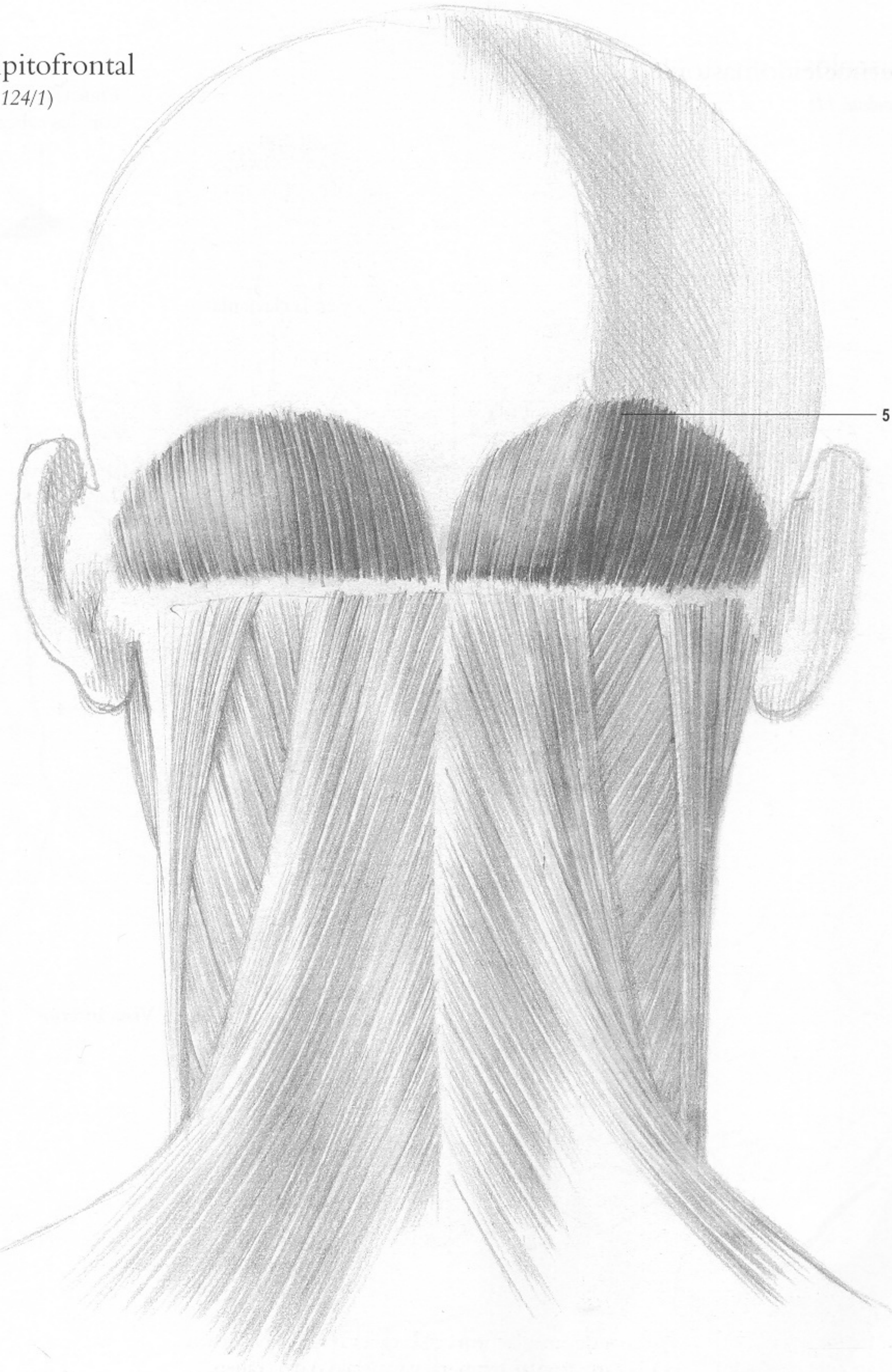

ORIGEN:
línea curva occipital; cuero cabelludo.

INSERCIÓN:
cuero cabelludo.

FUNCIÓN:
desplaza el cuero cabelludo hacia atrás.

Fig. 243
Músculo esternocleidomastoideo
(*M. sternocleidomastoideus, 11*)



...y en la clavícula

Vista craneal

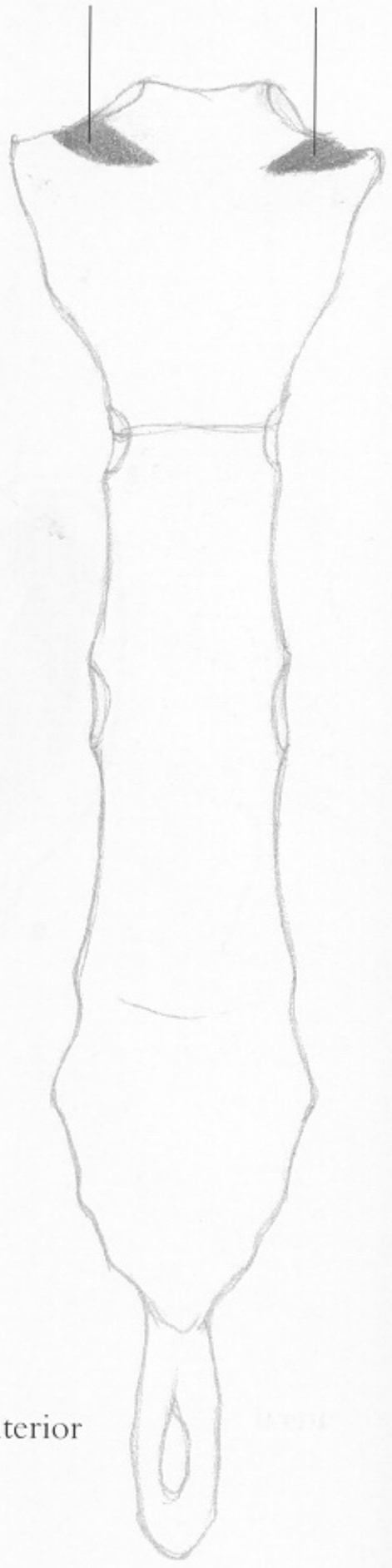

Vista anterior

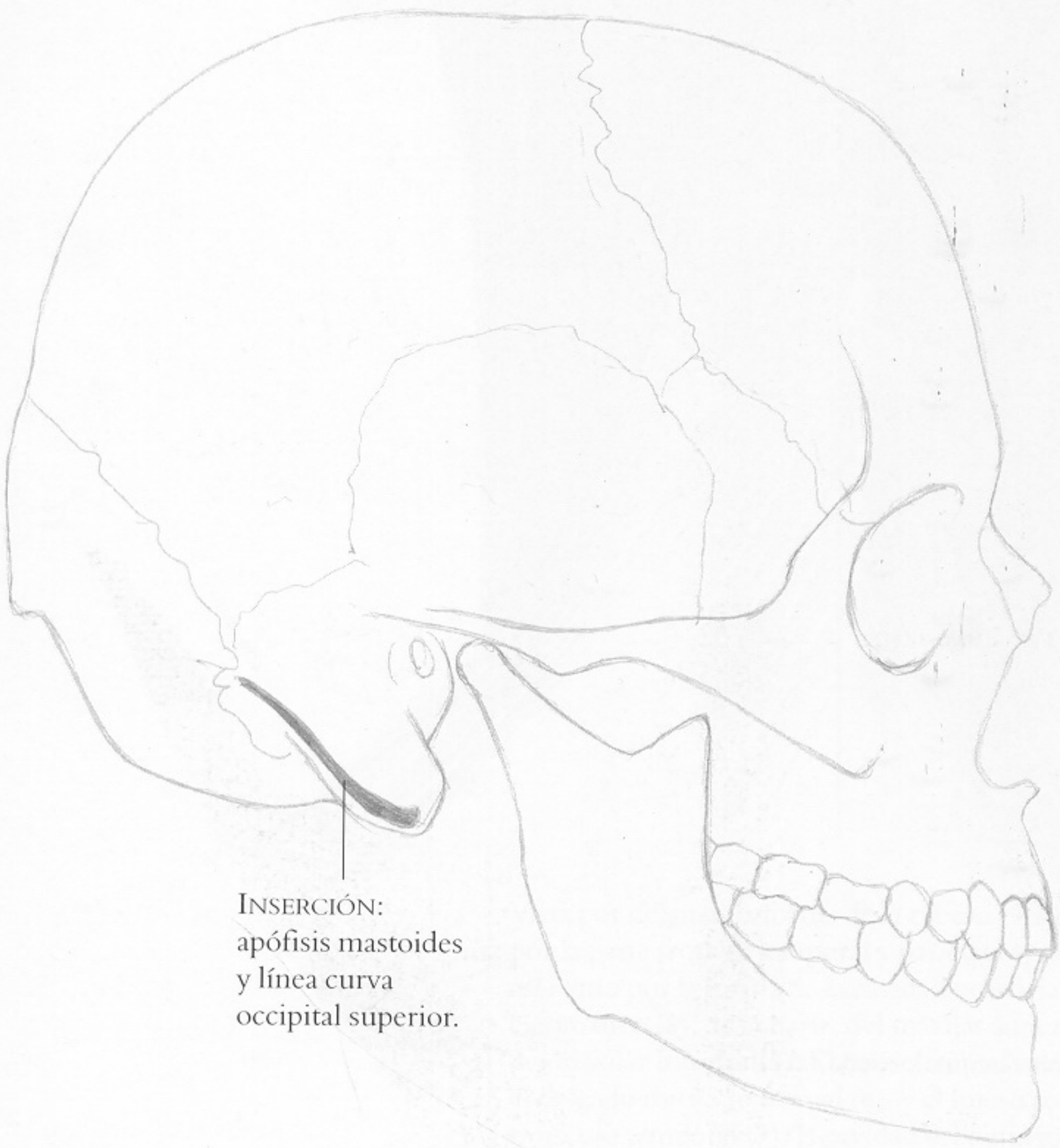

Vista lateral

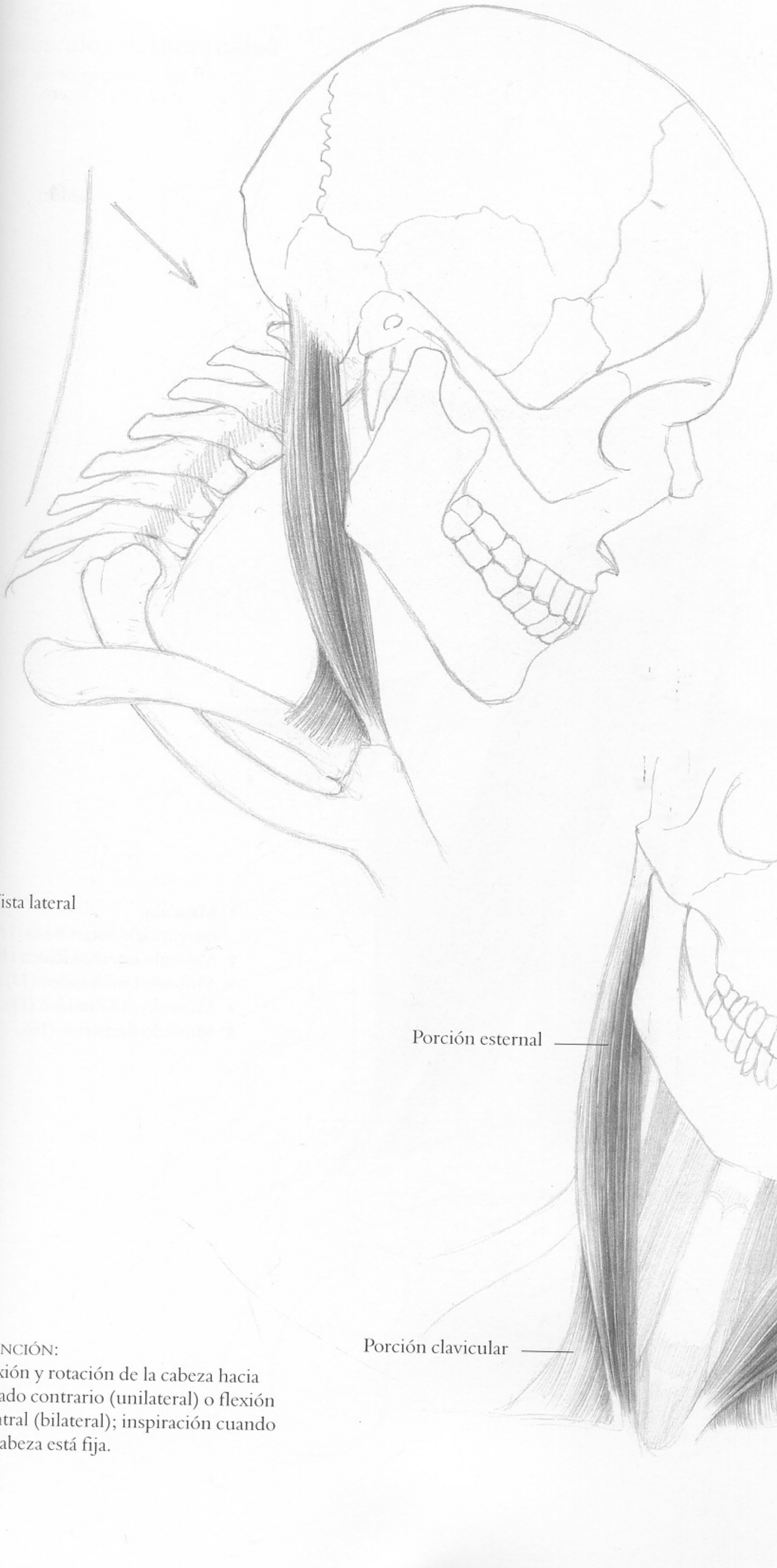

Vista lateral



Vista anterior

FUNCIÓN:
flexión y rotación de la cabeza hacia el lado contrario (unilateral) o flexión ventral (bilateral); inspiración cuando la cabeza está fija.

Músculo esternocleidomastoideo
(Continuación)

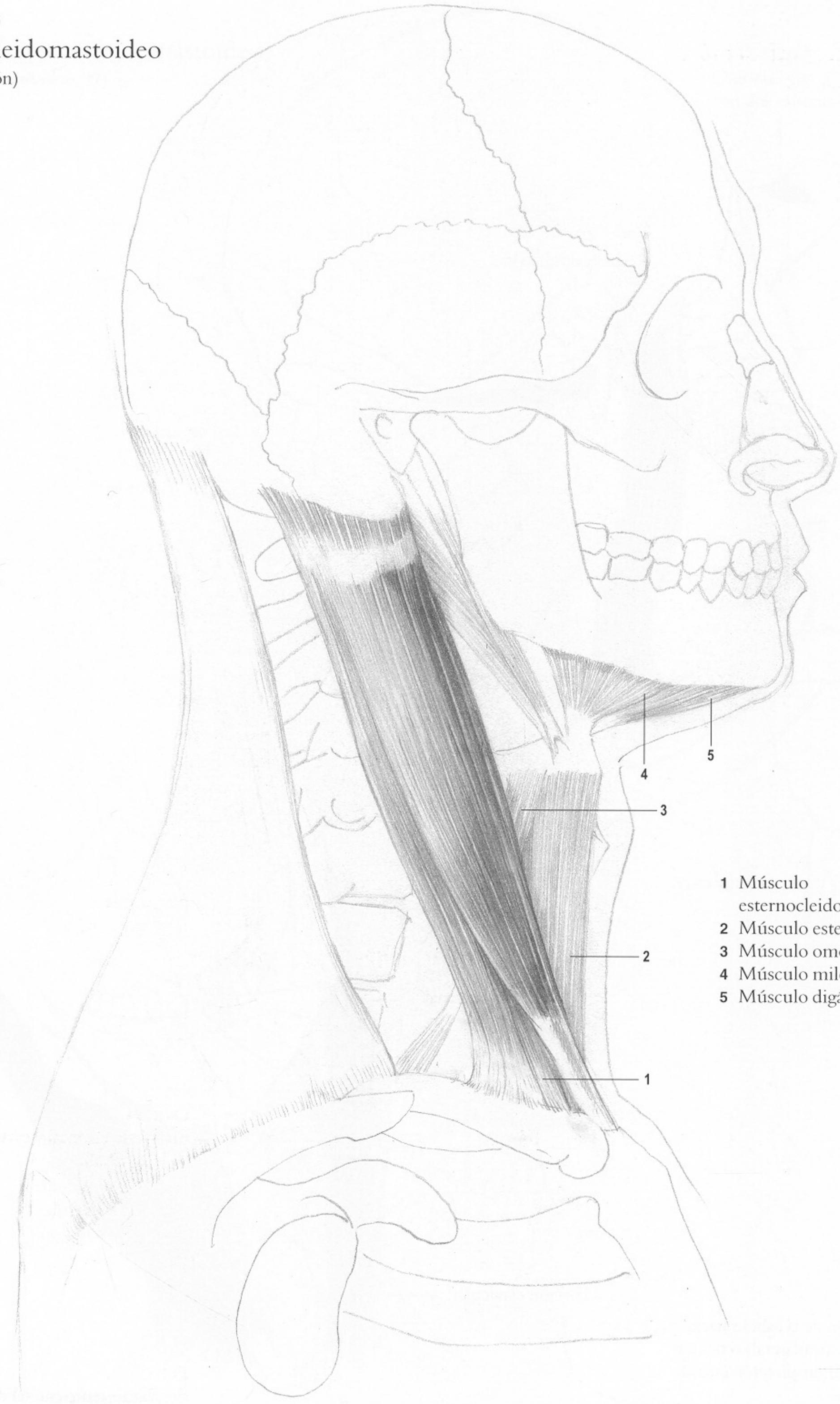

1 Músculo esternocleidomastoideo (*11*).
2 Músculo esternohioideo (*12*).
3 Músculo omohioideo (*13*).
4 Músculo milohioideo (*18*).
5 Músculo digástrico (*16*).

Fig. 244
Músculo esternotiroideo
(*M. sternothyreoideus, 14*)

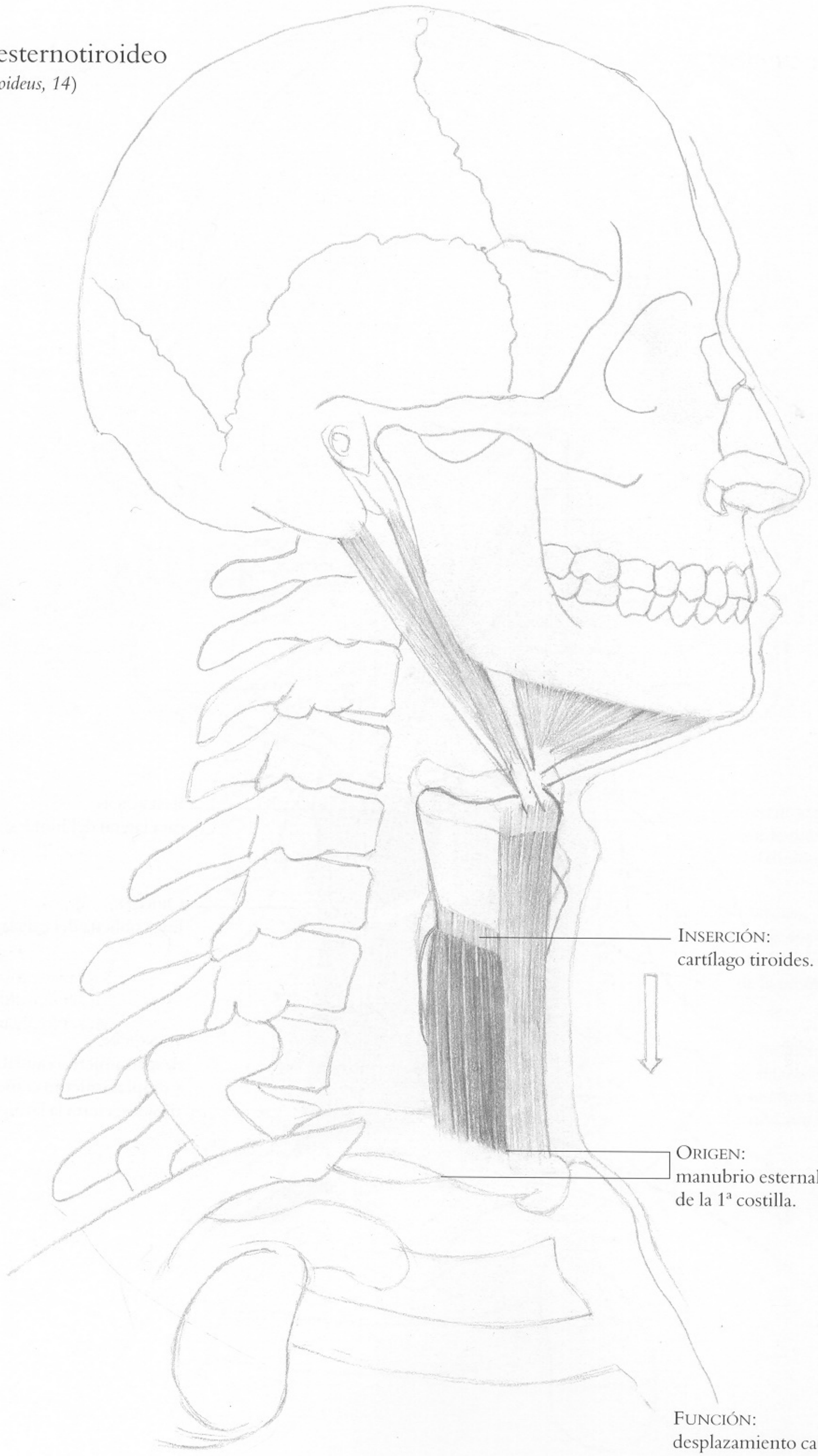

INSERCIÓN:
cartílago tiroides.

ORIGEN:
manubrio esternal y cartílago de la 1ª costilla.

FUNCIÓN:
desplazamiento caudal de la laringe.

Fig. 245
Músculo
tirohioideo
(*M. thyreohyoideus, 15*)

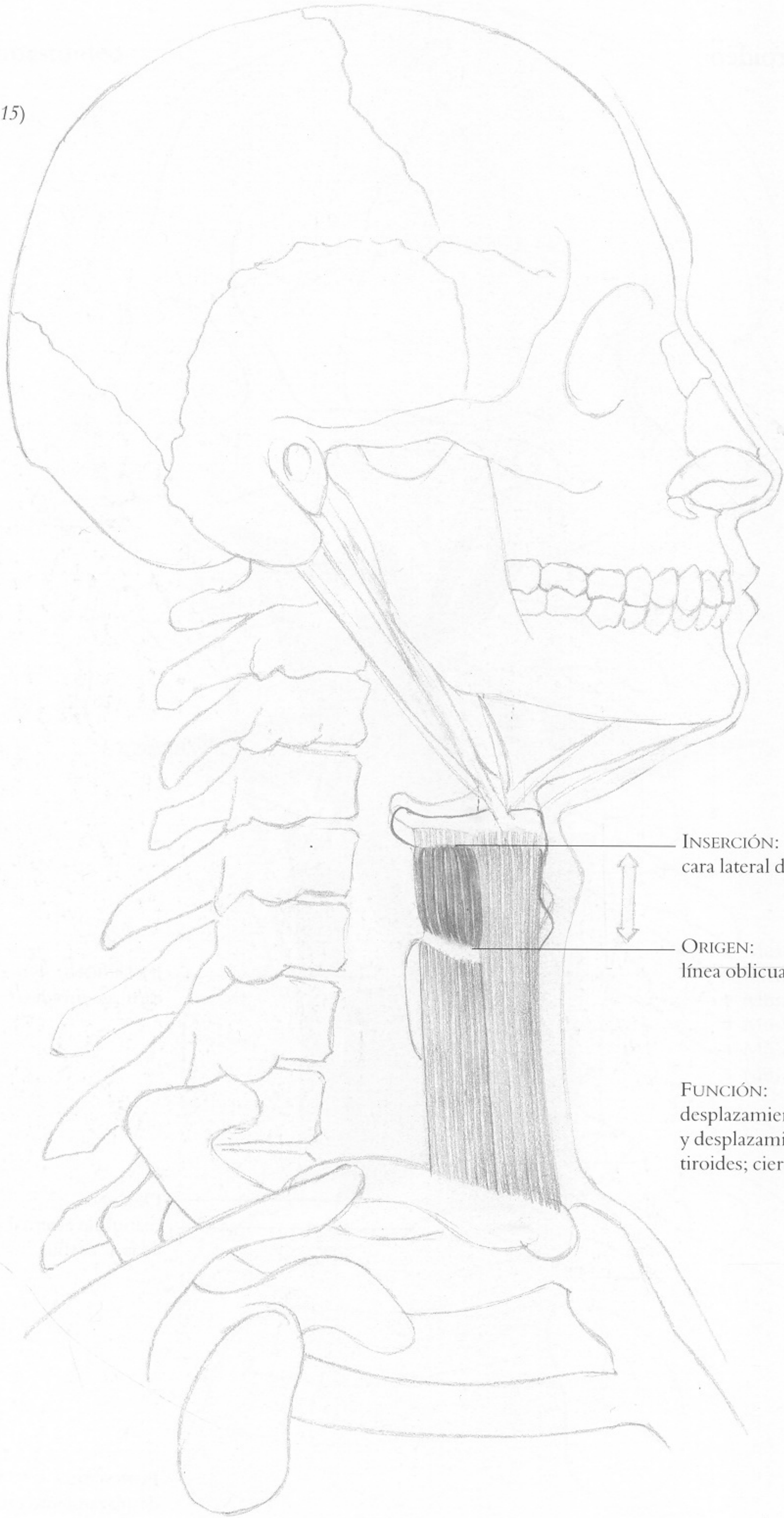

INSERCIÓN:
cara lateral del hioides.

ORIGEN:
línea oblicua del cartílago tiroides.

FUNCIÓN:
desplazamiento caudal del hioides
y desplazamiento craneal del cartílago
tiroides; cierra la laringe.

Fig. 246
Músculo omohioideo
(*M. omohyoideus, 13*)

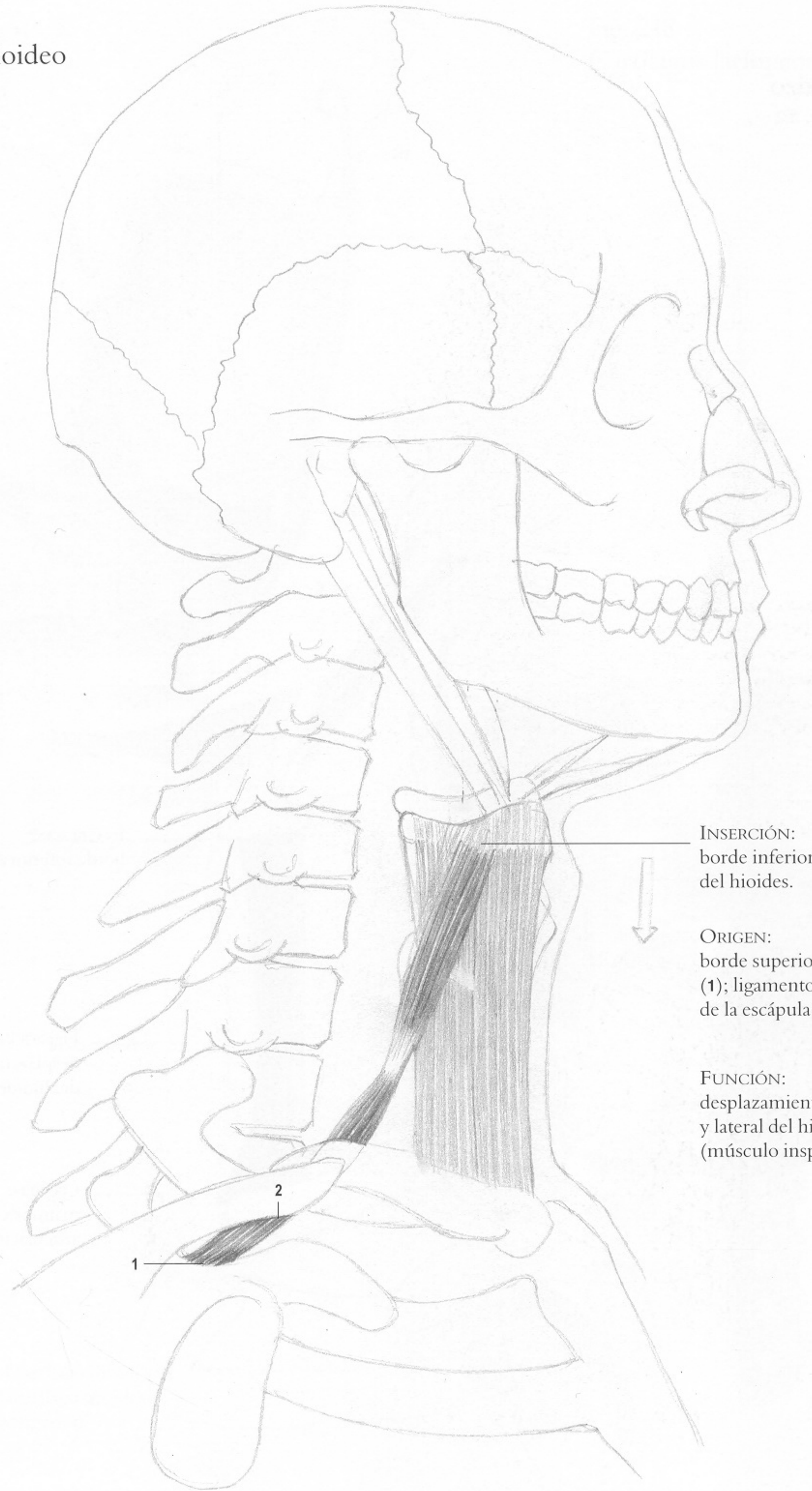

INSERCIÓN:
borde inferior
del hioides.

ORIGEN:
borde superior de la escápula
(**1**); ligamento transverso
de la escápula (**2**).

FUNCIÓN:
desplazamiento caudal
y lateral del hioides
(músculo inspiratorio).

Fig. 247
Músculo
esternohioideo
(*M. sternohyoideus, 12*)

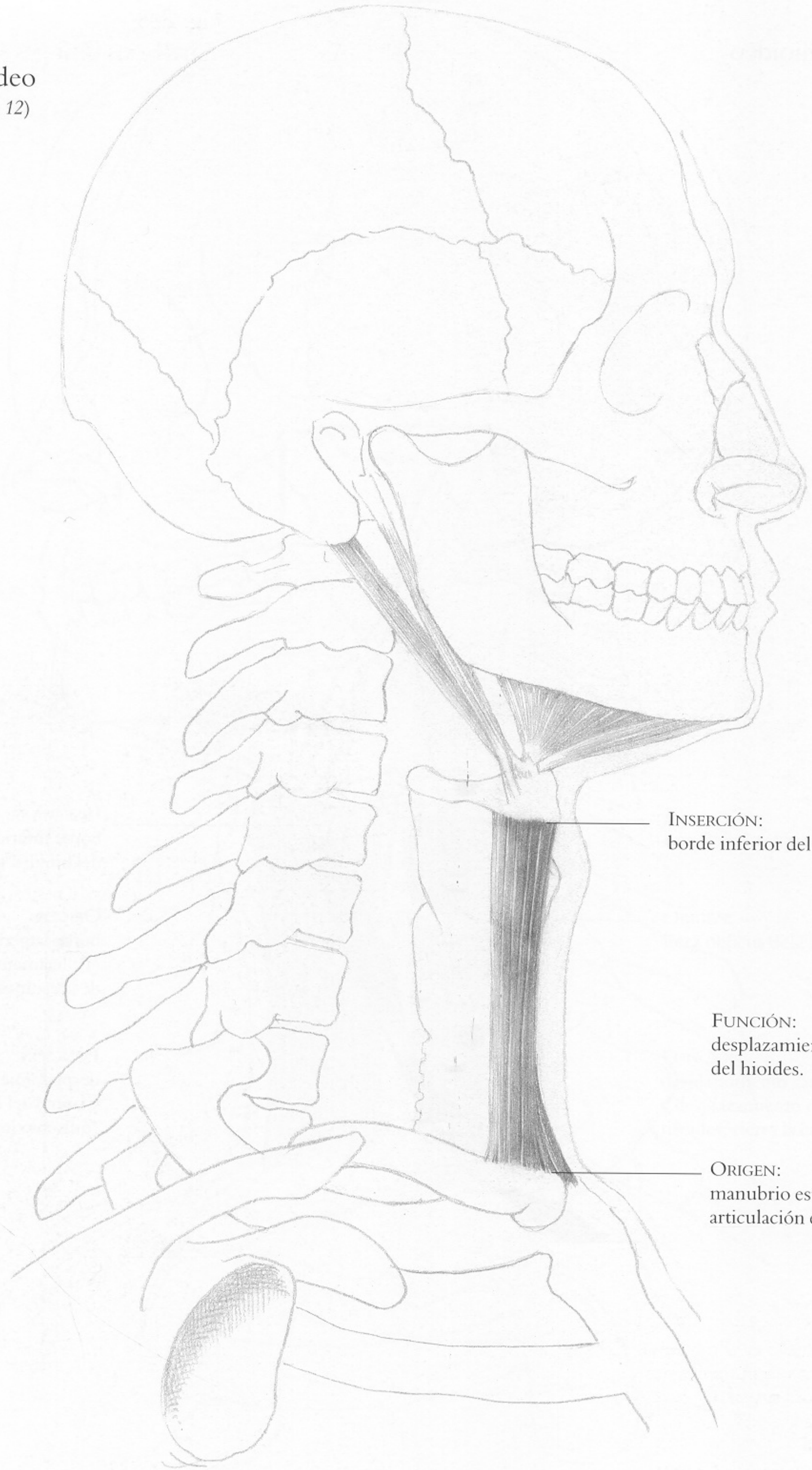

INSERCIÓN:
borde inferior del hioides.

FUNCIÓN:
desplazamiento caudal
del hioides.

ORIGEN:
manubrio esternal; clavícula,
articulación esternoclavicular.

Fig. 248
Cartílagos laríngeos

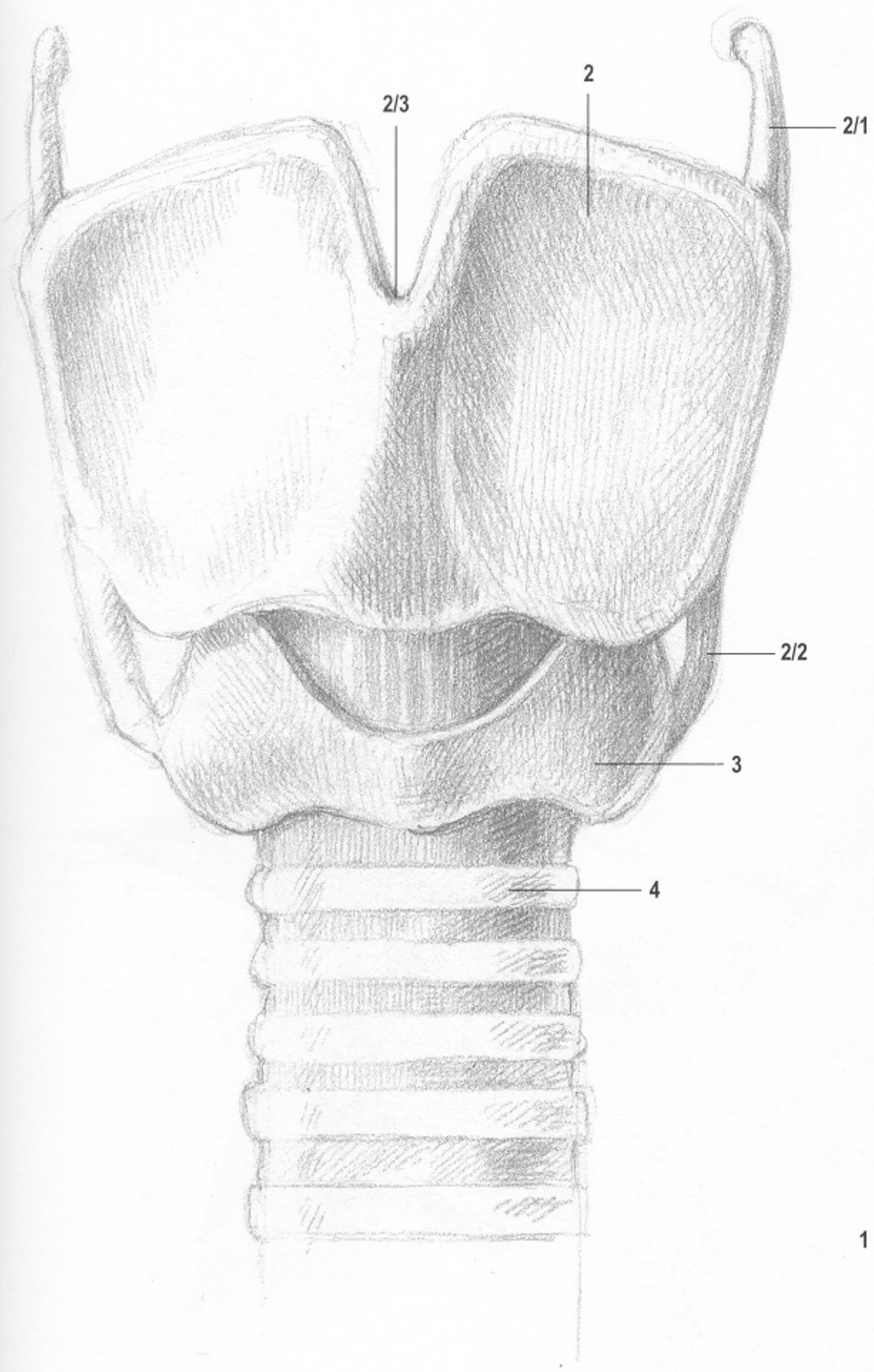

Vista anterior

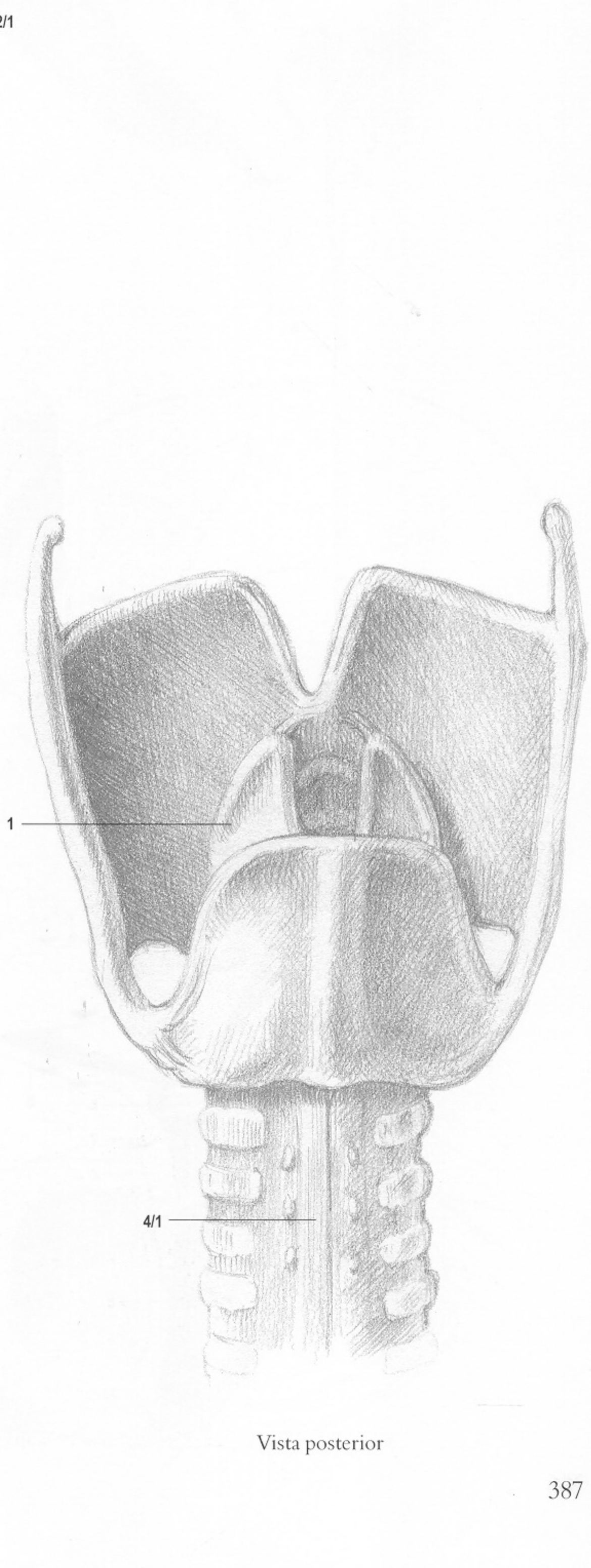

Vista posterior

1 Cartílago aritenoides.
2 Cartílago tiroides.
- **2/1** Asta superior del cartílago tiroides.
- **2/2** Asta inferior del cartílago tiroides.
- **2/3** Incisura tiroidea superior.

3 Cartílago cricoides.
4 Cartílago traqueal.
- **4/1** Parte membranosa de la tráquea.

Fig. 249
Músculos laríngeos superficiales
y profundos

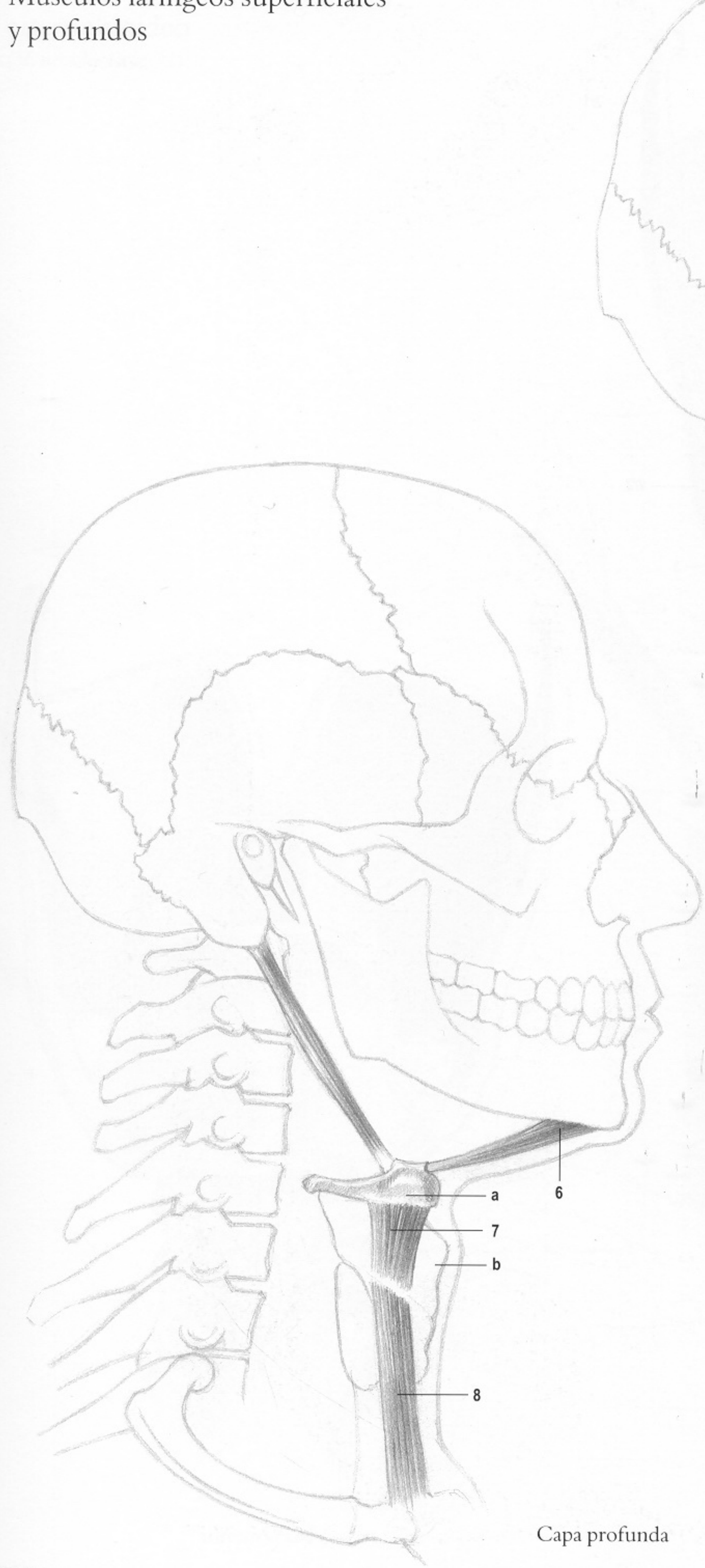

Capa profunda

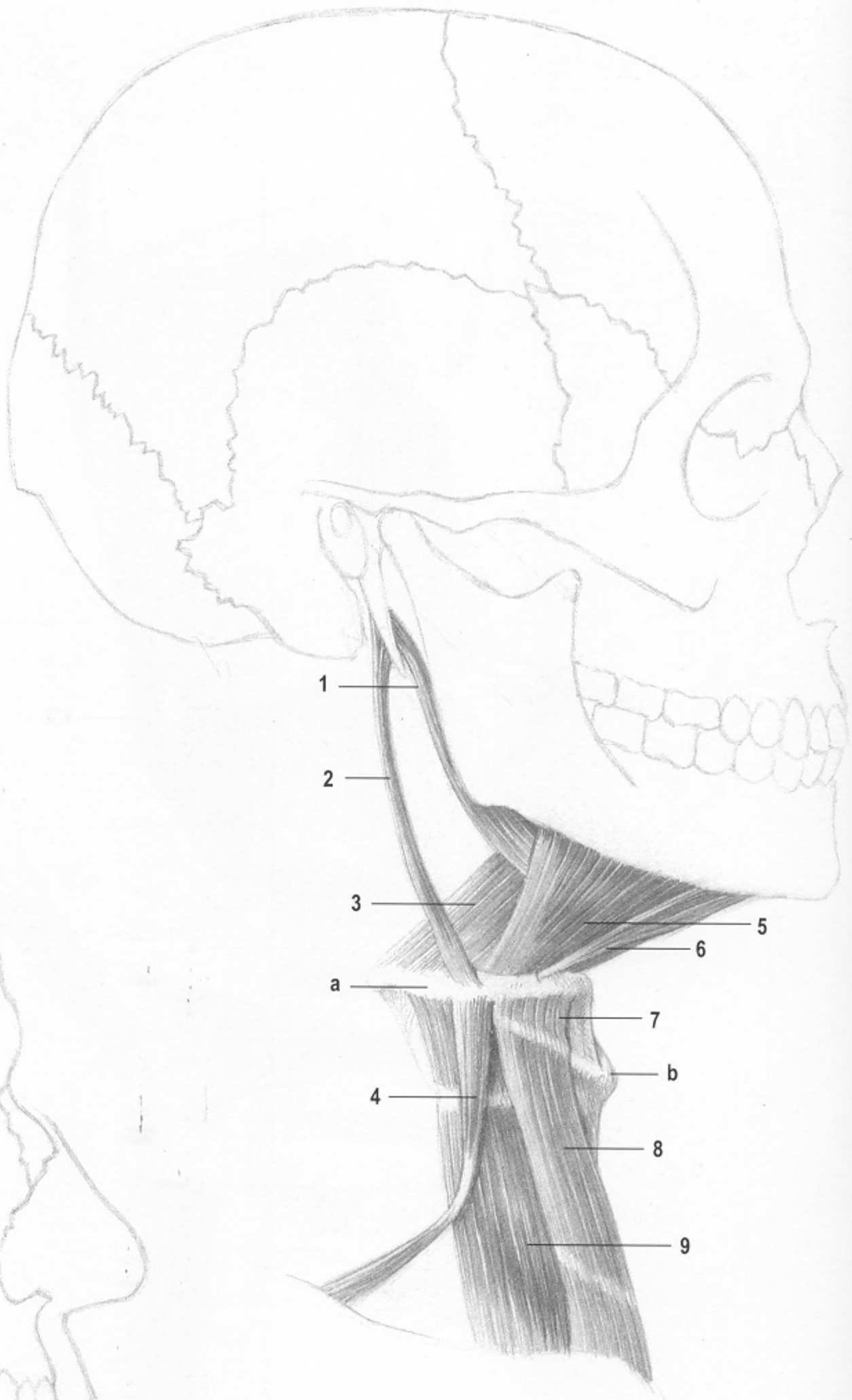

Capa superficial

1 Músculo estilogloso.
2 Músuclo estilohioideo (*17*).
3 Musculatura faríngea.
4 Músculo omohioideo (*13*).
5 Músculo milohioideo (*18*).
6 Músculo digástrico (*16*).
7 Músculo tirohioideo (*15*).
8 Músculo esternotiroideo (*14*).
9 Músculo esternohioideo (*12*).

a Hioides.
b Prominencia laríngea.

Fig. 250
Hueso hioides

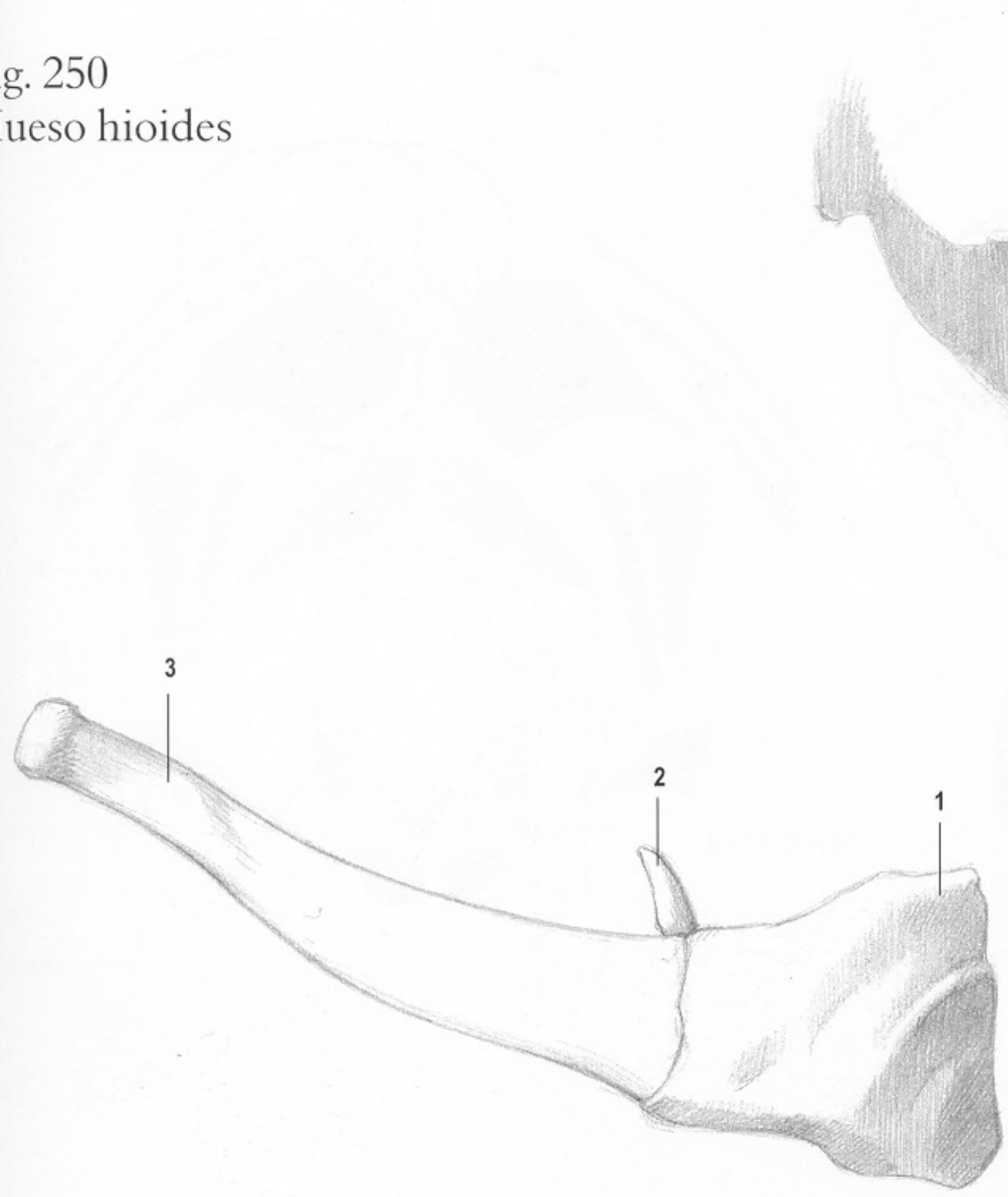

1 Cuerpo.
2 Asta menor.
3 Asta mayor.
4 Aparato suspensorio (músculo estilohioideo).

Cara lateral

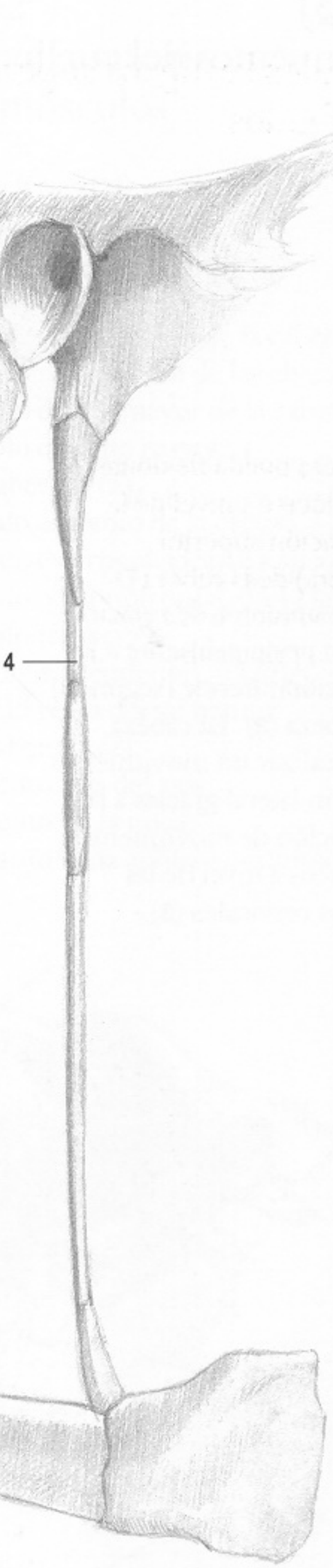

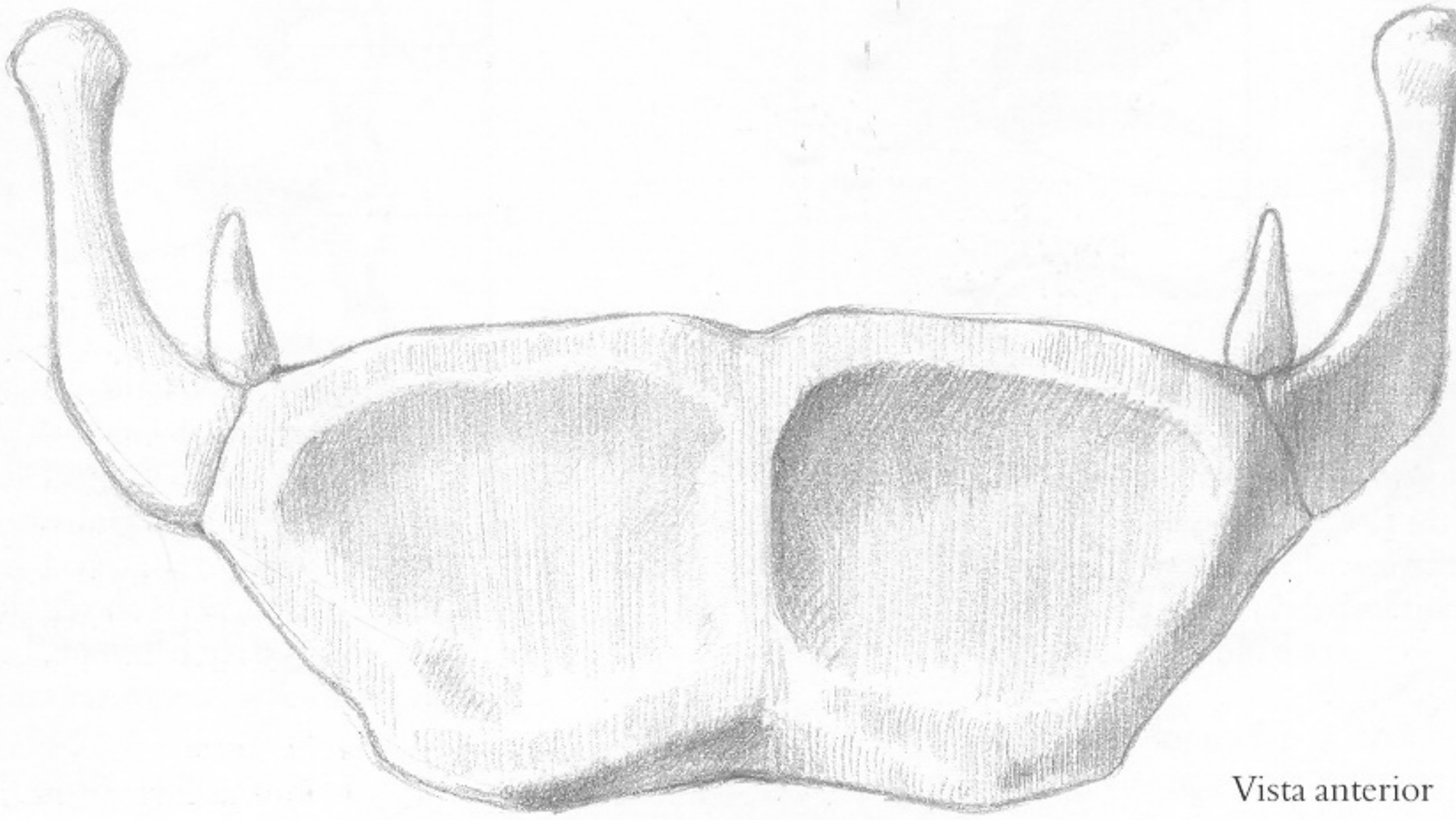

Vista anterior

Fig. 251
Movimientos del cuello

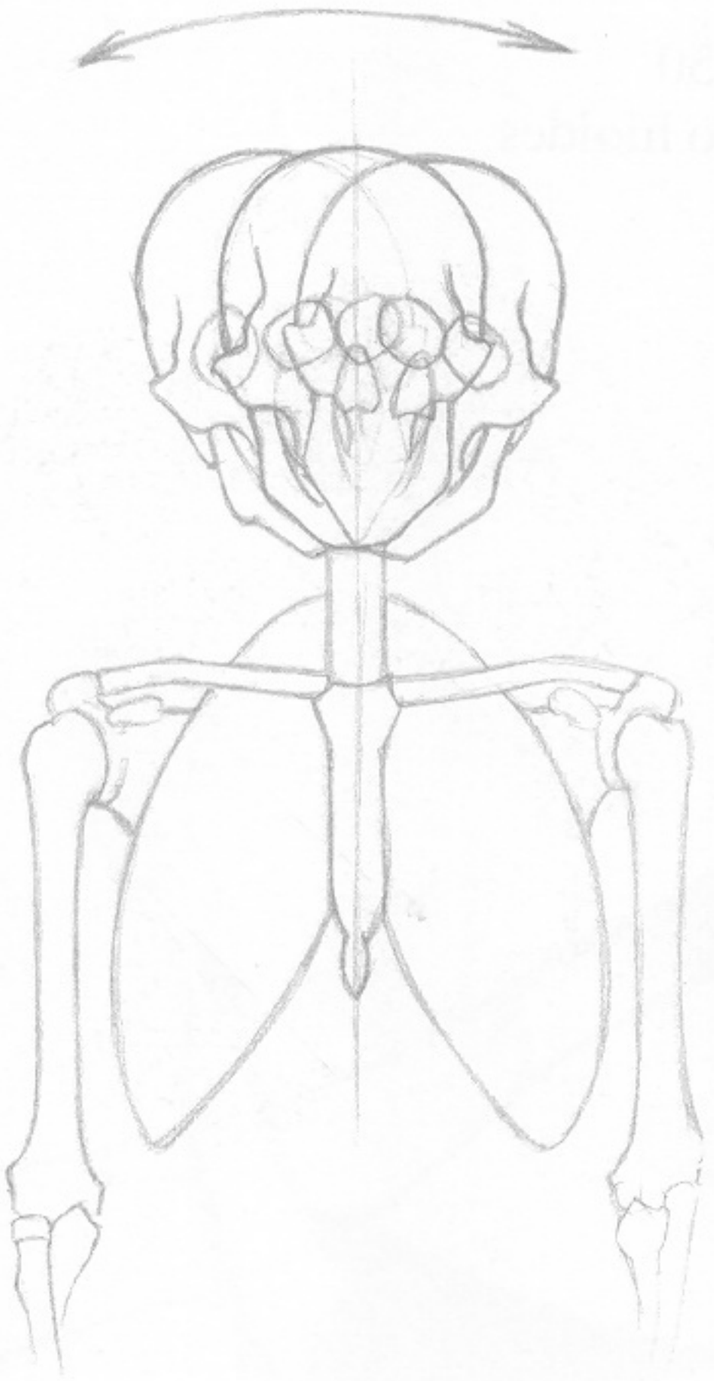

La cabeza puede flexionarse y extenderse a nivel de la articulación superior (primera) de la cabeza (**1**). Los movimientos de rotación se deben principalmente a la articulación inferior (segunda) de la cabeza (**2**). La cabeza puede realizar un movimiento de flexión lateral gracias a la consecución de movimientos sincrónicos a nivel de las vértebras cervicales (**3**).

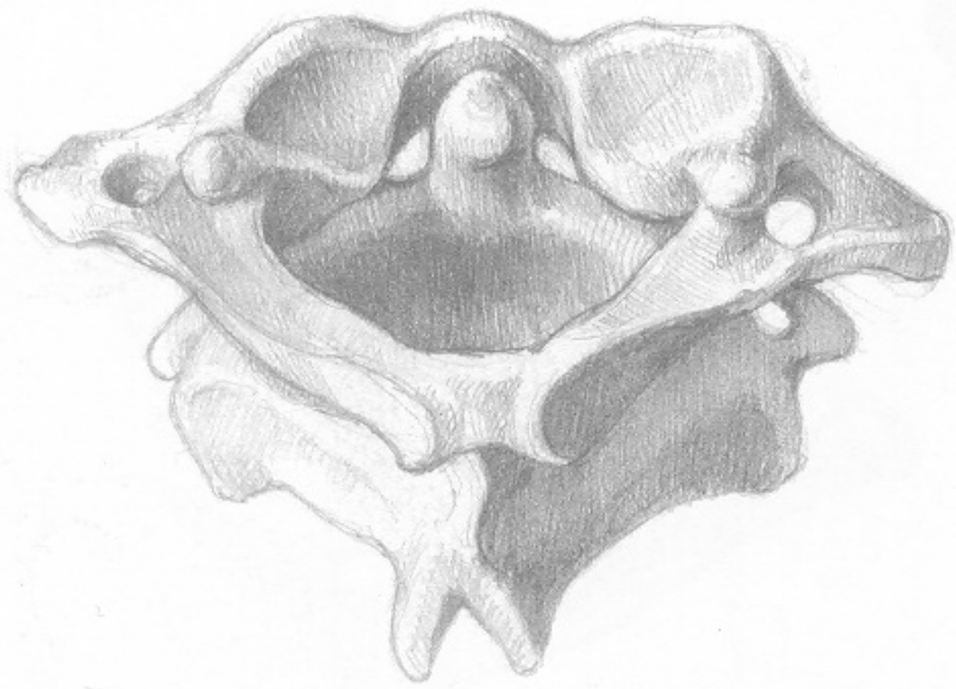

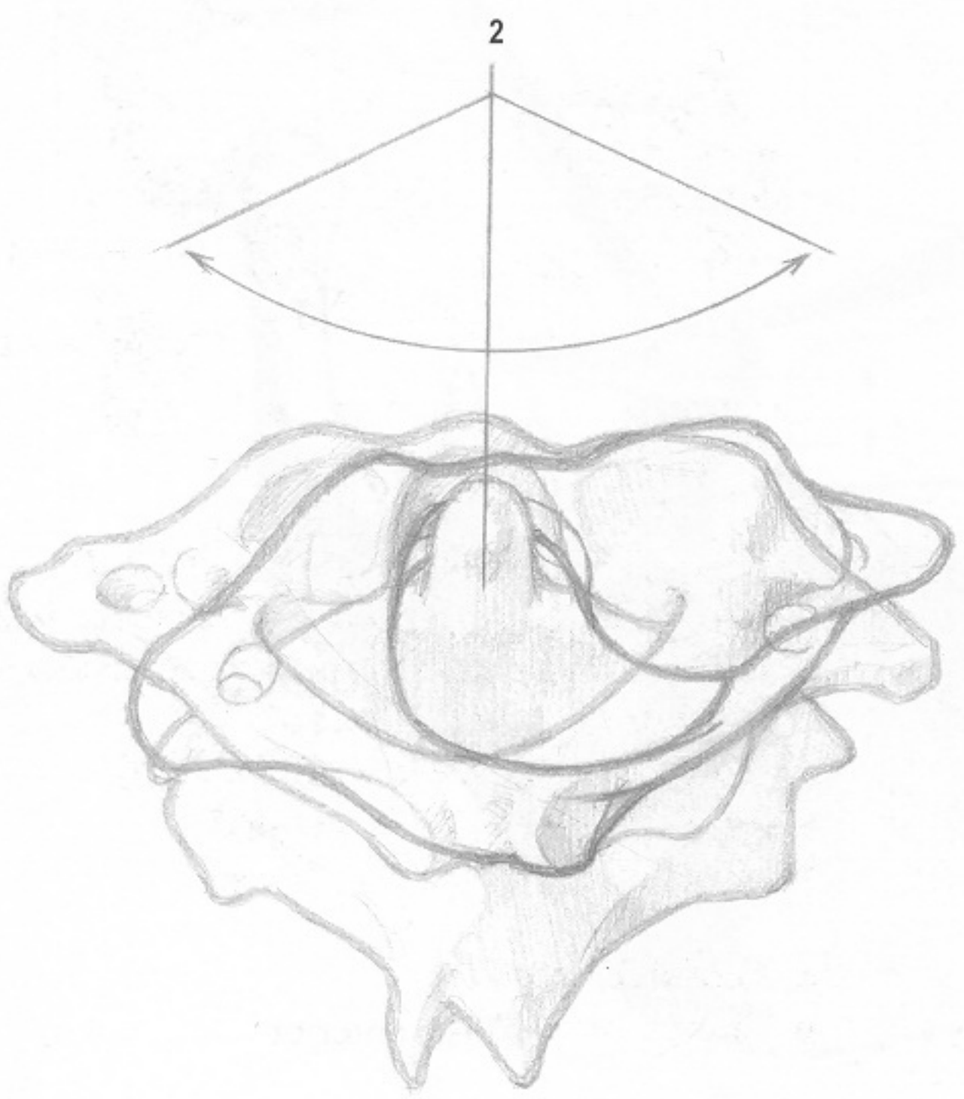

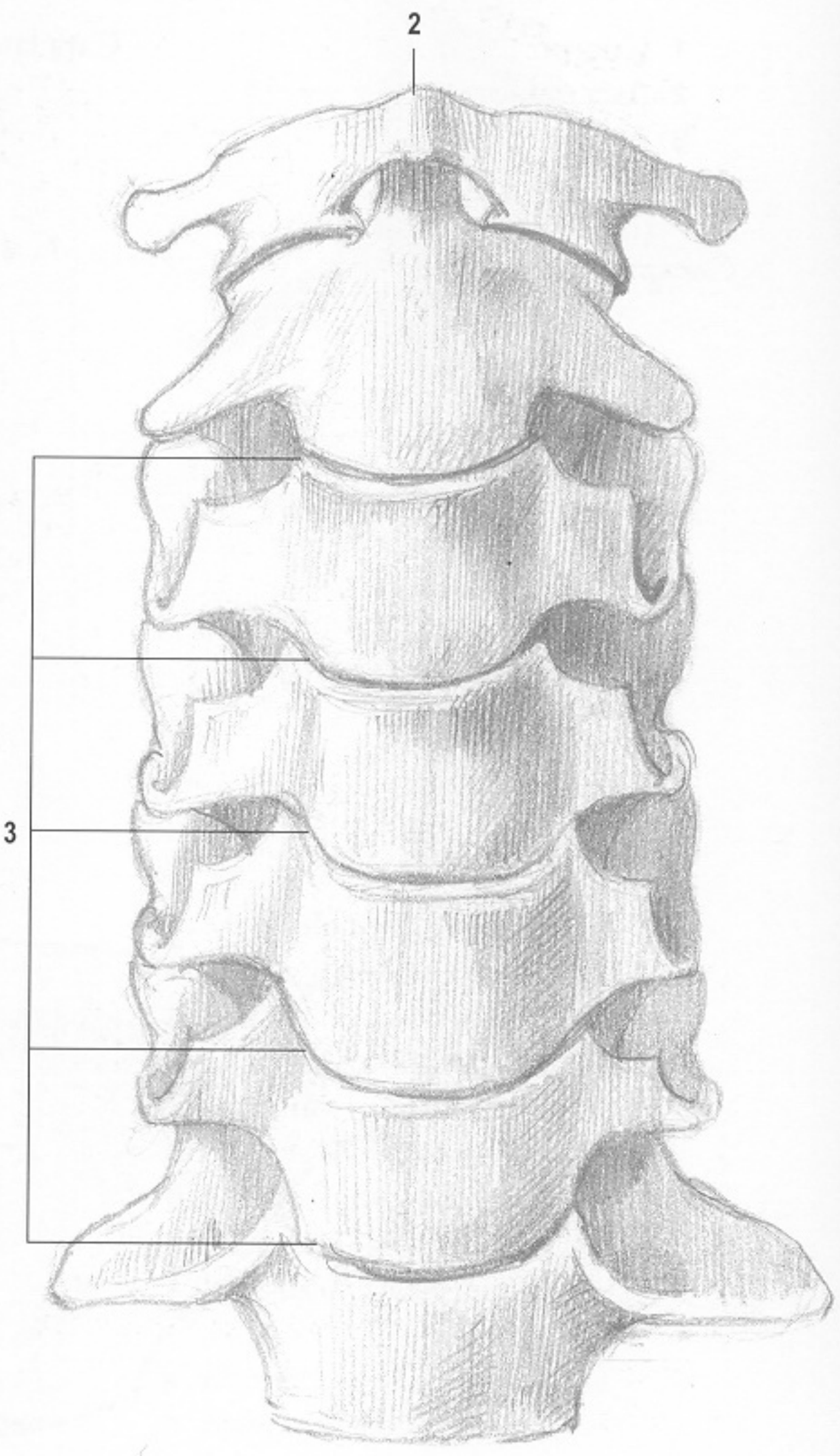

Fig. 252
Origen e inserción de los músculos

0 = Origo (ORIGEN)
I = Insertio (INSERCIÓN)

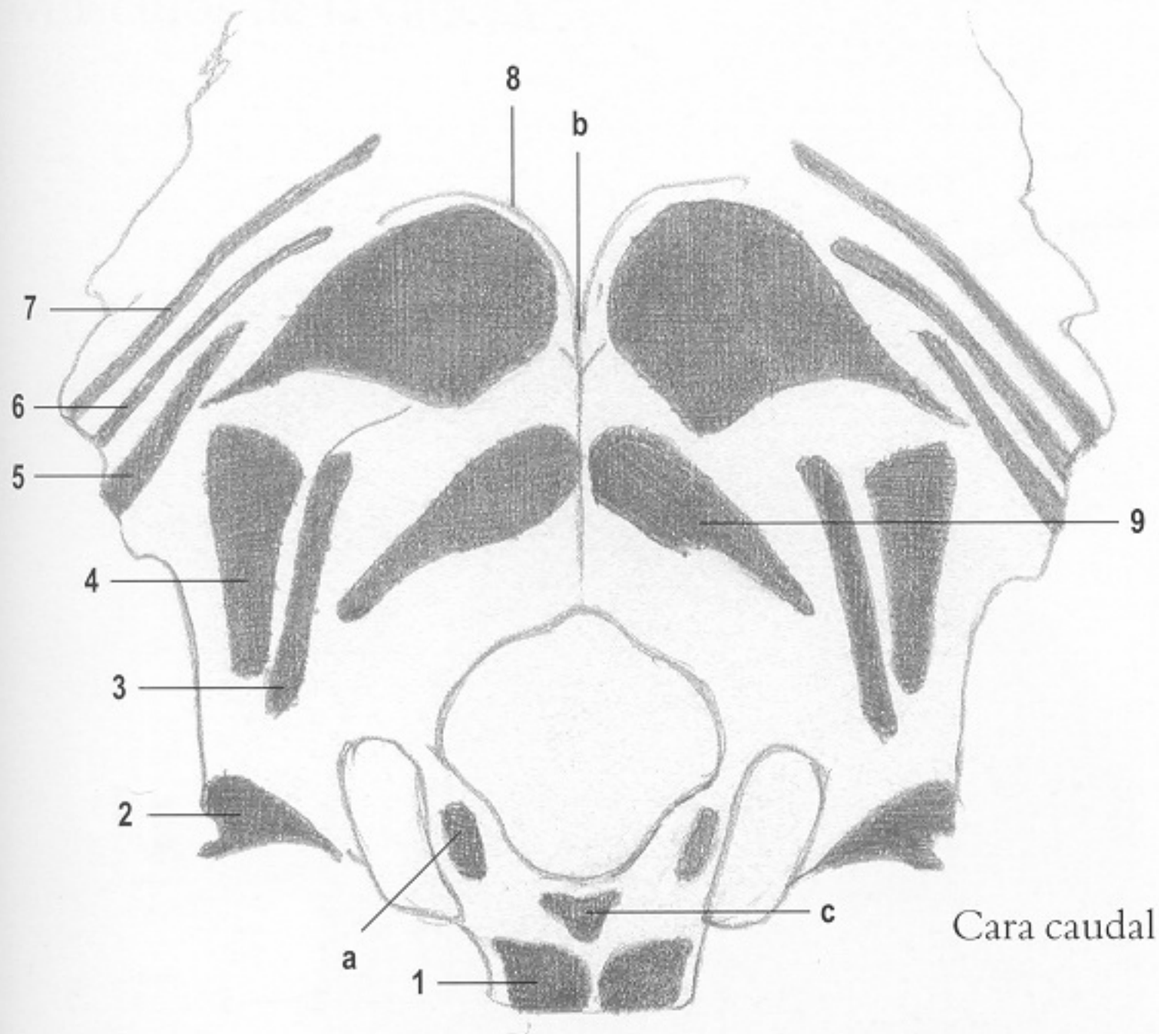

Cara caudal

OCCIPITAL

1 Músculo recto ventral de la cabeza, I (*4*).
2 Músculo recto lateral de la cabeza, I (*2*).
3 Músculo dorsal mayor de la cabeza, I (*2*).
4 Músculo oblicuo mayor de la cabeza, I (*3*).
5 Músculo esplenio de la cabeza, I (*5*).
6 Músculo esternocleidomastoideo, I (*11*).
7 Músculo occipitofrontal, 0+I (*124/1*).
8 Músculo trapecio (porción descendente), 0 (*20*).
9 Músculo recto dorsal menor de la cabeza, I (*2*).
a Ligamento alar del axis.
b Ligamento de la nuca.
c Ligamento de la apófisis odontoides.

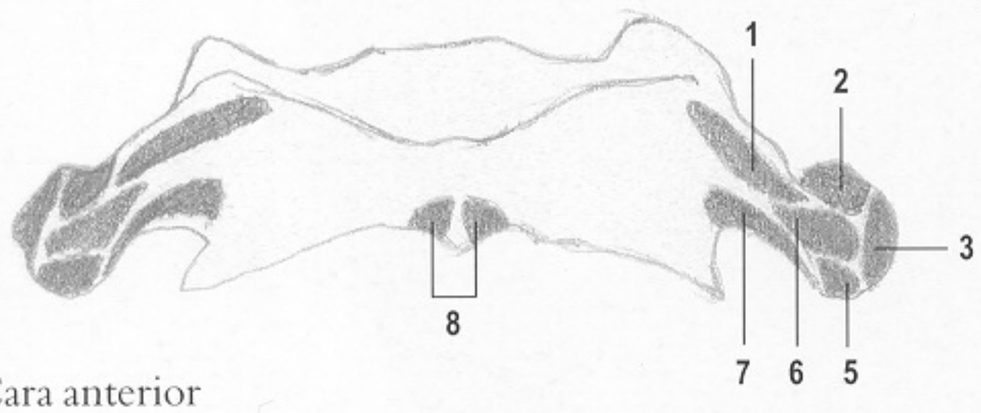

Cara anterior

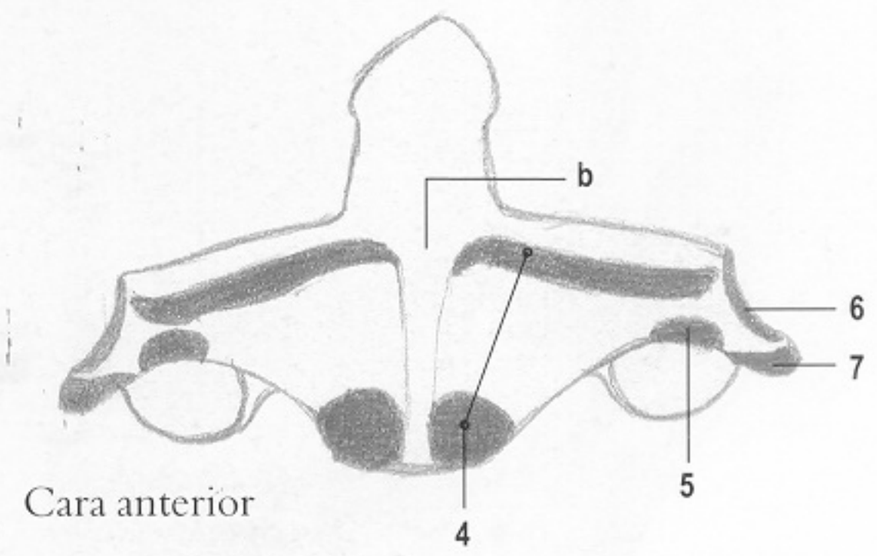

Cara anterior

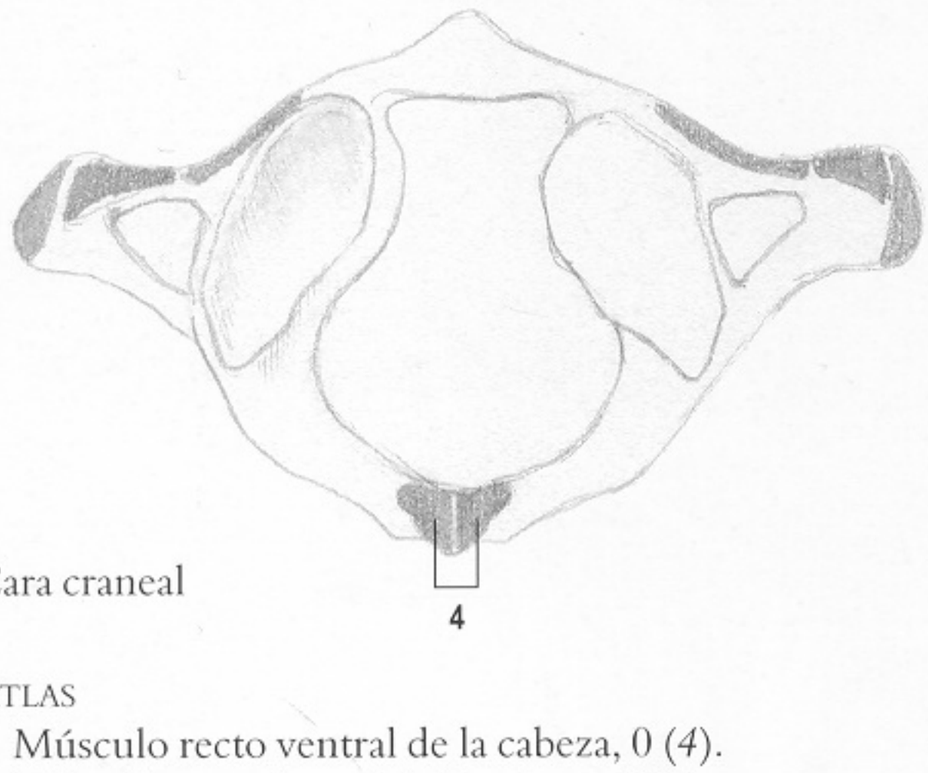

Cara craneal

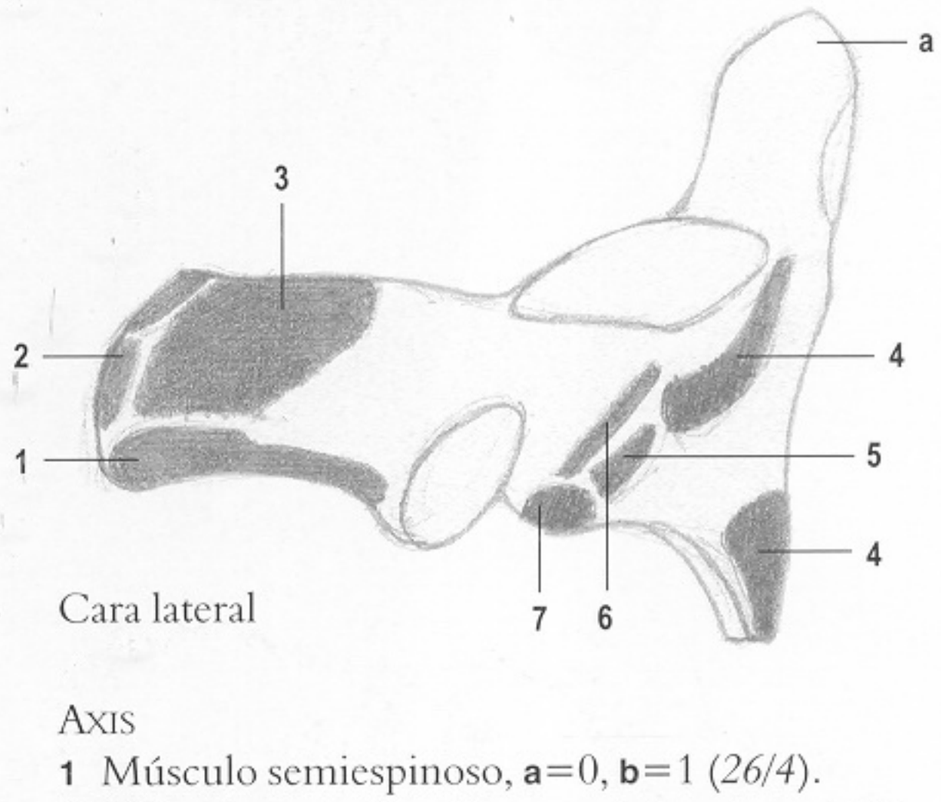

Cara lateral

ATLAS

1 Músculo recto ventral de la cabeza, 0 (*4*).
2 Músculo recto lateral de la cabeza, 0 (*2*).
3 Músculo oblicuo mayor de la cabeza, 0 (*3/1*).
4 Músculo recto dorsal menor de la cabeza, 0 (*2*).
5 Músculo angular de la escápula, 0 (*24*).
6 Músculo esplenio cervical, I (*5*).
7 Músculo intertransverso (porción cervical anterior), I (*26/7*).
8 Músculo largo del cuello, I (*6*).

AXIS

1 Músculo semiespinoso, **a**=0, **b**=1 (*26/4*).
2 Músculo recto dorsal mayor de la cabeza, 0 (*2*).
3 Músculo oblicuo dorsal menor de la cabeza, 0 (*3/2*).
4 Músculo largo del cuello, I (*6*).
5 Músculo angular de la escápula, 0 (*24*).
6 Músculo espinal (*26/3* anterior).
7 Músculo esplenio, I (*5*).

a Apófisis odontoides.
b Cuerpo vertebral.

HUESOS Y MÚSCULOS DE LA CABEZA

Fig. 253
El cráneo

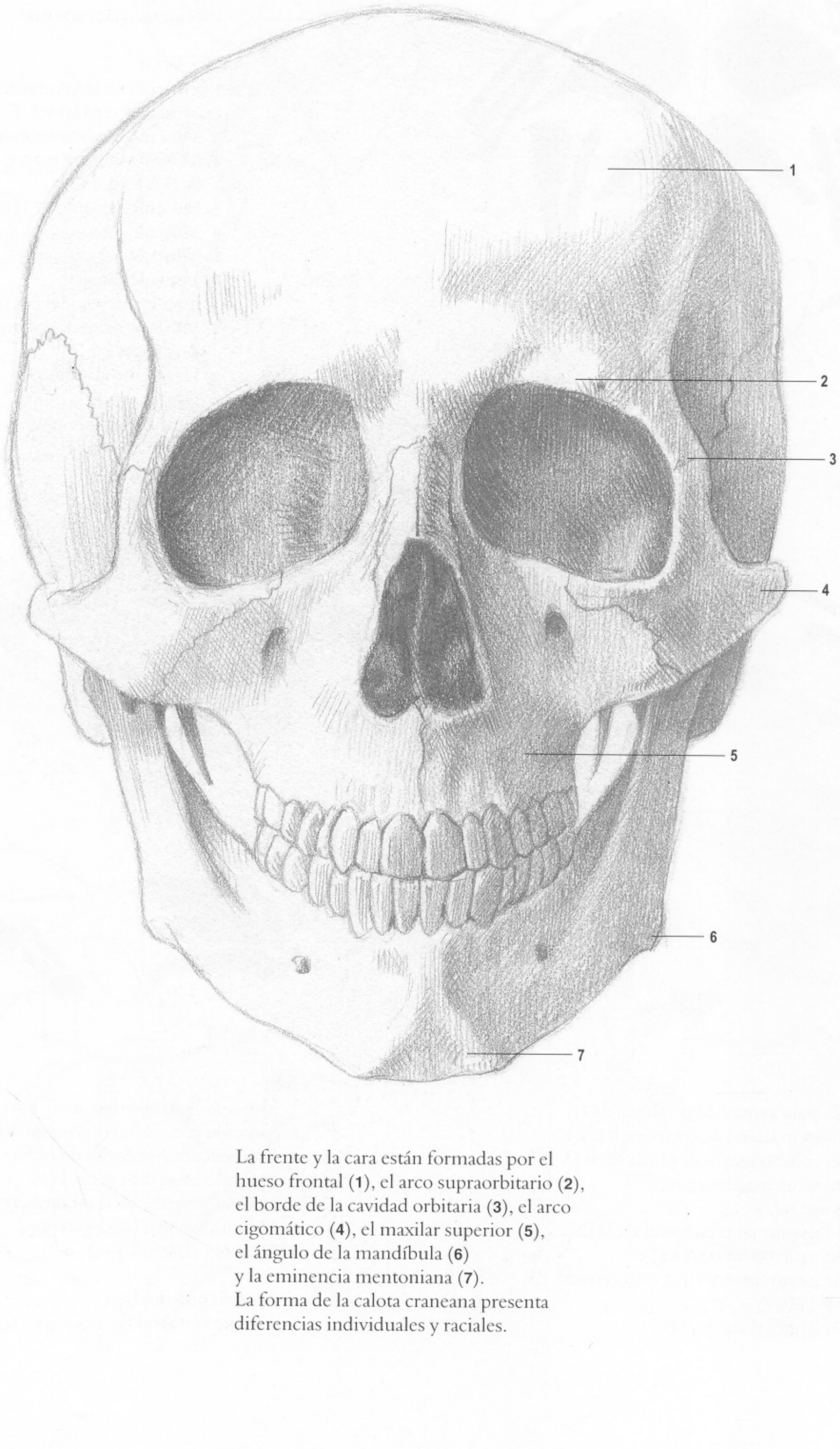

La frente y la cara están formadas por el hueso frontal (**1**), el arco supraorbitario (**2**), el borde de la cavidad orbitaria (**3**), el arco cigomático (**4**), el maxilar superior (**5**), el ángulo de la mandíbula (**6**) y la eminencia mentoniana (**7**).
La forma de la calota craneana presenta diferencias individuales y raciales.

Fig. 254
Músculos de la cabeza

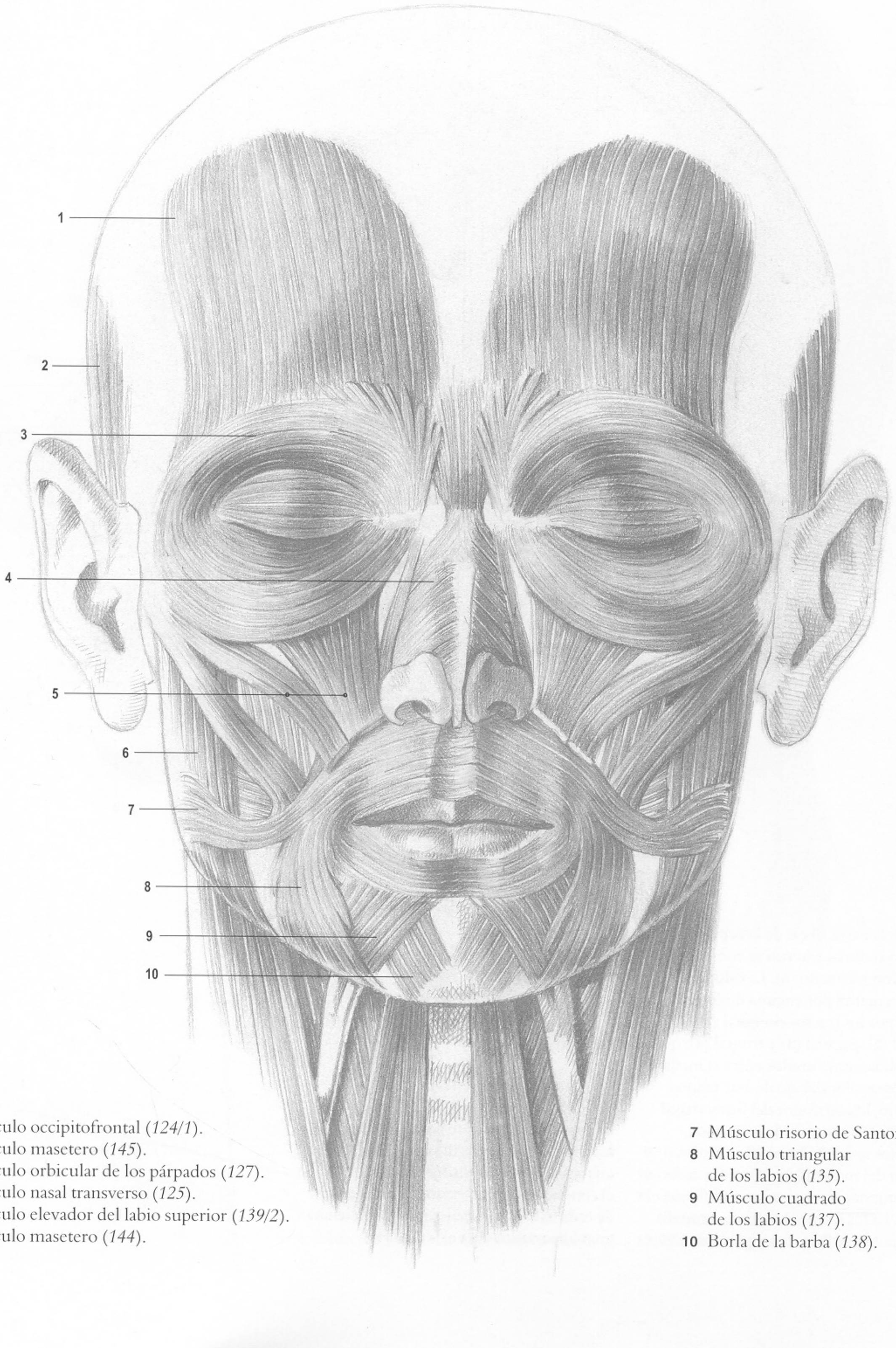

1 Músculo occipitofrontal (*124/1*).
2 Músculo masetero (*145*).
3 Músculo orbicular de los párpados (*127*).
4 Músculo nasal transverso (*125*).
5 Músculo elevador del labio superior (*139/2*).
6 Músculo masetero (*144*).
7 Músculo risorio de Santorini (*141*).
8 Músculo triangular de los labios (*135*).
9 Músculo cuadrado de los labios (*137*).
10 Borla de la barba (*138*).

Fig. 255
El cráneo

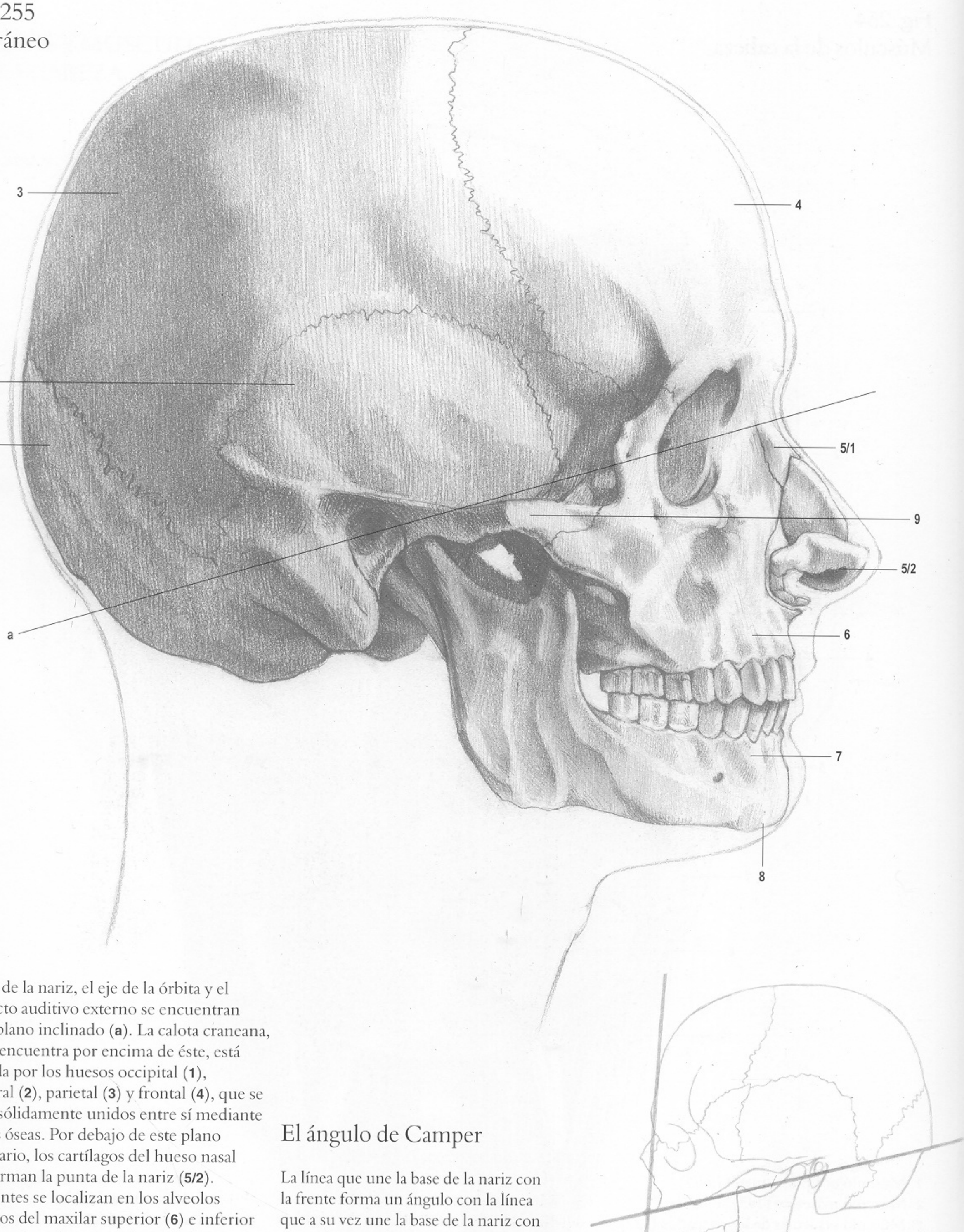

La raíz de la nariz, el eje de la órbita y el conducto auditivo externo se encuentran en un plano inclinado (**a**). La calota craneana, que se encuentra por encima de éste, está formada por los huesos occipital (**1**), temporal (**2**), parietal (**3**) y frontal (**4**), que se hallan sólidamente unidos entre sí mediante suturas óseas. Por debajo de este plano imaginario, los cartílagos del hueso nasal (**5/1**) forman la punta de la nariz (**5/2**). Los dientes se localizan en los alveolos dentarios del maxilar superior (**6**) e inferior (**7**). La eminencia mentoniana (**8**) forma el mentón. La fosa temporal queda limitada lateralmente por los arcos cigomáticos (**9**).

El ángulo de Camper

La línea que une la base de la nariz con la frente forma un ángulo con la línea que a su vez une la base de la nariz con el conducto auditivo externo, que es típico de cada individuo y raza y que adquiere una gran importancia para el artista.

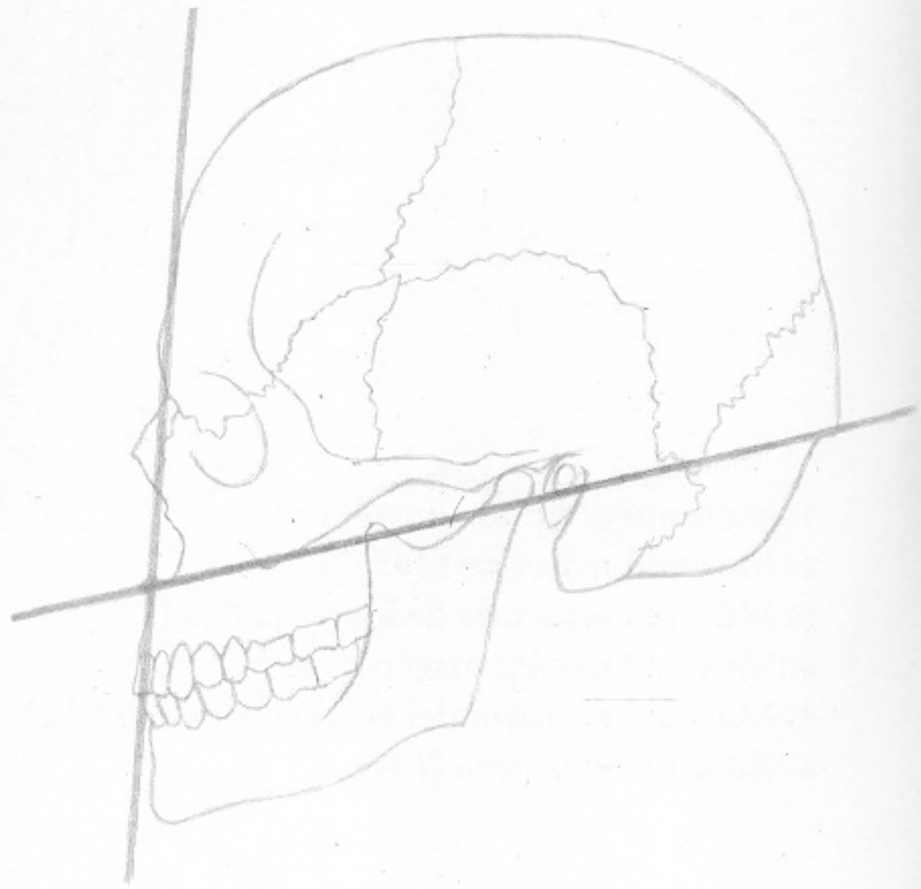

Fig. 256
Músculos de la cabeza

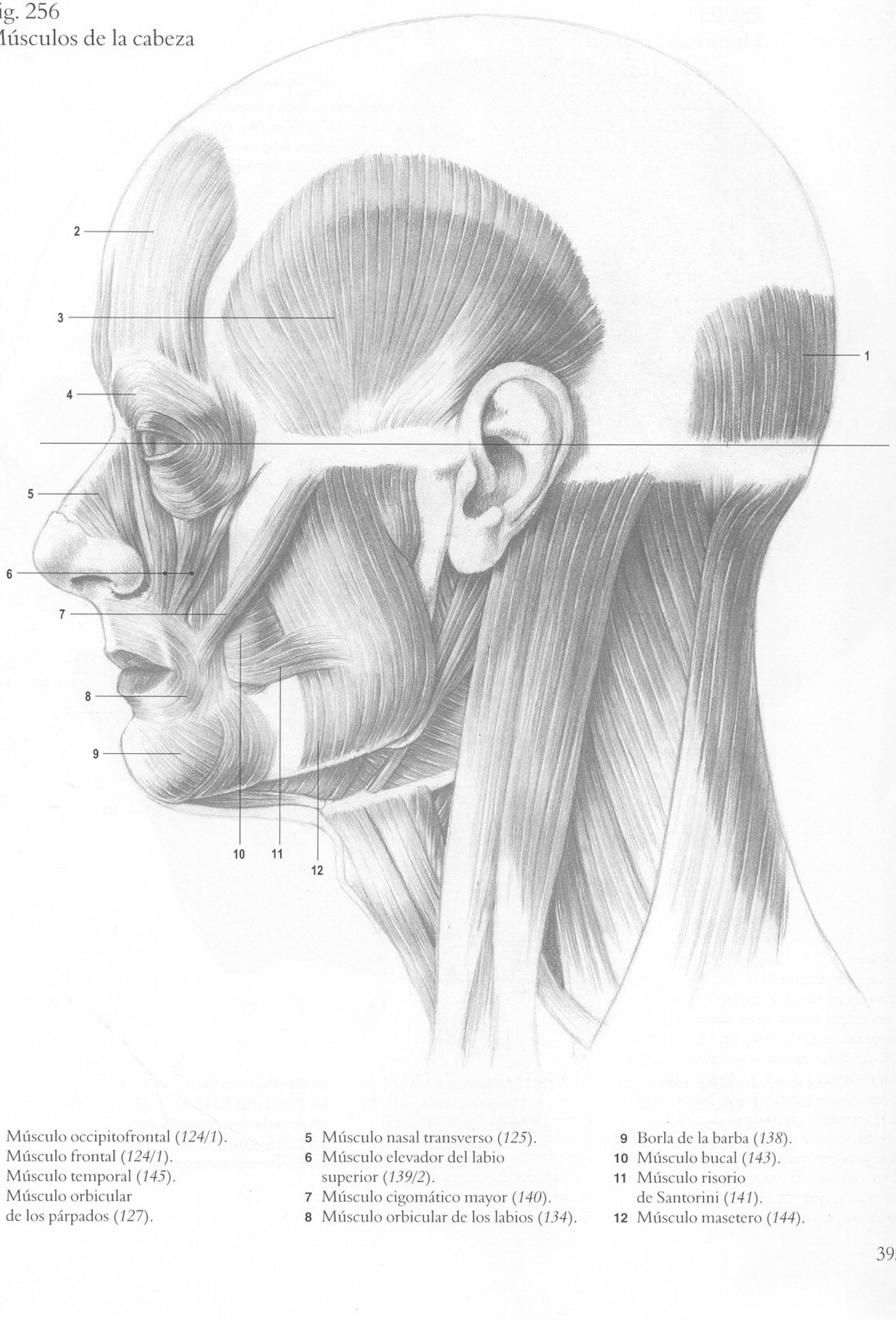

1 Músculo occipitofrontal (*124/1*).
2 Músculo frontal (*124/1*).
3 Músculo temporal (*145*).
4 Músculo orbicular de los párpados (*127*).
5 Músculo nasal transverso (*125*).
6 Músculo elevador del labio superior (*139/2*).
7 Músculo cigomático mayor (*140*).
8 Músculo orbicular de los labios (*134*).
9 Borla de la barba (*138*).
10 Músculo bucal (*143*).
11 Músculo risorio de Santorini (*141*).
12 Músculo masetero (*144*).

Fig. 257
Huesos del cráneo

El cráneo está compuesto por 22 huesos (de ellos 8 son pares). Con la excepción del maxilar inferior (mandíbula), los huesos del cráneo se hallan sólidamente unidos mediante suturas y protegen la masa encefálica, la boca y los órganos de los sentidos. Algunos de ellos delimitan los senos paranasales llenos de aire.

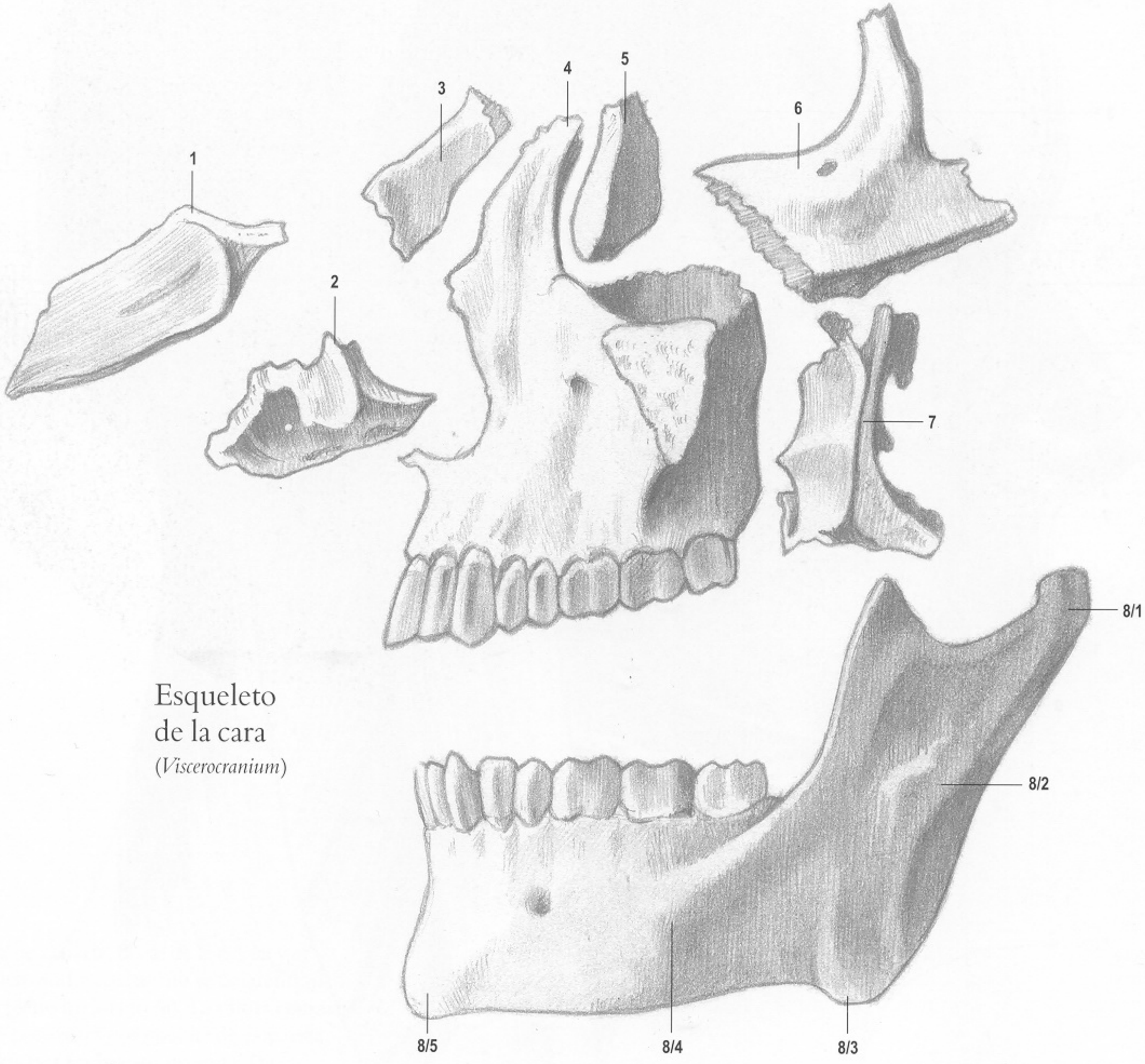

Esqueleto
de la cara
(*Viscerocranium*)

1 Hueso nasal.
2 Hueso lagrimal.
3 Hueso vómer.
4 Hueso maxilar superior.
5 Tabique nasal.
6 Hueso palatino.
7 Hueso cigomático.
8 Hueso maxilar inferior.

8/1 Apófisis condílea.
8/2 Rama mandibular.
8/3 Ángulo de la mandíbula.
8/4 Cuerpo mandibular.
8/5 Eminencia mentoniana.

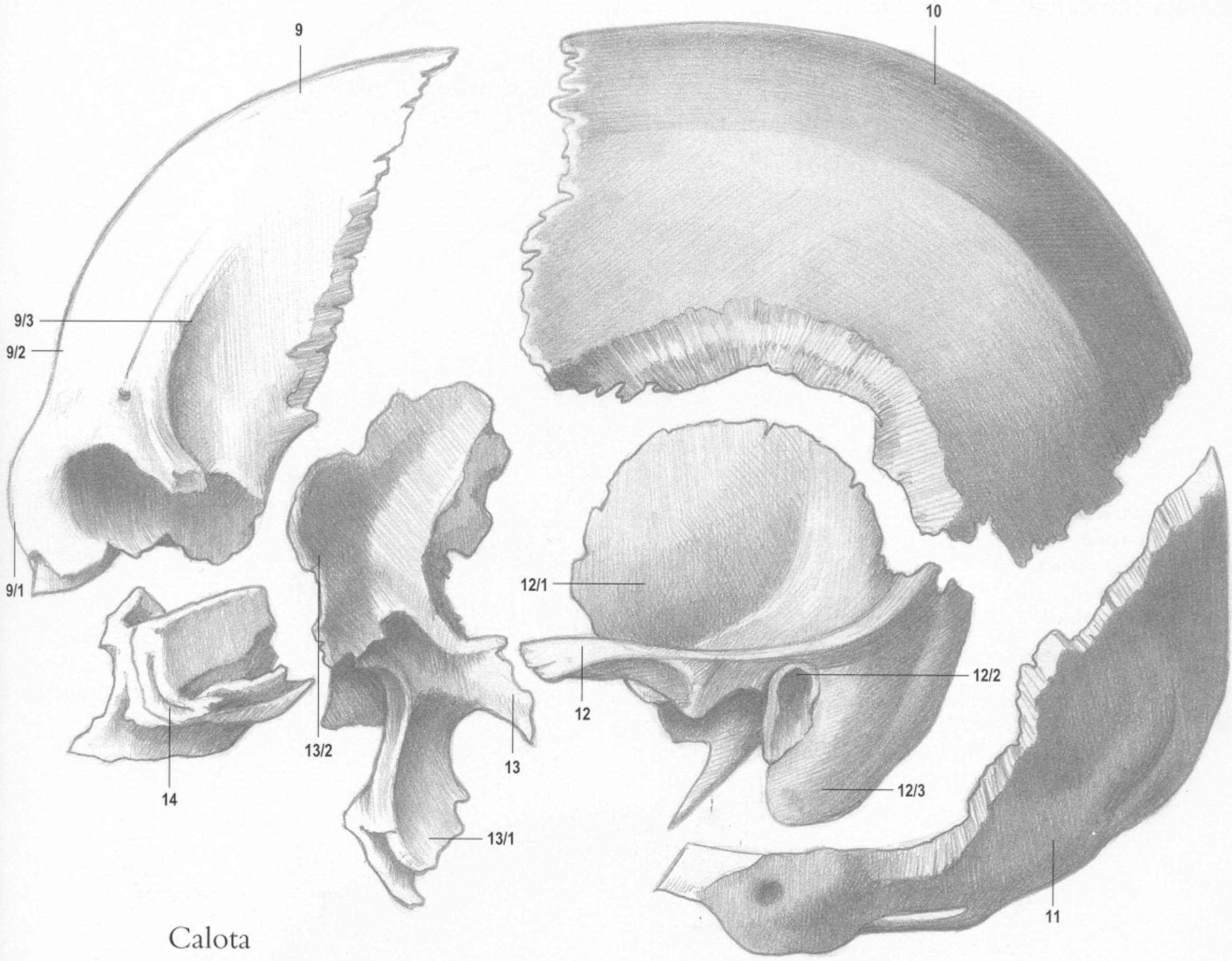

Calota craneana
(*Neurocranium*)

9 Hueso frontal.
- **9/1** Arco superciliar.
- **9/2** Eminencia frontal.
- **9/3** Línea temporal inferior.

10 Hueso parietal.

11 Hueso occipital.

12 Hueso temporal.
- **12/1** Apófisis cigomática.
- **12/2** Conducto auditivo externo.
- **12/3** Apófisis mastoides.

13 Cuerpo del hueso esfenoides.
- **13/1** Ala menor del esfenoides.
- **13/2** Ala mayor del esfenoides.

14 Hueso etmoides.

Fig. 258
Calota craneana

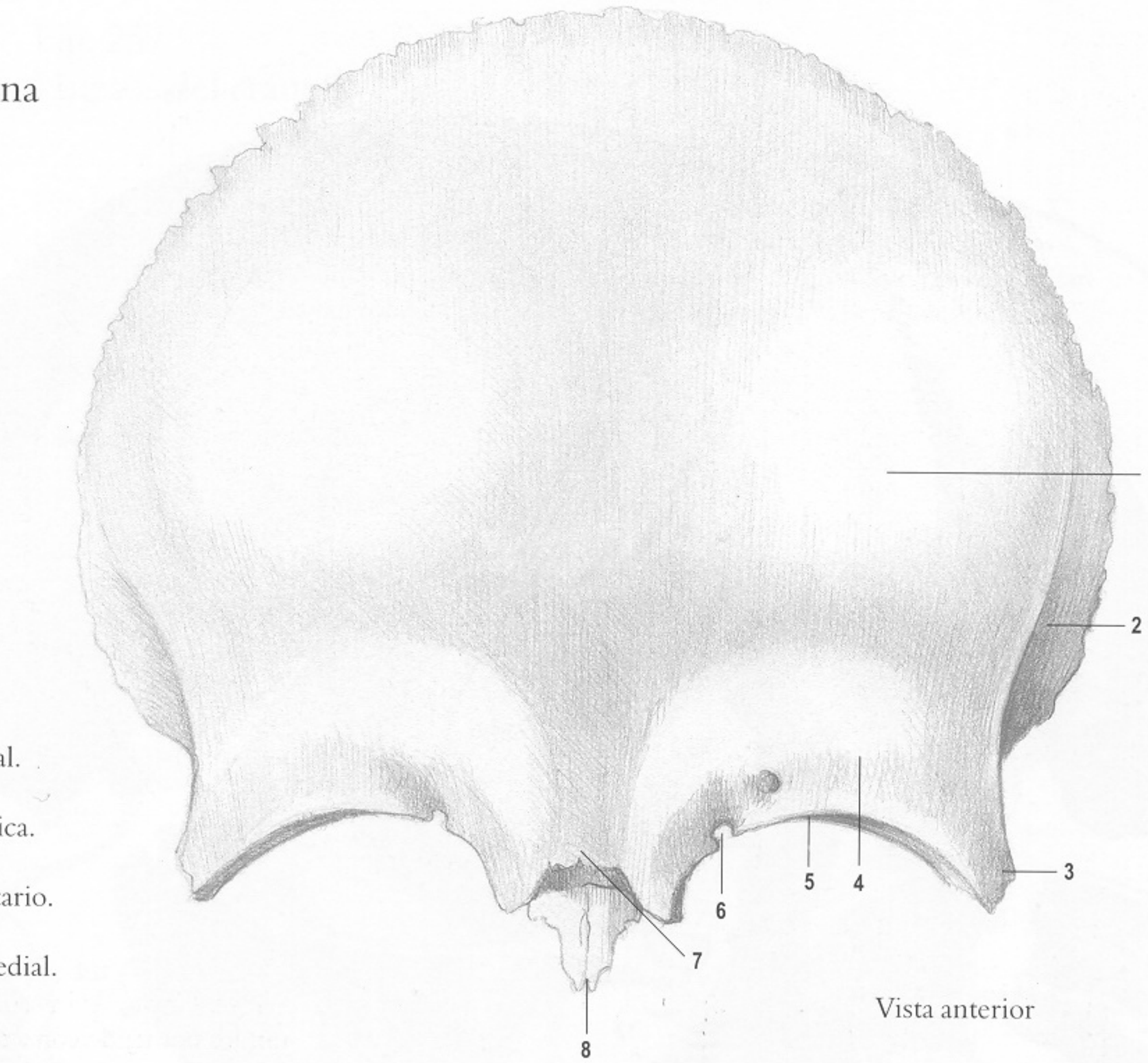

Vista anterior

FRONTAL

1 Eminencia frontal.
2 Cara temporal.
3 Apófisis cigomática.
4 Arco superciliar.
5 Borde supraorbitario.
6 Escotadura supraorbitaria medial.
7 Glabela.
8 Hueso nasal.

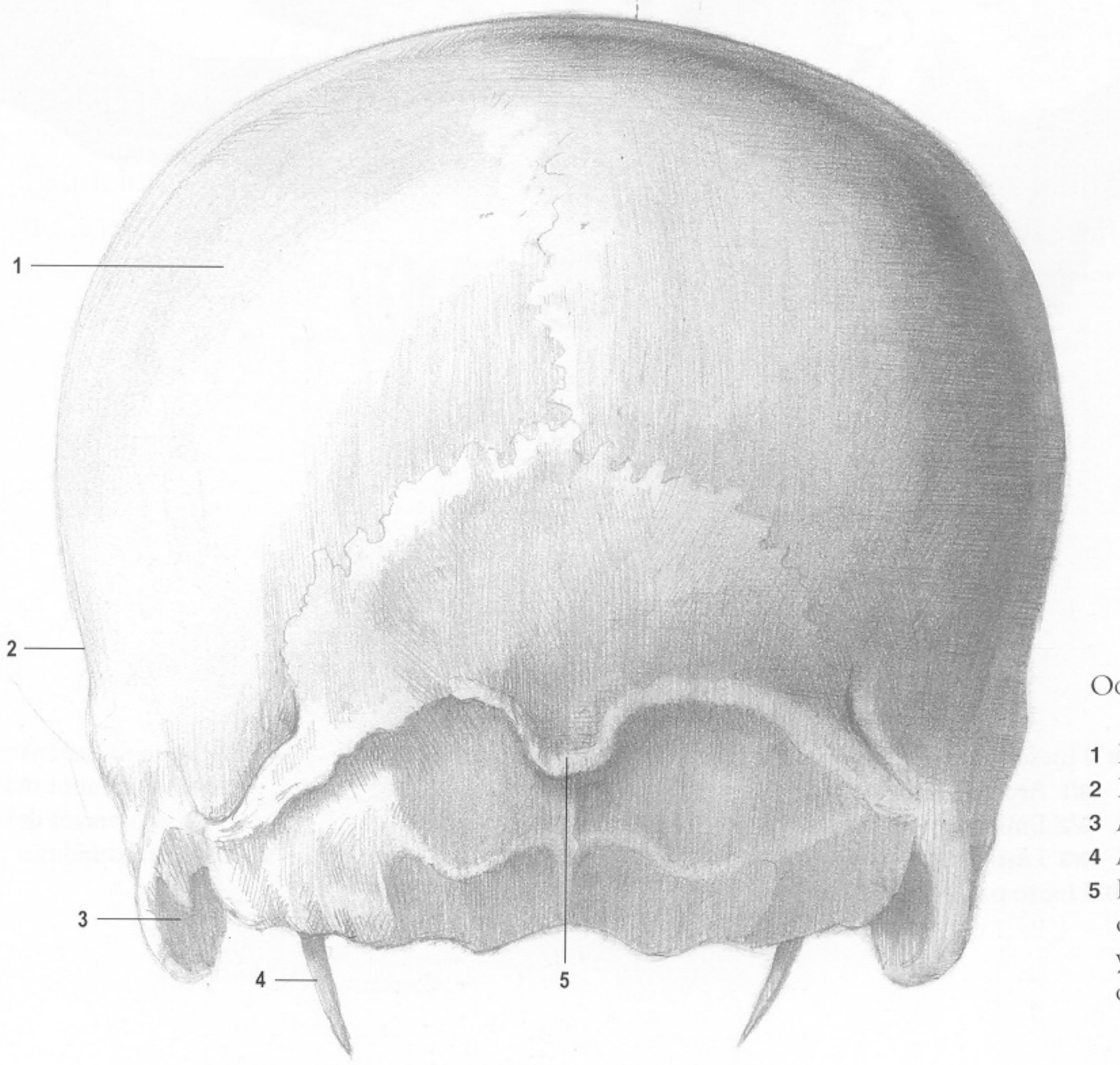

Vista posterior

OCCIPITAL

1 Hueso parietal.
2 Hueso temporal.
3 Apófisis mastoides.
4 Apófisis estiloides.
5 Protuberancia occipital externa y línea curva occipital superior.

Fig. 259
Suturas craneanas

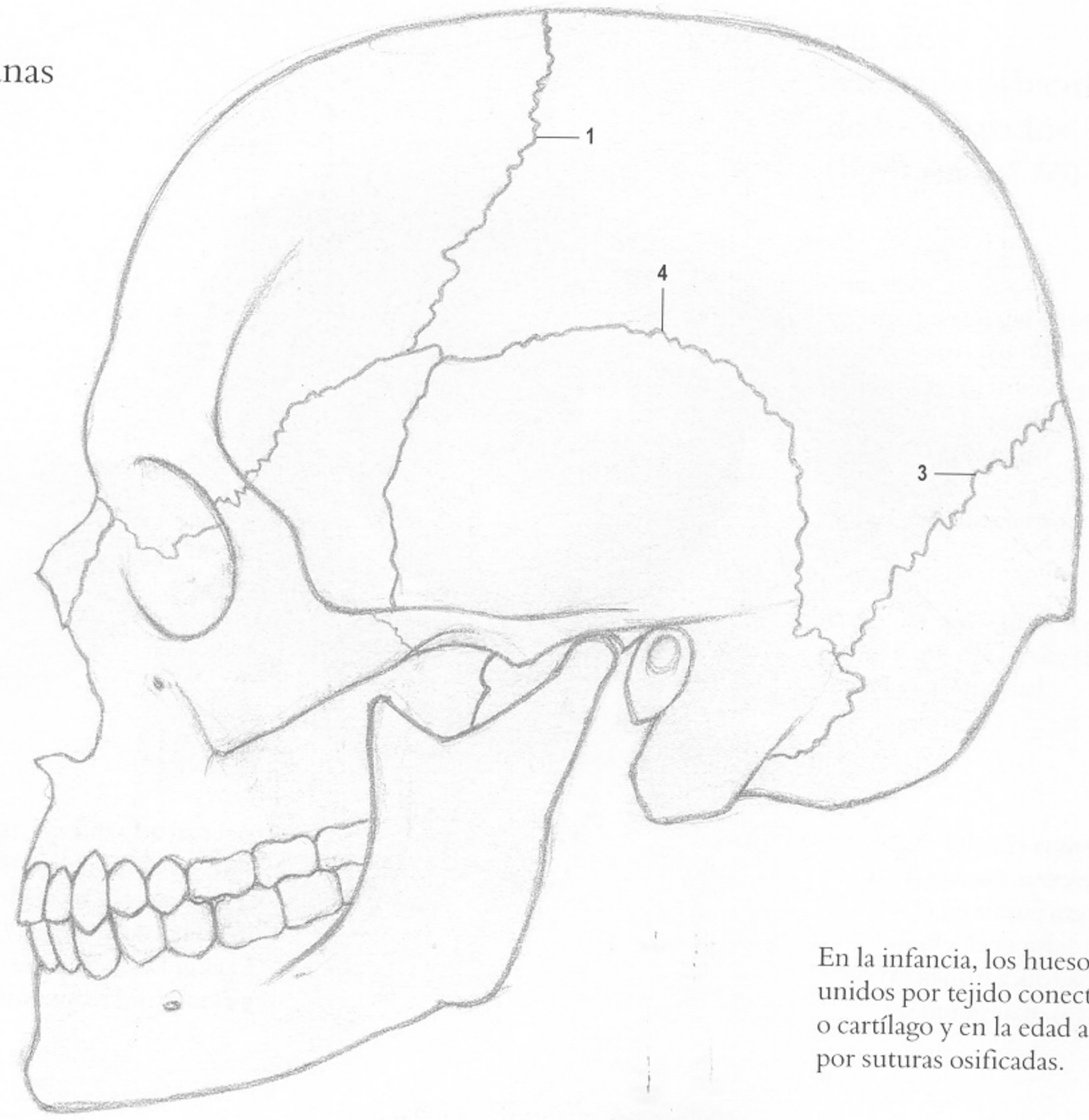

Vista lateral

En la infancia, los huesos están unidos por tejido conectivo o cartílago y en la edad adulta, por suturas osificadas.

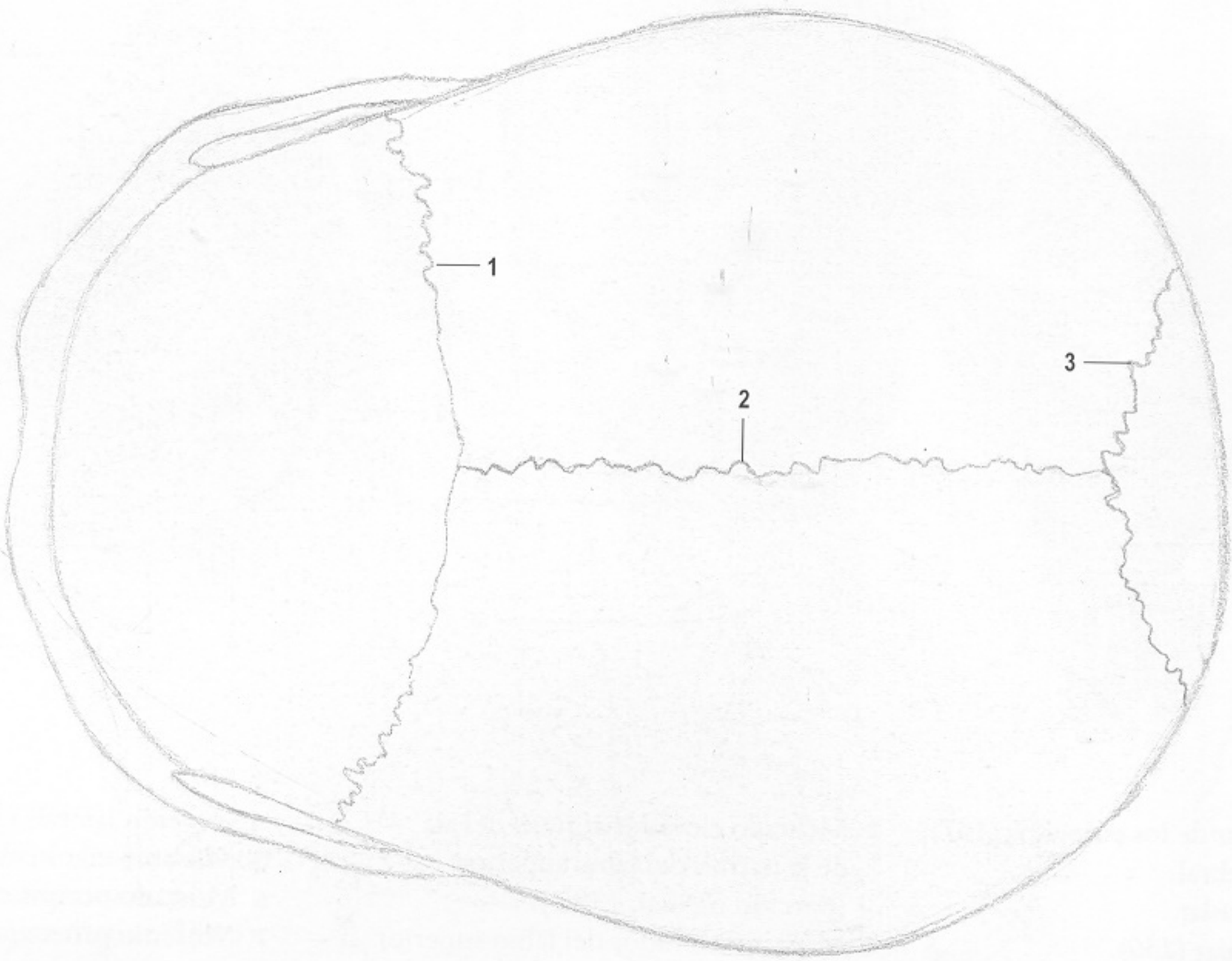

1 Sutura coronal.
2 Sutura sagital.
3 Sutura lambdoidea.
4 Sutura escamosa.

Vista craneal

EL OJO

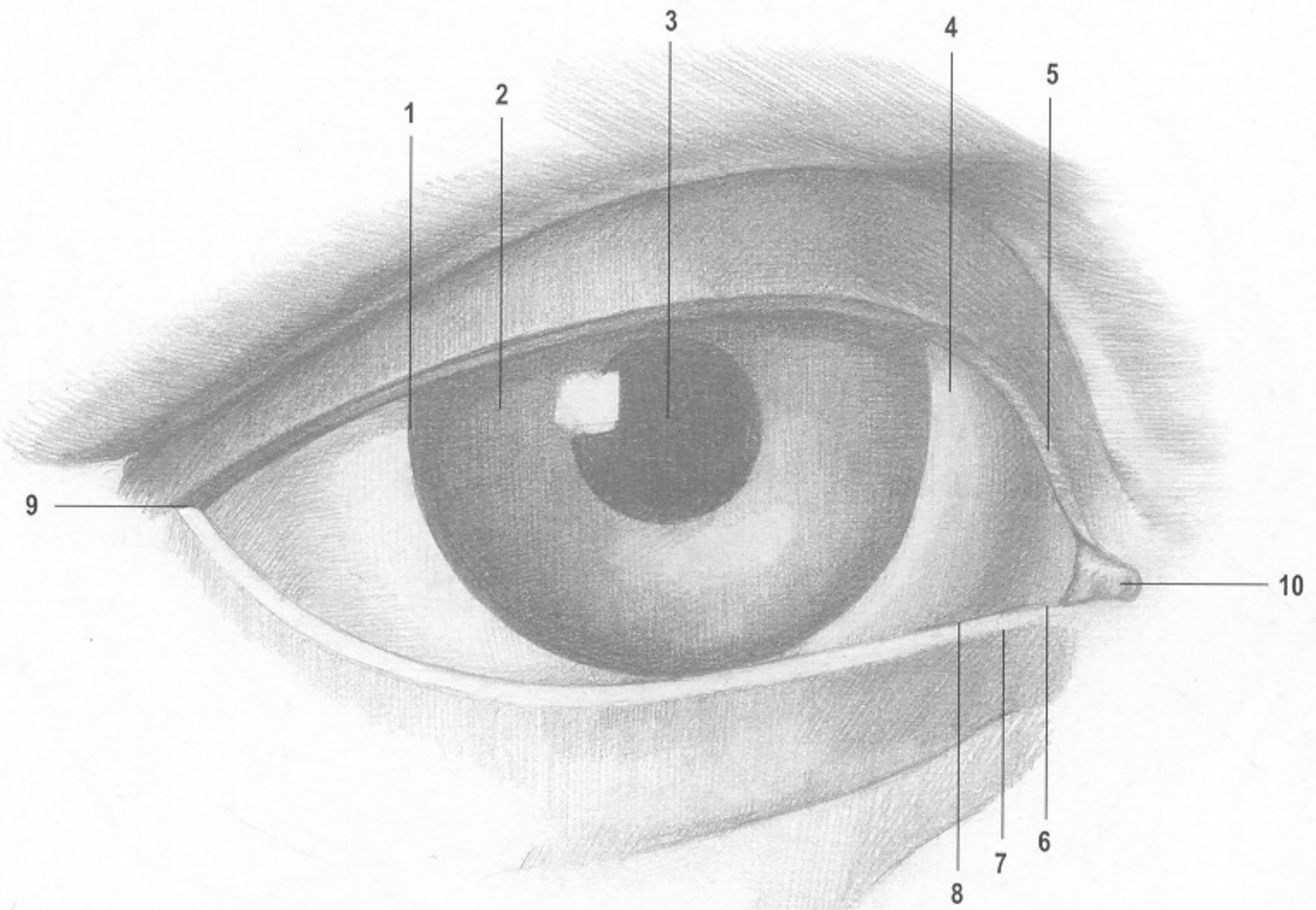

El iris (**2**), que determina el color de los ojos, se puede observar a través de la córnea (**1**), con la negra pupila en el centro (**3**). En la hendidura palpebral abierta aparece la esclerótica blanca (**4**). El párpado superior (**5**), más grande, y el párpado inferior (**6**), más pequeño, son retraíbles. En su borde interno (**8**) se encuentran las glándulas palpebrales. En el borde externo (**7**) nacen las pestañas. El ángulo externo del ojo es agudo (**9**) y el interno, redondeado (**10**).

Fig. 260
Los músculos del ojo

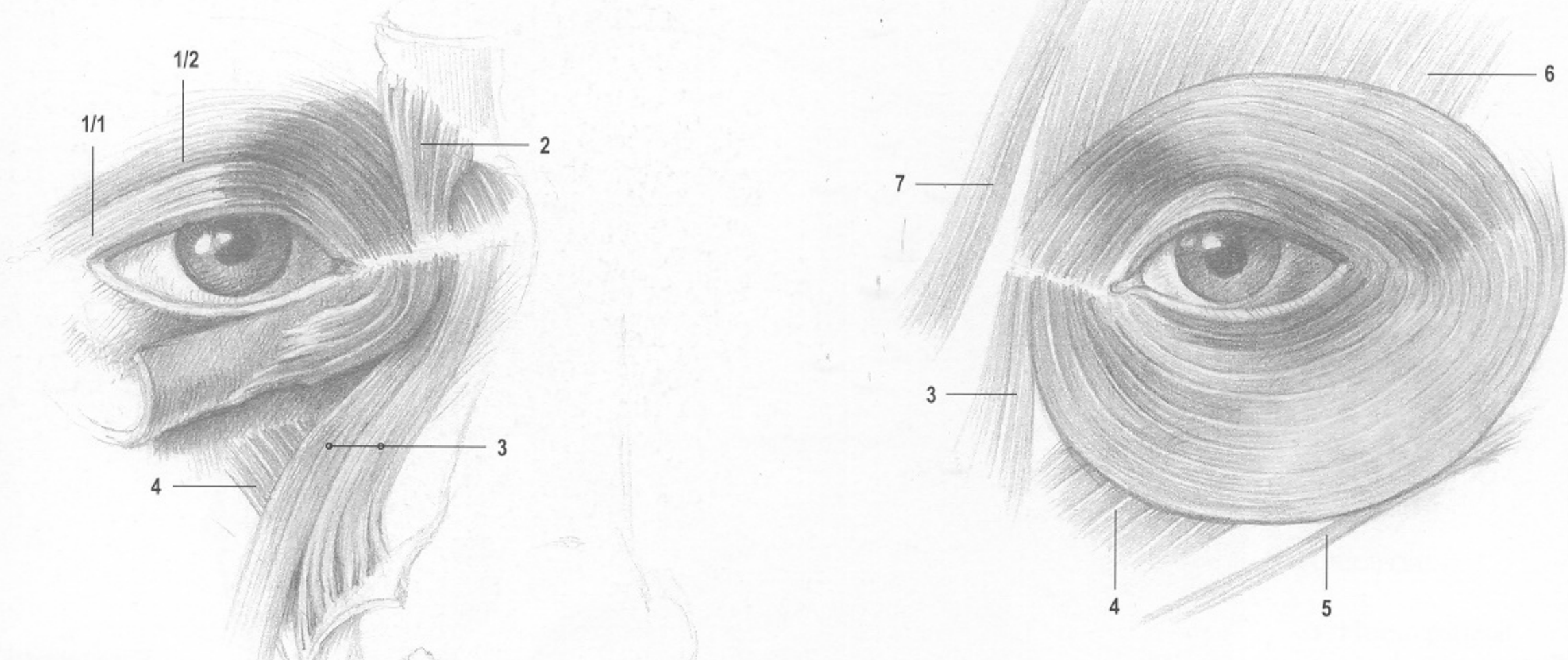

1 Músculo orbicular de los párpados (*127*).
1/1 Porción palpebral.
1/2 Porción orbicular.
2 Músculo superciliar (*130*).
3 Músculo elevador común del ala de la nariz y del labio superior (porción medial, *139/1*).
4 Músculo elevador del labio superior (porción lateral, *139/2*).
5 Músculo cigomático menor (*139/3*).
6 Músculo occipitofrontal (*124/1*).
7 Músculo prócer (*124/3*).

Fig. 261
Músculo orbicular de los párpados
(*M. orbicularis oculi, 127*)

ORIGEN:
ángulo interno del ojo (**1**), porción nasal del hueso frontal (**2**); apófisis frontal del maxilar (**3**), ligamento palpebral interno; escotadura lagrimal (porción lacrimal, **4**).

INSERCIÓN:
rafe palpebral externo.

FUNCIÓN:
frunce las cejas, junta los párpados, cierra el ojo; frunce la frente (tristeza, dolor), abre el saco lagrimal.

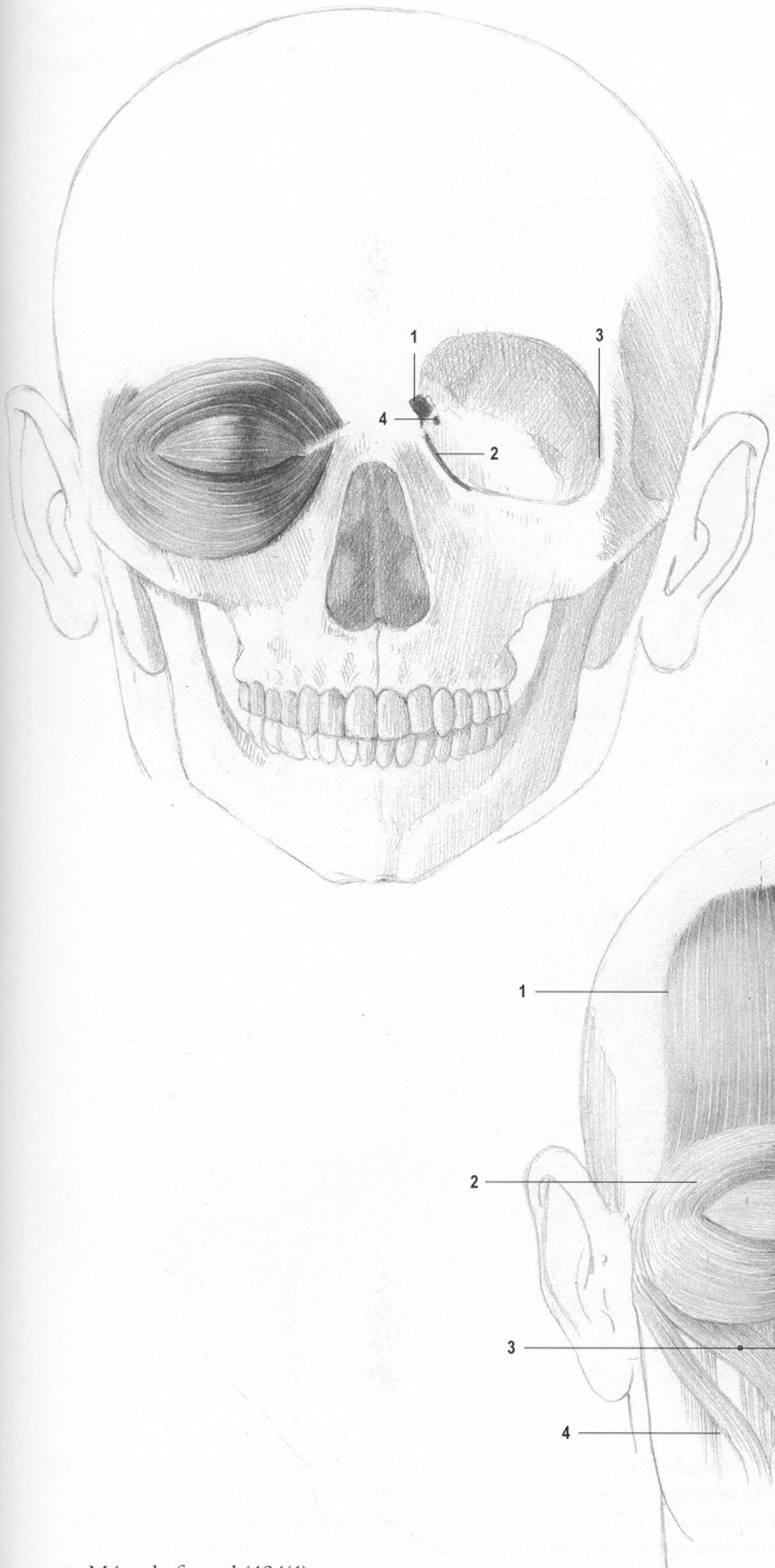

1 Músculo frontal (*124/1*).
2 Músculo orbicular de los párpados (*127*).
3 Elevador del párpado superior.
4 Músculo cigomático menor (*139/3*).

Fig. 262
Músculo depresor superciliar
(*M. corrugator supercilii, 130*)

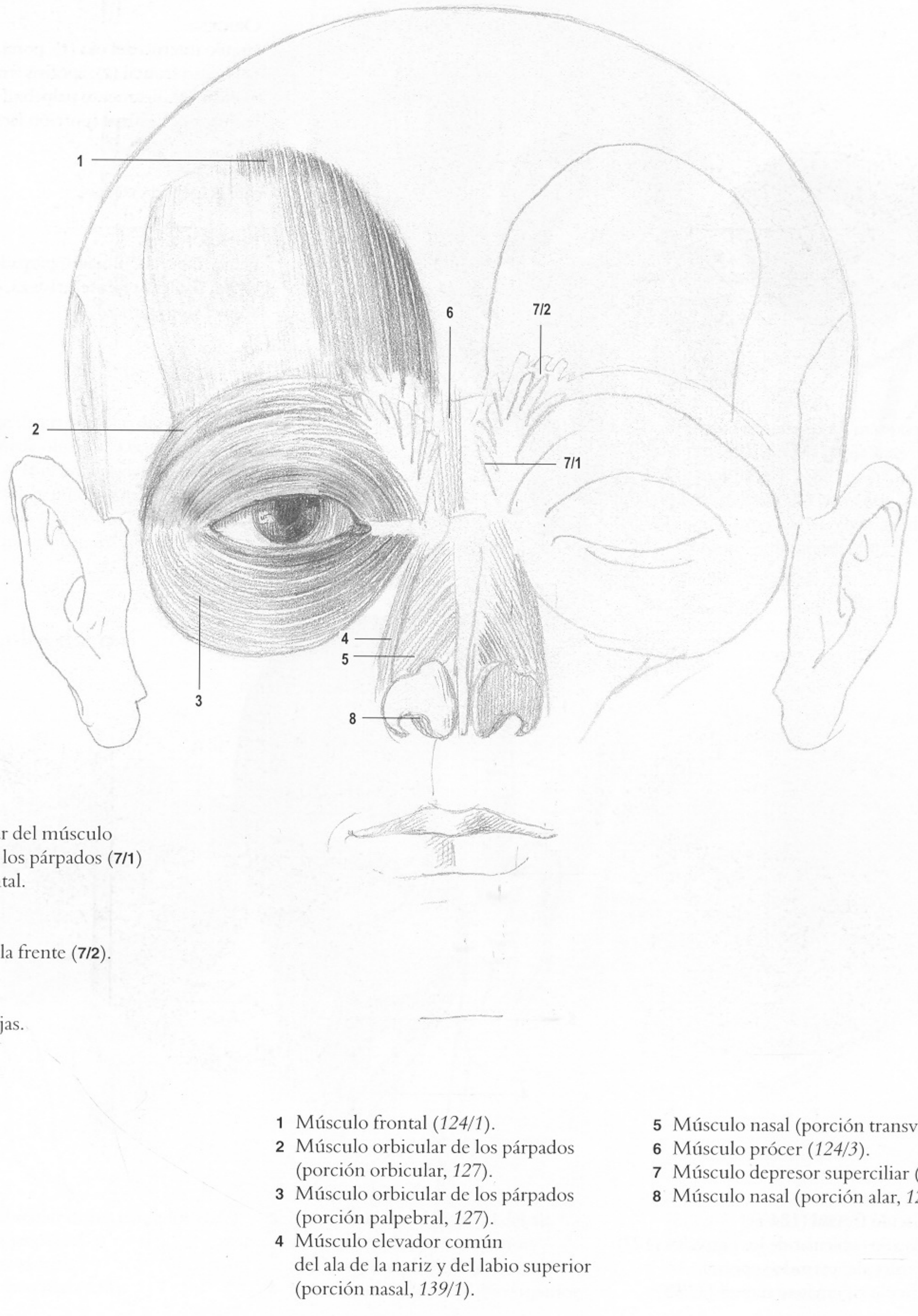

ORIGEN:
porción ciliar del músculo orbicular de los párpados (**7/1**) y hueso frontal.

INSERCIÓN:
en la piel de la frente (**7/2**).

FUNCIÓN:
frunce las cejas.

1 Músculo frontal (*124/1*).
2 Músculo orbicular de los párpados (porción orbicular, *127*).
3 Músculo orbicular de los párpados (porción palpebral, *127*).
4 Músculo elevador común del ala de la nariz y del labio superior (porción nasal, *139/1*).
5 Músculo nasal (porción transversa, *125*).
6 Músculo prócer (*124/3*).
7 Músculo depresor superciliar (*130*).
8 Músculo nasal (porción alar, *125*).

Fig. 263
Estudios de los ojos

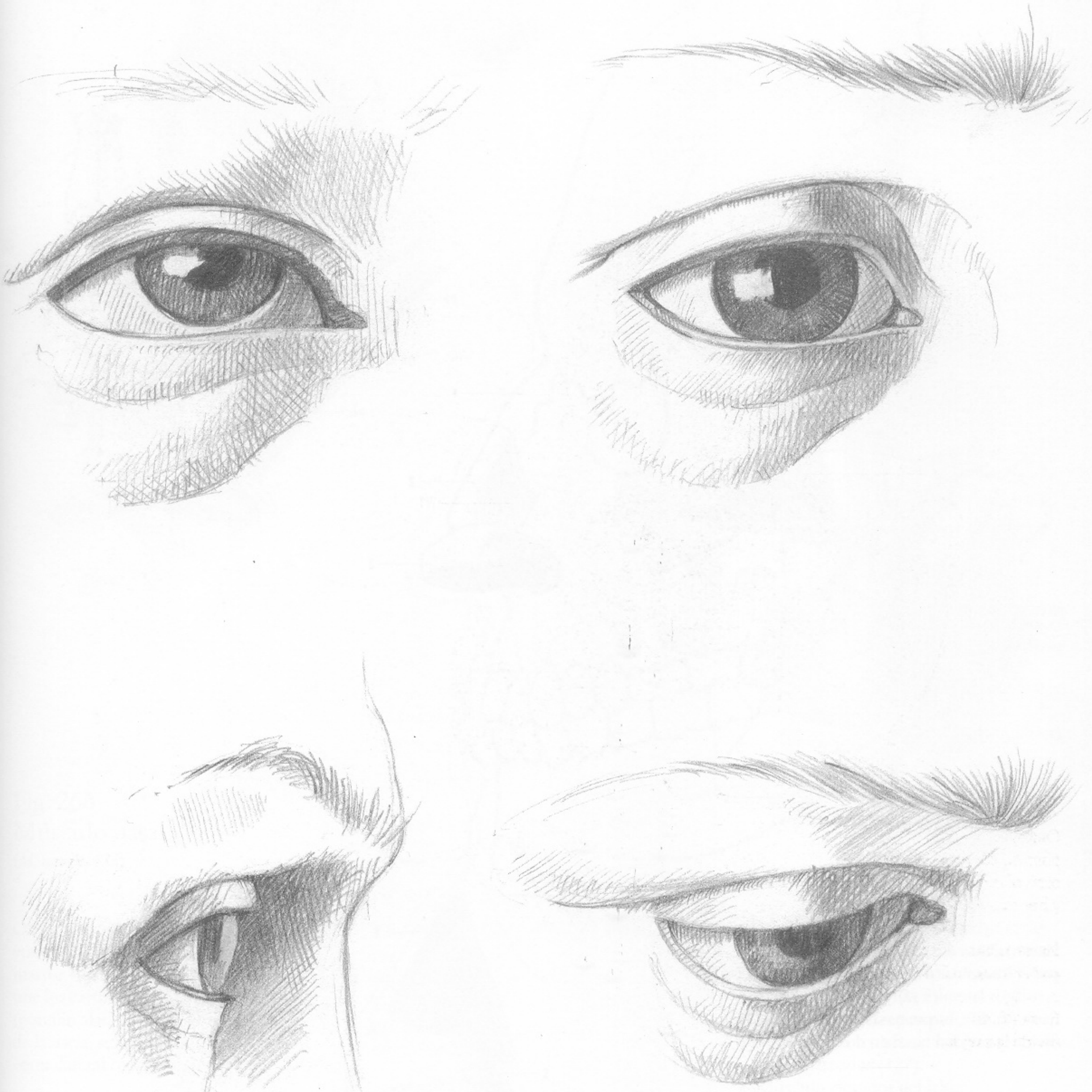

LA NARIZ

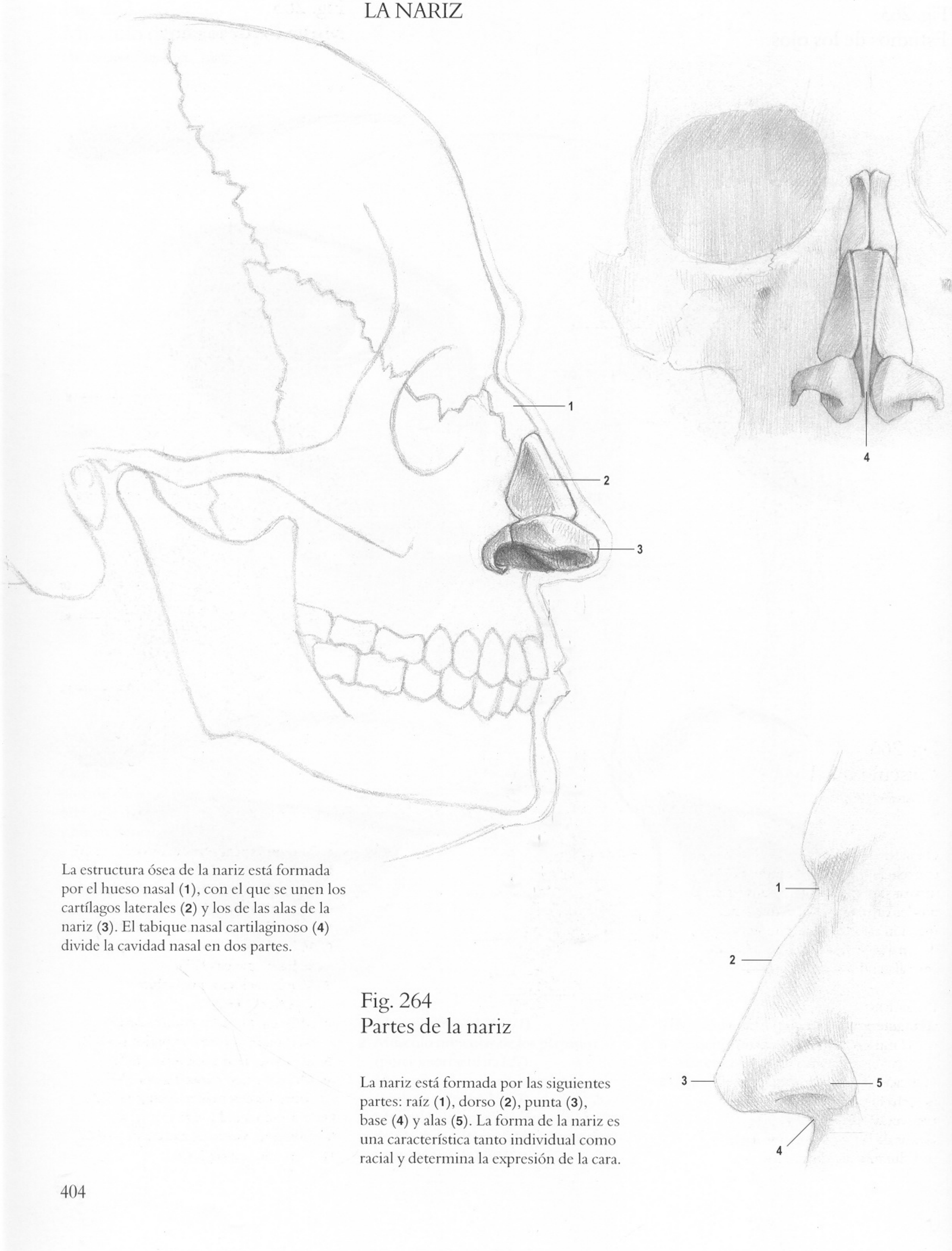

La estructura ósea de la nariz está formada por el hueso nasal (**1**), con el que se unen los cartílagos laterales (**2**) y los de las alas de la nariz (**3**). El tabique nasal cartilaginoso (**4**) divide la cavidad nasal en dos partes.

Fig. 264
Partes de la nariz

La nariz está formada por las siguientes partes: raíz (**1**), dorso (**2**), punta (**3**), base (**4**) y alas (**5**). La forma de la nariz es una característica tanto individual como racial y determina la expresión de la cara.

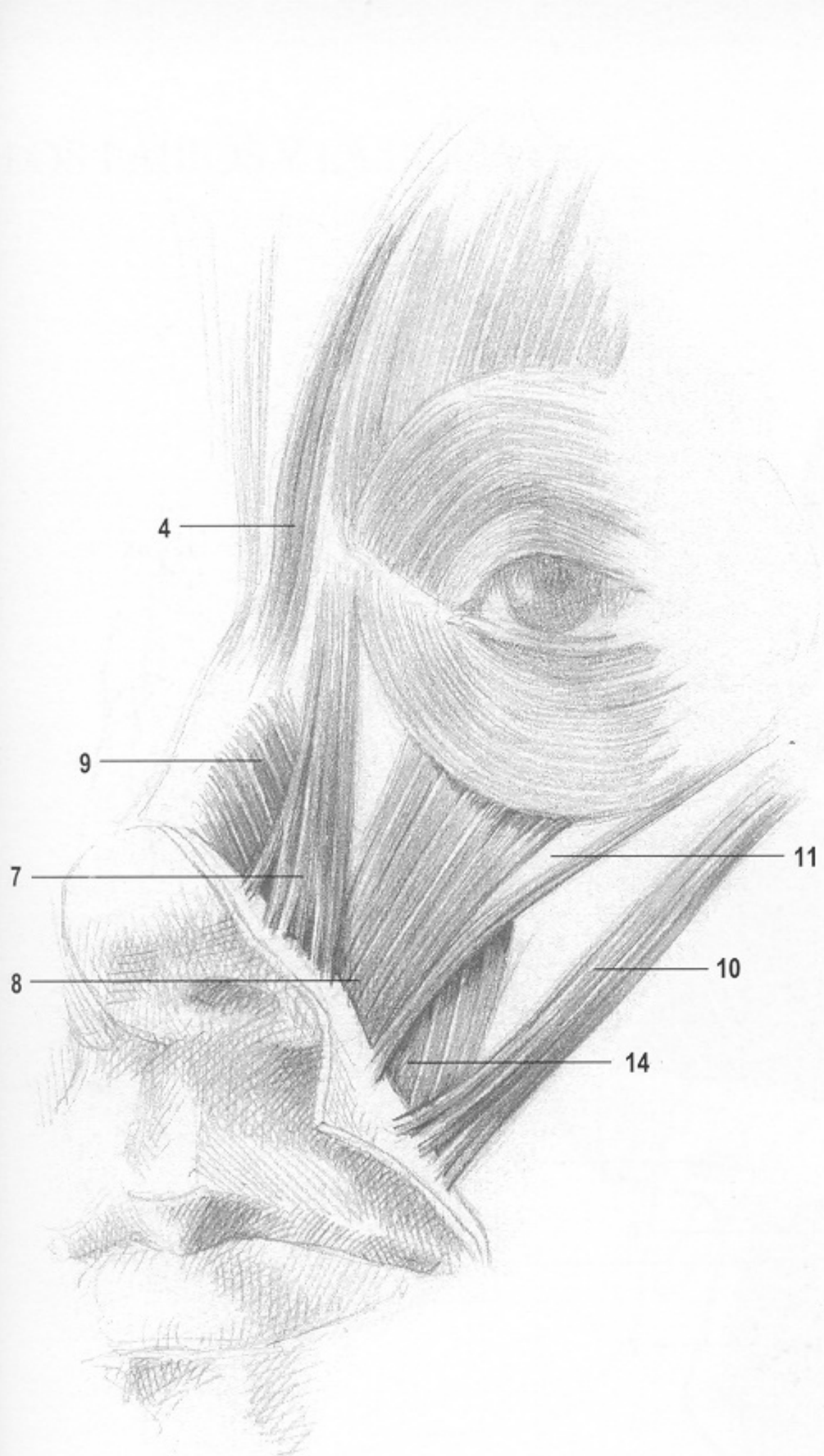

Fig. 265
Músculos de la nariz

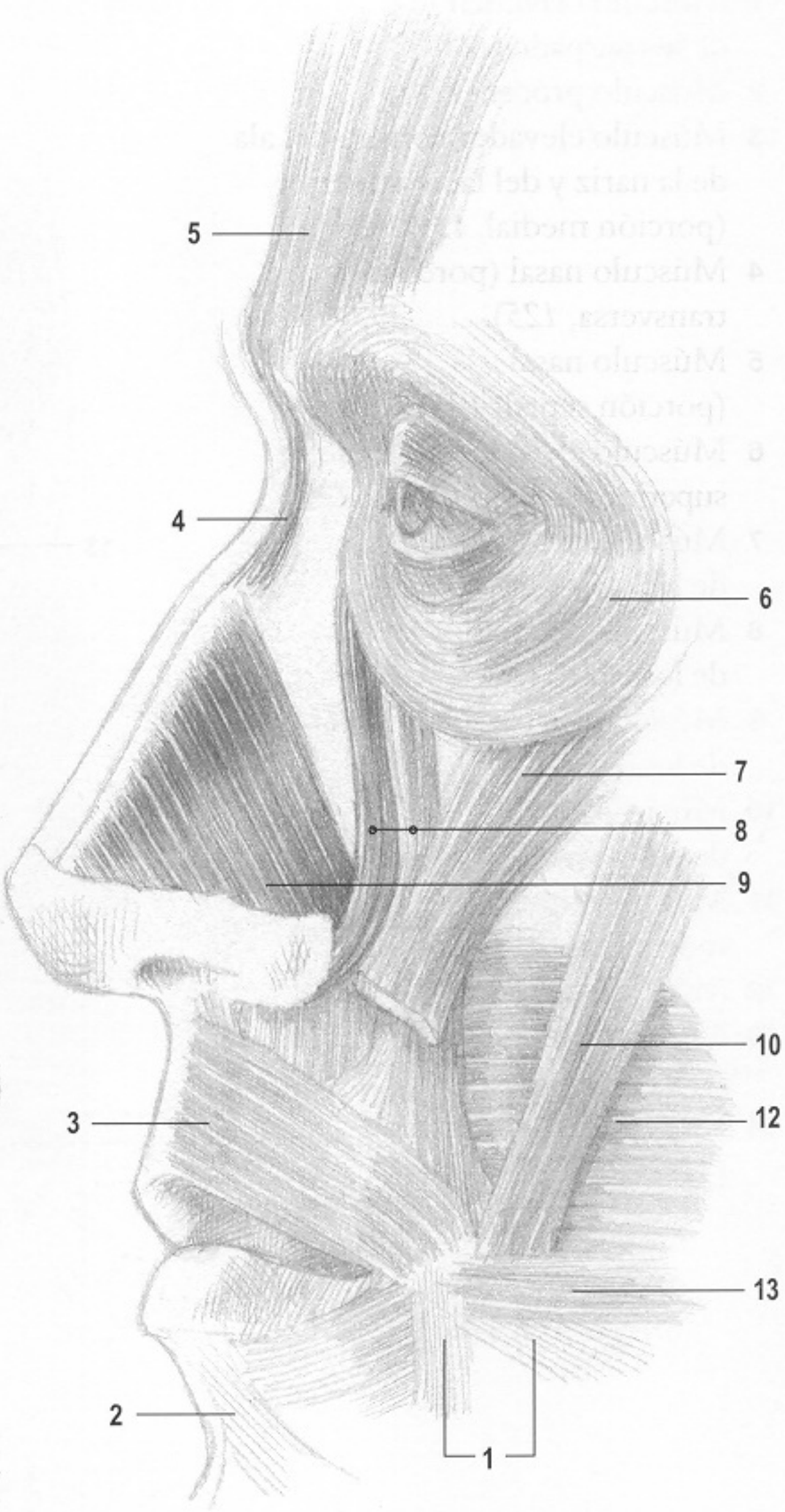

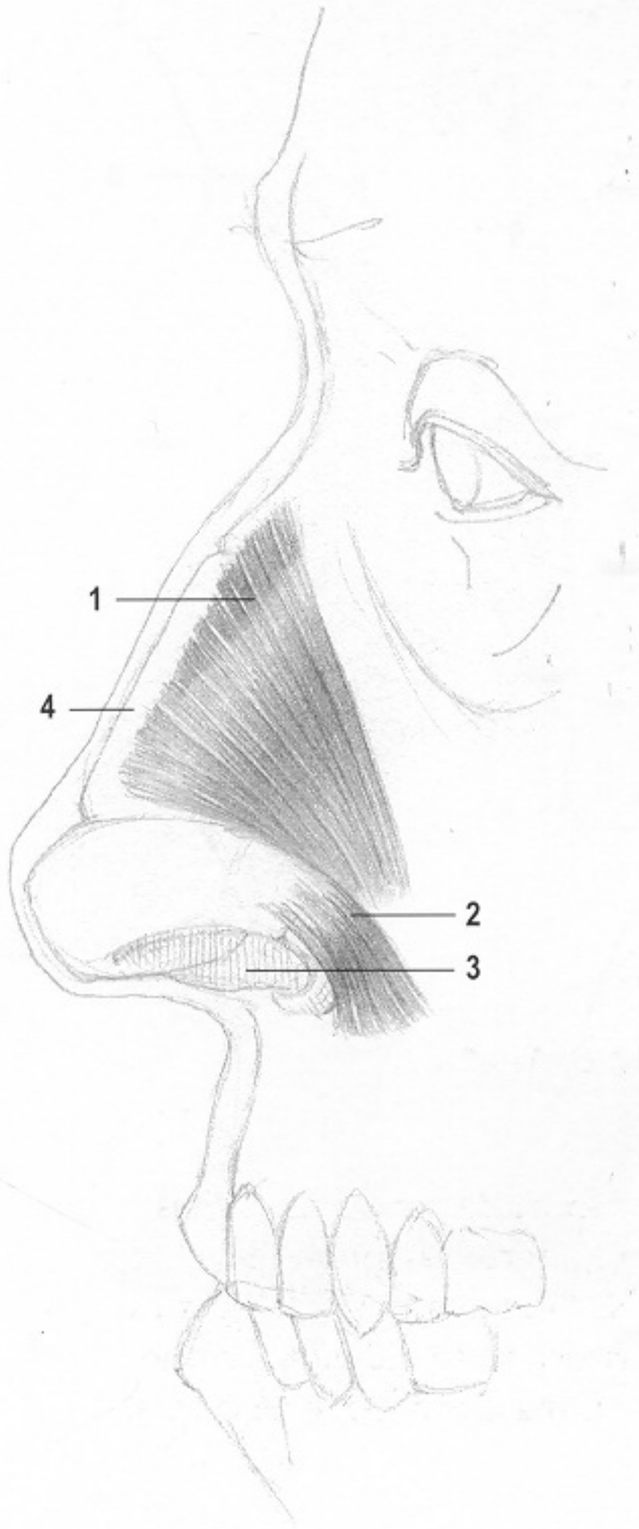

Fig. 266
Músculo nasal
(*M. nasalis, 125*)

ORIGEN:
eminencia alveolar del canino del maxilar superior (porción transversa, **1**), une los cartílagos del tabique nasal (porción alar, **2**); parte anterior de la nariz, se funde con el músculo contralateral (porción septal, **3**).

INSERCIÓN:
parte anterior de la nariz, se funde con el músculo contralateral (**4**).

FUNCIÓN:
estrecha el orificio nasal (porción transversa); dilata y eleva (**4**) las alas de la nariz (porción alar), p.ej. durante la respiración.

1 Músculo triangular de los labios (*135*).
2 Músculo borla de la barba (*138*).
3 Músculo orbicular de los labios (*134*).
4 Músculo prócer (*124/3*).
5 Músculo temporoparietal (*124/2*).
6 Músculo orbicular de los párpados (*127*).
7 Músculo elevador del labio superior (*139/2*).
8 Músculo elevador común del ala de la nariz y el labio superior (*139/1*).
9 Músculo nasal transverso (*125*).
10 Músculo cigomático mayor (*140*).
11 Músculo cigomático menor (*139/3*).
12 Músculo bucal (*143*).
13 Músculo risorio de Santorini (*141*).
14 Músculo canino (*142*).

Fig. 267
Músculos de la nariz y de los labios

1 Músculo orbicular de los párpados (*127*).
2 Músculo prócer (*124/3*).
3 Músculo elevador común del ala de la nariz y del labio superior (porción medial, *139/1*).
4 Músculo nasal (porción transversa, *125*).
5 Músculo nasal (porción septal, *125*).
6 Músculo elevador del labio superior (porción lateral, *139/2*).
7 Músculo orbicular de los labios (*134*).
8 Músculo cuadrado de los labios (*137*).
9 Músculo triangular de los labios (*135*).
10 Músculo risorio de Santorini (*141*).
11 Músculo cigomático mayor (*140*).
12 Músculo bucal (*143*).
13 Músculo cigomático menor (*139/3*).
14 Músculo occipitofrontal (*124/1*).

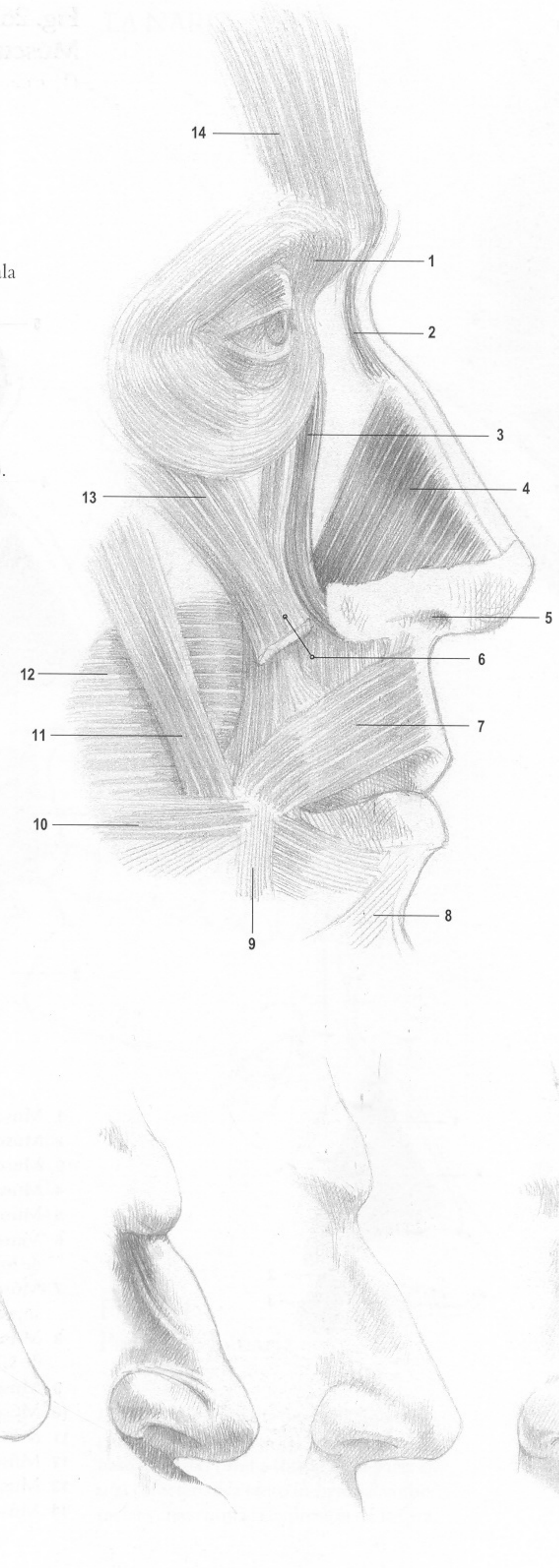

Fig. 268
Músculo buccinador
(*M. buccinator, 143*)

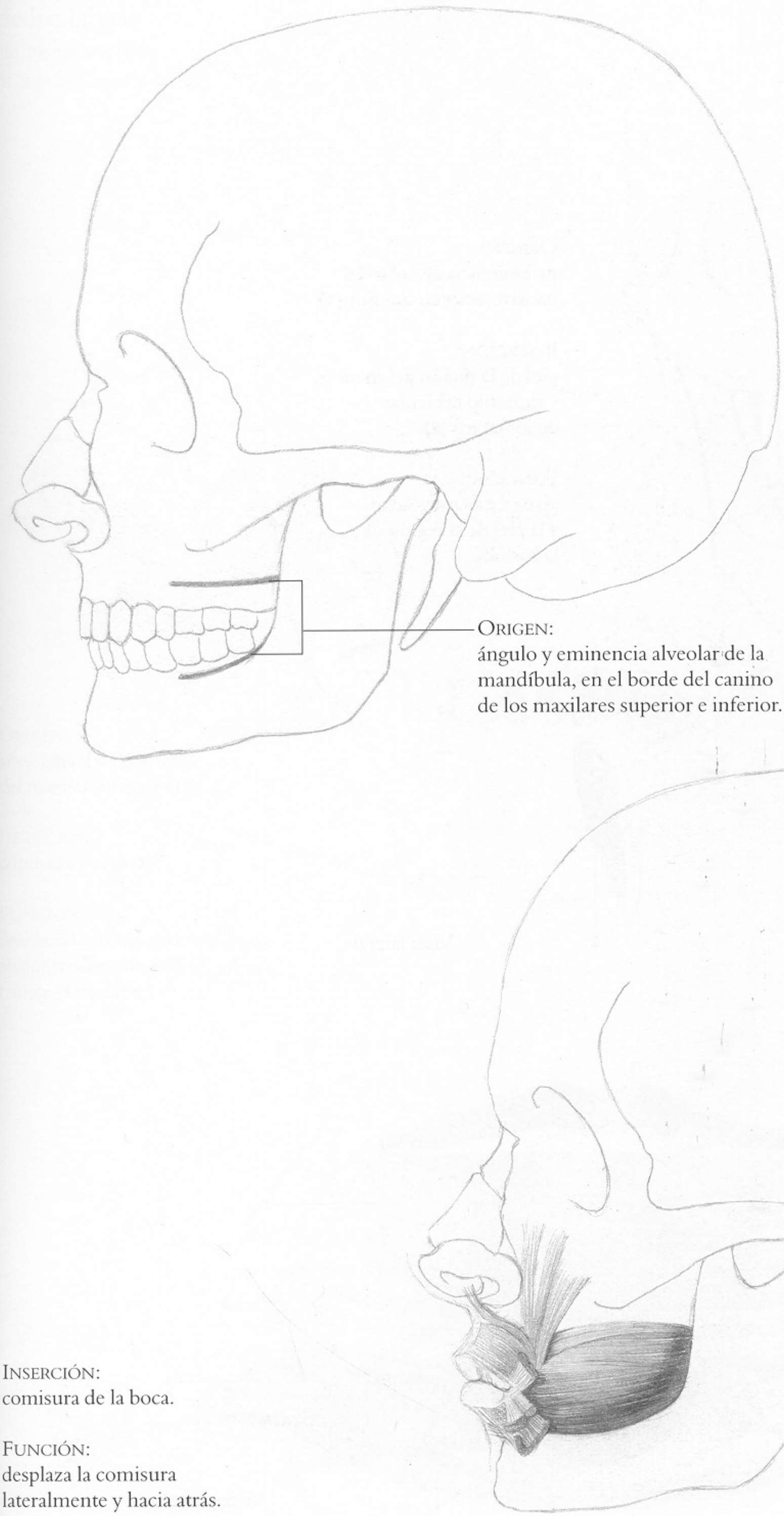

ORIGEN:
ángulo y eminencia alveolar de la mandíbula, en el borde del canino de los maxilares superior e inferior.

INSERCIÓN:
comisura de la boca.

FUNCIÓN:
desplaza la comisura lateralmente y hacia atrás.

Fig. 269
Músculo borla de la barba
(*M. mentalis, 138*)

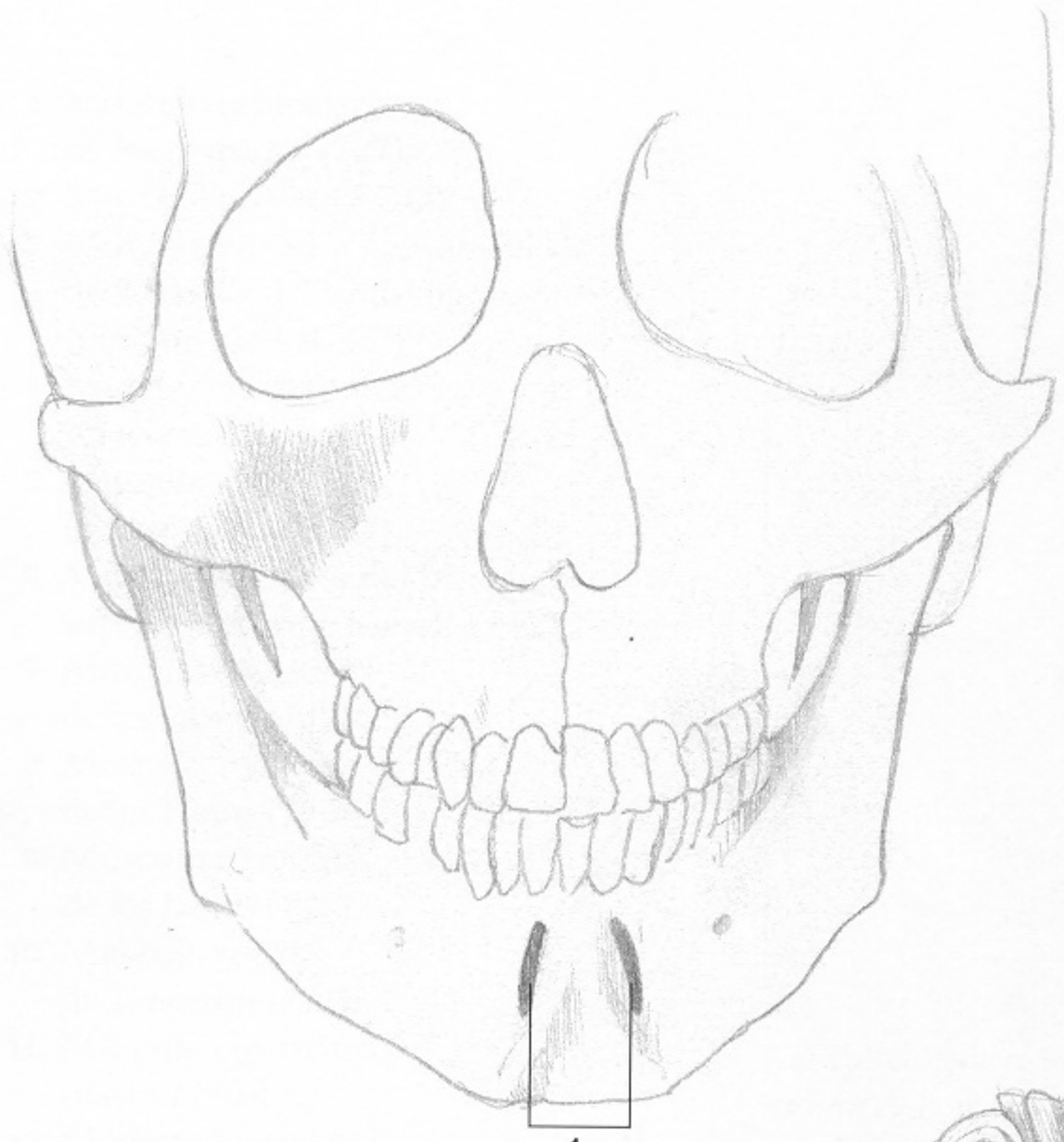

ORIGEN:
prominencia alveolar del incisivo externo inferior (**1**).

INSERCIÓN:
piel de la región del mentón y músculo orbicular de los labios (**2**).

FUNCIÓN:
arruga y da movilidad a la piel de la región de la barbilla.

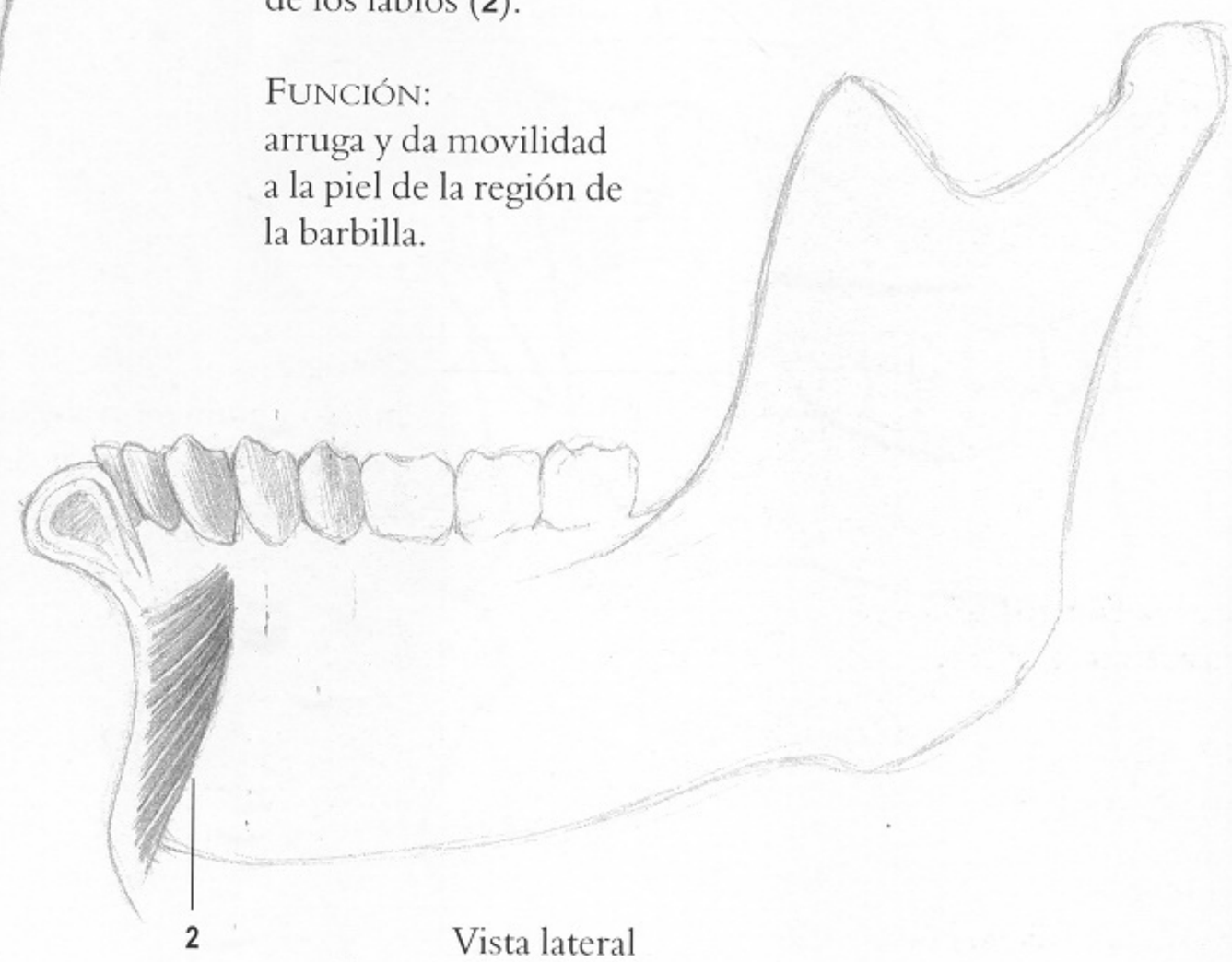

Vista lateral

1 Músculo orbicular de los labios (*134*).
2 Músculo digástrico (*16*).
3 Músculo milohioideo (*18*).
4 Músculo transverso del mentón.
5 Músculo borla de la barba (*138*).

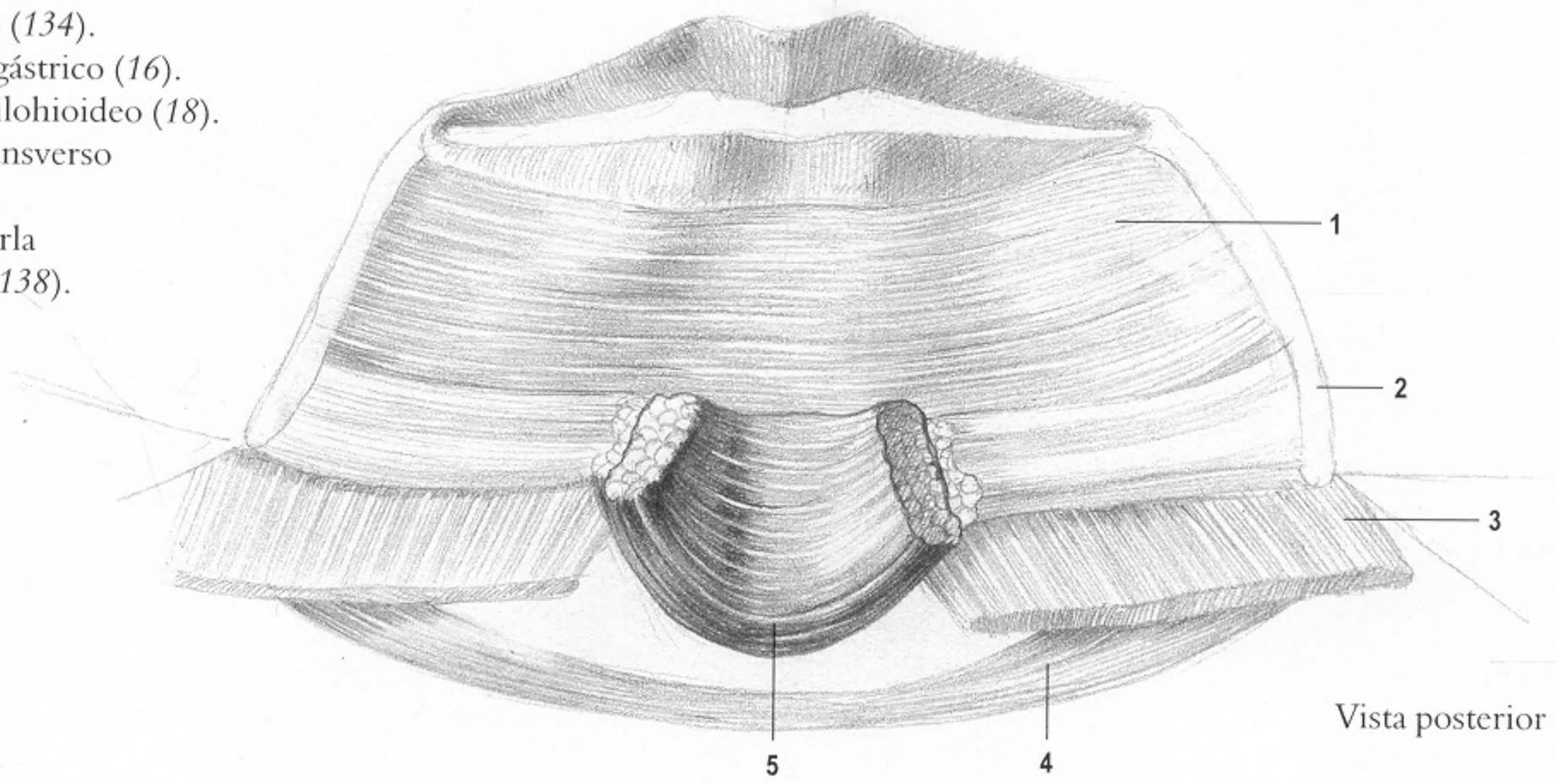

Vista posterior

Fig. 270
Músculo triangular
de los labios
(*M. triangularis, oder*
M. depressor anguli oris, 135)

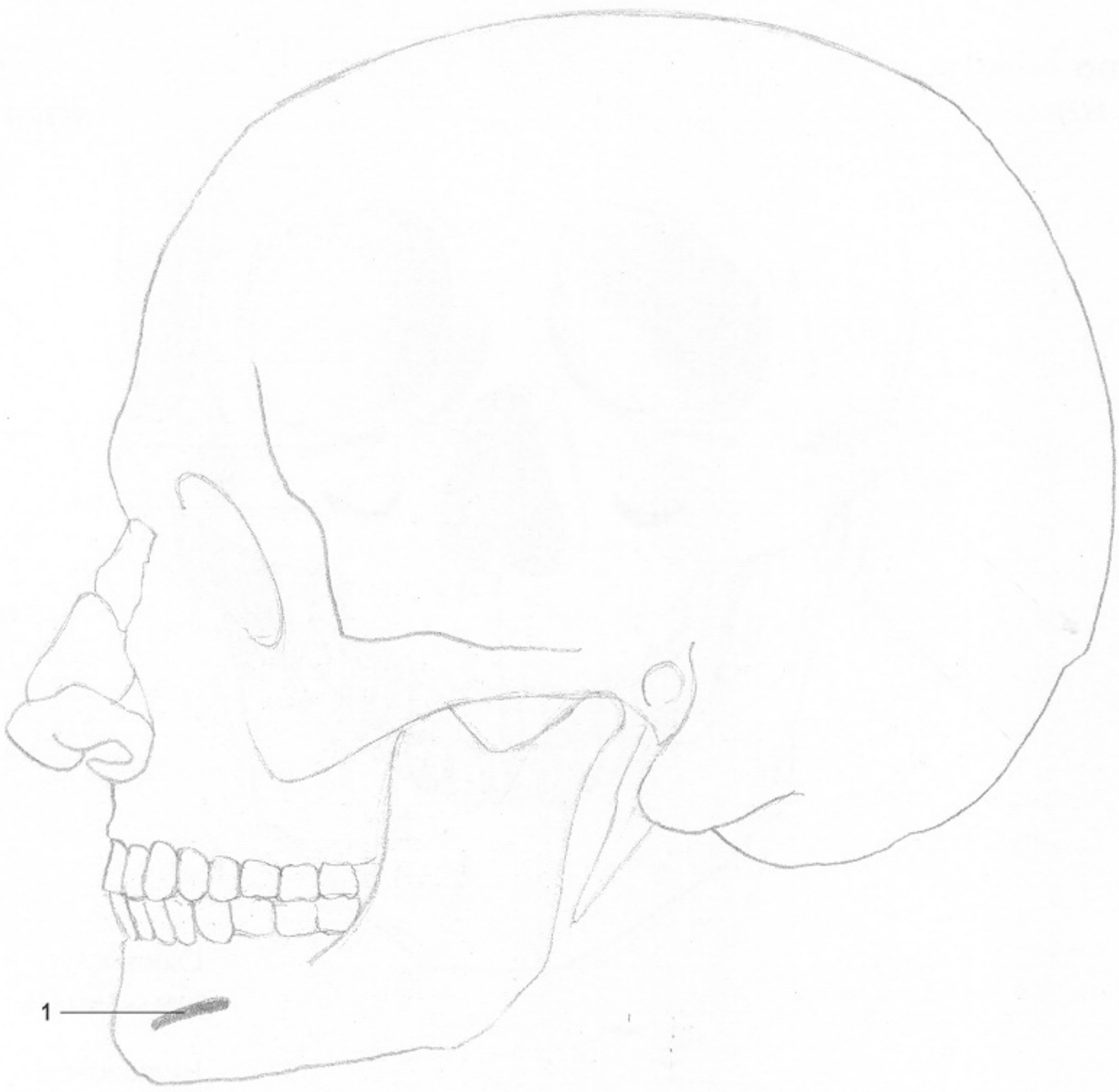

ORIGEN:
zona lateral del mentón
del maxilar inferior (**1**).

INSERCIÓN:
comisura bucal (**2**).

FUNCIÓN:
desplaza la comisura bucal hacia
abajo (tristeza, desprecio, odio),
frunce el mentón.

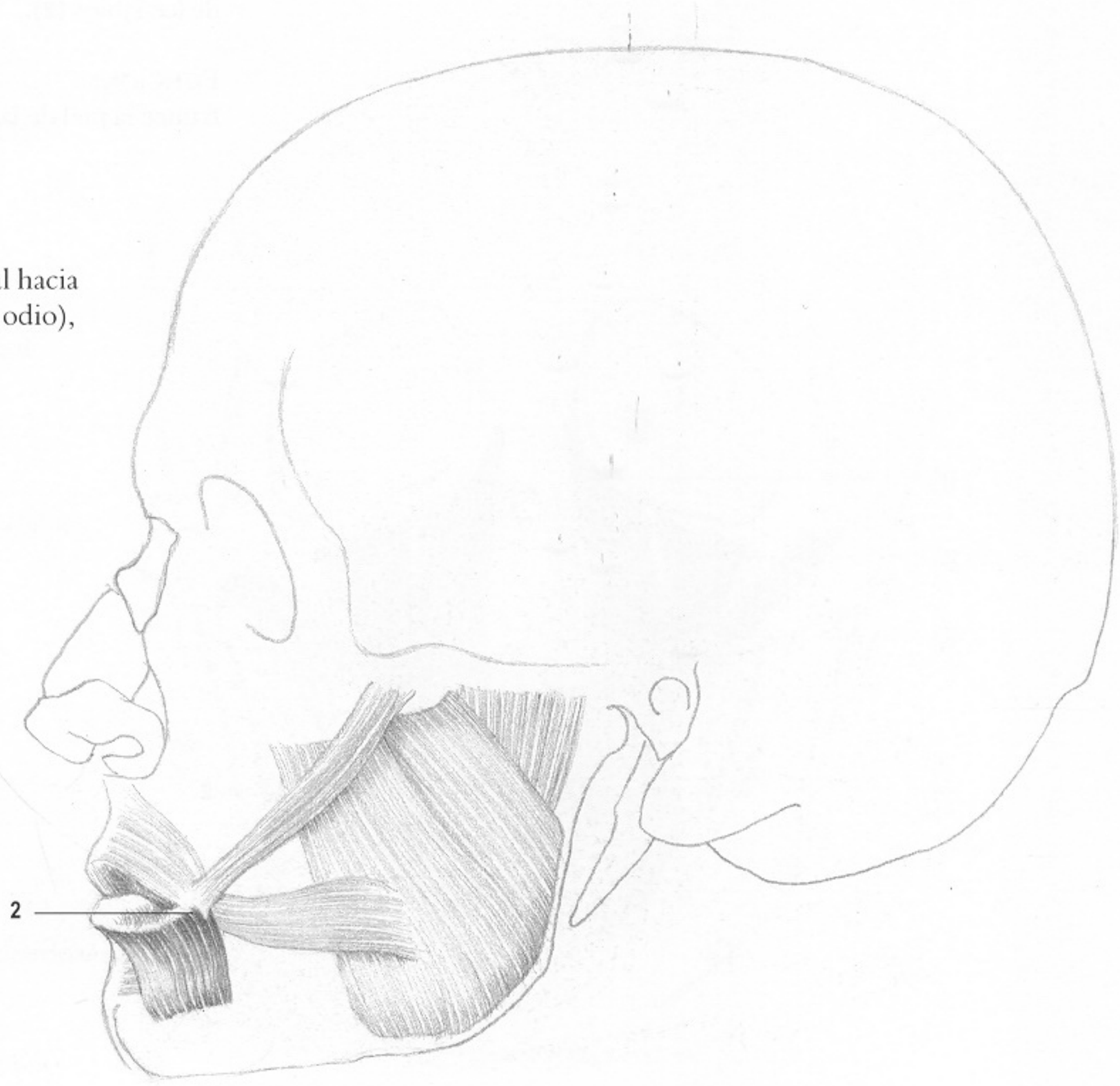

Fig. 271
Músculo canino
(*M. levator anguli oris, 142*)

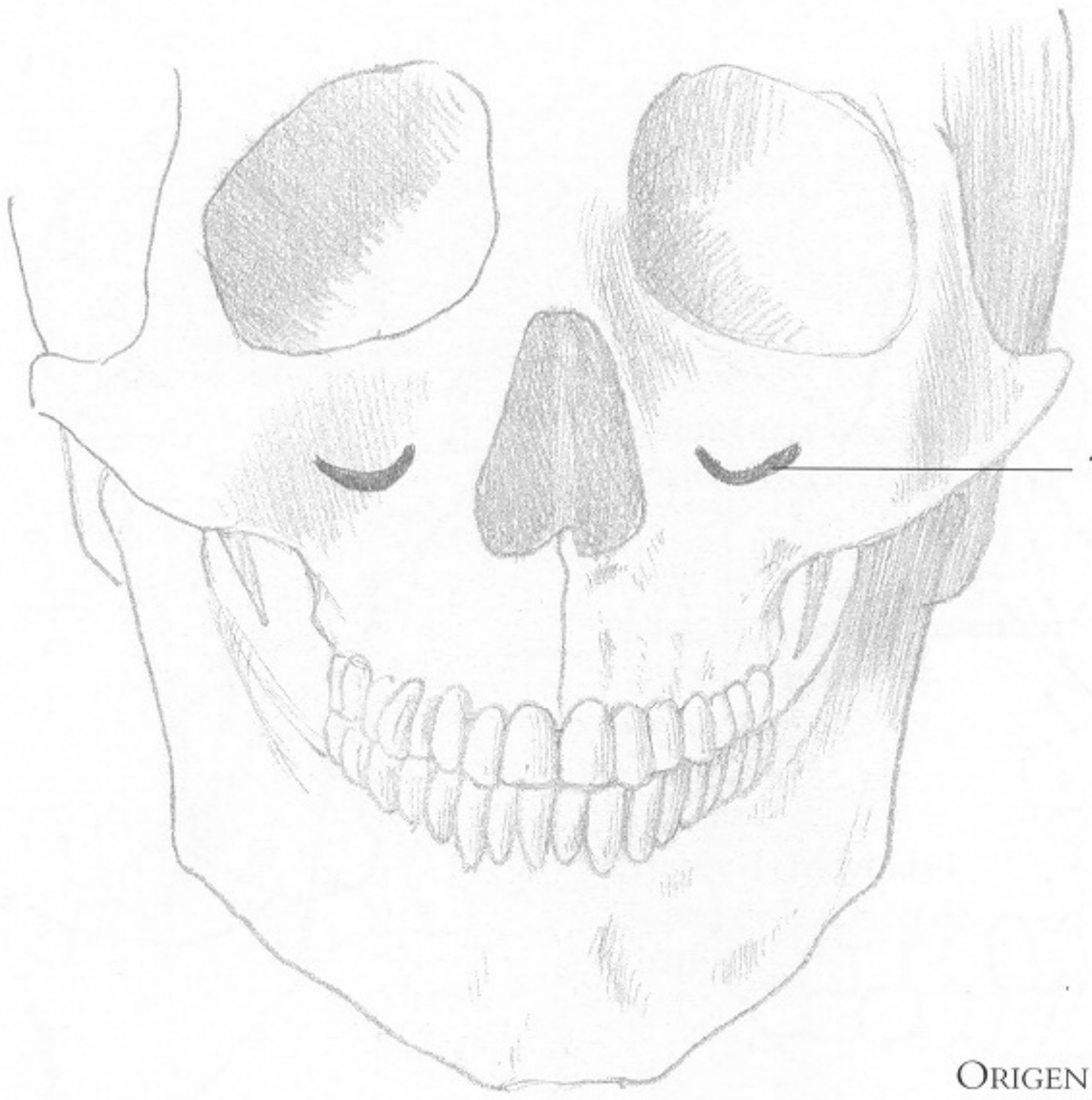

ORIGEN:
fosa canina (**1**).

INSERCIÓN:
comisura de la boca, músculo orbicular de los labios (**2**).

FUNCIÓN:
frunce la piel de las comisuras de la boca.

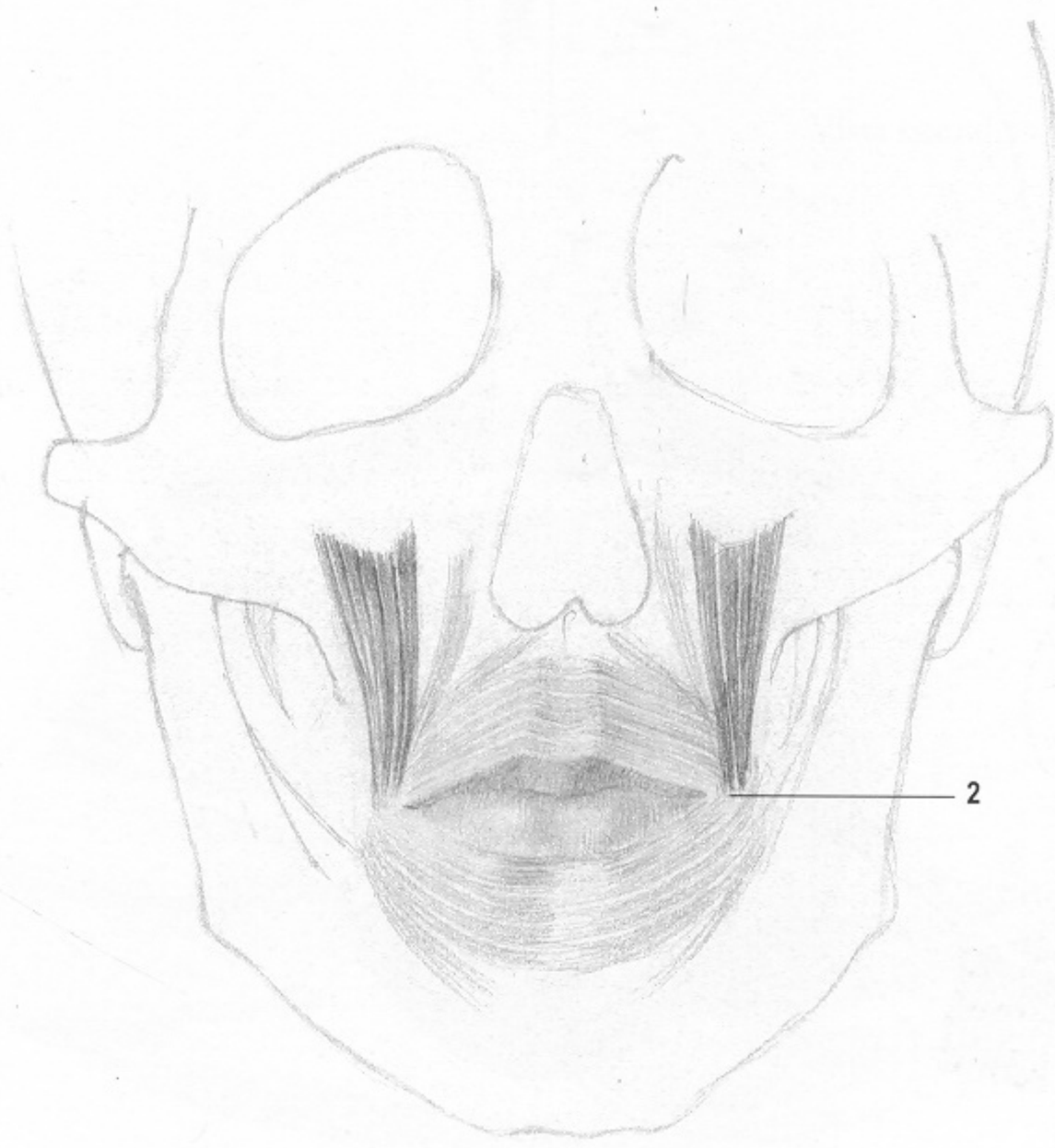

Fig. 272
Músculo elevador común del ala de la nariz y el labio superior *[1]*
(*M. levator labii superior alaeque nasi, 139/1*)

Músculo elevador del labio superior (porción malar) *[2]*
(*M. levator labii superioris, 139/2*)

Músculo cigomático menor *[3]*
(*M. zygomaticus minor, 139/3*)

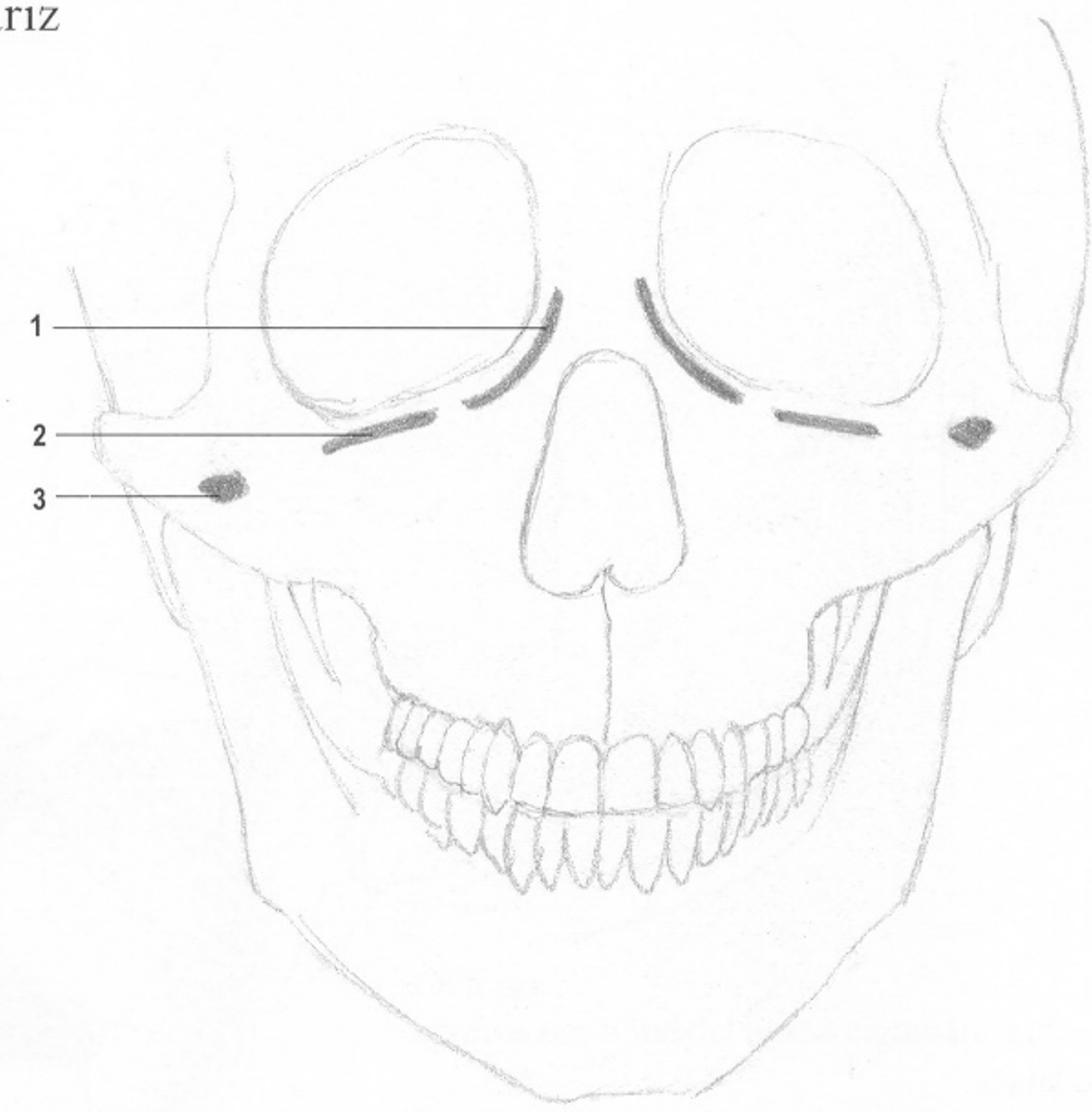

[1]
ORIGEN:
apófisis frontal del maxilar superior (**1**).

INSERCIÓN:
porción media de la piel del labio superior, cartílagos de las alas de la nariz.

FUNCIÓN:
elevación del labio superior y de las alas de la nariz.

[2]
ORIGEN:
borde orbitario (hueso nasal y lacrimal) (**2**).

INSERCIÓN:
piel del labio superior y músculo orbicular de los labios.

FUNCIÓN:
elevación lateral del labio superior.

[3]
ORIGEN:
arco cigomático (**3**).

INSERCIÓN:
porción lateral del labio superior.

FUNCIÓN:
elevación del labio superior.

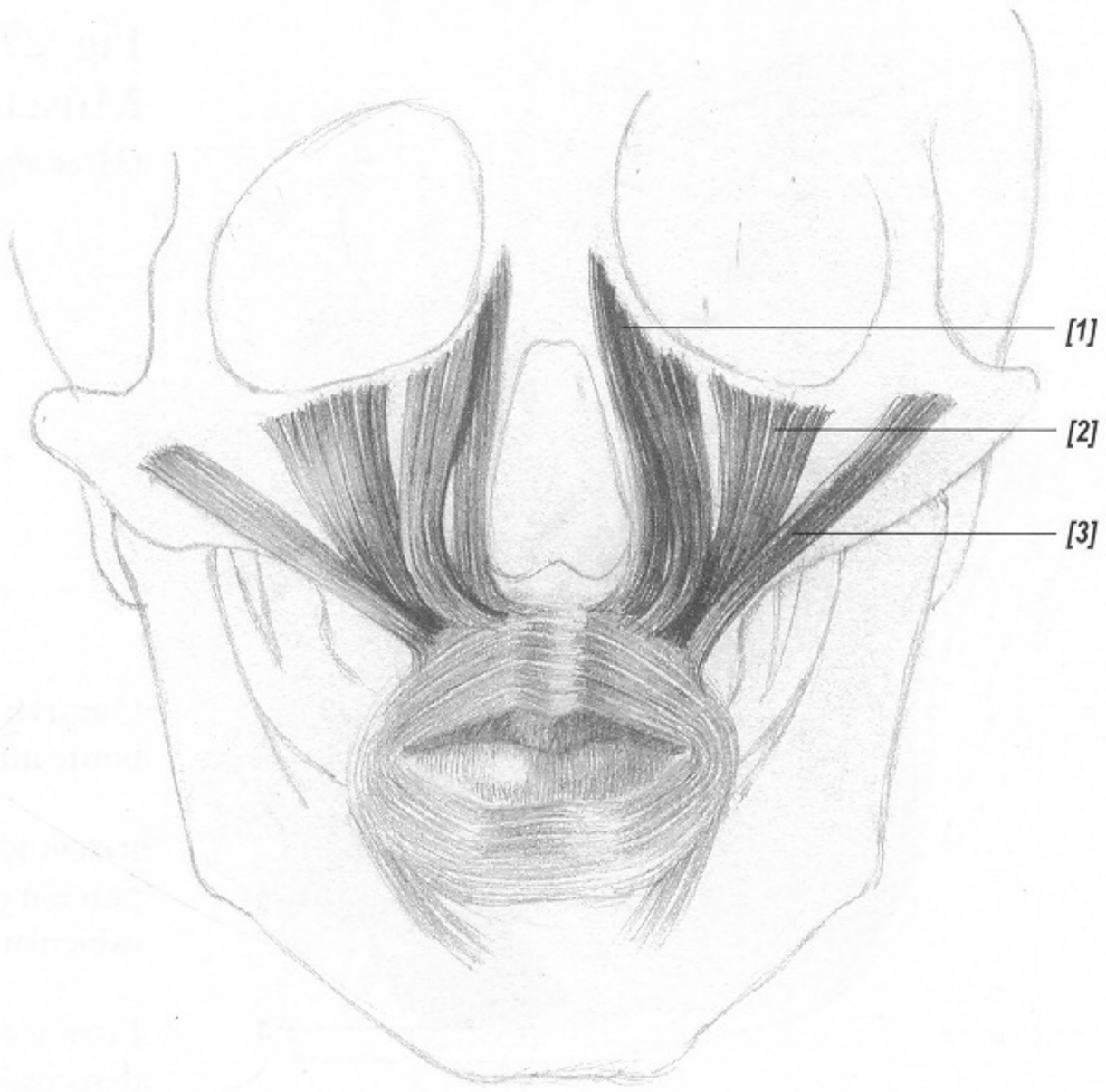

Fig. 273
Músculo risorio de Santorini
(*M. risorius, 141*)

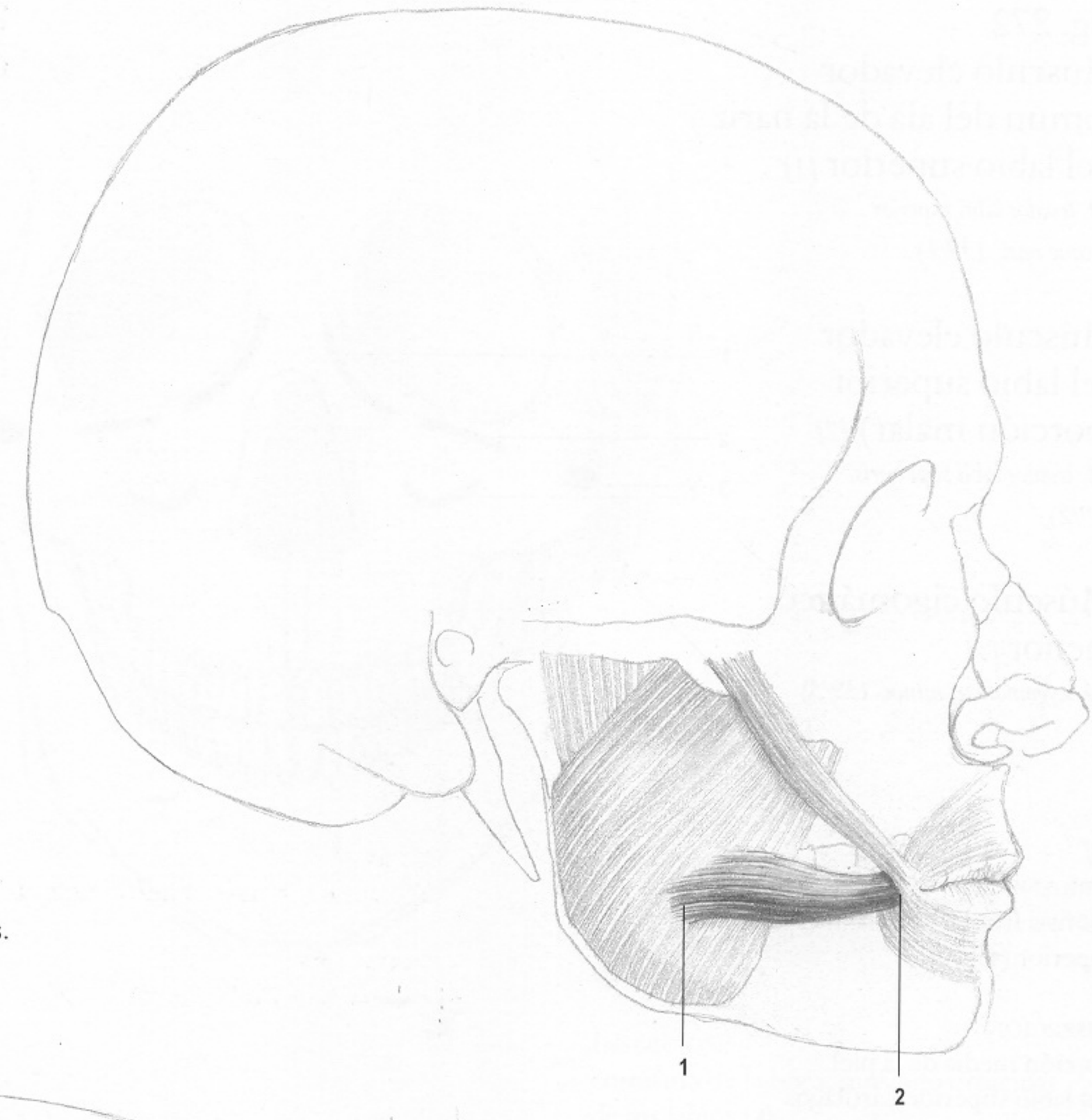

ORIGEN:
fascia del músculo masetero (**1**).

INSERCIÓN:
piel de la comisura de los labios (**2**).

FUNCIÓN:
elevación lateral de la comisura de los labios.

Fig. 274
Músculo cuadrado de los labios
(*M. quadratus/depressor/labii inferioris, 137*)

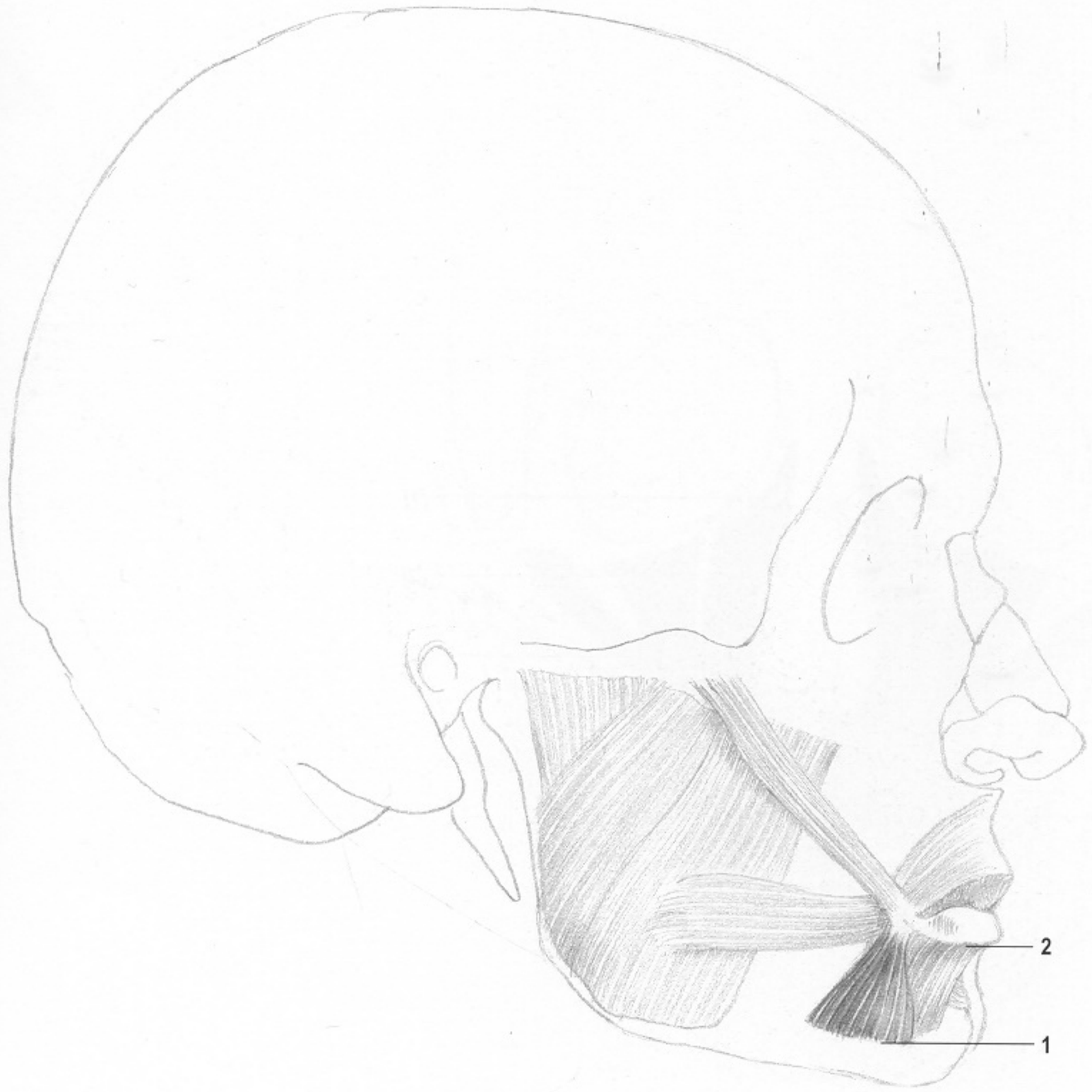

ORIGEN:
borde inferior de la mandíbula (**1**).

INSERCIÓN:
porción del labio inferior del músculo orbicular de los labios (**2**).

FUNCIÓN:
descenso del labio inferior.

Fig. 275
Músculo cigomático mayor
(*M. zygomaticus major, 140*)

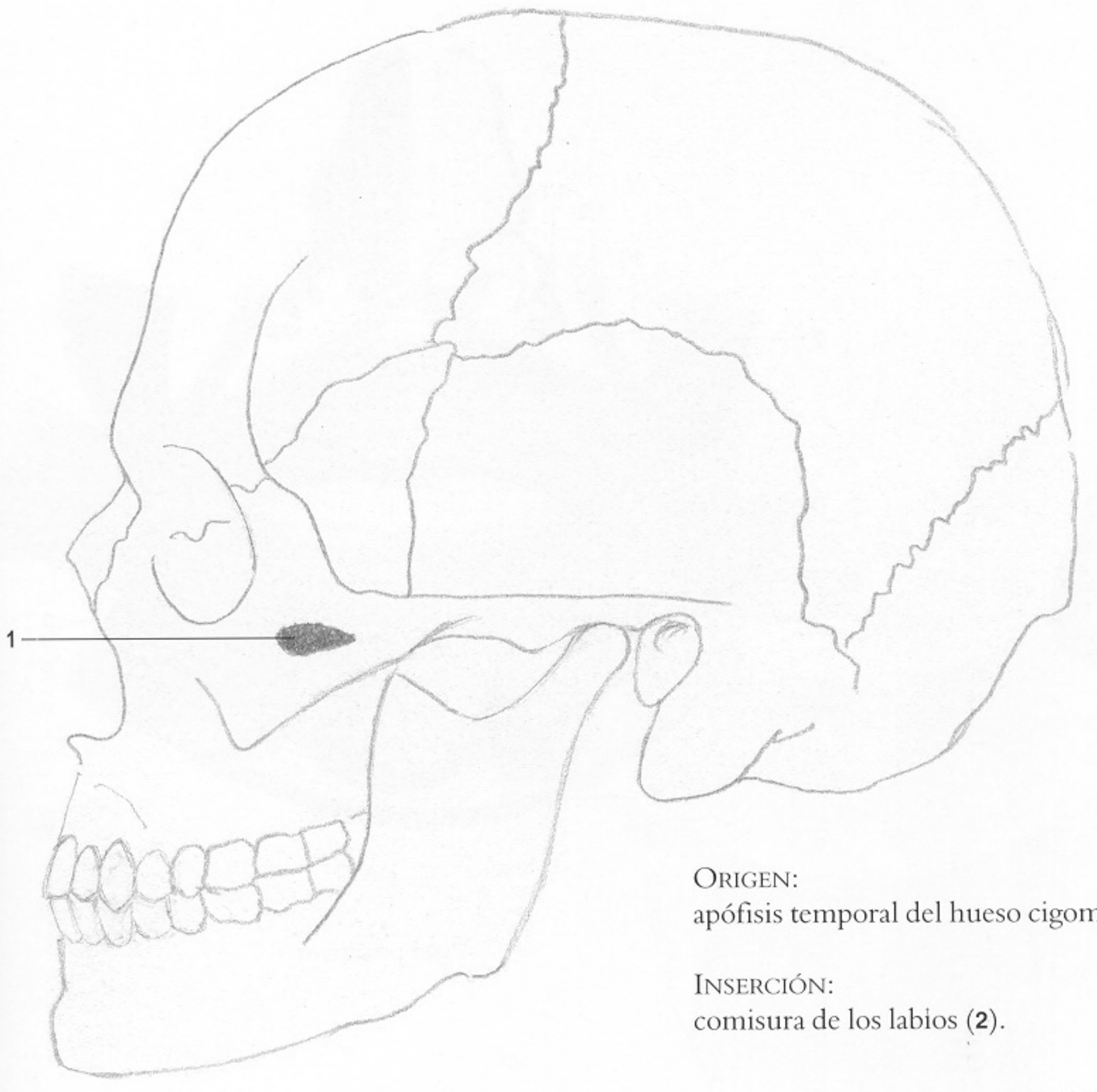

ORIGEN:
apófisis temporal del hueso cigomático (**1**).

INSERCIÓN:
comisura de los labios (**2**).

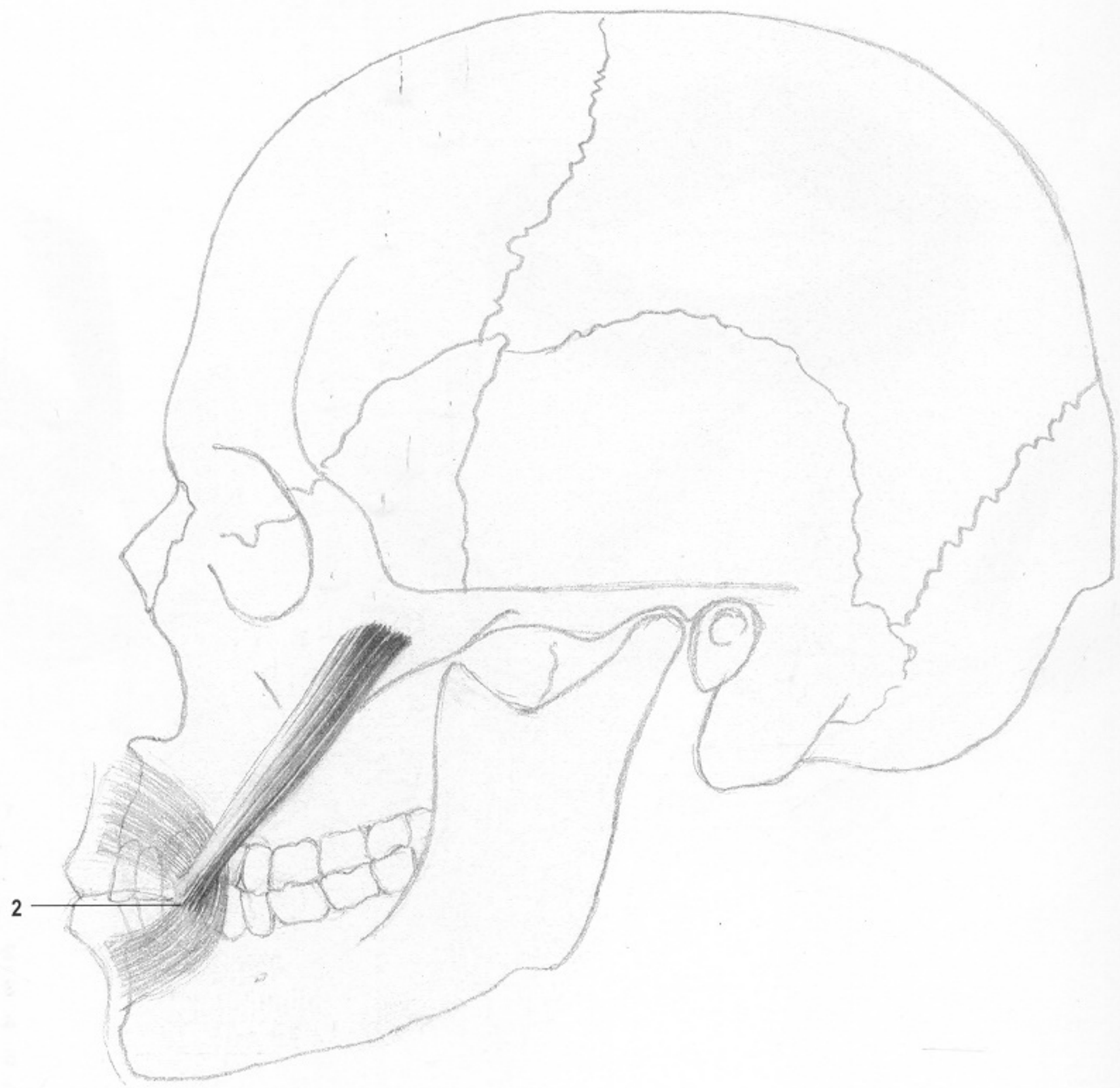

FUNCIÓN:
desplaza la comisura de los labios lateralmente y hacia atrás.

Fig. 276
Músculos de los labios

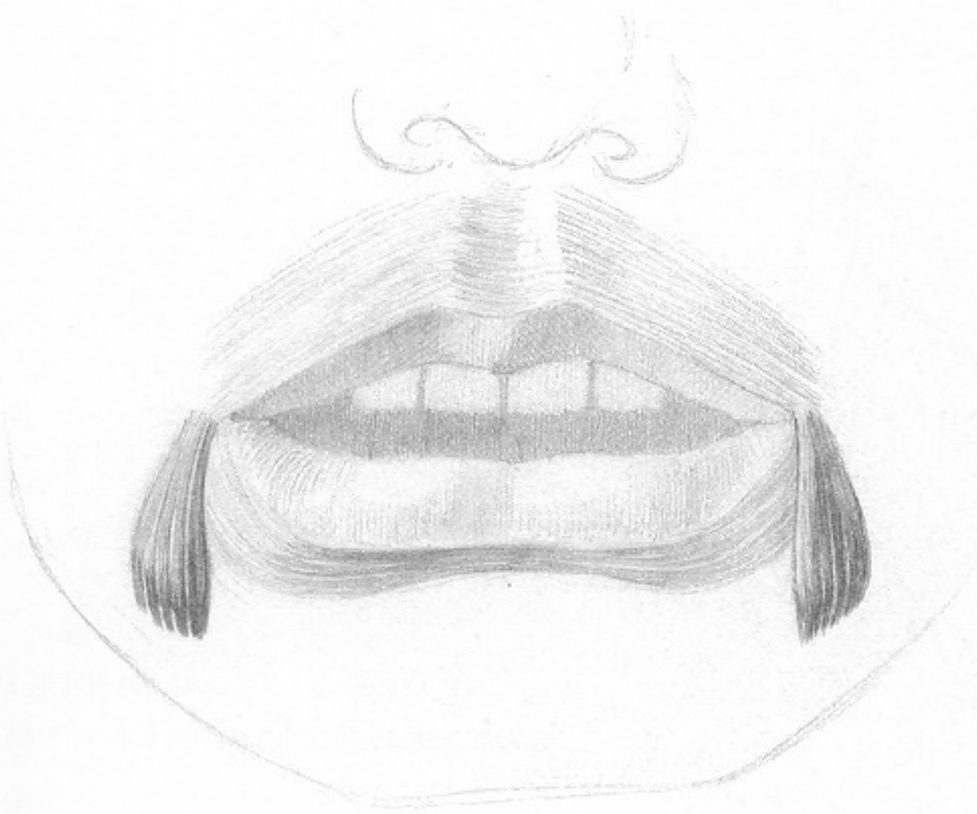

Vista anterior

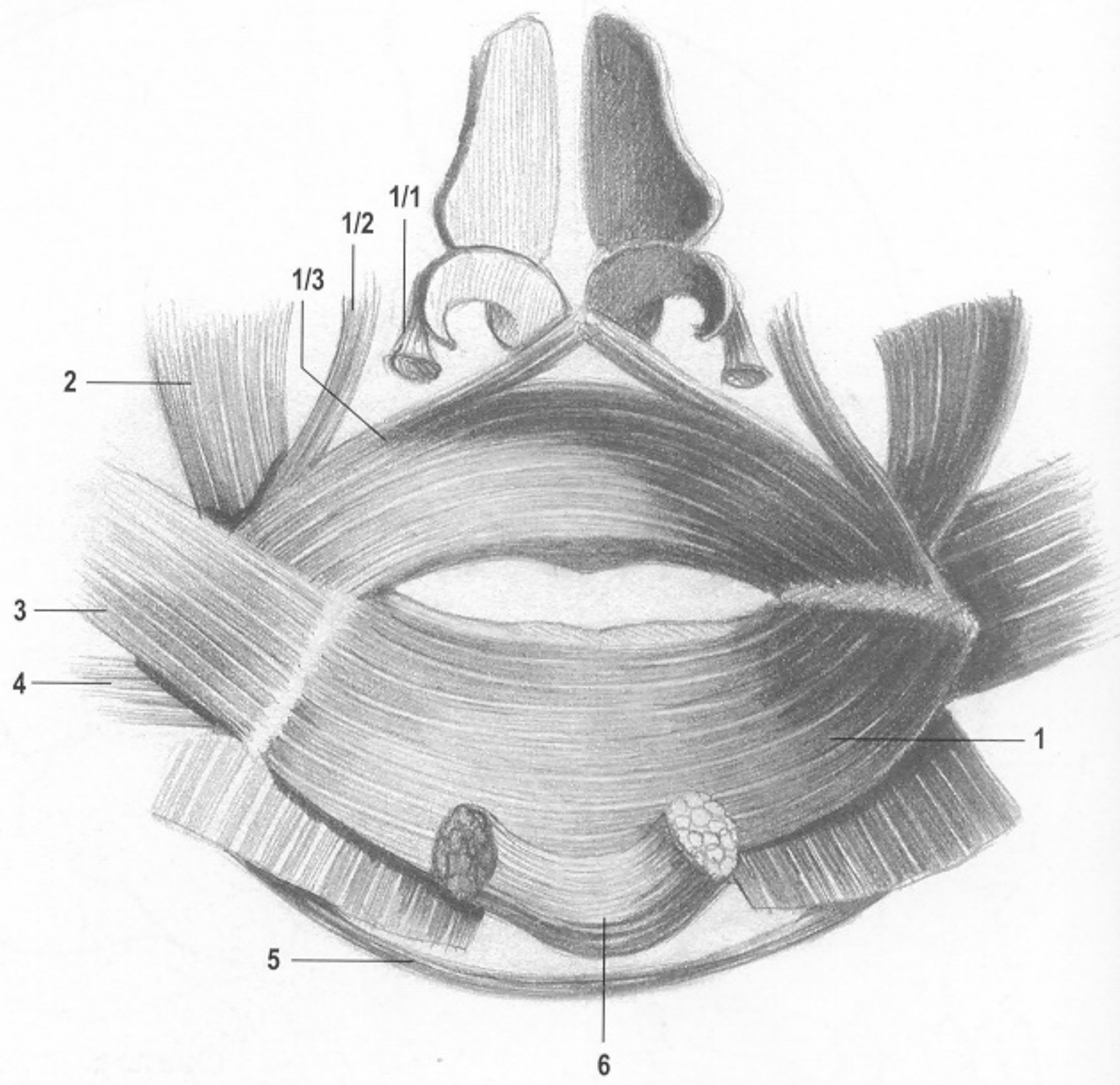

Vista posterior

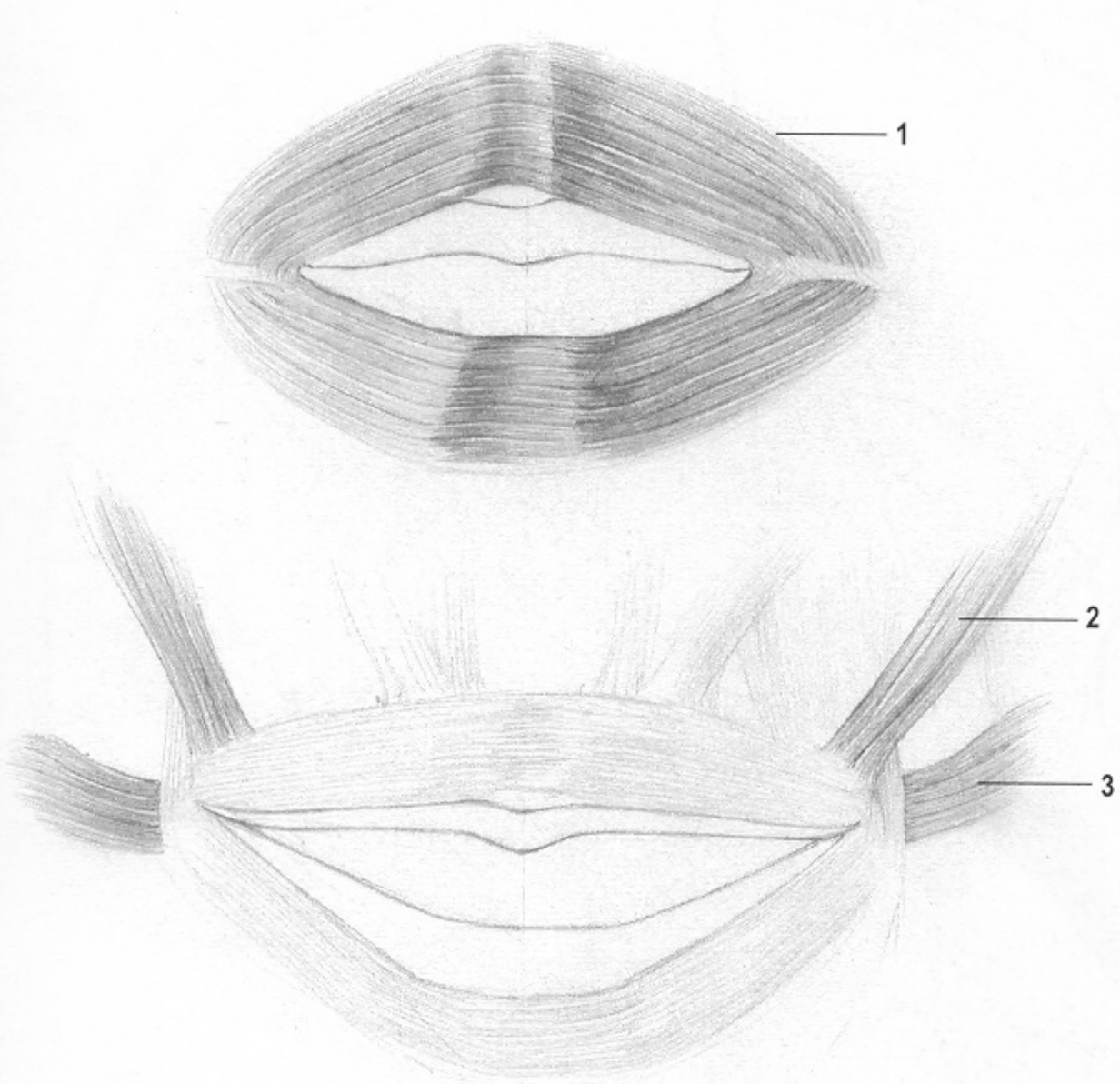

1 Músculo orbicular de los labios (*134*).
- **1/1** En el cartílago triangular.
- **1/2** En el tabique nasal cartilaginoso.
- **1/3** En el maxilar superior.

2 Músculo canino (*142*).
3 Músculo risorio de Santorini (*141*).
4 Músculo triangular de los labios (*135*).
5 Músculo transverso del mentón (*136*).
6 Músculo borla de la barba (*138*).

Fig. 277
Músculo orbicular de los labios
(*M. orbicularis oris, 134*)

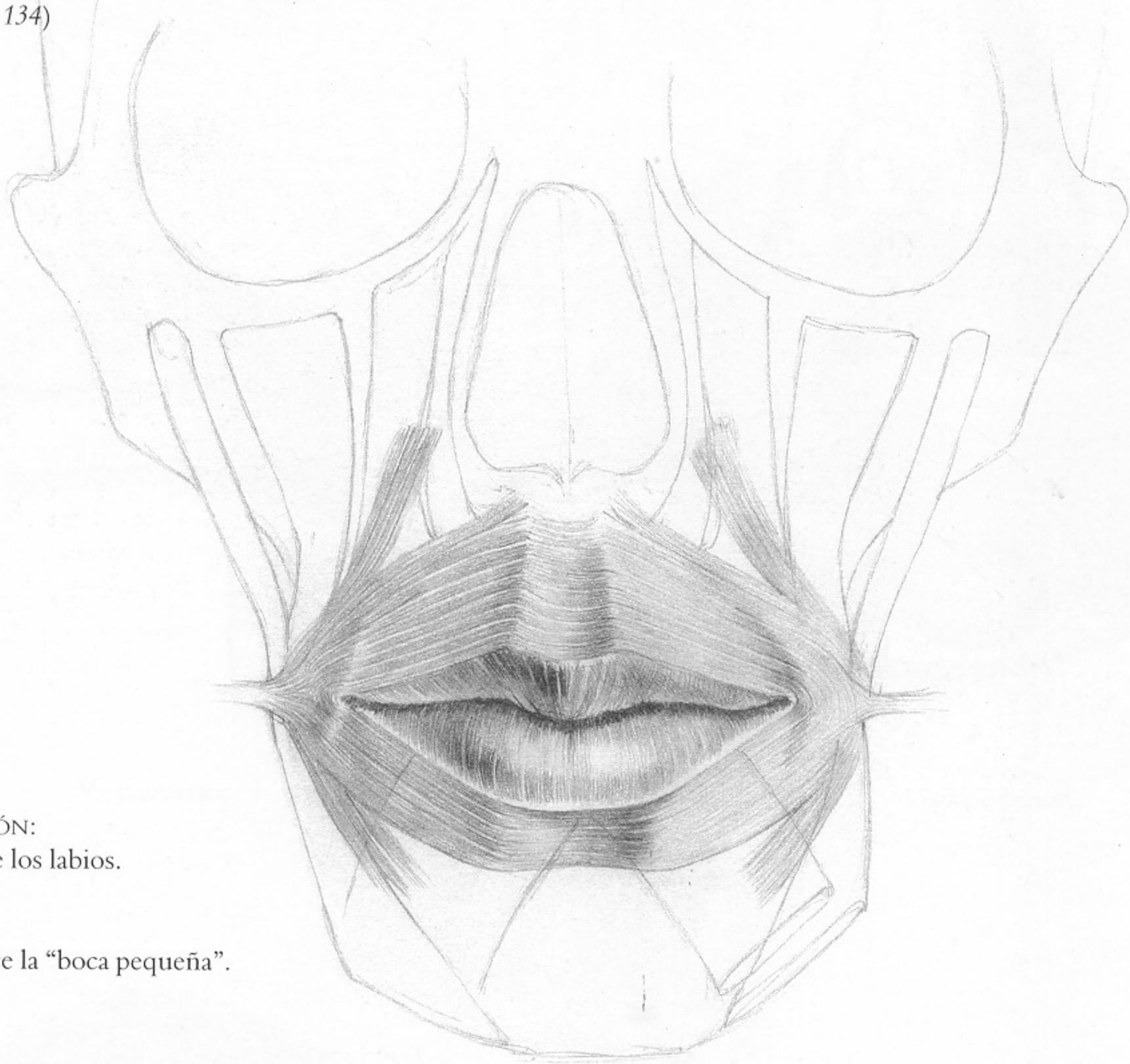

ORIGEN-INSERCIÓN:
forma el límite de los labios.

FUNCIÓN:
cierra la boca, hace la "boca pequeña".

Músculo canino

Músculo bucal

Músculo cuadrado
de los labios

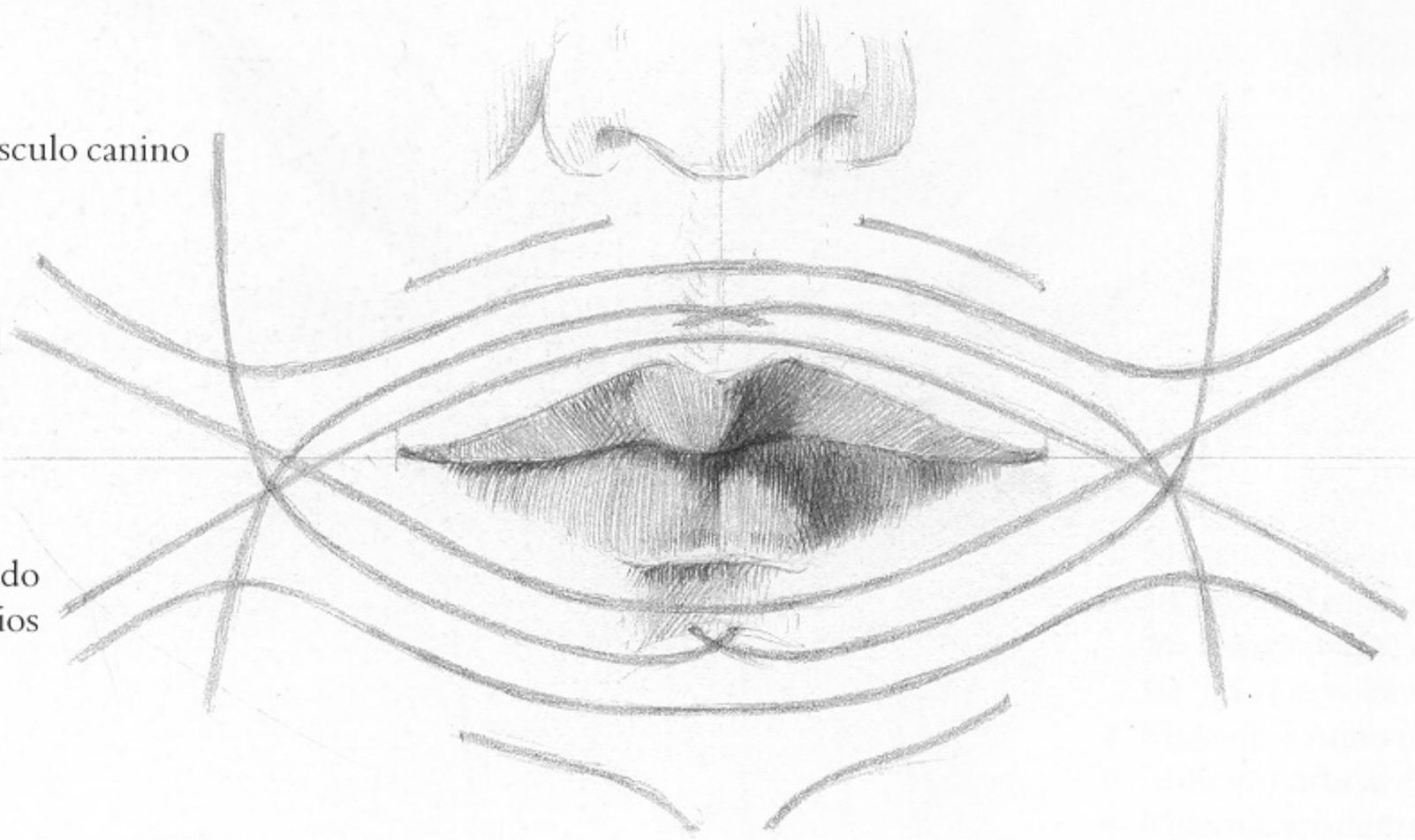

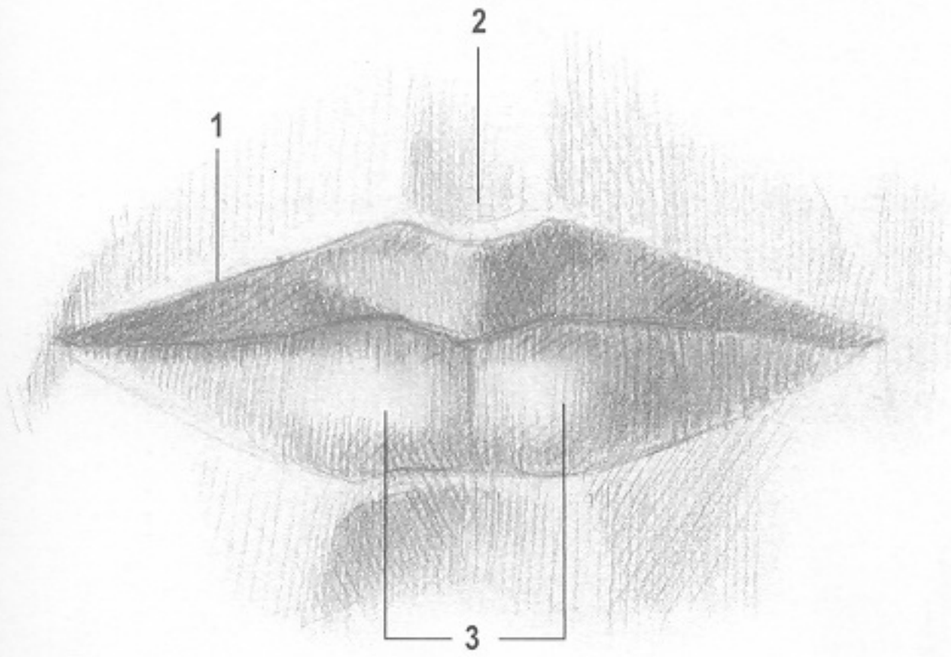

Fig. 278
La boca



En el borde de los labios (**1**) la piel se transforma en la mucosa de la cavidad bucal. El borde inferior del tubérculo del labio superior (**2**) –la elevación en el centro del labio superior– está centrado entre los dos tubérculos del labio inferior (**3**).

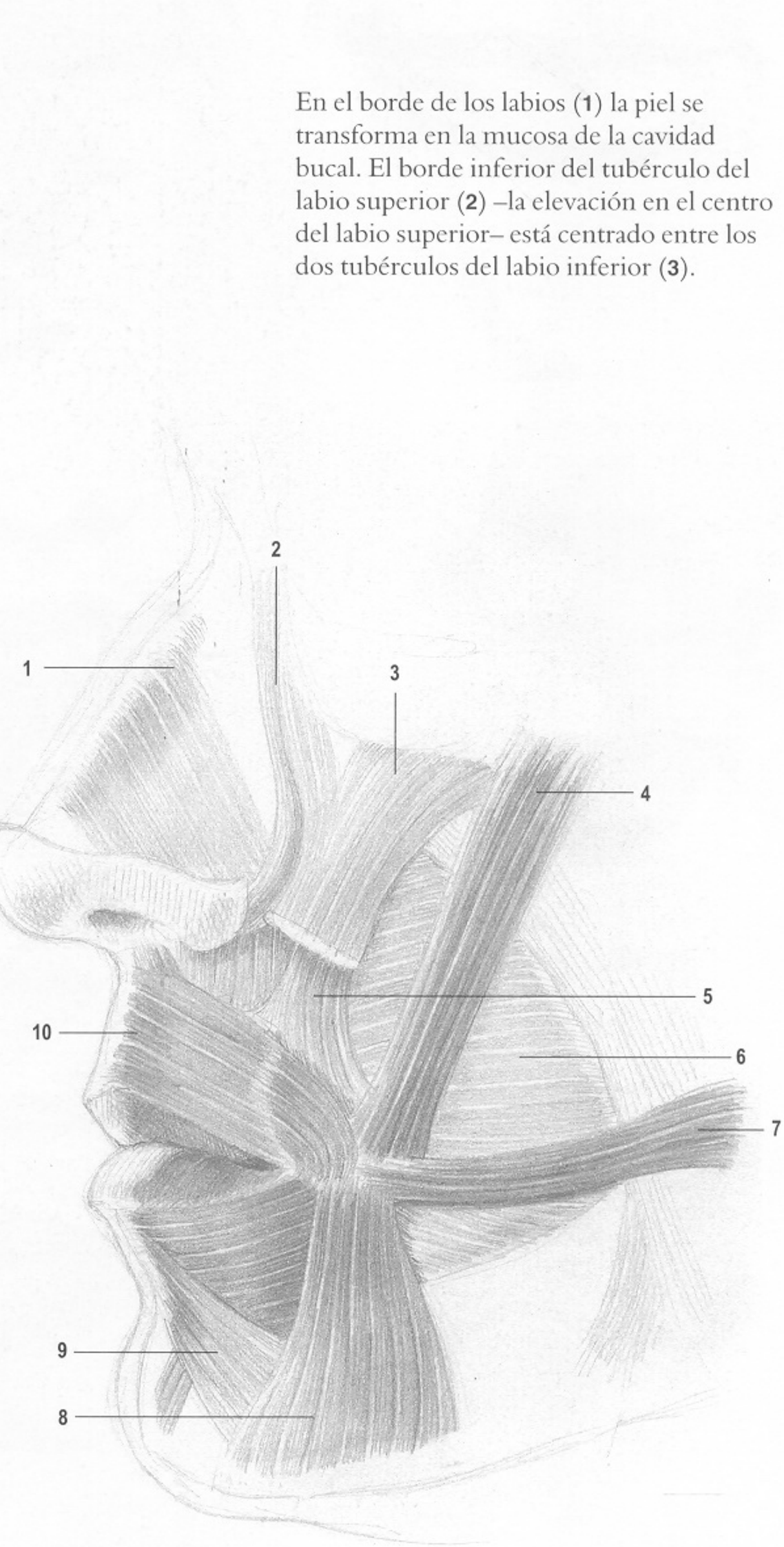

Fig. 279
Músculos de la nariz
y los labios

1 Músculo nasal transverso (*125*).
2 Músculo elevador común del ala de la nariz y el labio superior (porción medial, *139/1*).
3 Músculo elevador del labio superior (porción lateral, *139/2*).
4 Músculo cigomático mayor (*140*).
5 Músculo canino (*142*).
6 Músculo bucal (*143*).
7 Músculo risorio de Santorini (*141*).
8 Músculo triangular de los labios (*135*).
9 Músculo cuadrado de los labios (*137*).
10 Músculo orbicular de los labios (*134*).

Fig. 280
Los labios

Los labios de las personas de origen africano son un claro ejemplo de forma de labios determinada por la raza (**1**). Tanto los labios como el mentón presentan siempre unos trazos individuales característicos: por ejemplo, el labio sobresaliente y grueso de los Habsburgo, acompañado además por una prominente eminencia mentoniana, con un tuberosidad central o dos laterales (*mentum geminum*) (**2**), y que en algunas ocasiones presenta una hendidura horizontal (**3**) que divide el mentón en dos porciones, la superior y la inferior (el mentón de los Borbones).

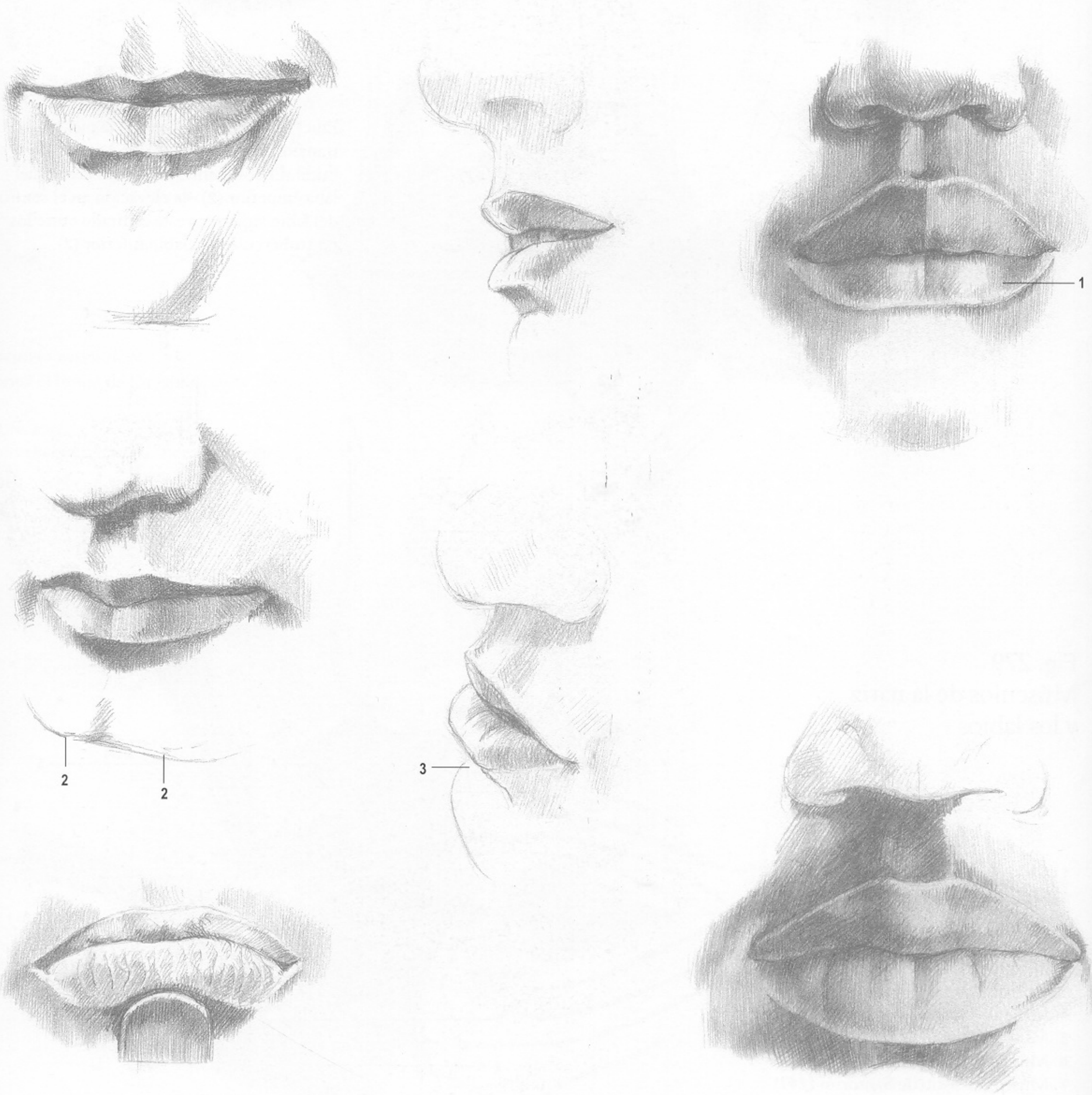

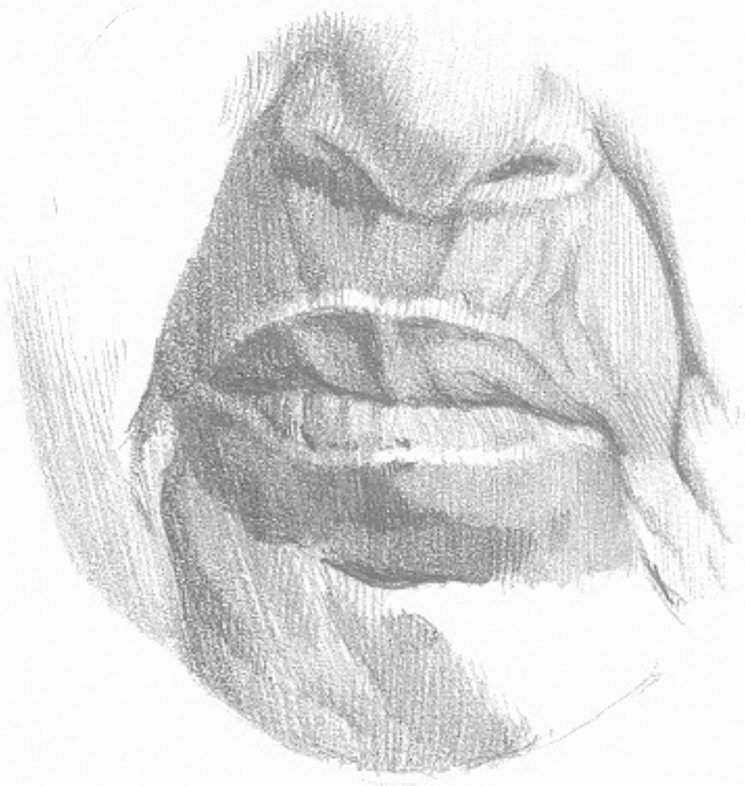

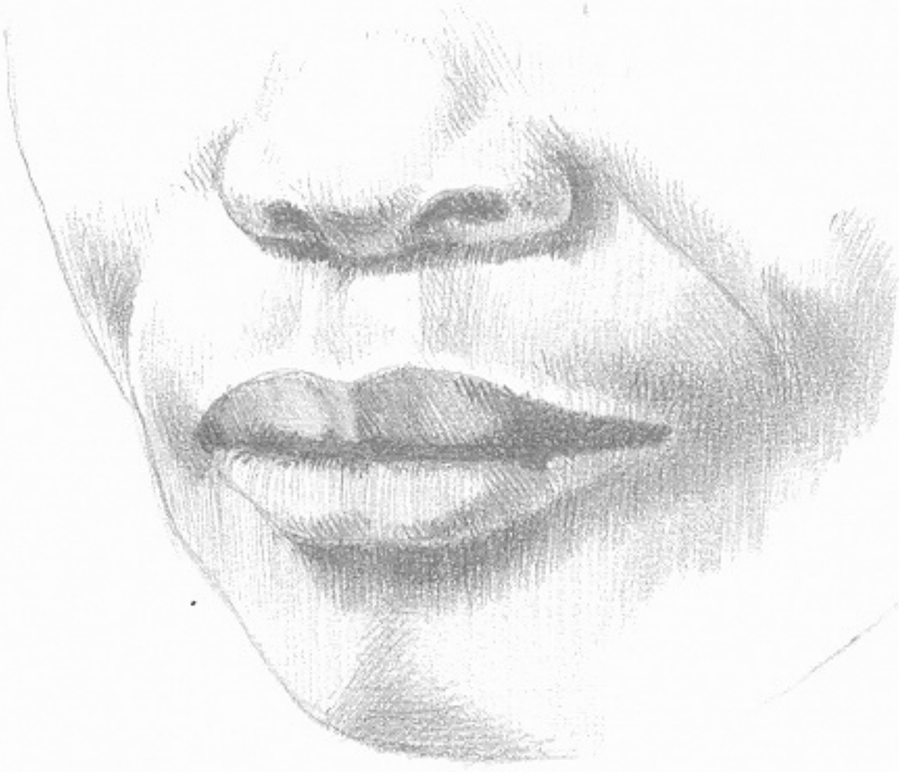

LA OREJA

El pabellón auditivo conduce las ondas sonoras hacia el conducto auditivo externo. Su forma elíptica está determinada por un cartílago.

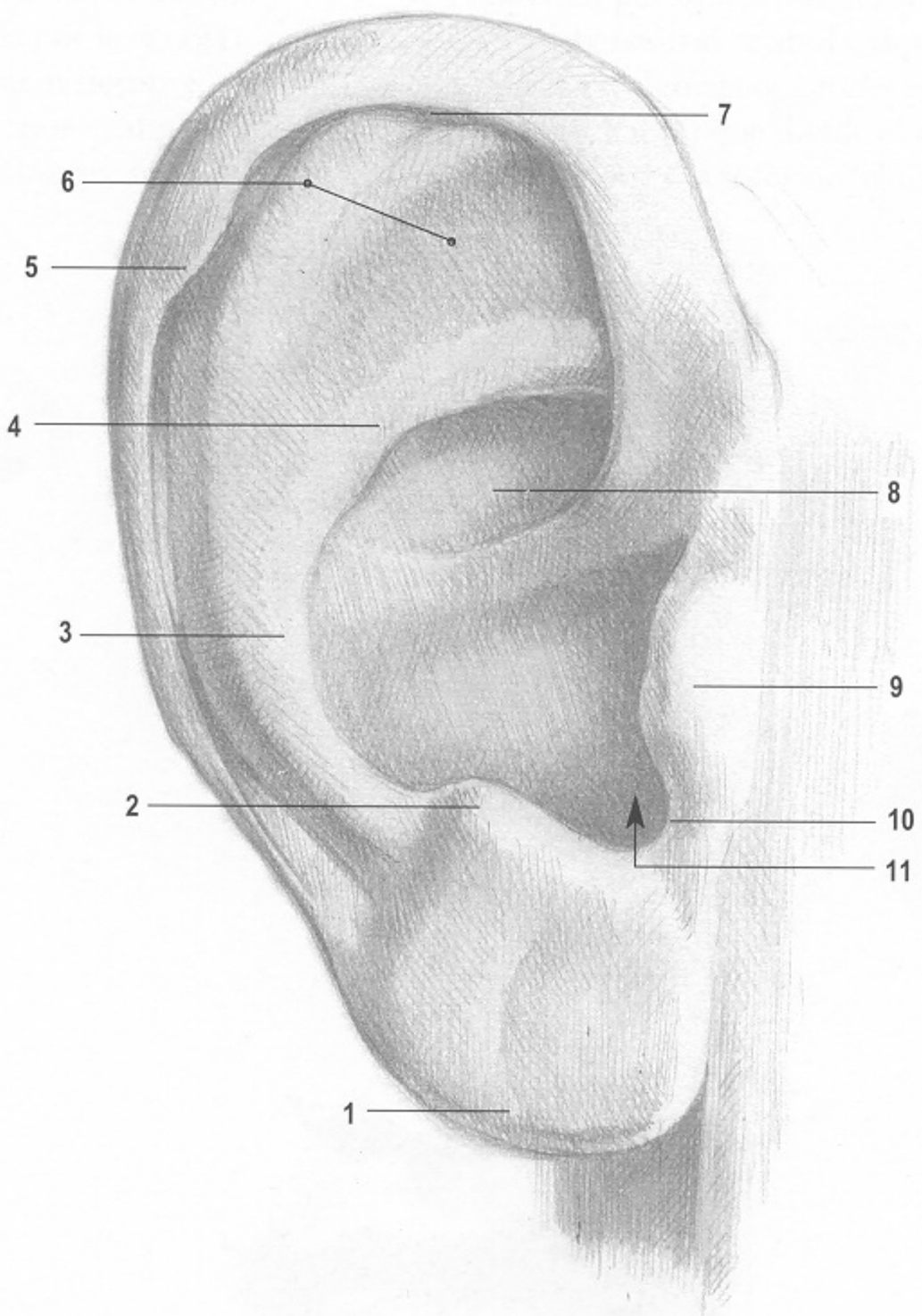

Fig. 281
El pabellón auditivo

1 Lóbulo de la oreja.
2 Antitrago.
3 Antehélix.
4 Rama inferior del antehélix.
5 Eminencia de la oreja de Darwin.
6 Fosa auricular.
7 Hélix.
8 Concha.
9 Trago.
10 Incisura del trago.
11 Conducto auditivo.

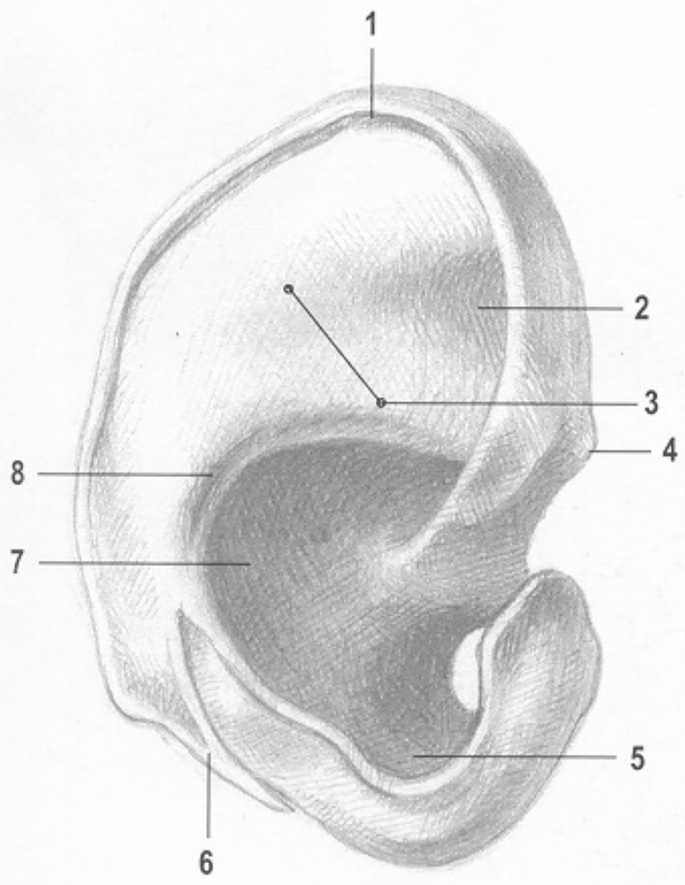

Fig. 282
Cartílago de la oreja

1 Hélix.
2 Fosa auricular.
3 Dos ramas del antehélix.
4 Espina del hélix.
5 Cartílago del conducto auditivo.
6 Cola del hélix.
7 Concha.
8 Antehélix.



Fig. 283
Músculos de la oreja

Los músculos de la oreja llevan la raíz del pabellón auditivo hacia el centro (**1**), hacia adelante (**2, 3**) y hacia atrás (**7**). Los músculos **4–6** permiten el movimiento de la oreja hacia la zona temporal.

1 Músculo mayor del hélix.
2 Músculo auricular superior.
3 Músculo auricular anterior.
4 Músculo menor del hélix.
5 Músculo del trago.
6 Músculo del antitrago.
7 Músculo auricular posterior.

Fig. 284
Estudios de la oreja

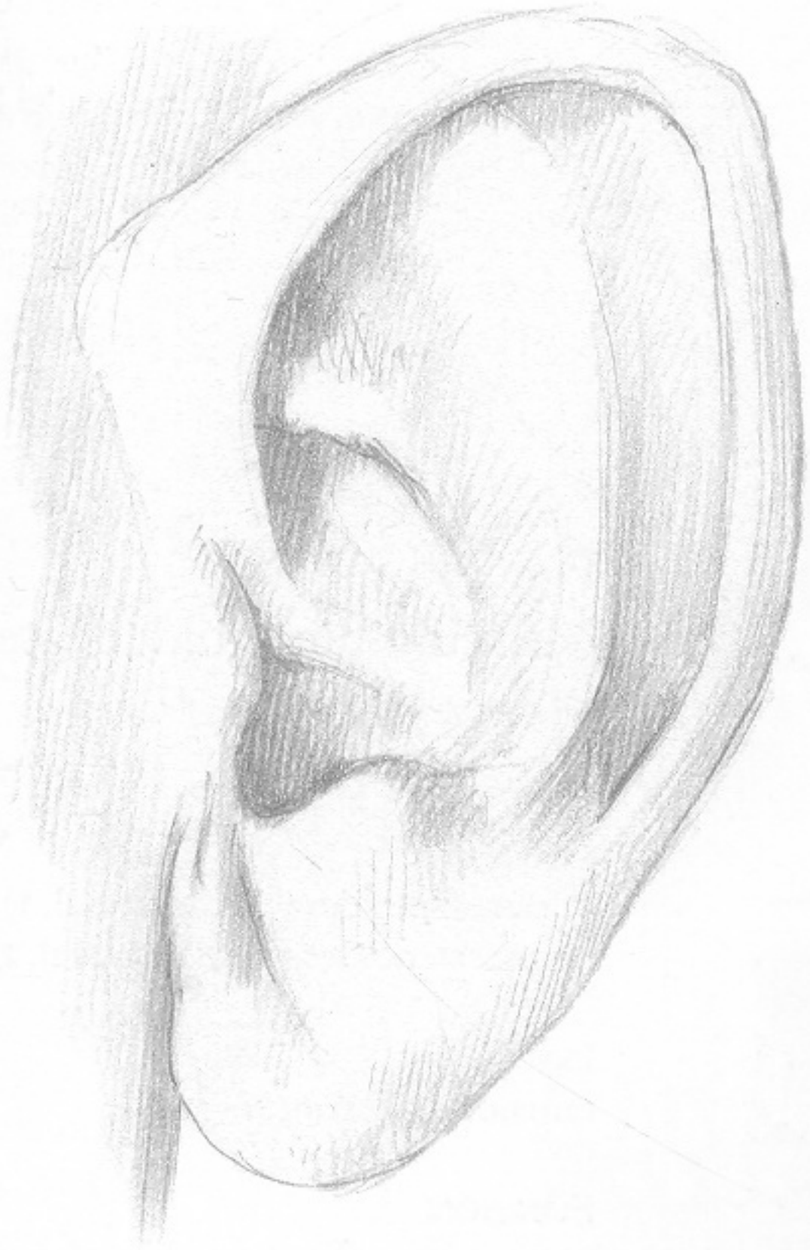

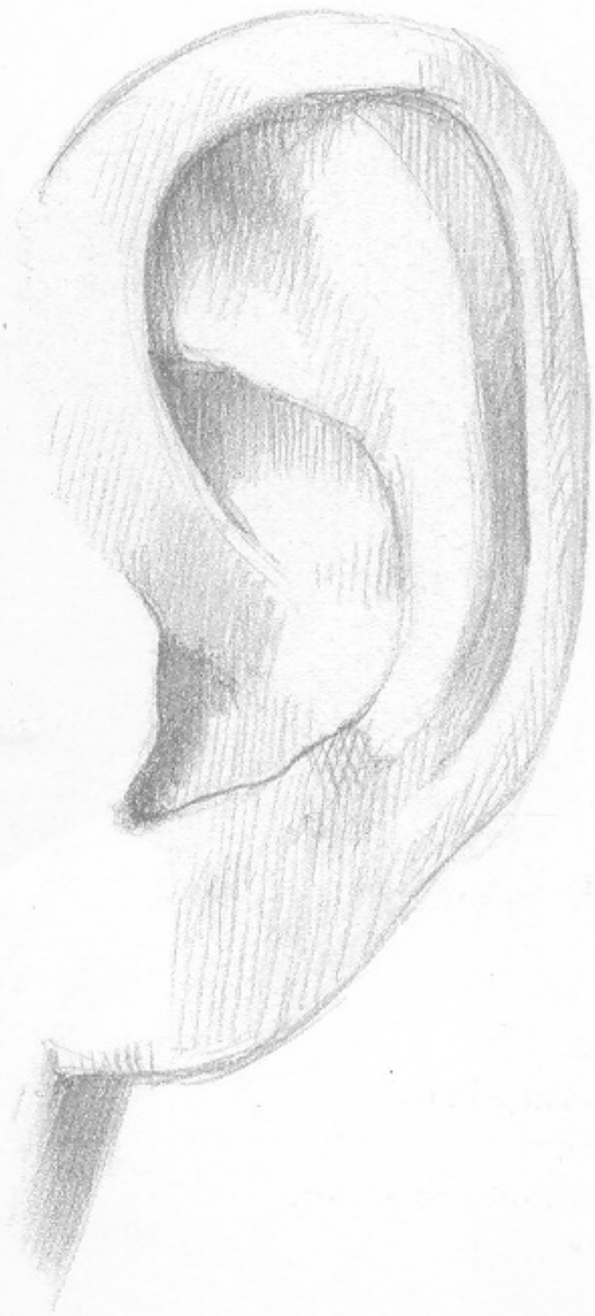

Fig. 285
Movimientos de la articulación de la mandíbula

El cóndilo del maxilar inferior (**1**) forma una articulación con la cavidad glenoidea (**2**) de la apófisis cigomática del hueso temporal. El cartílago articular compensa las irregularidades de las superficies articulares. La articulación permite movimientos de apertura, cierre y masticación, así como la anteversión y retroversión de la mandíbula. Los movimientos de la mandíbula se observan con gran claridad.

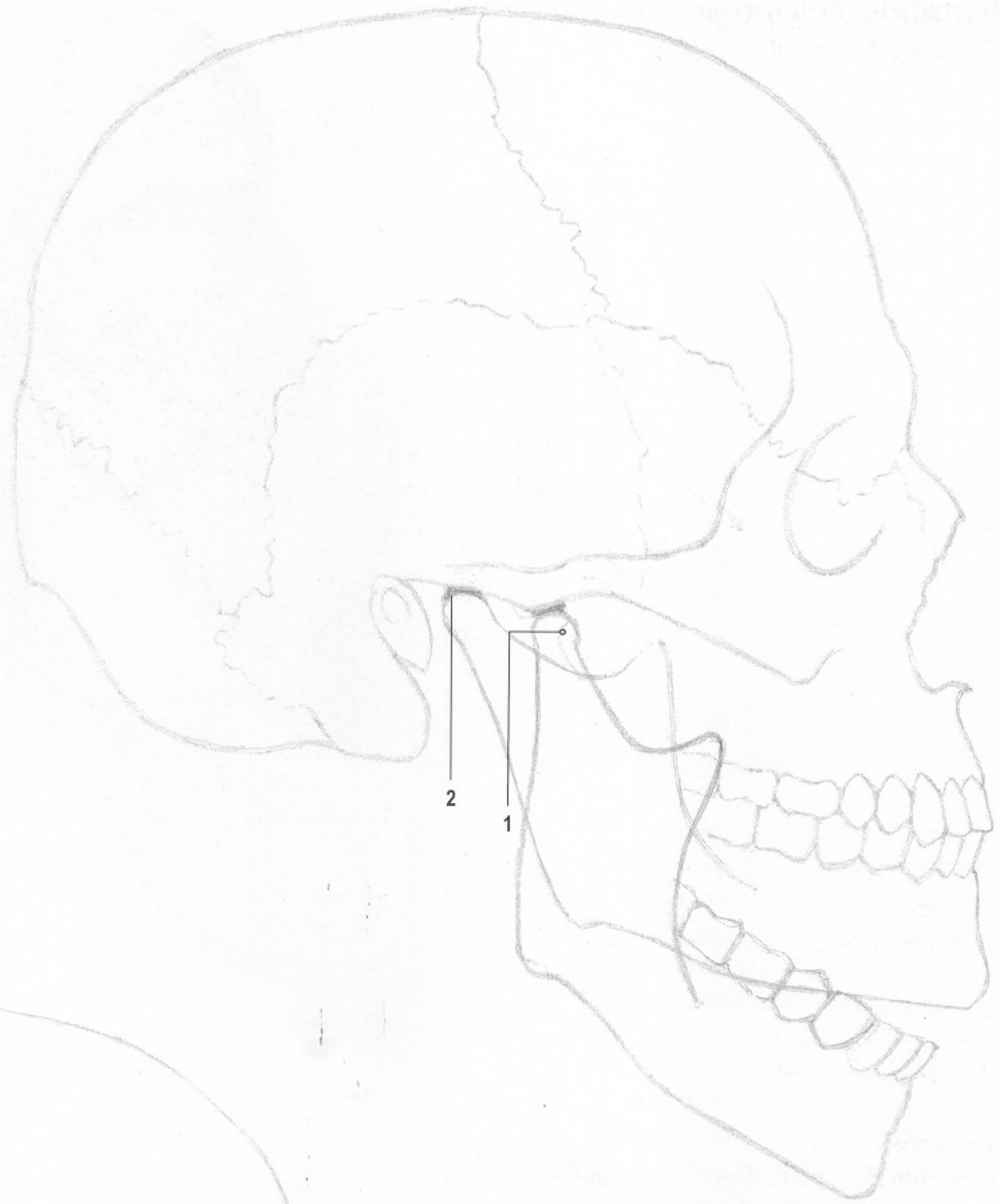

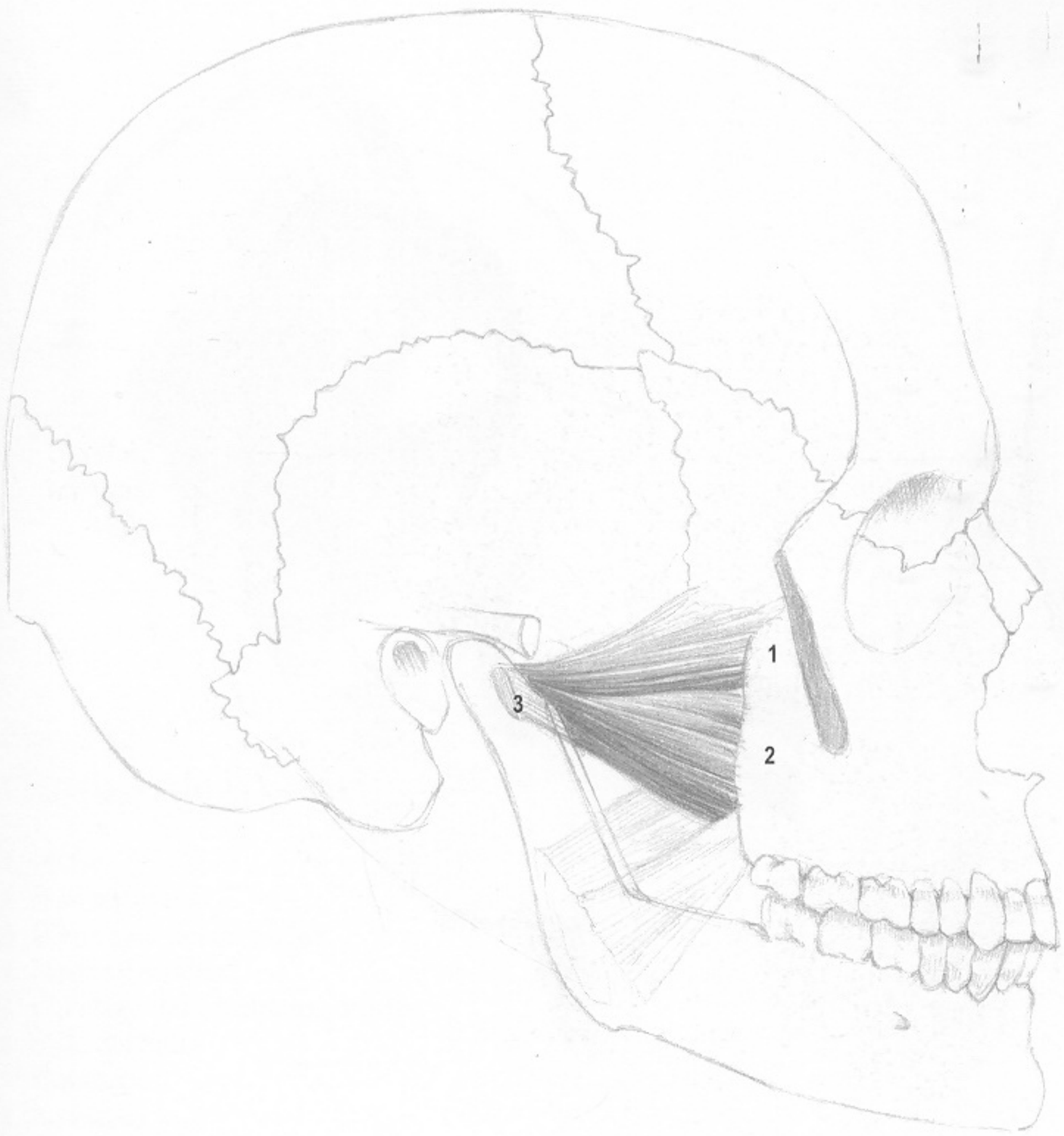

Fig. 286
Músculo pterigoideo lateral
(*M. pterygoideus lateralis, 147*)

ORIGEN:
hueso esfenoides (cabeza dorsal, **1**);
hueso esfenoides (cabeza ventral, **2**).

INSERCIÓN:
rama mandibular (**3**).

FUNCIÓN:
anteversión y desplazamiento lateral de la mandíbula, movimientos masticatorios (unilateral).

Fig. 287
Músculo pterigoideo medial
(*M. pterygoideus medialis, 146*)

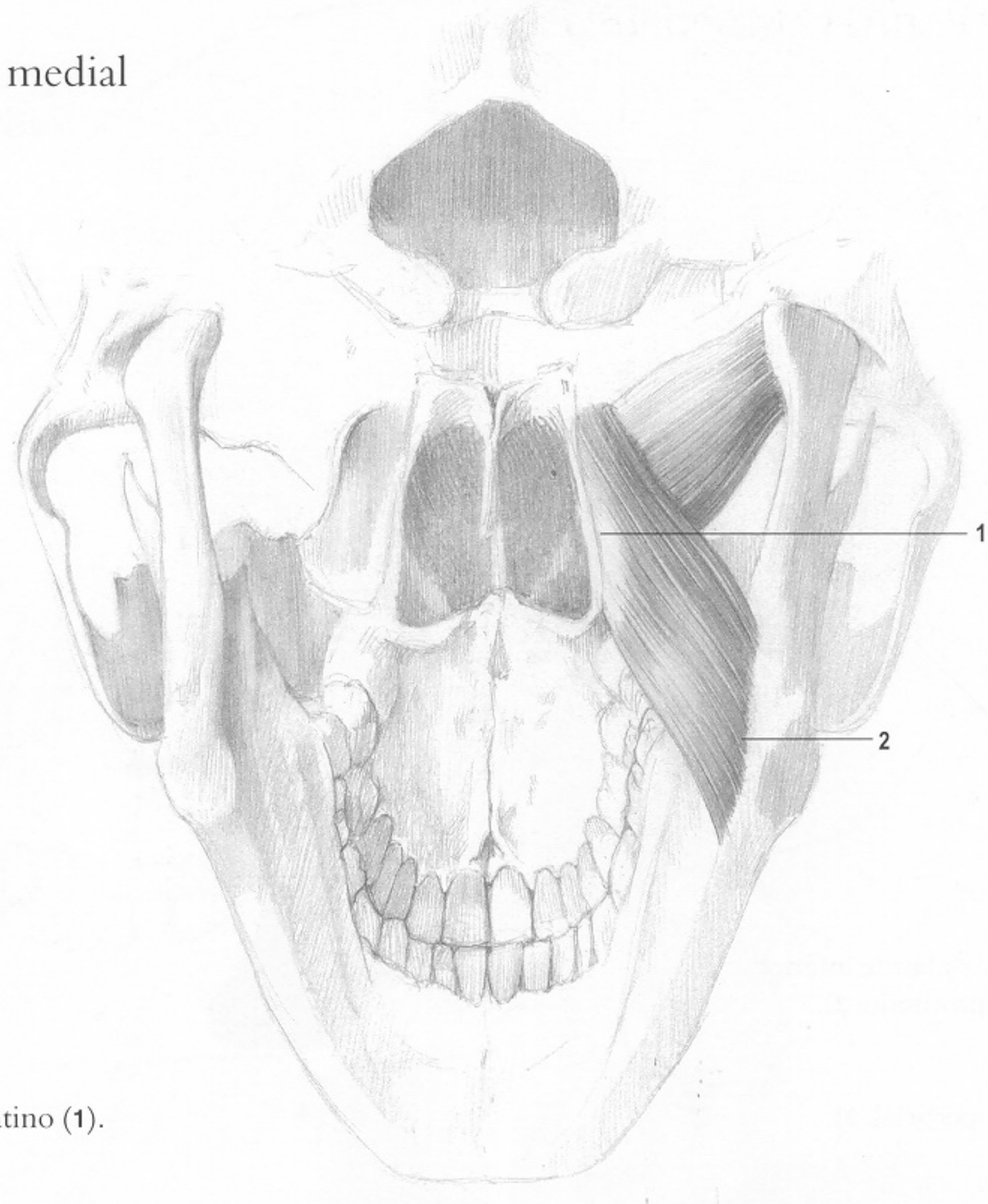

ORIGEN:
hueso esfenoides y hueso palatino (**1**).

INSERCIÓN:
cara interna y ángulo de la rama de la mandíbula (**1**).

FUNCIÓN:
elevación de la mandíbula y anteversión y retroversión de la misma.

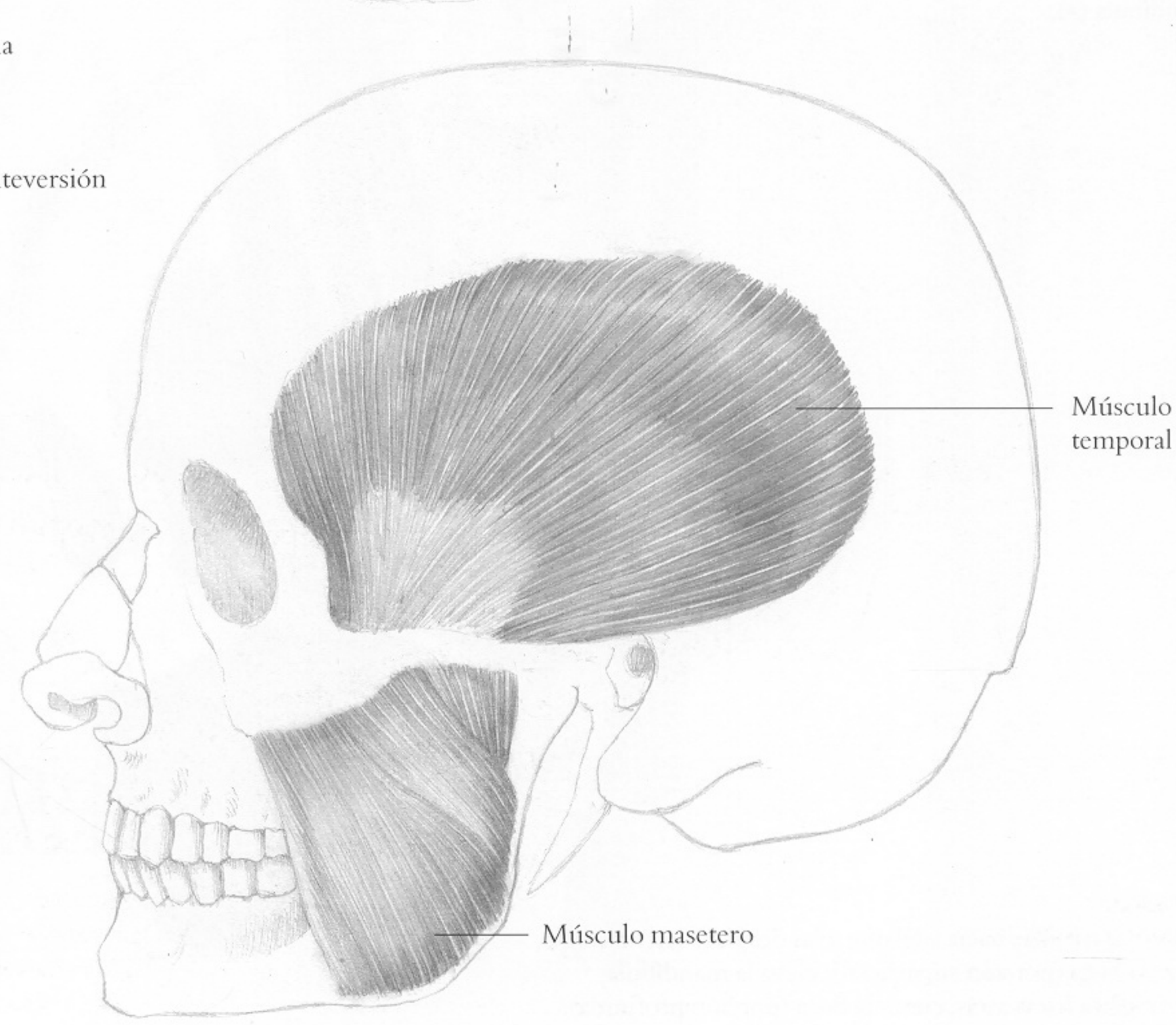

Fig. 288
Músculo masetero
(*M. masseter, 144*)

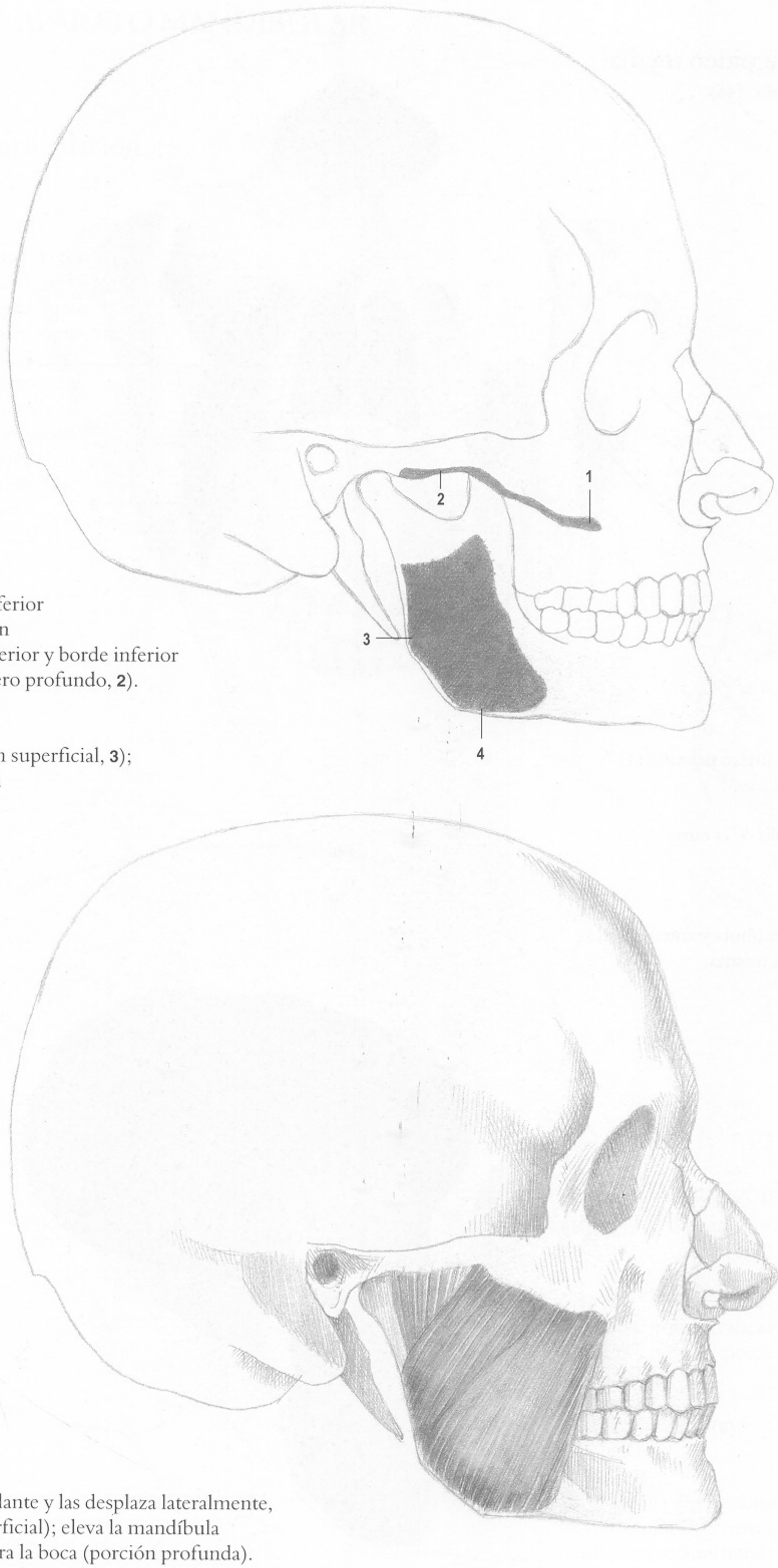

ORIGEN:
porción anterior y borde inferior del arco cigomático (porción superficial, **1**); porción posterior y borde inferior del arco cigomático (masetero profundo, **2**).

INSERCIÓN:
ángulo mandibular (porción superficial, **3**); cara externa de la rama de la mandíbula (**4**).

FUNCIÓN:
mueve las mejillas hacia adelante y las desplaza lateralmente, cierra la boca (porción superficial); eleva la mandíbula y la desplaza hacia atrás, cierra la boca (porción profunda).

Fig. 289
Haz musculoso de
los músculos maseteros

Fig. 290
Músculo temporal
(*M. temporalis, 145*)

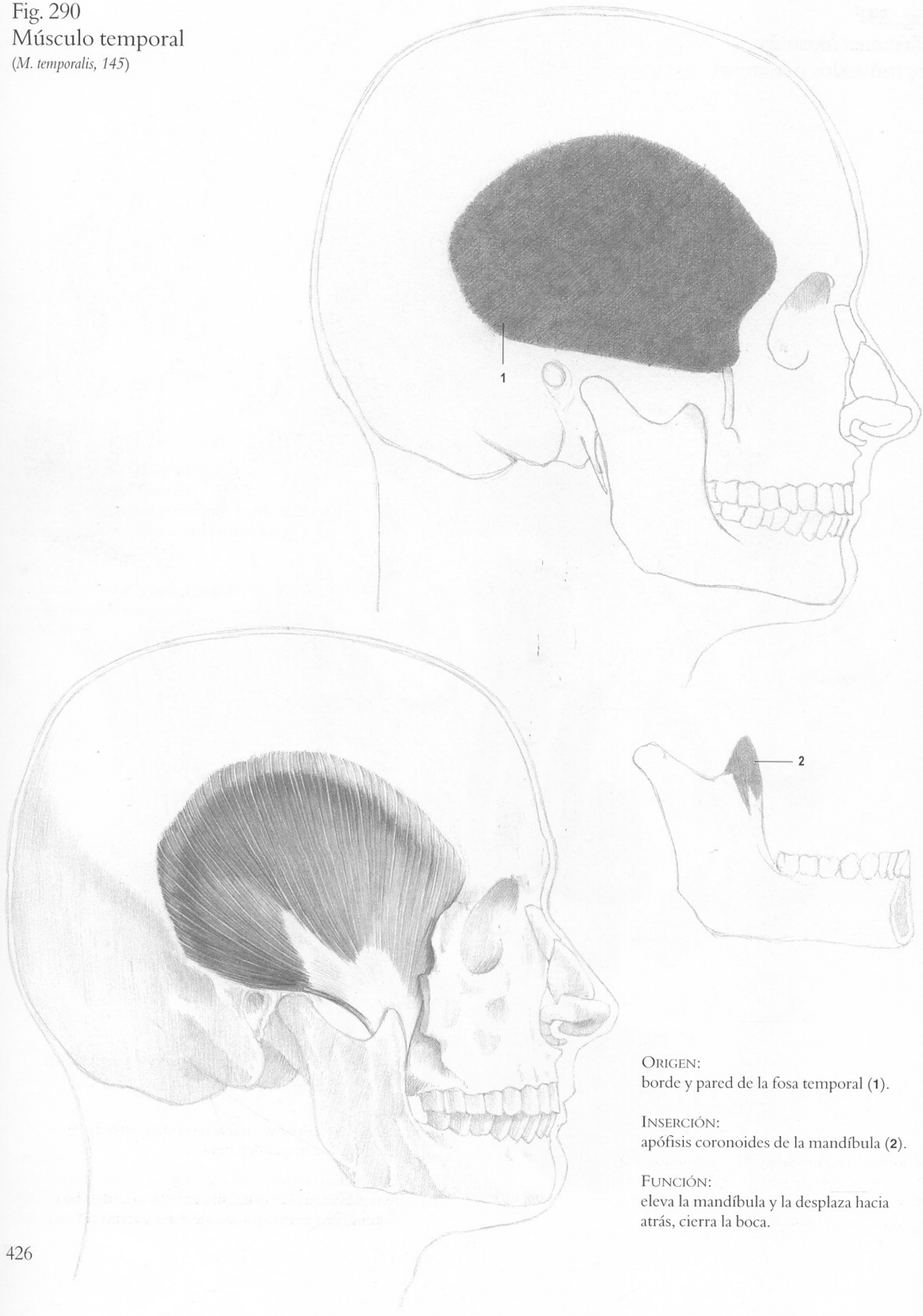

ORIGEN:
borde y pared de la fosa temporal (**1**).

INSERCIÓN:
apófisis coronoides de la mandíbula (**2**).

FUNCIÓN:
eleva la mandíbula y la desplaza hacia atrás, cierra la boca.

Fig. 291
Músculo digástrico
(*M. digastricus, 16*)

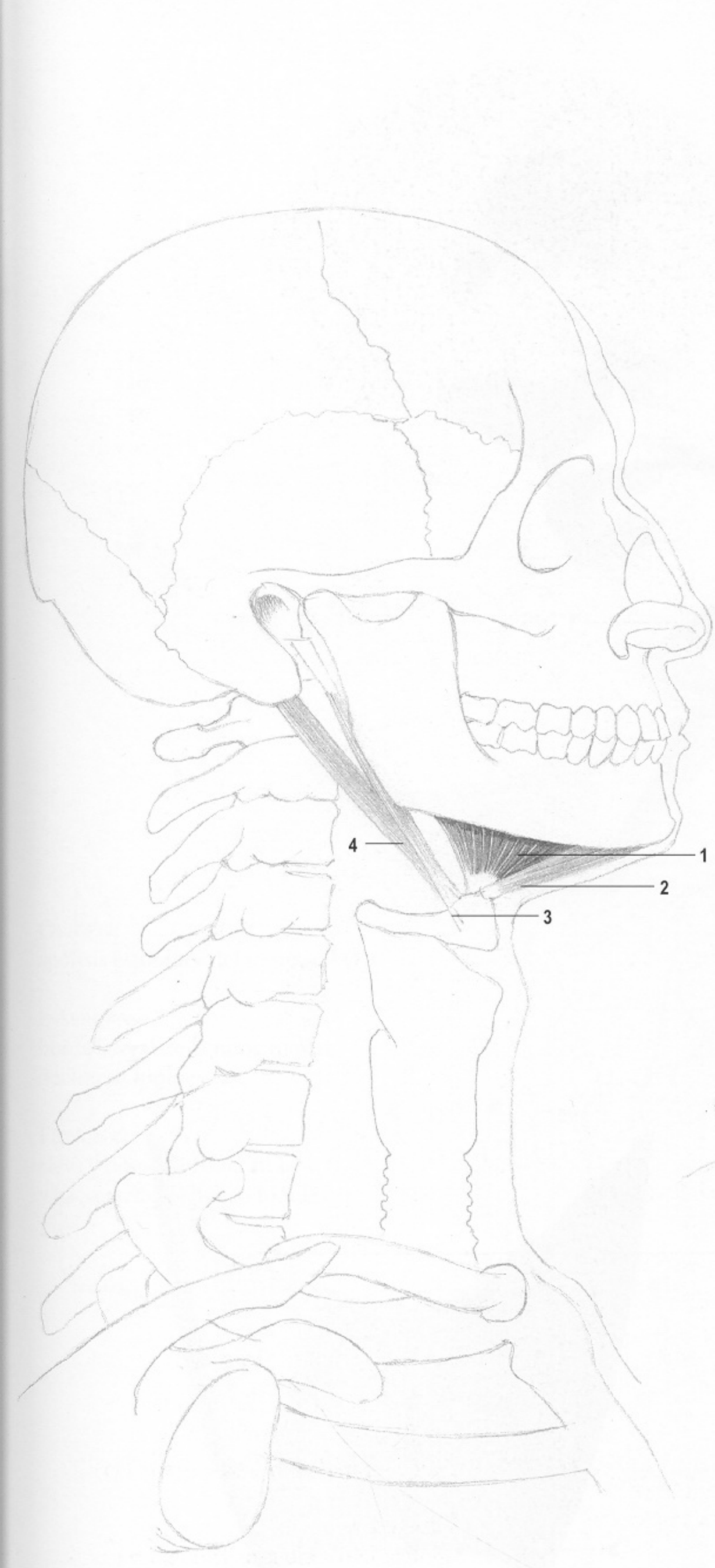

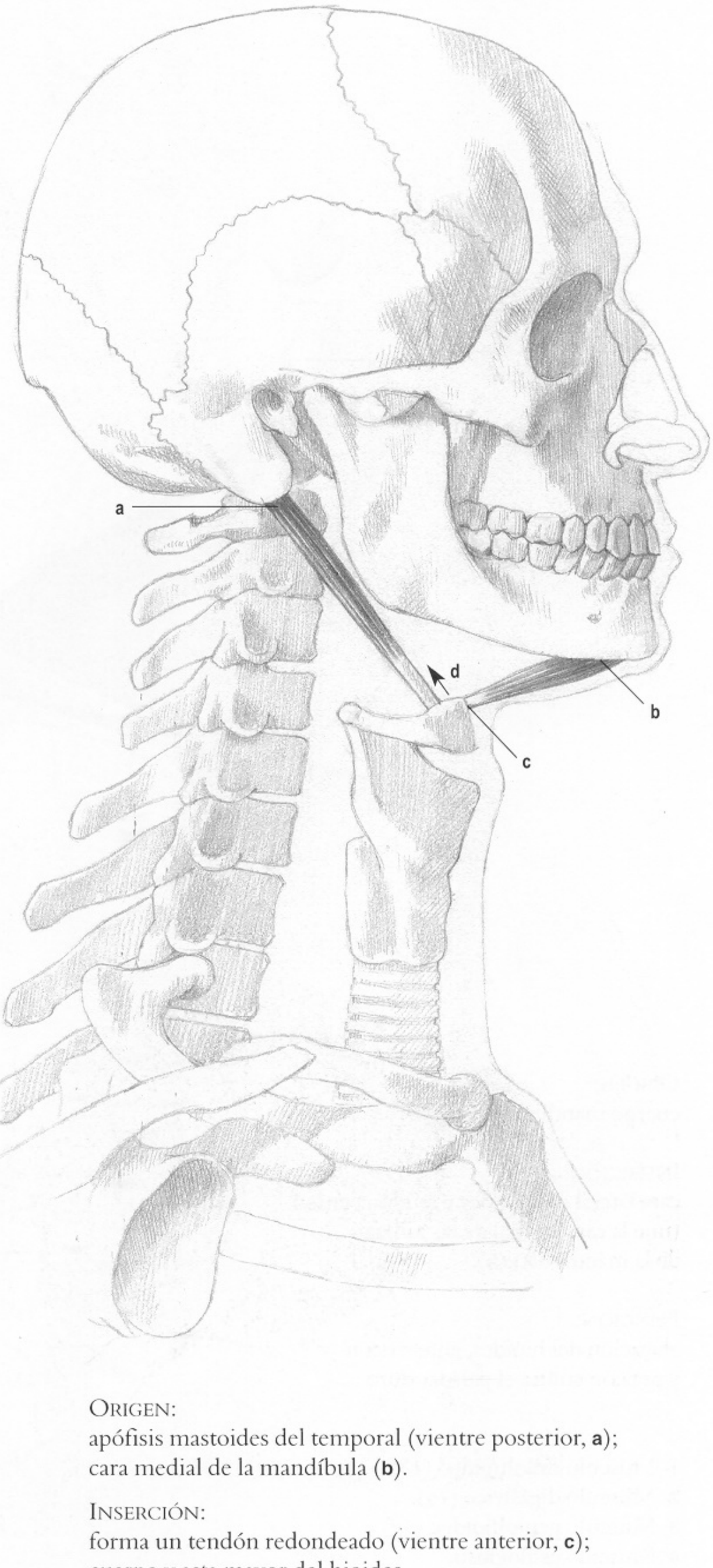

1 Músculo milohioideo (*M. mylohyoideus, 18*).
2 Músculo geniohioideo (*M. geniohyoideus, 19*).
3 Músculo estilohioideo (*M. stylohyoideus, 17*).
4 Músculo digástrico (*M. digastricus, 16*).

ORIGEN:
apófisis mastoides del temporal (vientre posterior, **a**);
cara medial de la mandíbula (**b**).

INSERCIÓN:
forma un tendón redondeado (vientre anterior, **c**);
cuerpo y asta mayor del hioides.

FUNCIÓN:
retroversión de la mandíbula, abre la boca; desplaza el hueso hioides hacia adelante, atrás y arriba (**d**).

Fig. 292
Músculo milohioideo
(*M. mylohyoideus, 18*)

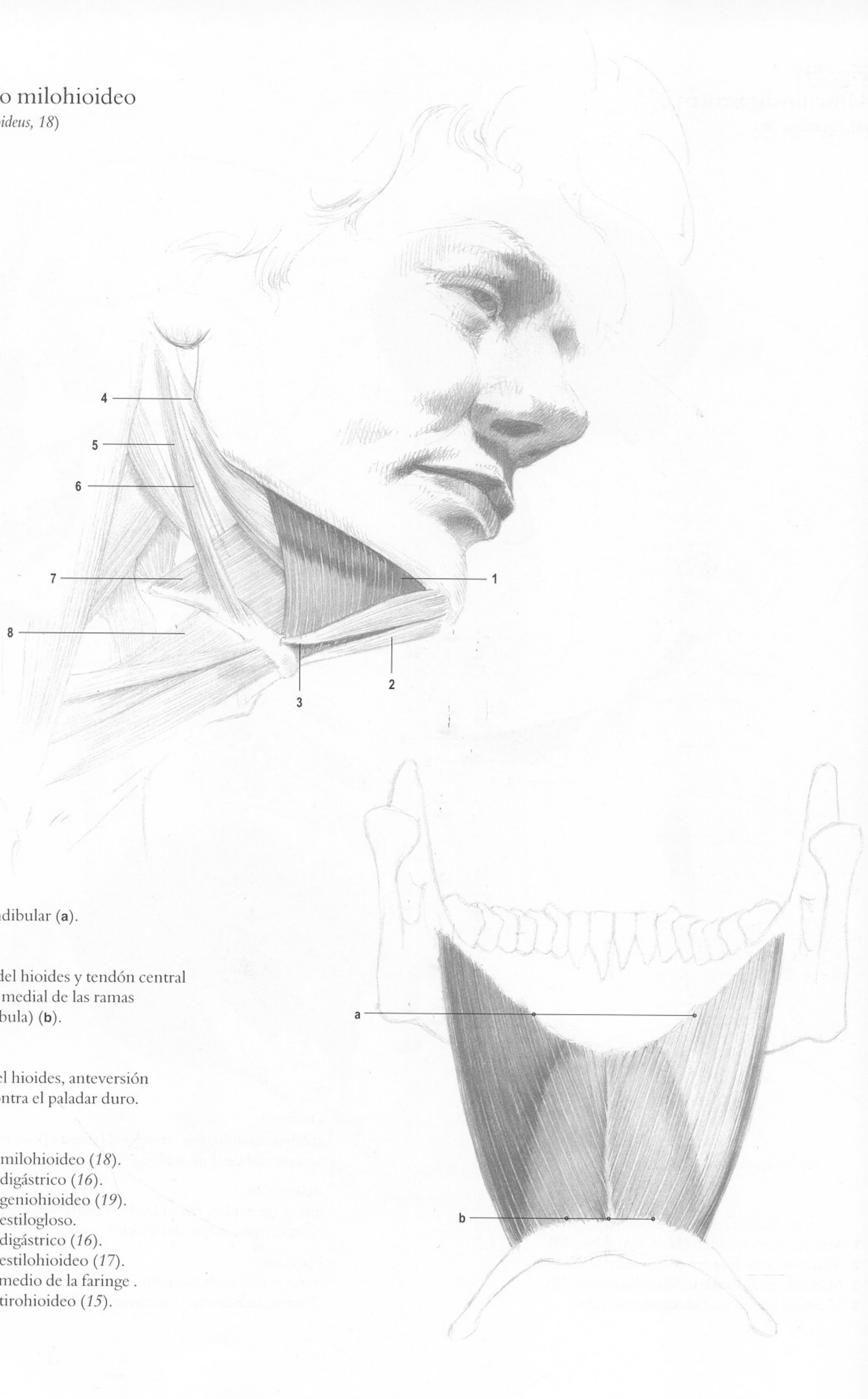

ORIGEN:
cuerpo mandibular (**a**).

INSERCIÓN:
cara lateral del hioides y tendón central (une la cara medial de las ramas de la mandíbula) (**b**).

FUNCIÓN:
elevación del hioides, anteversión y presión contra el paladar duro.

1 Músculo milohioideo (*18*).
2 Músculo digástrico (*16*).
3 Músculo geniohioideo (*19*).
4 Músculo estilogloso.
5 Músculo digástrico (*16*).
6 Músculo estilohioideo (*17*).
7 Elevador medio de la faringe .
8 Músculo tirohioideo (*15*).

Fig. 293
Músculo estilohioideo
(*M. stylohyoideus, 17*)

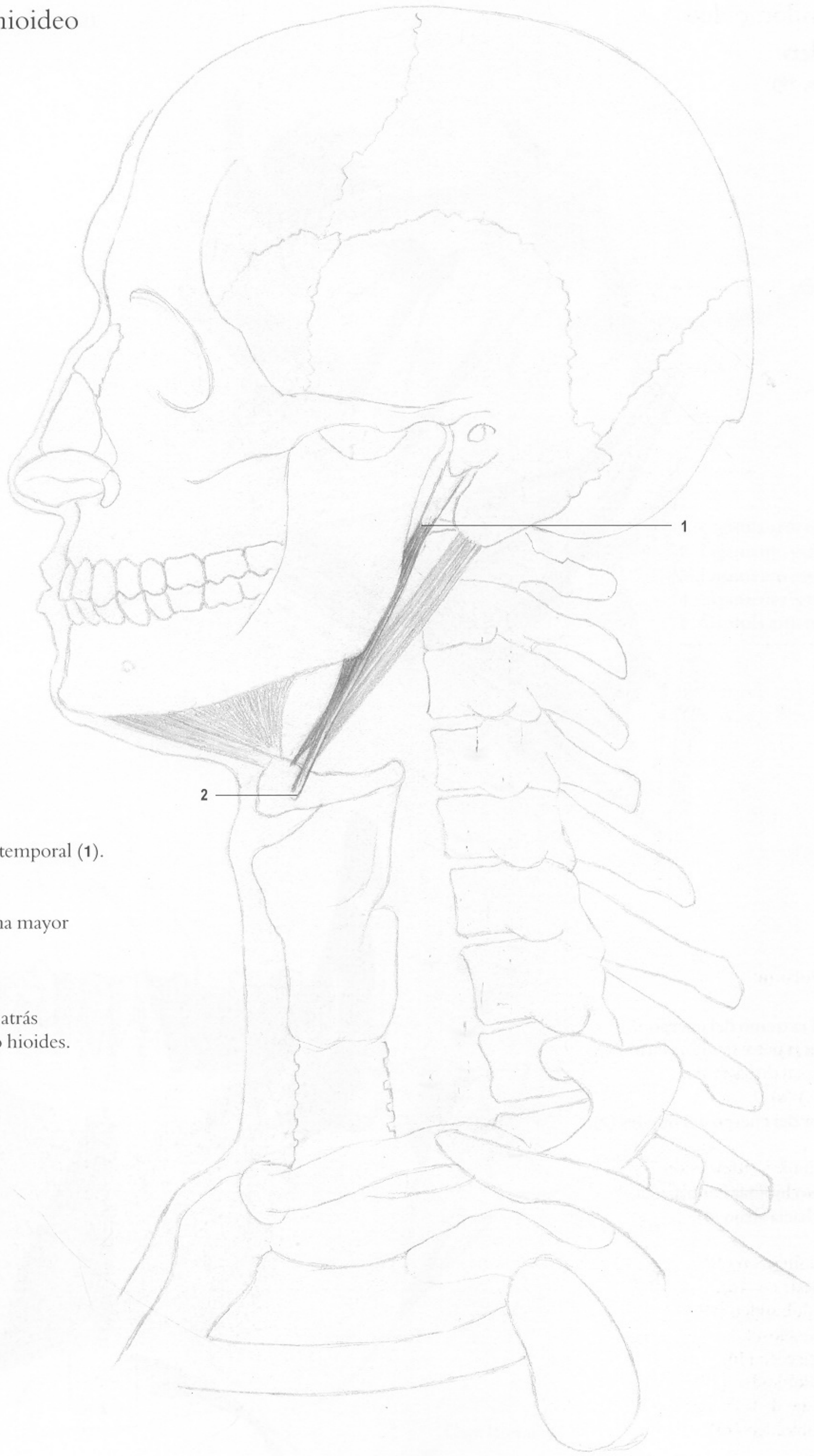

ORIGEN:
apófisis estiloides del temporal (**1**).

INSERCIÓN:
borde lateral de la rama mayor
del hueso hioides (**2**).

FUNCIÓN:
eleva y desplaza hacia atrás
y hacia arriba el hueso hioides.

Fig. 294
Músculo geniohioideo
(*M. geniohyoideus, 19*)

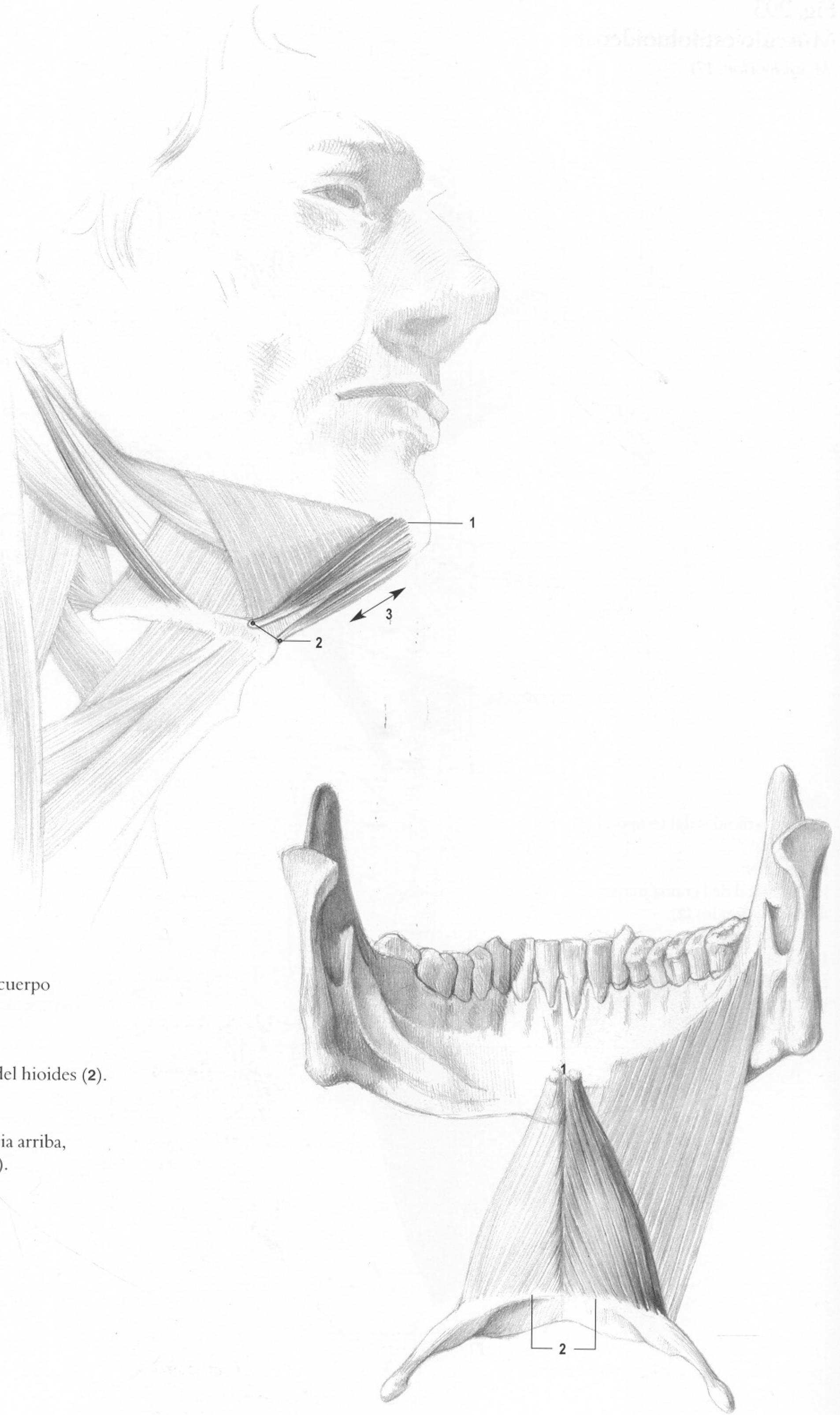

ORIGEN:
cara interna del extremo del cuerpo de la mandíbula (**1**).

INSERCIÓN:
porción anterior del cuerpo del hioides (**2**).

FUNCIÓN:
desplaza el hueso hioides hacia arriba, y la mandíbula hacia abajo (**3**).

Fig. 295
Articulación mandibular

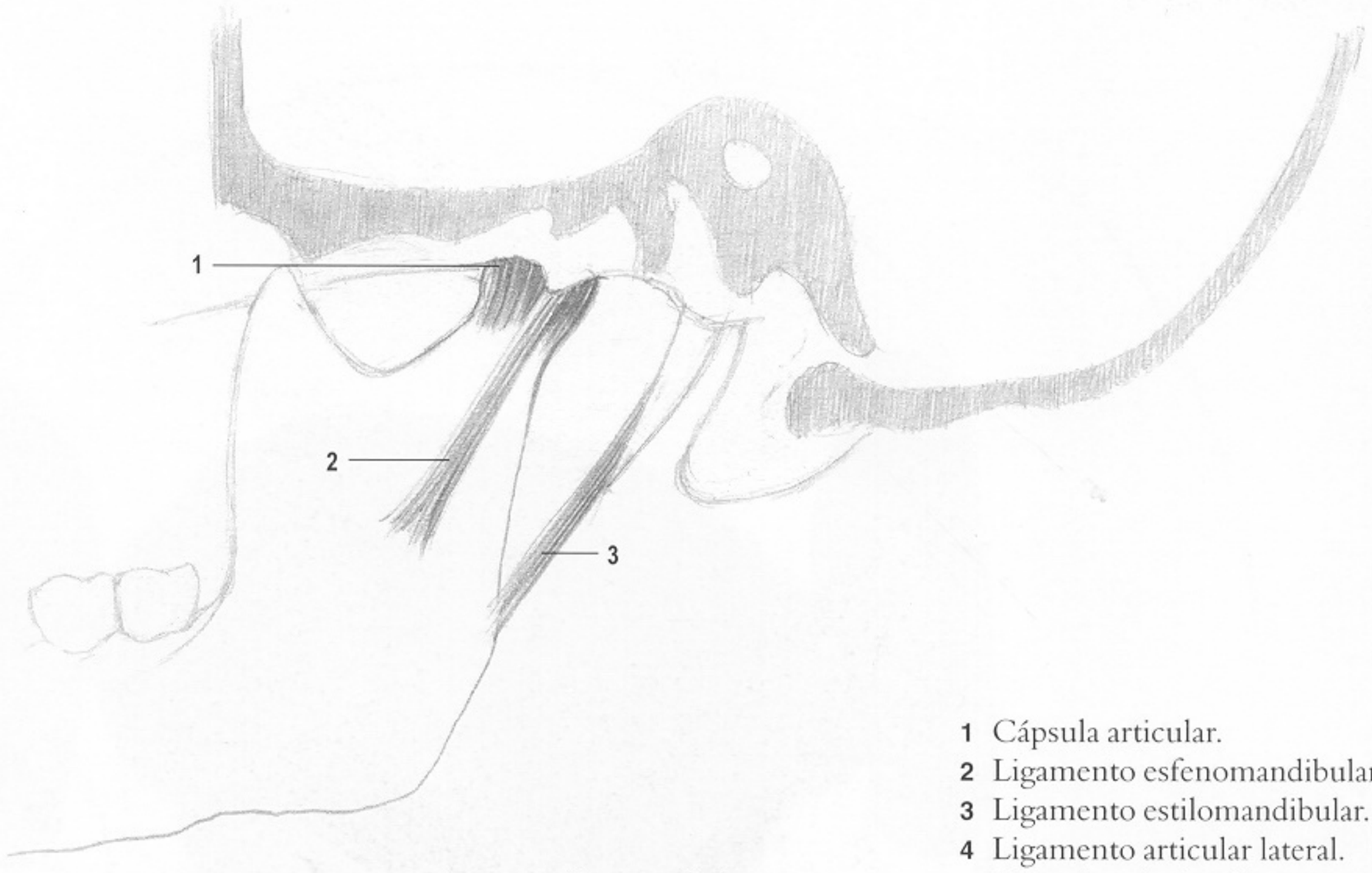

Cara medial

1 Cápsula articular.
2 Ligamento esfenomandibular.
3 Ligamento estilomandibular.
4 Ligamento articular lateral.
5 Cápsula articular fibrosa.

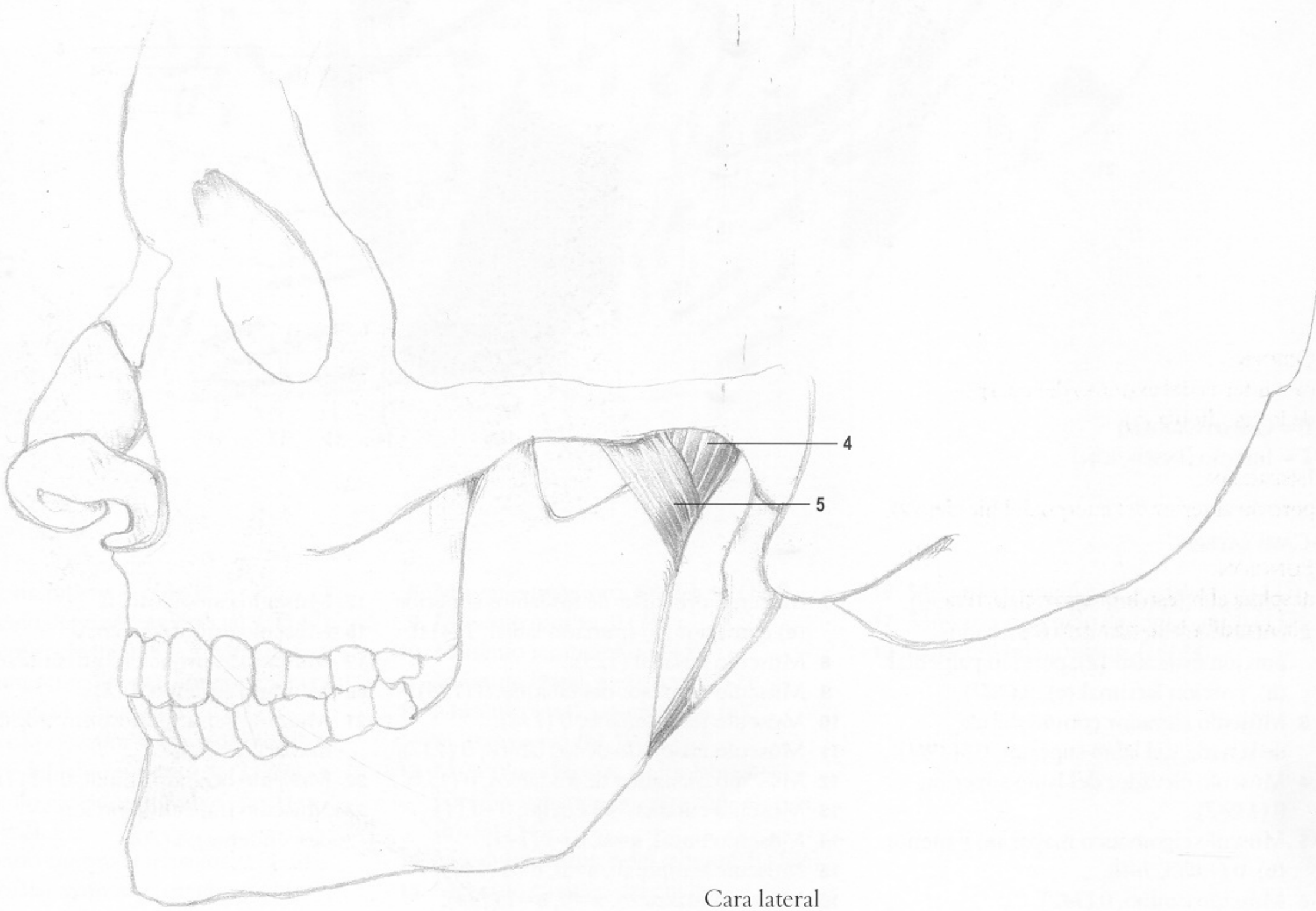

Cara lateral

Fig. 296
Origen e inserción
de los músculos craneales

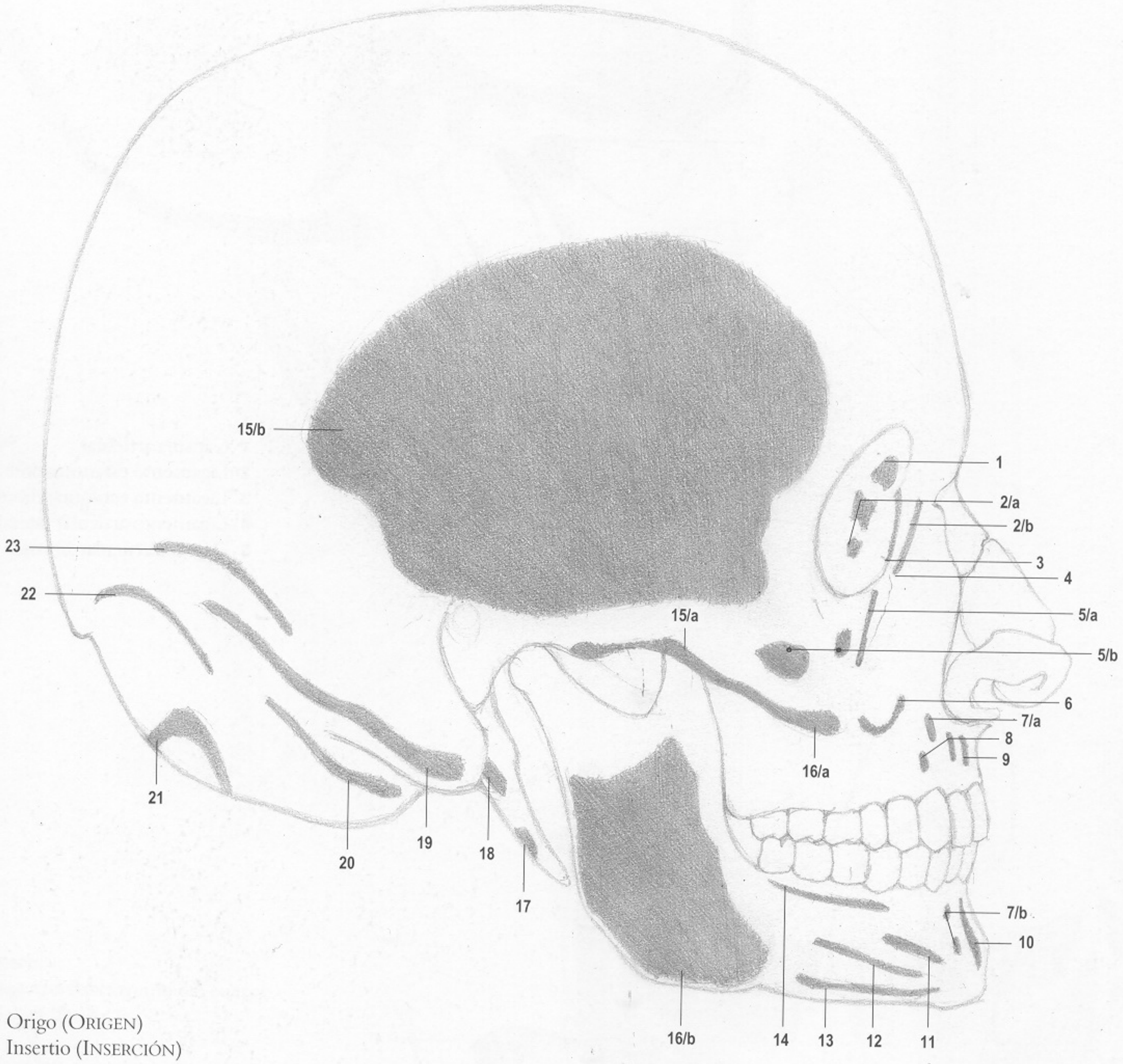

0 = Origo (ORIGEN)
I = Insertio (INSERCIÓN)

CARA LATERAL

1 Músculo depresor superciliar, 0 (*130*).
2 Músculo orbicular de los párpados, porción orbicular (**a**), porción palpebral (**b**), porción lacrimal (**c**), 0 (*127*).
3 Músculo elevador común del ala de la nariz y el labio superior, 0 (*139/1*).
4 Músculo elevador del labio superior, 0 (*139/2*).
5 Músculo cigomático mayor (**a**) y menor (**b**), 0 (*139/3, 140*).
6 Músculo canino, 0 (*142*).
7 Músculo orbicular de los labios superior (**a**) e inferior (**b**) (porción labial, *134*) 0.
8 Músculo nasal, 0 (*125*).
9 Músculo depresor del tabique, 0 (*126*).
10 Músculo mentoniano, 0 (*138*).
11 Músculo cuadrado de los labios, 0 (*137*).
12 Músculo triangular de los labios, 0 (*135*).
13 Músculo cutáneo del cuello, 0+I (*1*).
14 Músculo bucal, **a**=0, **b**=I (*143*).
15 Músculo temporal , **a**=0, **b**=I (*145*).
16 Músculo masetero, **a**=0, **b**=I (*144*).
17 Músculo estilogloso, 0.
18 Músculo estilofaríngeo, 0.
19 Músculo esternocleidomastoideo, I (*11*)
20 Músculo esplenio, I (*5*).
21 Músculo semiespinoso (m. complejo mayor), I (*26/4*).
22 Músculo occipitofrontal, 0+I (*124/1*).
23 Músculo trapecio (porción descendente), I (*20*).

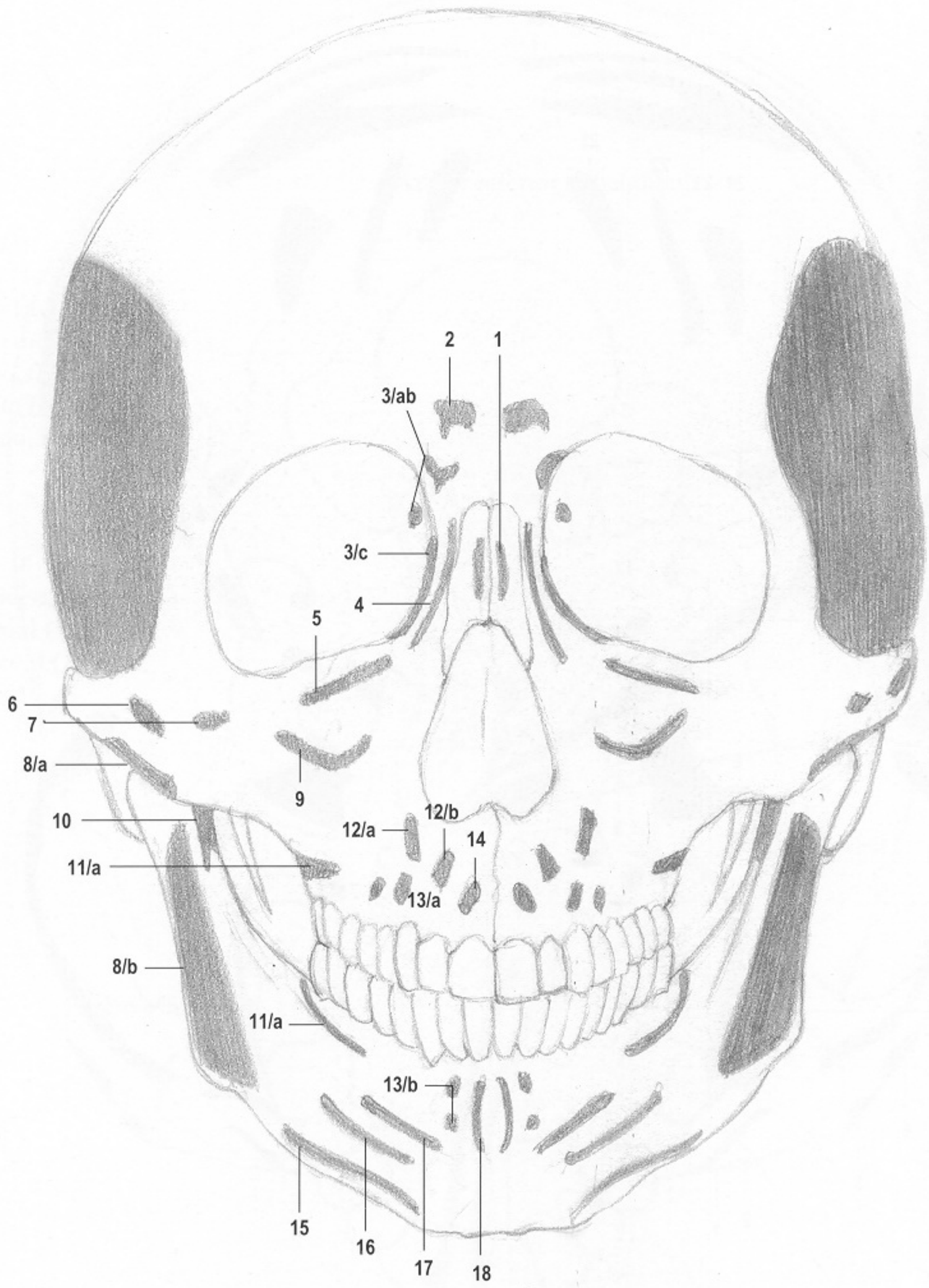

CARA ANTERIOR

1 Músculo prócer, 0 (*124/3*).
2 Músculo depresor superficial, 0 (*130*).
3 Músculo orbicular de los párpados; porción orbicular (**a**), porción palpebral (**b**), porción lacrimal, 0 (*127*).
4 Músculo elevador común del ala de la nariz y del labio superior, 0 (*139/1*).
5 Músculo elevador del labio superior, 0 (*139/2*).
6 Músculo cigomático mayor, 0 (*140*).
7 Músculo cigomático menor, 0 (*139/3*).
8 Músculo masetero, **a**=0, **b**=I (*144*).
9 Músculo canino, 0 (*142*).
10 Músculo temporal, I (*145*).
11 Músculo bucal, **a**=0, **b**=I (*143*).
12 Músculo nasal, porción alar (**a**), m. transverso (**b**), 0 (*125*).
13 Músculo orbicular de los labios; porción superior (**a**), porción inferior (**b**), 0 (*134*).
14 Músculo depresor del tabique, 0 (*126*).
15 Músculo cutáneo del cuello.
16 Músculo triangular de los labios, 0 (*135*).
17 Músculo cuadrado de los labios, 0 (*137*).
18 Músculo mentoniano, 0 (*138*).

Fig. 297
Origen e inserción de los
músculos de la base del cráneo

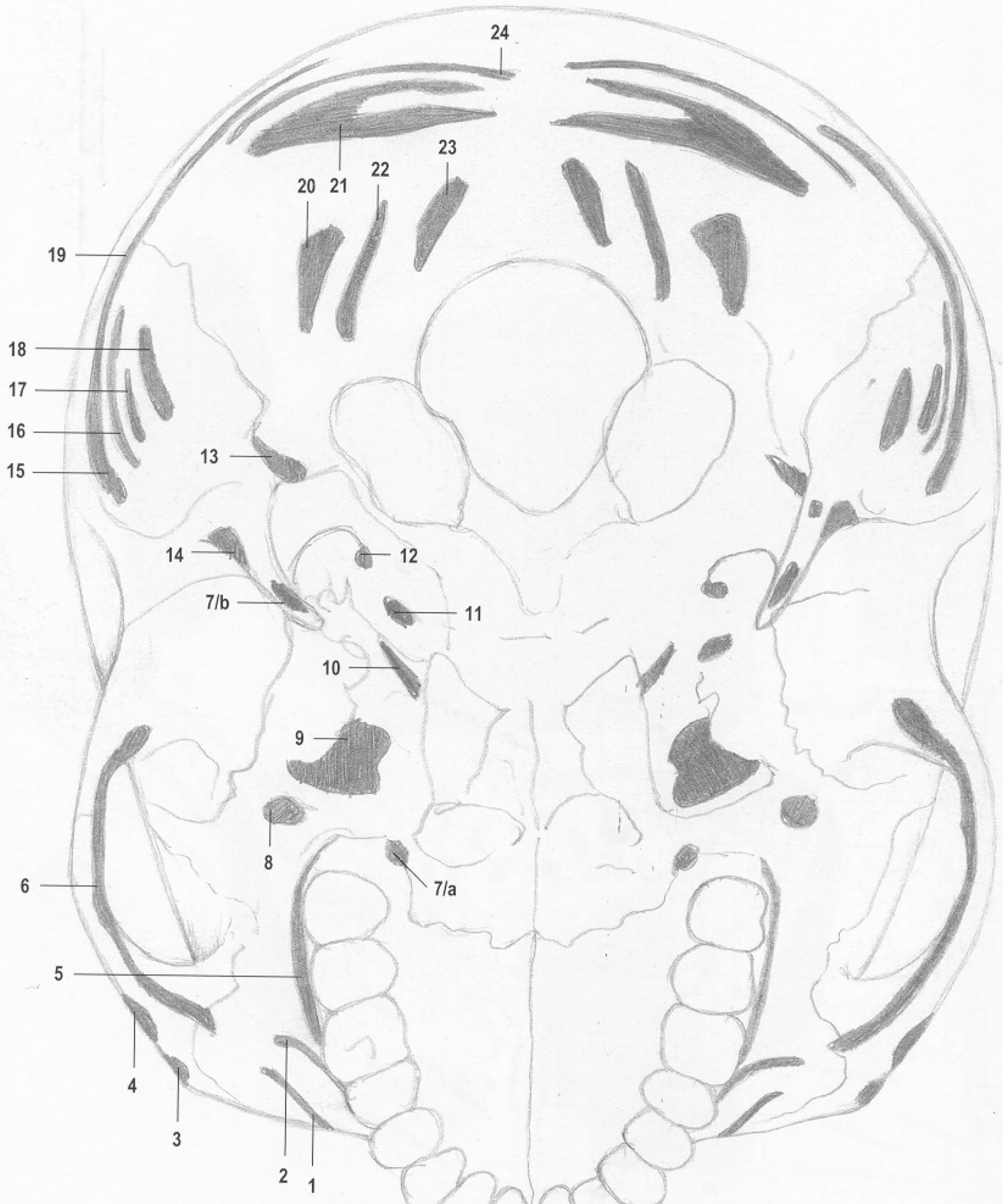

0 = Origo (ORIGEN)
I = Insertio (INSERCIÓN)

BASE DEL CRÁNEO

1 Músculo elevador común del ala de la nariz y del labio superior, 0 (*139/1*).
2 Músculo canino, 0 (*142*).
3 Músculo cigomático menor, 0 (*139/3*).
4 Músculo cigomático mayor, 0 (*140*).
5 Músculo bucal, 0 (*143*).
6 Músculo masetero, 0 (*144*).
7 Músculo tensor del velo del paladar, 0.
8 Músculo pterigoideo lateral, 0 (*147*).
9 Músculo pterigoideo medial, 0 (*146*).
10 Músculo flexor largo de la cabeza, I (*7*).
11 Músculo recto anterior de la cabeza, 0 (*4*).
12 Músculo tensor del velo del paladar, 0.
13 Músculo estilohioideo, 0.
14 Músculo estilopalatino, 0.
15 Músculo recto lateral de la cabeza, I (*2*).
16 Músculo complejo menor, 0 (*16*).
17 Músculo largo de la cabeza, 0 (*7*).
18 Músculo esplenio (de la cabeza), I (*5*).
19 Músculo esternocleidomastoideo, I (*11*).
20 Músculo oblicuo mayor de la cabeza, I (*3/1*).
21 Músculo semiespinoso, I (*26/4*).
22 Músculo recto dorsal mayor de la cabeza, I (*2*).
23 Músculo recto dorsal menor de la cabeza, I (*2*).
24 Músculo trapecio, I (*20*).

Fig. 298
Origen e inserción de los músculos de la mandíbula y del hueso hioides

MANDÍBULA

1 Músculo bucal, 0 (*143*).
2 Músculo temporal, I (*145*).
3 Músculo pterigoideo lateral, I (*147*).
4 Músculo pterigoideo medial, I (*146*).
5 Músculo milohioideo, 0 (*18*).
6 Músculo digástrico, I (*16*).
7 Músculo geniohioideo, I (*19*).

HUESO HIOIDES

8 Músculo geniogloso, 0.
9 Músculo esternohioideo, I (*12*).
10 Músculo omohioideo, I (*13*).
11 Músculo estilohioideo, I (*17*).
12 Músculo hiofaríngeo, 0.
13 Músculo tirohioideo, 0 (*15*).

Maxilar inferior o mandíbula

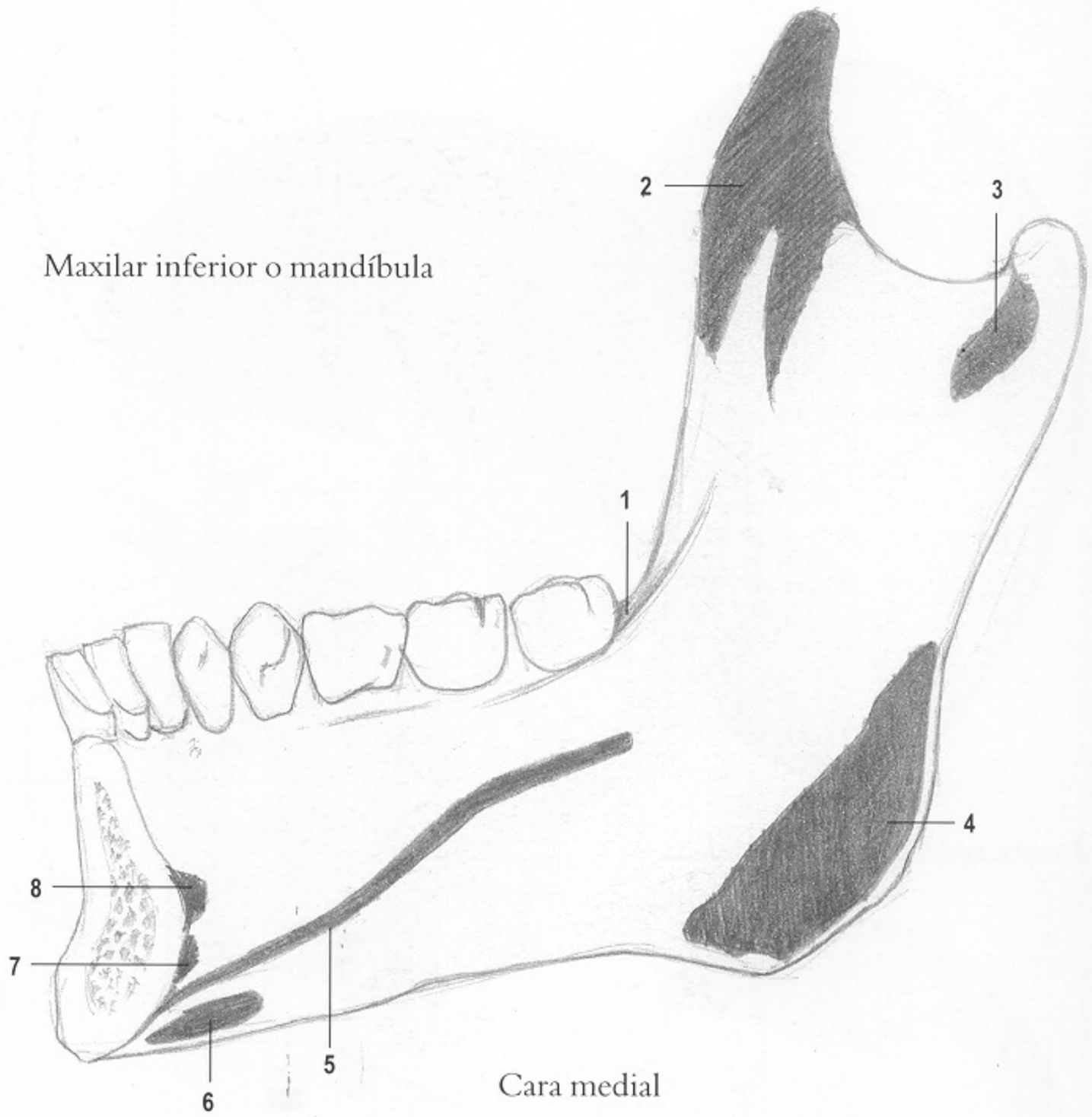

Cara medial

Hueso esfenoides

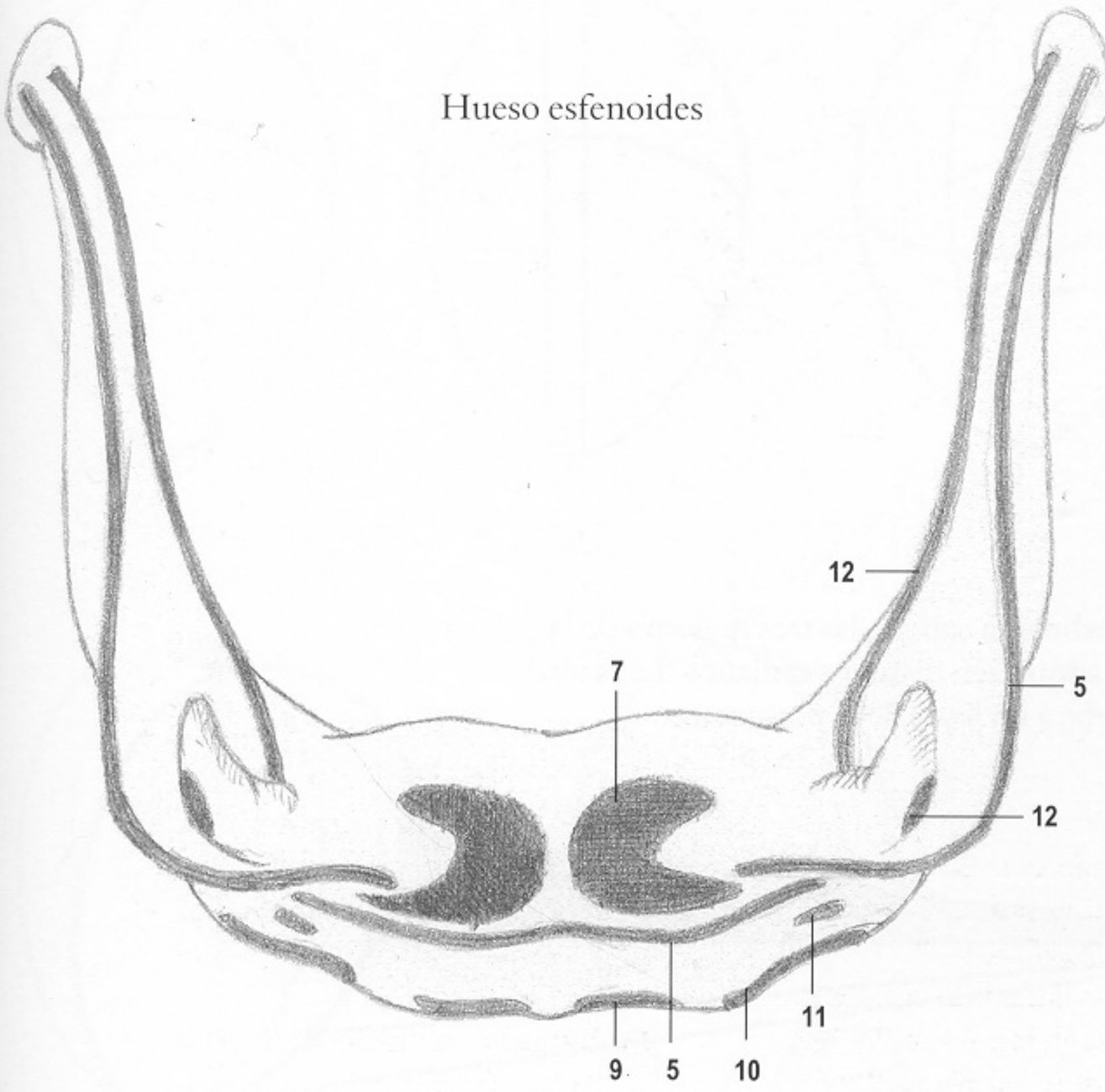

Vista craneal

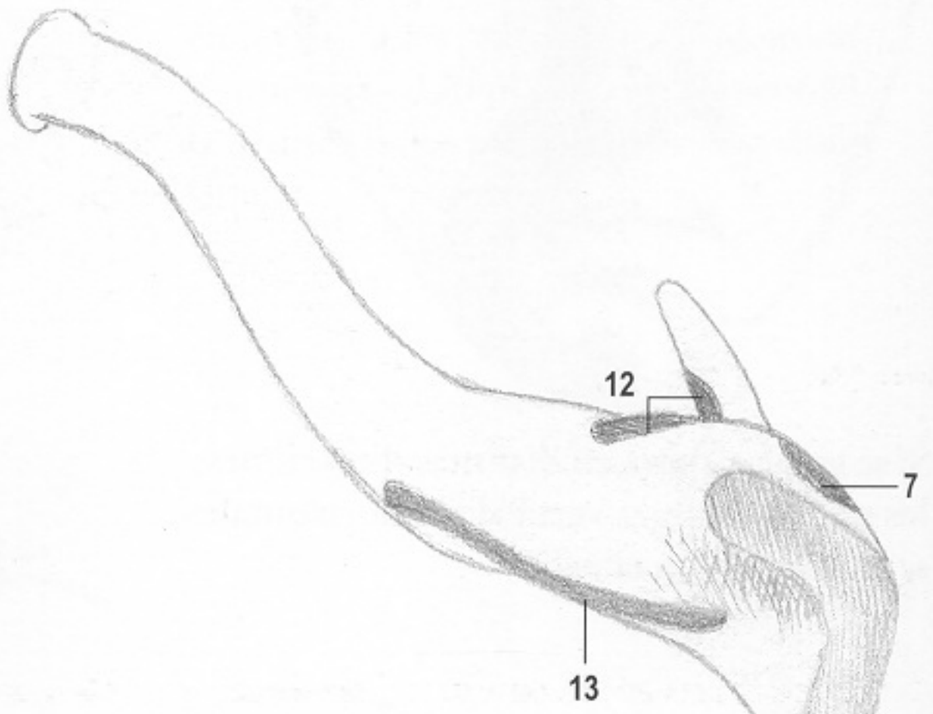

Cara lateral

Fig. 299
La cabeza



La cabeza del hombre es ovalada.

Si se gira la cabeza en distintas direcciones, los principales ejes verticales y horizontales se convierten en elipses.

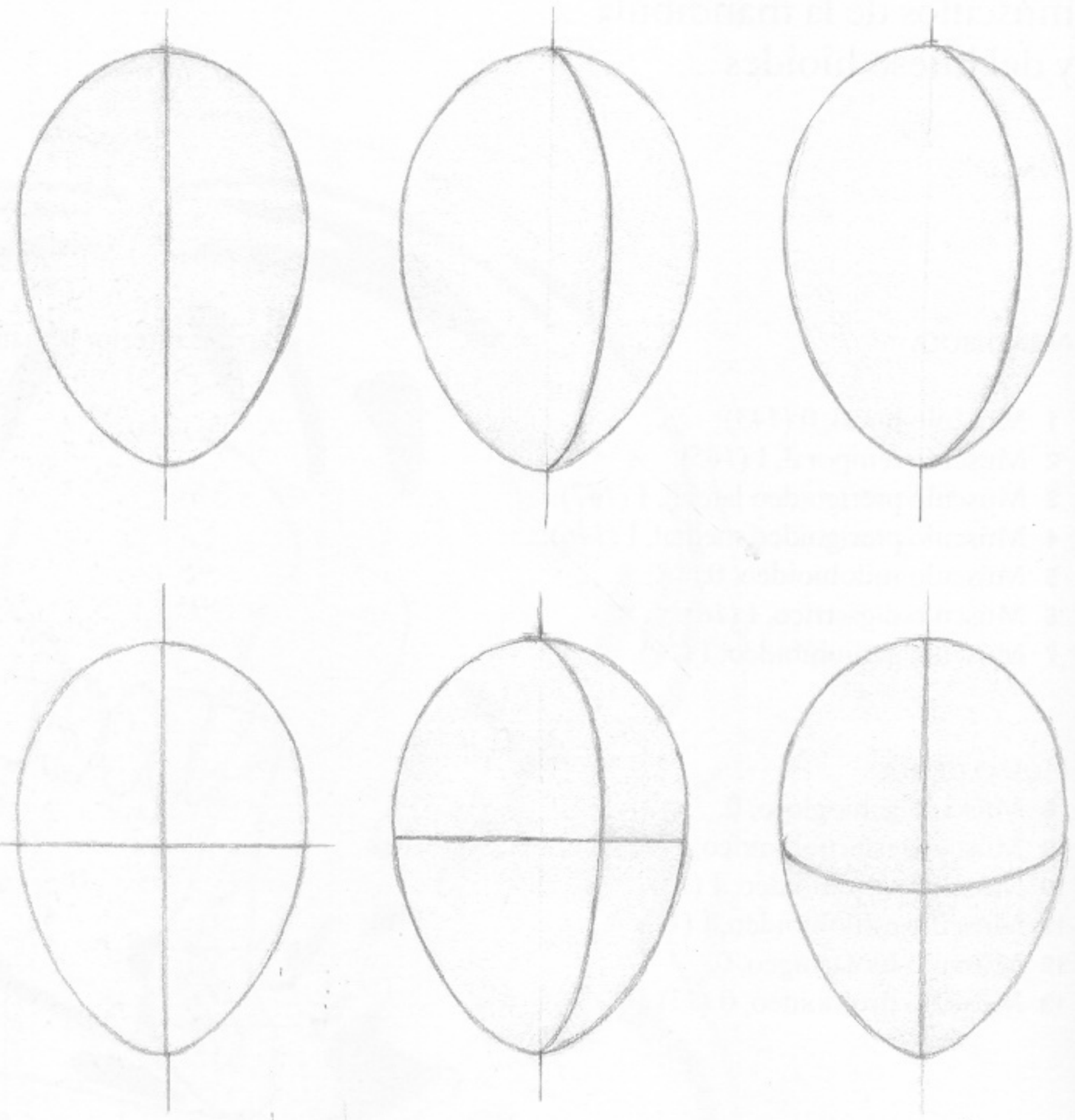

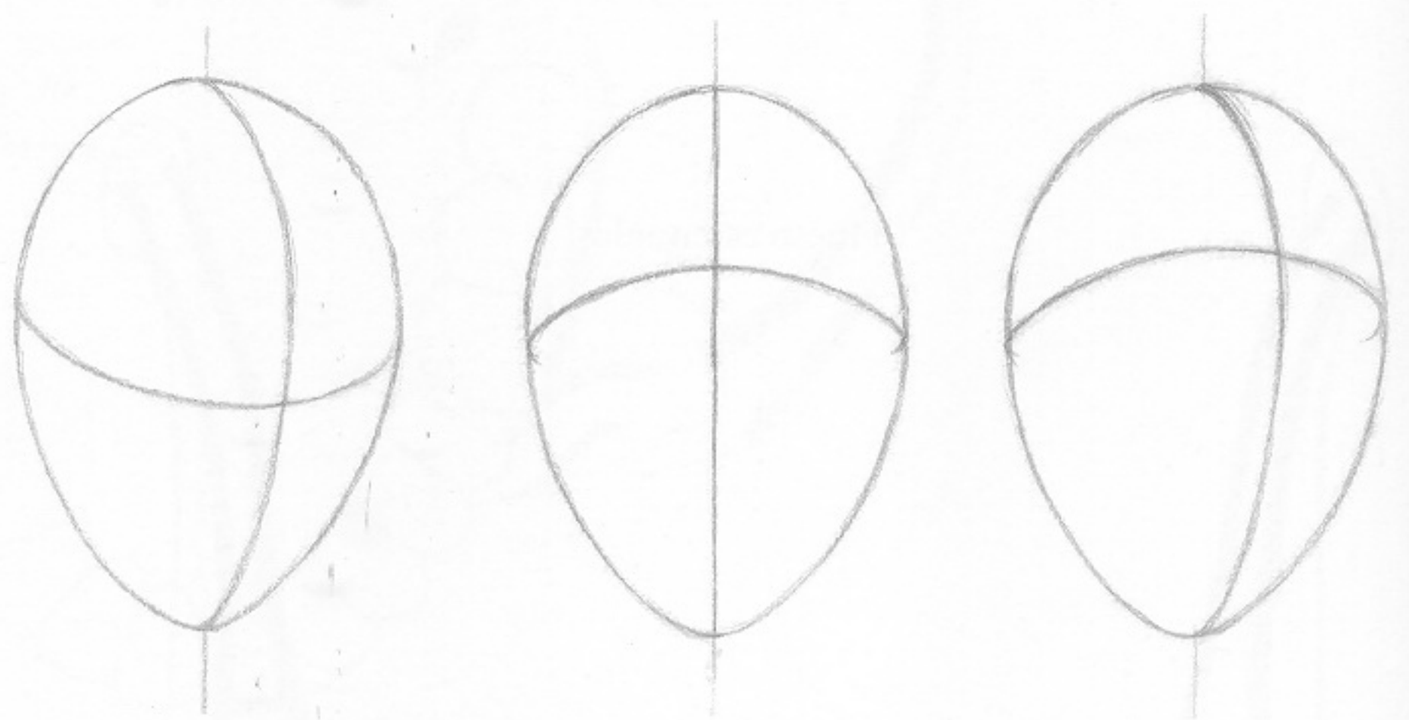

Al inclinar la cabeza, las tres regiones de la cara adquieren distintos tamaños. La razón se debe a las leyes de la perspectiva.

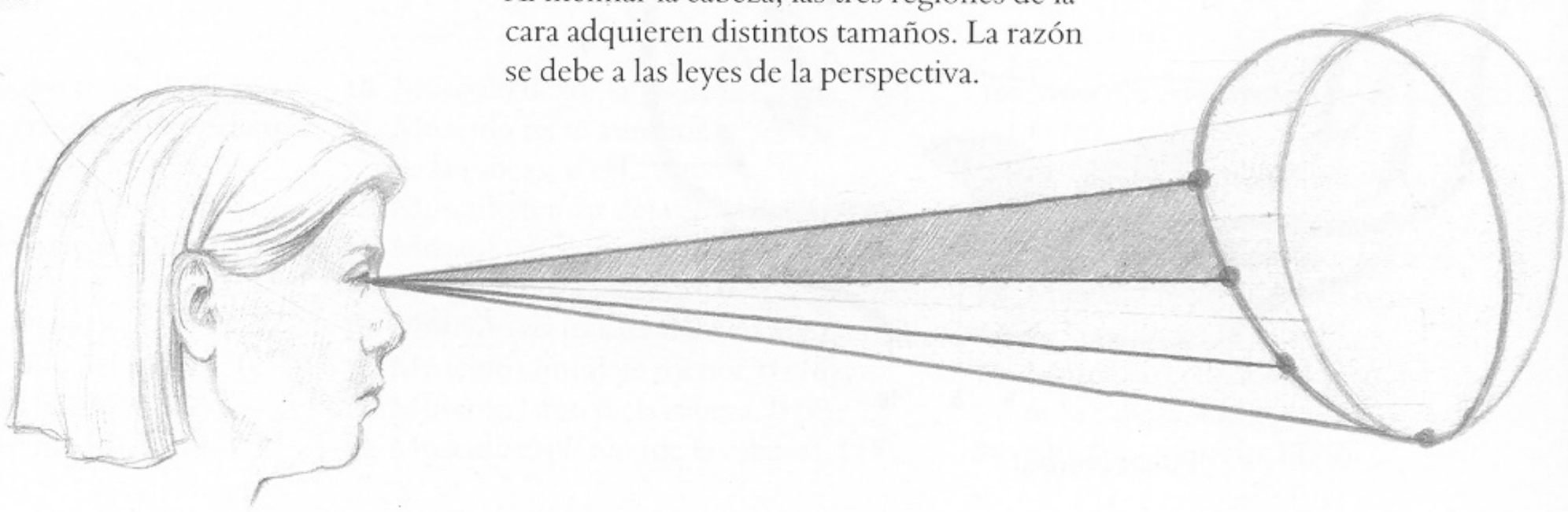

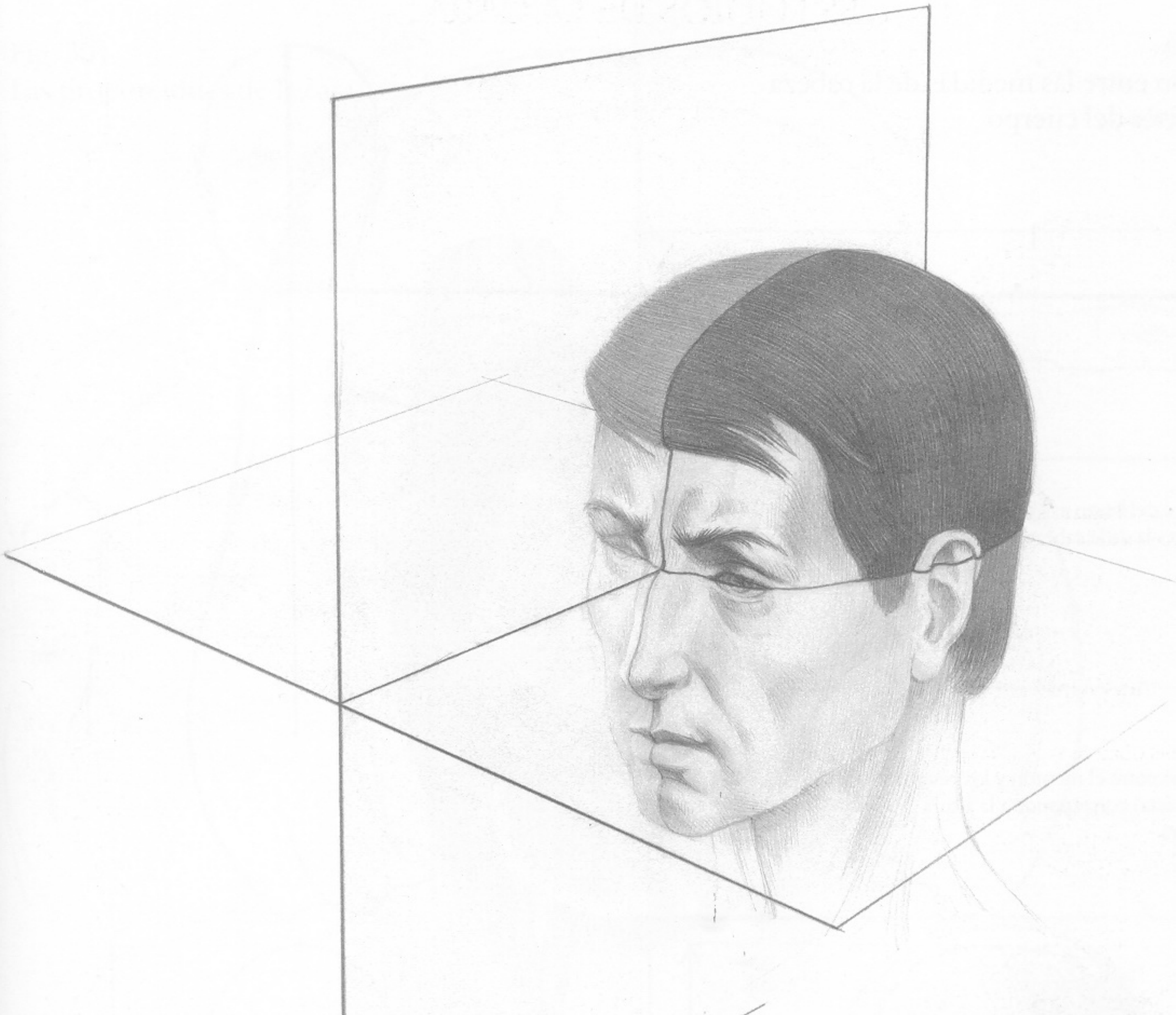

Un eje o plano vertical divide la cabeza en dos mitades prácticamente idénticas y simétricas. Un plano o eje horizontal la divide en dos porciones de una altura similar.

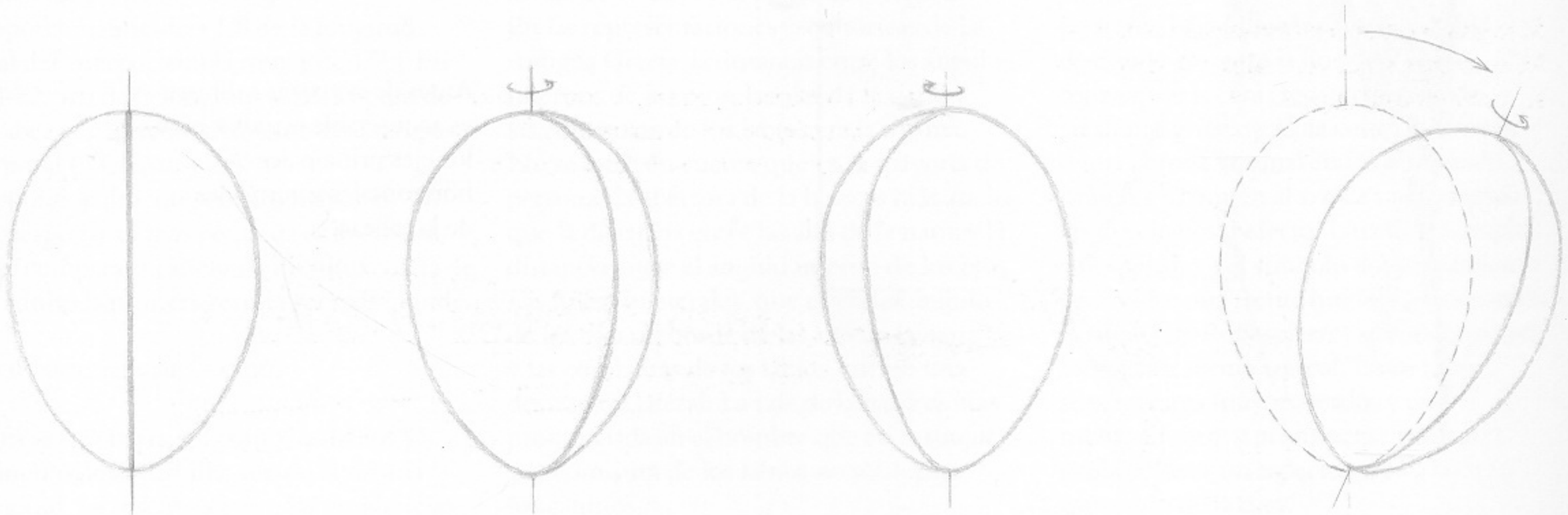

Fig. 300
Relación entre las medidas de la cabeza
y las partes del cuerpo

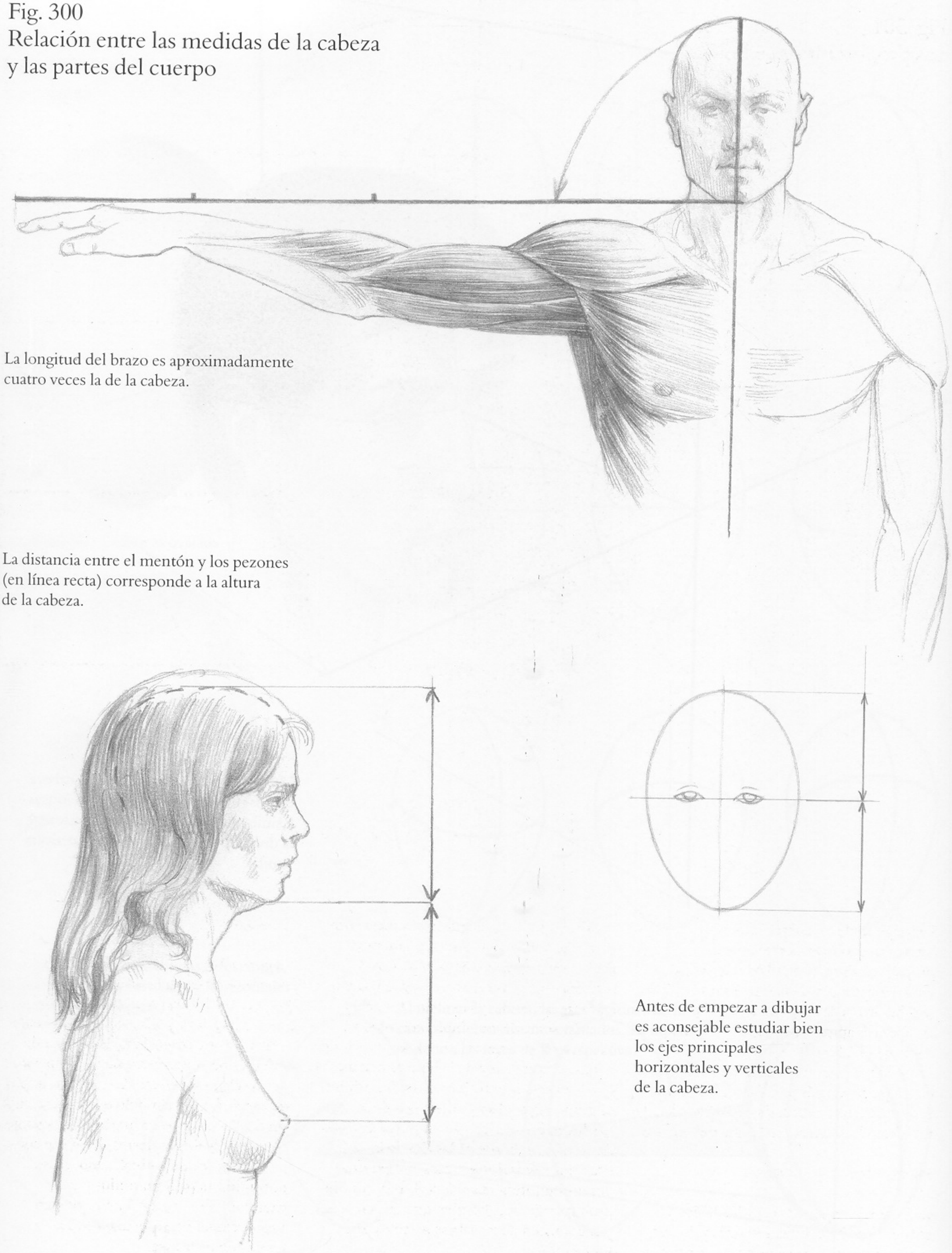

La longitud del brazo es aproximadamente cuatro veces la de la cabeza.

La distancia entre el mentón y los pezones (en línea recta) corresponde a la altura de la cabeza.

Antes de empezar a dibujar es aconsejable estudiar bien los ejes principales horizontales y verticales de la cabeza.

Fig. 301
Las proporciones de la cara

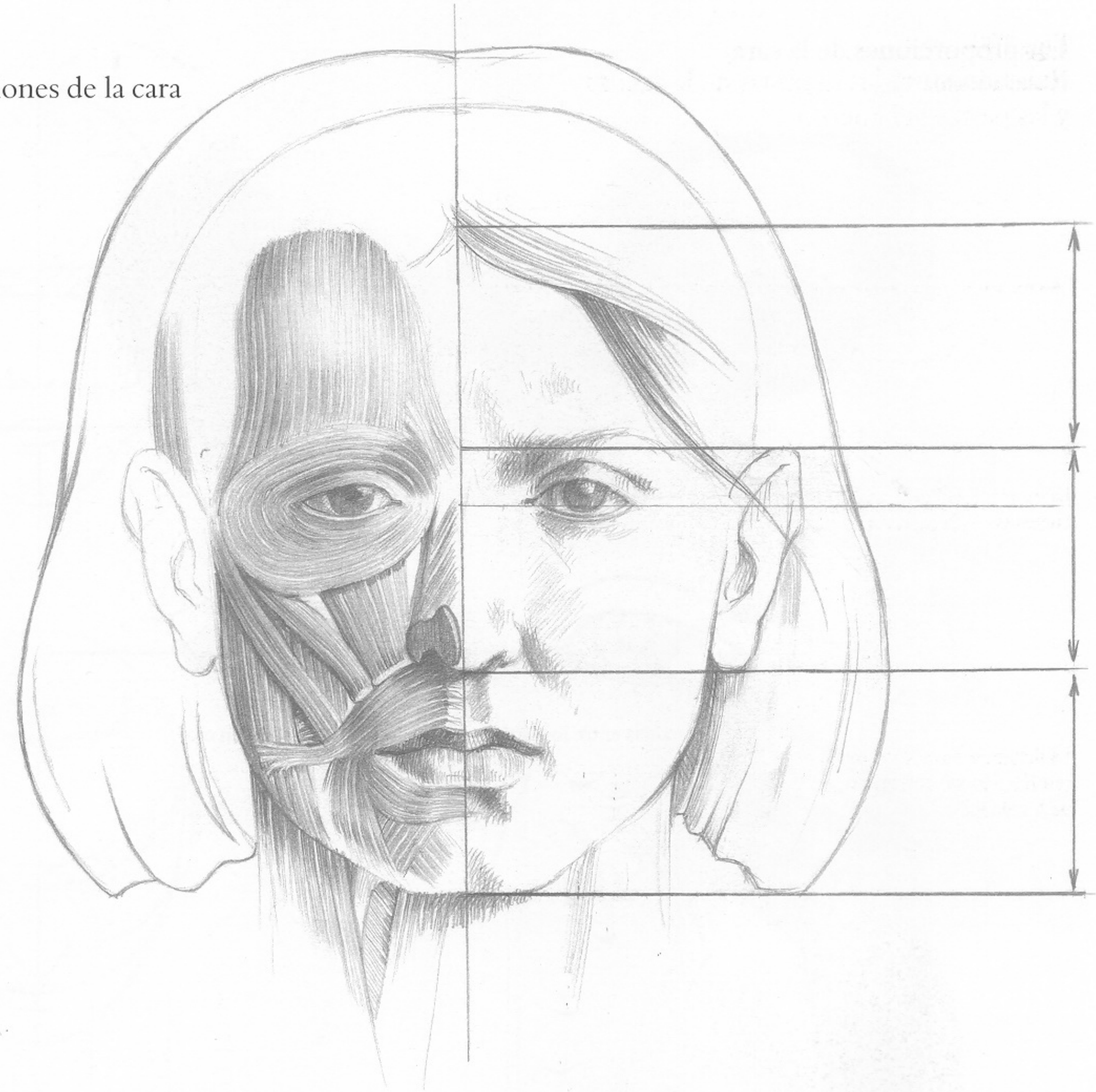

La longitud de la cabeza del hombre, junto con el cuello, corresponde proporcionalmente a 1/8 de la longitud total del cuerpo, y en la mujer de 1/7 a 1/6 (20-22 cm) de la longitud total. El peso de la cabeza es aproximadamente 1/17 del peso corporal (3,6 hasta 4 kg).
Proporcionalmente, cuanto mayor es el cuerpo tanto más pequeña es la cabeza. Si se compara la cabeza de un niño con la de un adulto la primera resulta ser más grande.

Proporciones de la cara

La frente, la nariz, así como los labios y el ángulo de la barbilla, son de la misma longitud. La distancia entre las eminencias frontales es la misma que la distancia entre la raíz de la nariz y la punta del mentón.
En las representaciones escultóricas de la Antigua Grecia, la distancia entre los ángulos internos de los ojos, las alas de la nariz y las comisuras de los labios era la misma.
No se tenía en cuenta que en la mayoría de personas la abertura de la boca es más ancha que la distancia entre las alas de la nariz y la distancia entre el ángulo interno de los ojos.
Las líneas bilaterales, que unen los ángulos de los ojos, el borde de las alas de la nariz y las comisuras de los labios, sufren una desviación lateral. La raíz de la nariz es más pronunciada en el hombre que en la mujer, y la comisura de los labios no sobrepasa los caninos.

La frente

La frente baja (que en parte depende de donde empieza la línea del pelo) rejuvenece la cara (representación de las diosas griegas). Una cinta en la frente o una corona virginal en los retratos de mujeres permiten al artista y al fotógrafo aprovechar este efecto. Una frente amplia y despejada es el símbolo del pensamiento profundo; una frente huidiza (por ejemplo la silueta de Robespierre) se conoce como frente con forma animal. Unos arcos superciliares muy marcados y un mentón fuerte y prominente pueden proporcionar un aspecto tosco a la expresión de la cara.

Las proporciones de la cara
(Continuación)



La distancia entre los ojos corresponde a la anchura de un ojo.

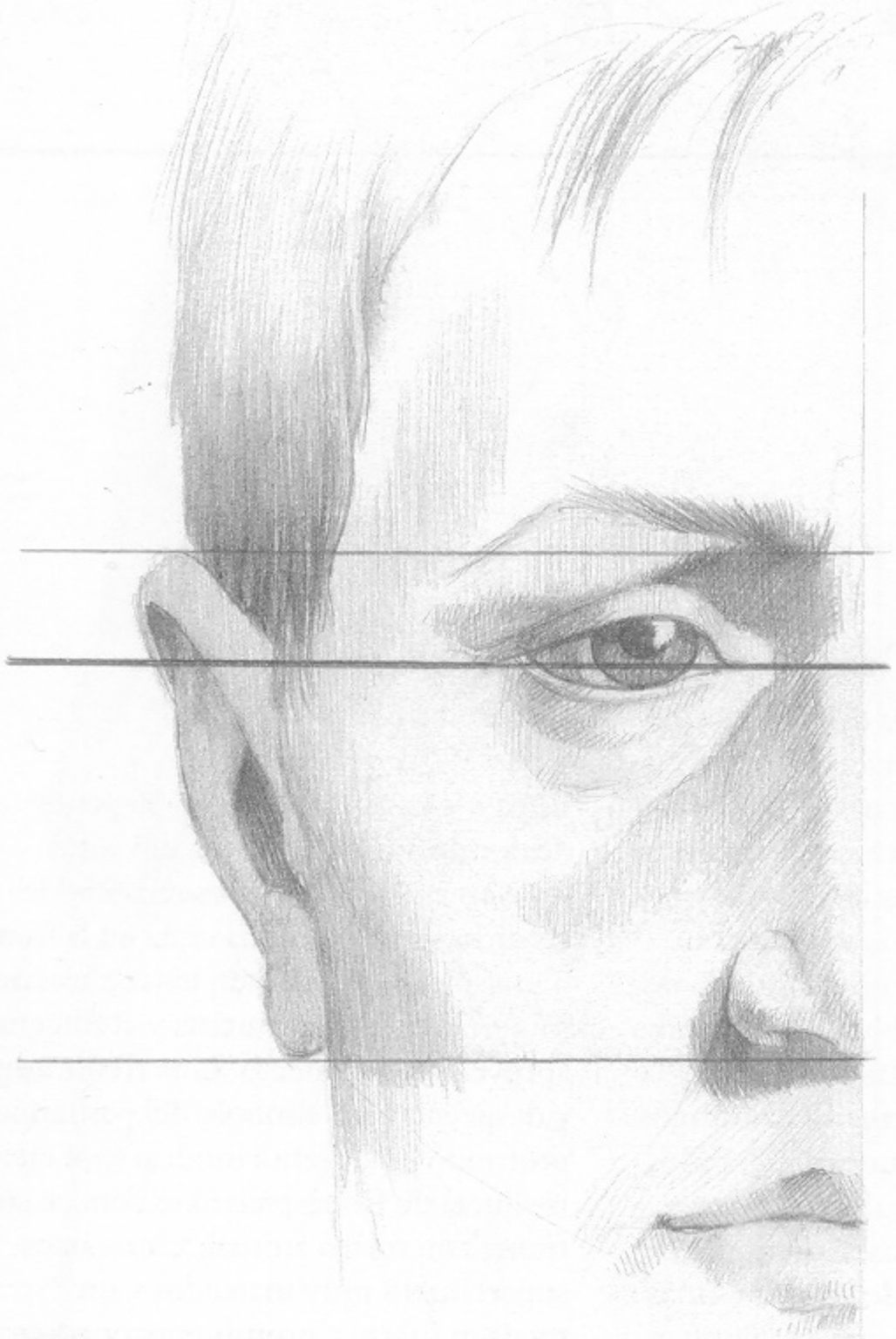

La oreja se localiza en la región delimitada por las cejas y la punta de la nariz.

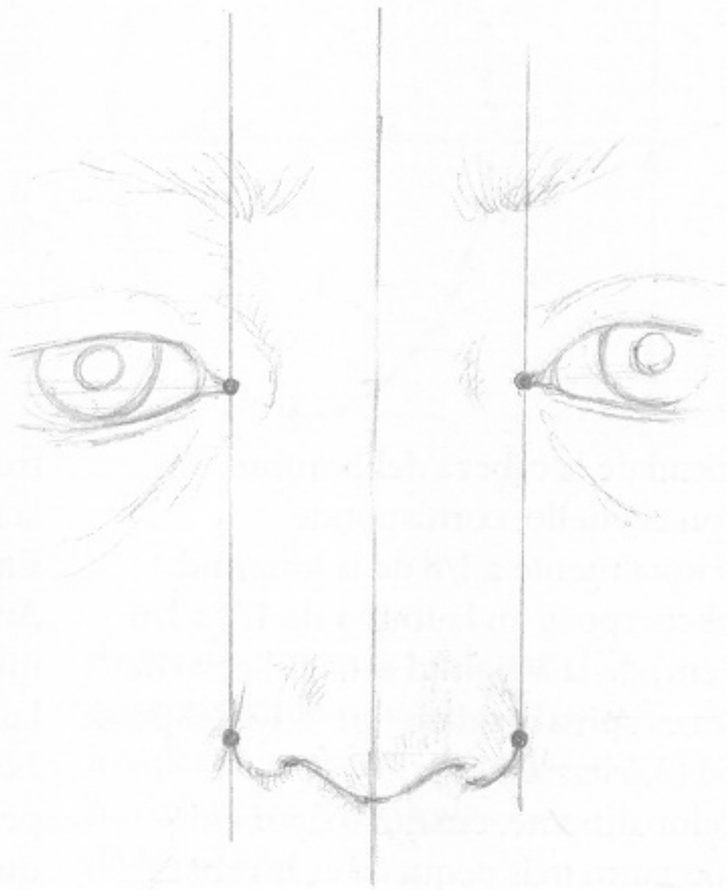

El ancho de la nariz corresponde a la distancia entre los ángulos internos de los ojos.

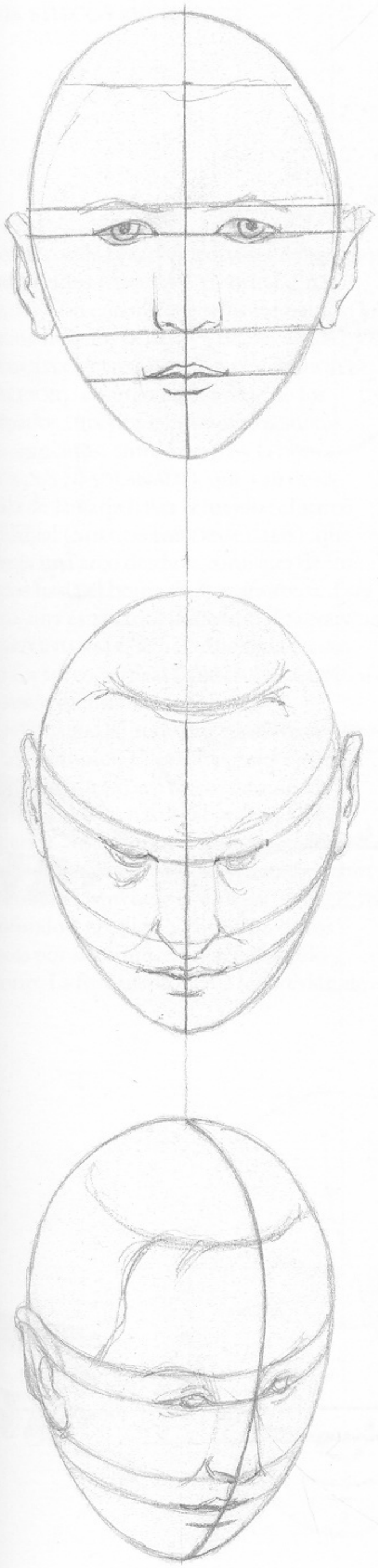

Si se gira la cabeza, las líneas horizontales paralelas se convierten en elipses paralelas.

Con un ligero giro de la cabeza, el tamaño de los ojos y la distancia entre los mismos parecen variar. El ojo más cercano parece más grande y el más alejado, más pequeño.

Si se inclina la cabeza hacia abajo, la región entre la punta de la nariz y el mentón parece más pequeña y queda oculta parcialmente por la nariz.

Fig. 302
Los surcos de la cara

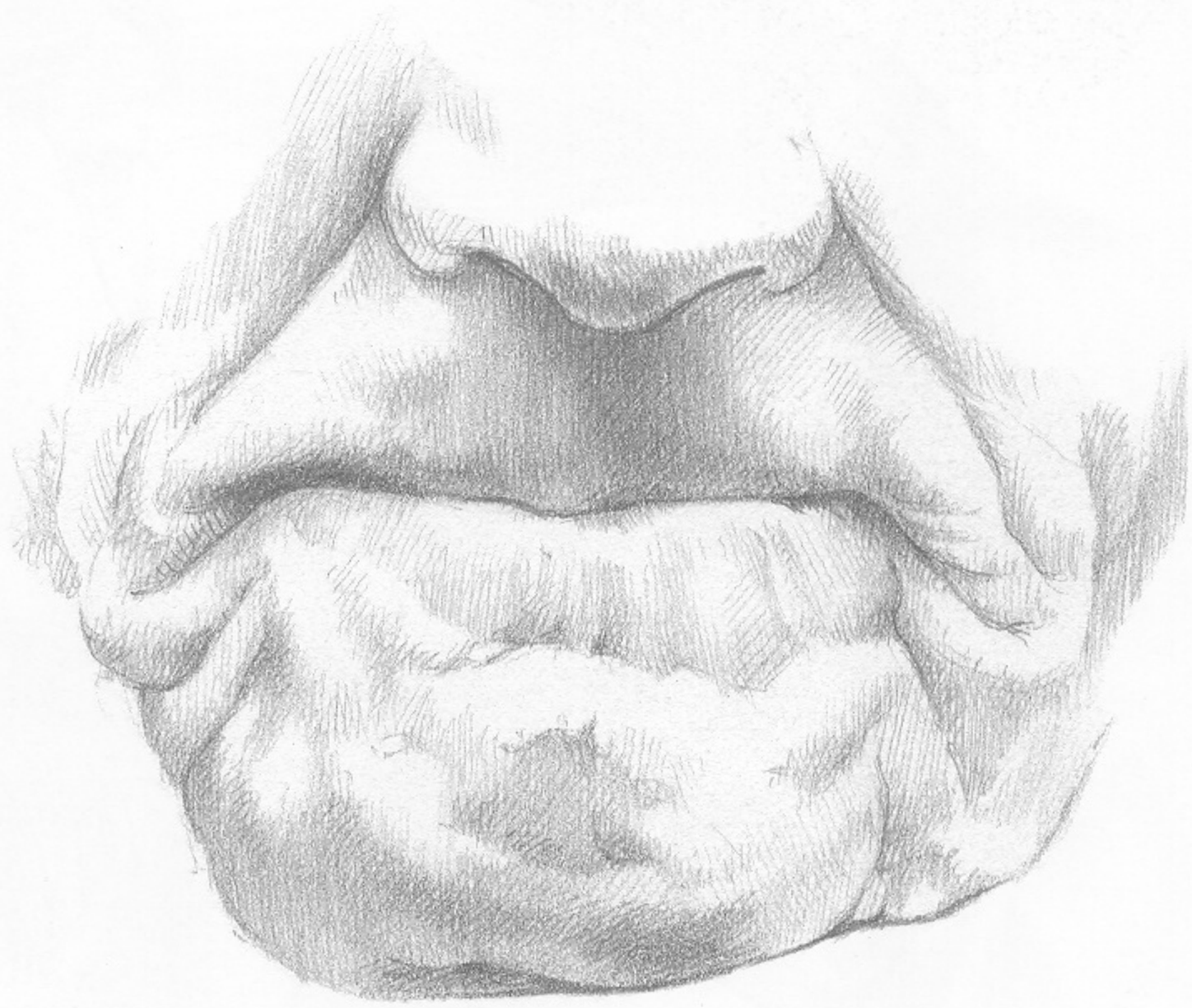

Los surcos de la cara pueden ser congénitos o adquiridos (ARRUGAS SENILES). En el primer caso encontramos los siguientes: los surcos situados debajo y encima de los ojos (SULCUS ORBITOPALPEBRALIS SUPERIOR ET INFERIOR); el surco en el borde de los párpados superior e inferior; los surcos nasogenianos, entre la nariz y la boca (SULCUS NASOLABIALIS), que van desde el ala de la nariz hasta la mejilla; el surco sublabial (SULCUS LABIOBUCCALIS), que dibuja una arco desde la comisura de los labios hasta el borde de la mandíbula. Ésta tiene una estructura uniforme (EMINENCIA MENTONIANA) o se halla dividida en dos por un surco vertical (MENTUM GEMINUM). El surco mentoniano (SULCUS MENTOLABIALIS) rodea en forma de arco el labio inferior. El surco por debajo de la nariz (PHILTRUM) alcanza desde los orificios nasales hasta el borde del labio superior. Sus protuberancias inferiores concuerdan con la protuberancia del labio inferior. El "surco de la sonrisa" se hace más profundo a nivel de la comisura de los labios por la contracción del músculo risorio. La fosa mentoniana (expresión de belleza femenina) se hace más profunda en el borde del ángulo mentoniano. El músculo cutáneo de la frente provoca la aparición de arrugas horizontales y arqueadas en la piel. Las arrugas que aparecen con la edad en el ángulo externo del ojo se conocen como "patas de gallo". Cuando disminuye la elasticidad de la piel, aparecen arrugas radiales alrededor de los labios.

Fig. 303
El vello facial del hombre

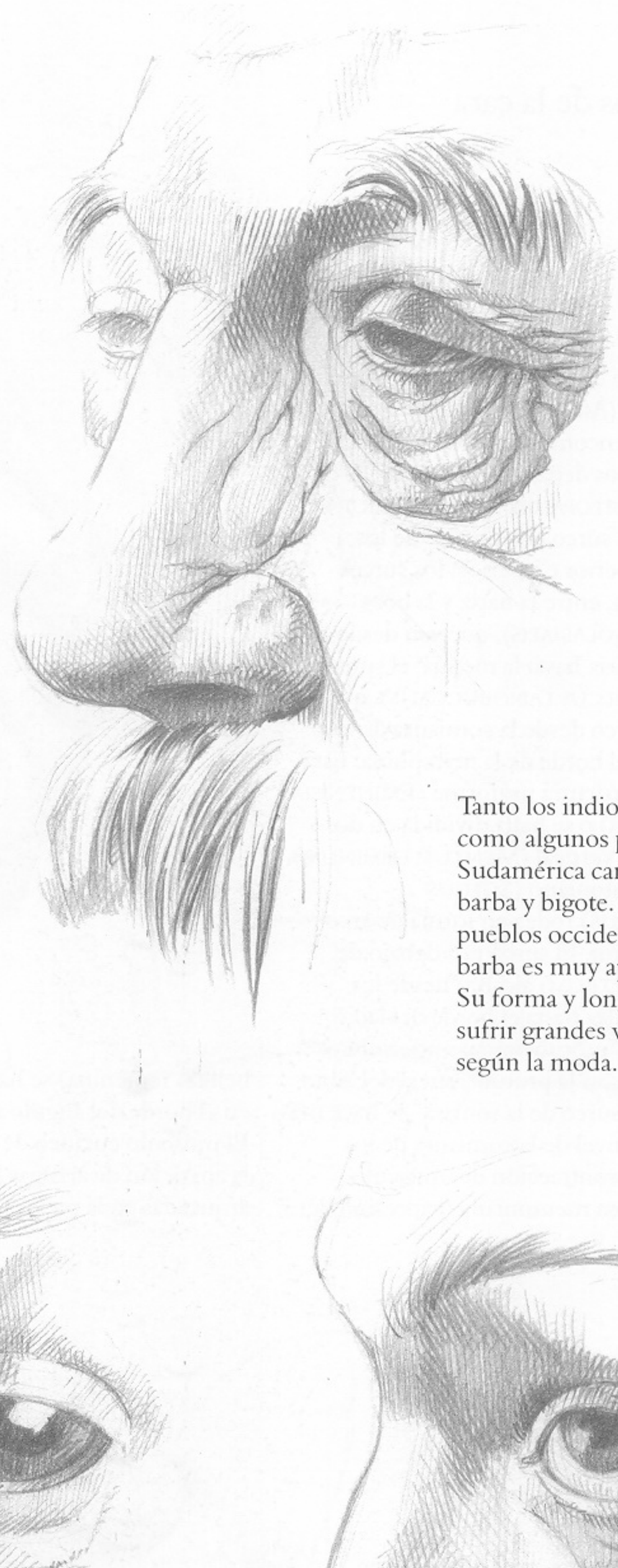

Tanto los indios americanos como algunos pueblos de Sudamérica carecen de barba y bigote. En los pueblos occidentales la barba es muy apreciada. Su forma y longitud pueden sufrir grandes variaciones según la moda.

El pelo se encuentra en el cuero cabelludo, las cejas, la barba y el bigote. Se extiende desde la frente hasta la nuca (cabello) y crece hacia atrás. Su borde anterior forma un pentágono en el centro de la frente, en la apófisis cigomática del frontal y a ambos lados, por detrás de las orejas. La ceja es una tira de pelo en forma de arco que va desde la raíz de la nariz hasta la apófisis cigomática. En los individuos originarios de los países sureños las cejas pueden unirse en el centro. Las cejas con pelos largos hacen que la expresión de la cara sea más sombría.



EL MOVIMIENTO

En este apartado se resumen los conceptos más importantes y los trazos característicos, bajo el punto de vista de la representación artística, de las distintas posiciones corporales (de pie, sentado, estirado), las formas de movimiento (caminar, correr, saltar) y las acciones (tirar, golpear, caminar).

Fig. 304
El centro de gravedad del cuerpo

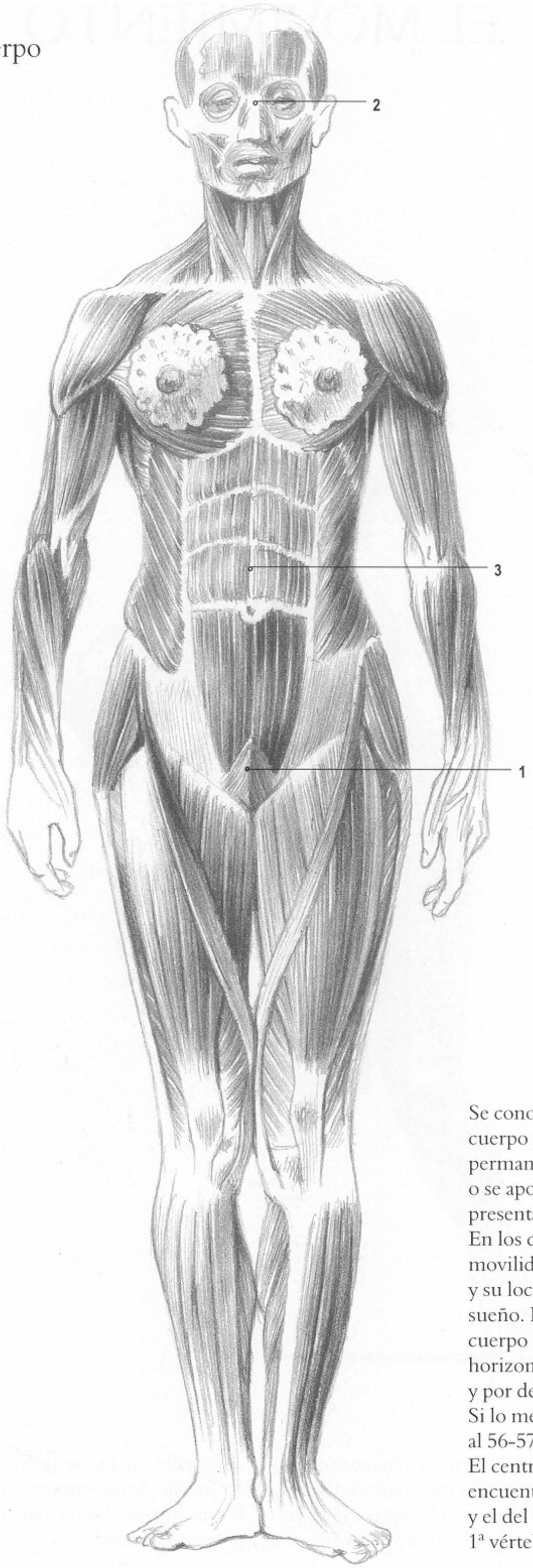

Se conoce como centro de gravedad del cuerpo el punto imaginario en el que éste permanece estático cuando se suspende o se apoya. Sólo los objetos inanimados presentan un centro de gravedad estable. En los cuerpos vivos es relativo. El área de movilidad corresponde al área de equilibrio y su localización varía incluso durante el sueño. De pie, el centro de gravedad del cuerpo se sitúa perpendicularmente al eje horizontal de rotación, entre ambas caderas y por delante de la 2ª y 3ª vértebra sacra (**1**). Si lo medimos desde el suelo corresponde al 56-57% de la longitud del cuerpo.
El centro de gravedad de la cabeza se encuentra a la altura de los ojos (**2**), y el del tronco, por delante de la 1ª vértebra lumbar, en el plano medio (**3**).

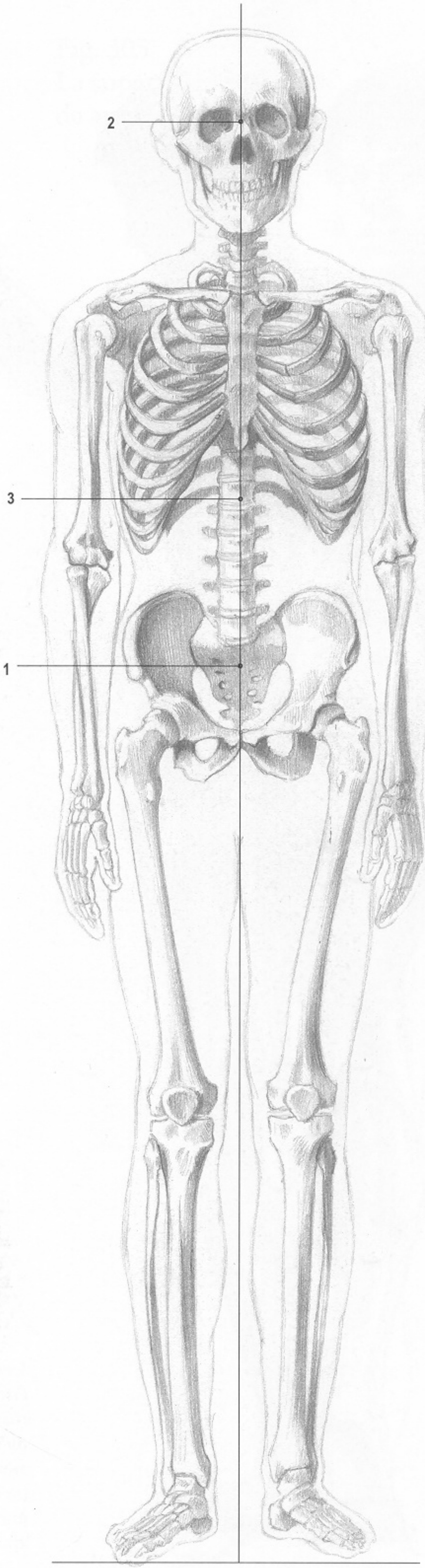
2
3
1
4

La situación del centro de gravedad del cuerpo influye en el equilibrio, que será más estable cuanto más bajo se localice dicho centro, o cuanto mayor sea la superficie de apoyo (posición de gateo, piernas separadas). Cuando el centro de gravedad se sitúa fuera de la superficie de apoyo, el cuerpo pierde el equilibrio y cae.

Fig. 305
La superficie
de apoyo

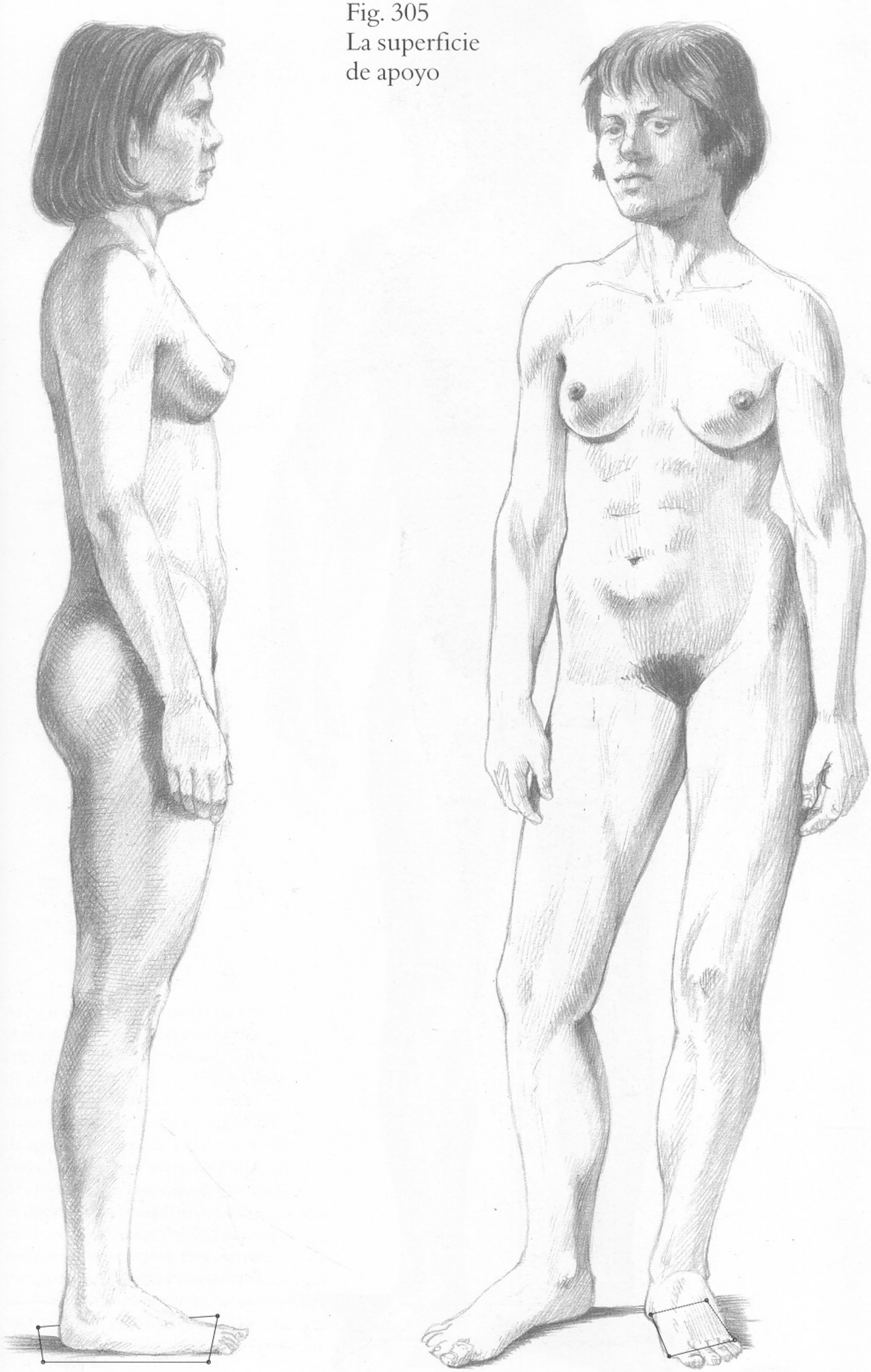

Fig. 306
La posición de pie

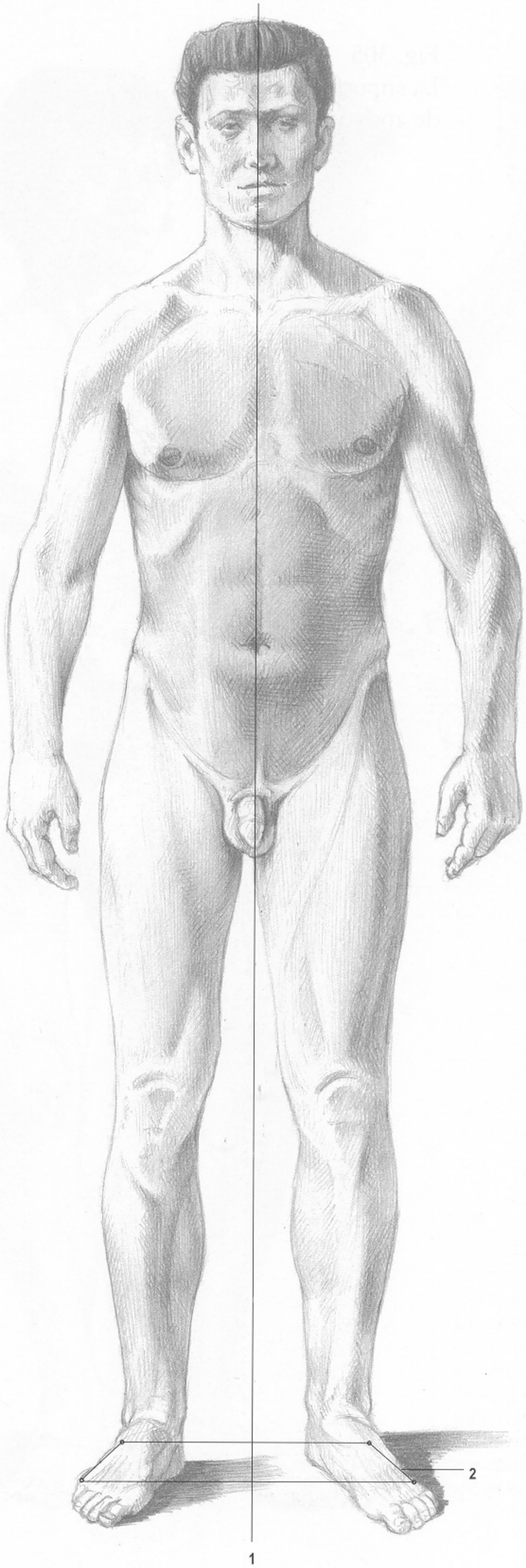

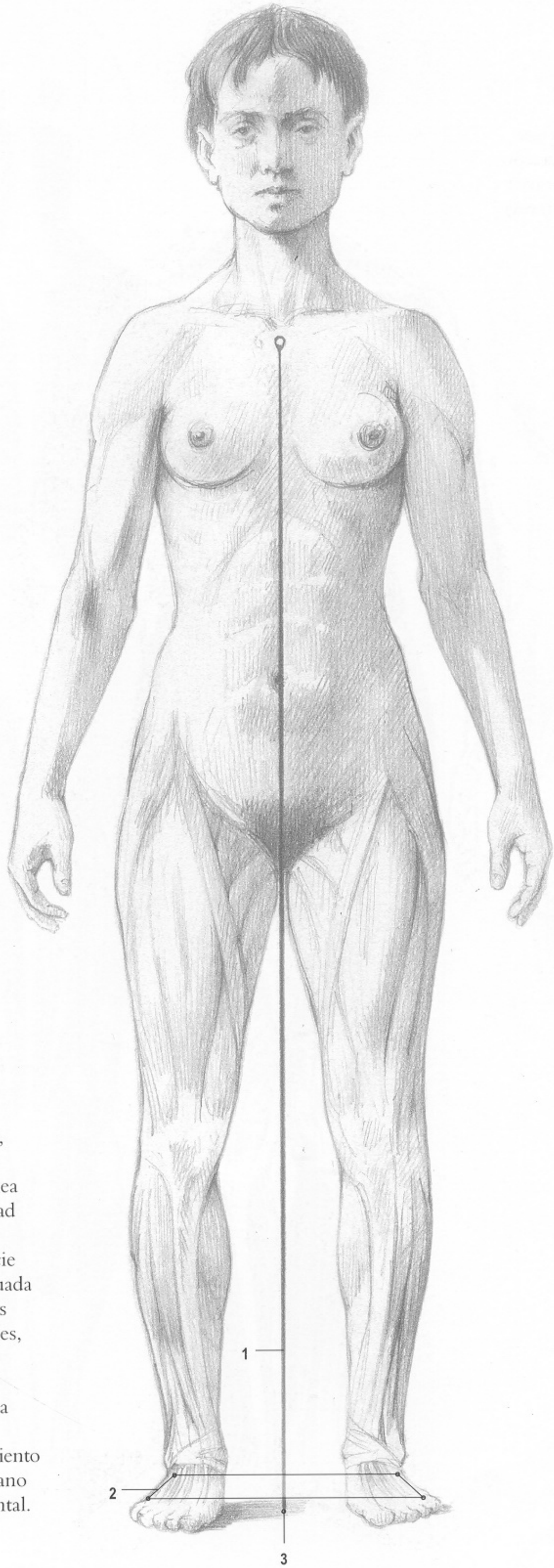

Al estar de pie, el cuerpo (la cabeza, el cuello, el tronco y las piernas) se encuentra en un único plano, la línea de gravedad (**1**). La línea de gravedad alcanza el suelo en el centro de la superficie de apoyo (**2**). La superficie de apoyo corresponde a la zona situada entre las líneas que unen los puntos de apoyo (**3**), en este caso ambos pies, es decir, la tuberosidad de los dos calcáneos y la cabeza del 1er y 5° metatarsiano de ambos pies. En una posición de pie cómoda, el cuerpo también realiza un pequeño movimiento oscilante, más pronunciado en el plano medio y menor en el plano horizontal.

La posición de pie
(Continuación)

La posición de pie está determinada por el tono y, en ocasiones, por la contracción activa de los músculos antigravitatorios y sus antagonistas (aductores y abductores).

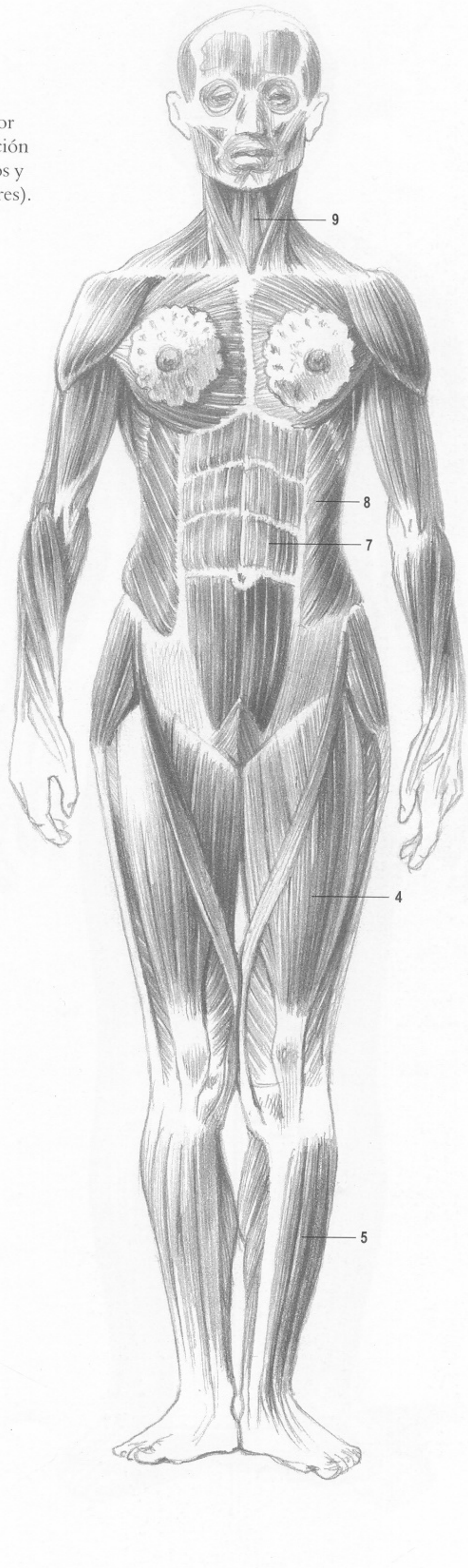

Músculos antigravitatorios

1 Extensores de la cabeza y el cuello.
2 Extensores del tronco.
3 Extensores de la articulación de la cadera.
4 Extensores de la articulación de la rodilla.
5 Extensores de la articulación del tobillo.

Antagonistas

6 Músculos iliacos y lumbares.
7 Músculos abdominales.
8 Músculo serrato mayor.
9 Músculos flexores de la cabeza y el cuello.
10 Músculos flexores de la articulación de la rodilla.
11 Músculos flexores del pie.

1
2
3
10
11

9
1
8
2
7
6
3
4
10
11
5

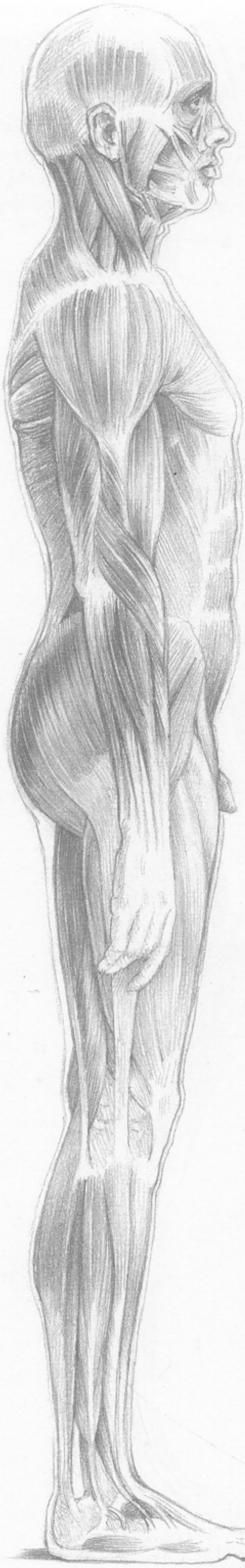

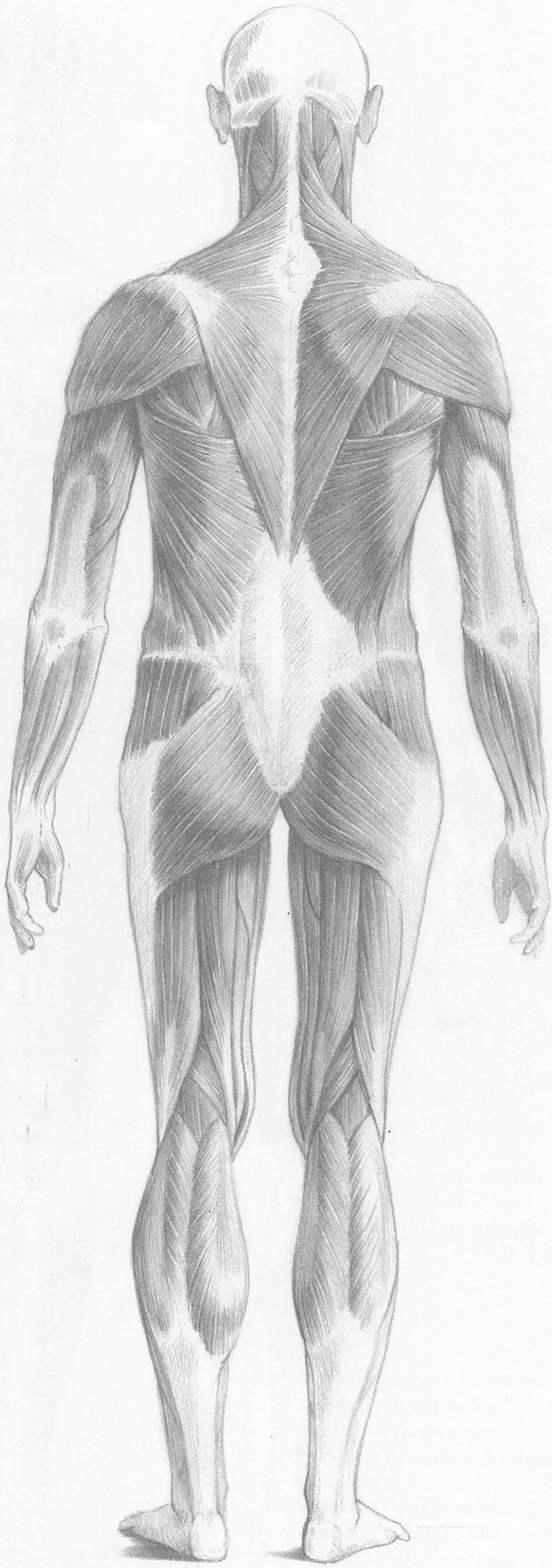

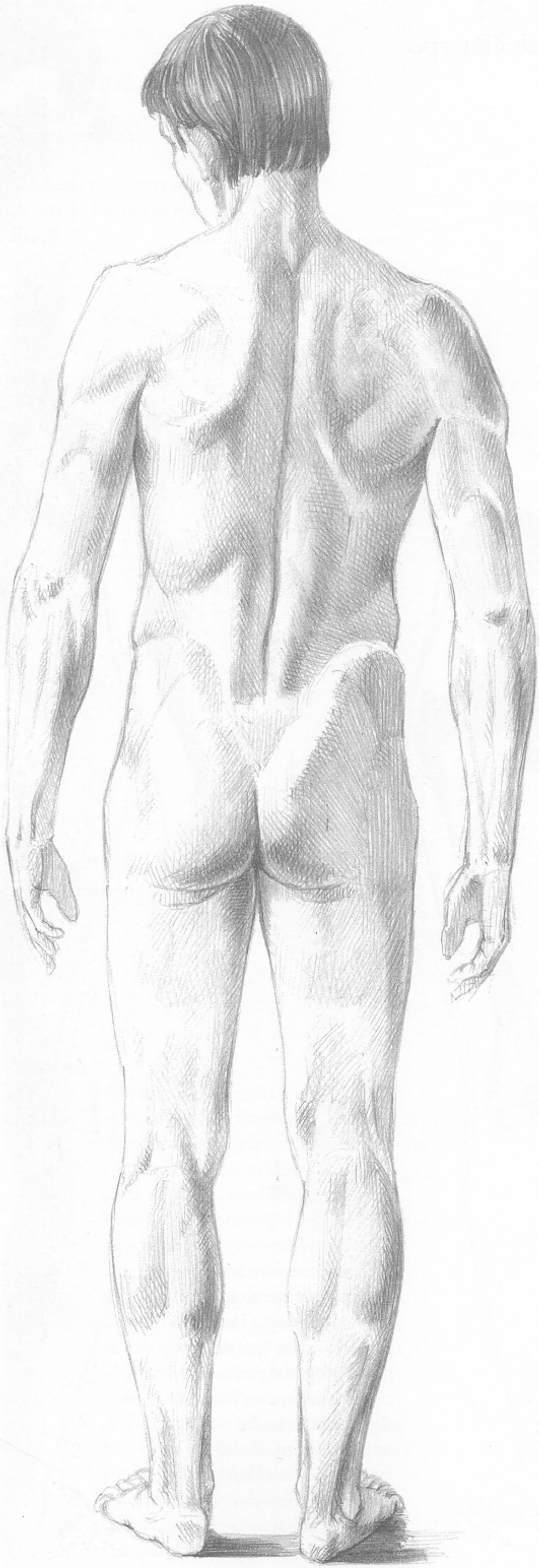

Fig. 307
Variaciones de la posición del cuerpo

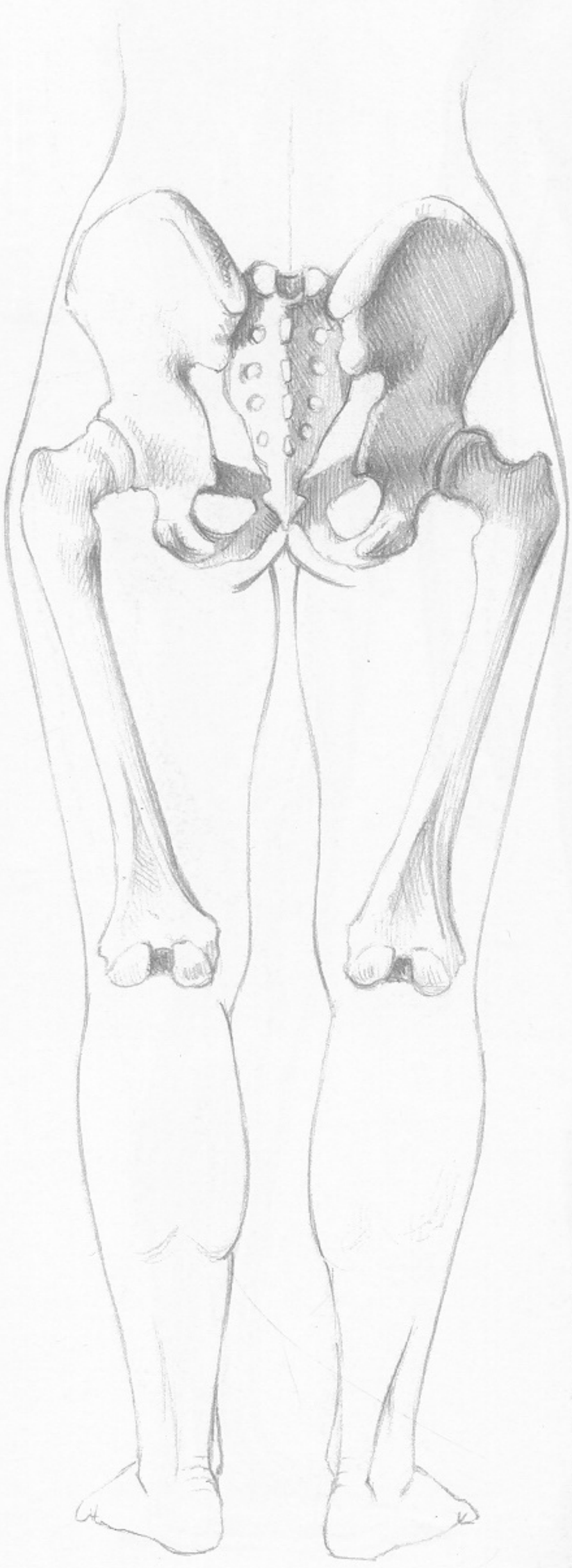

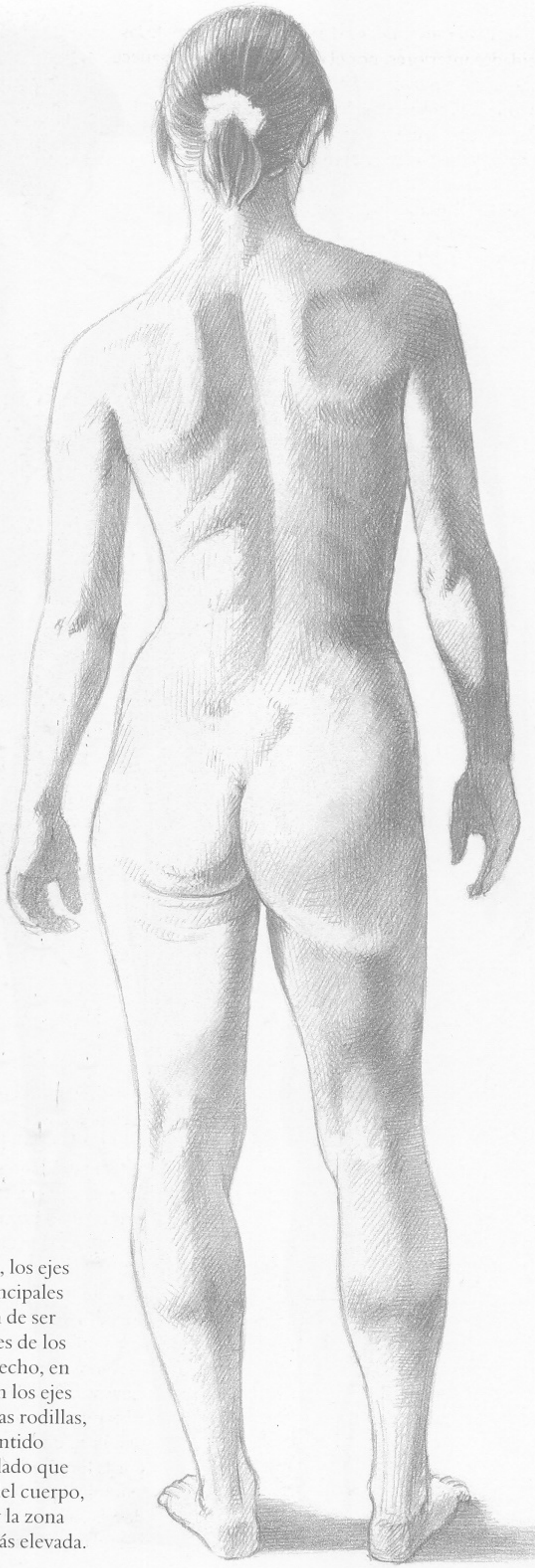

En esta posición, los ejes horizontales principales del cuerpo dejan de ser paralelos. Los ejes de los hombros y del pecho, en comparación con los ejes de las caderas y las rodillas, se inclinan en sentido contrario. En el lado que soporta el peso del cuerpo, el hombro baja y la zona glútea se halla más elevada.

La marcha es el movimiento rítmico y alternativo de las extremidades inferiores, por el que el cuerpo permanece en contacto continuo con el suelo a través de los pies. El movimiento secundario de la marcha consiste en el movimiento ondulante del tronco, el movimiento pendulante de los brazos y el movimiento de la cabeza.

En la marcha diagonal, los hombros y las caderas se mueven en sentido contrario. Así pues, el movimiento de los hombros y el movimiento pelviano son contrapuestos.

Fig. 308
Elementos básicos de la marcha

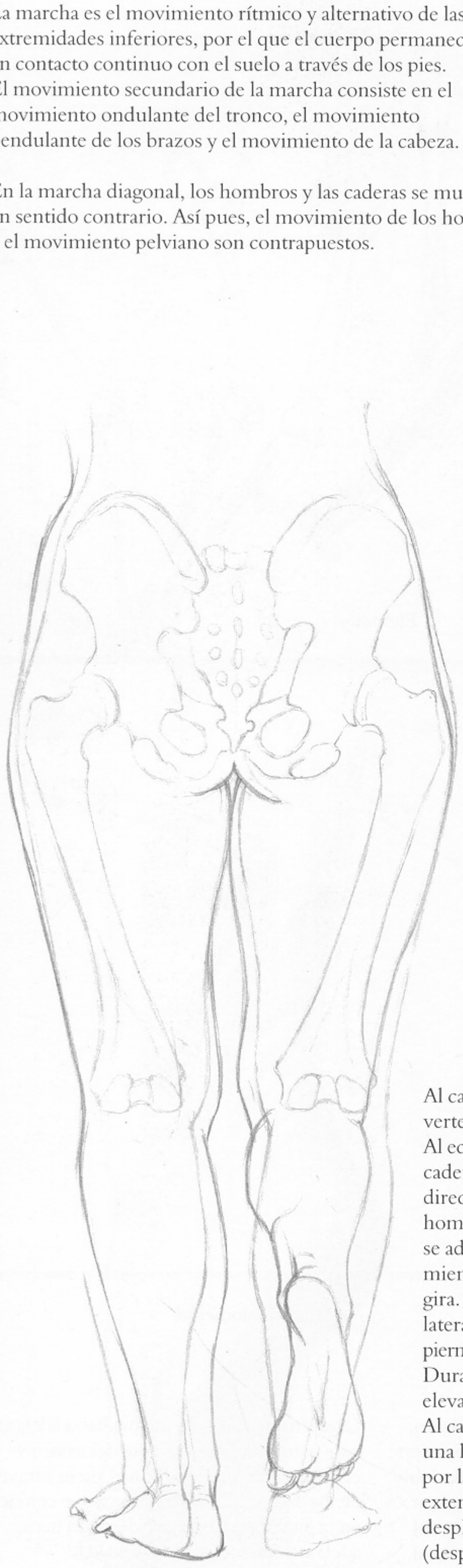

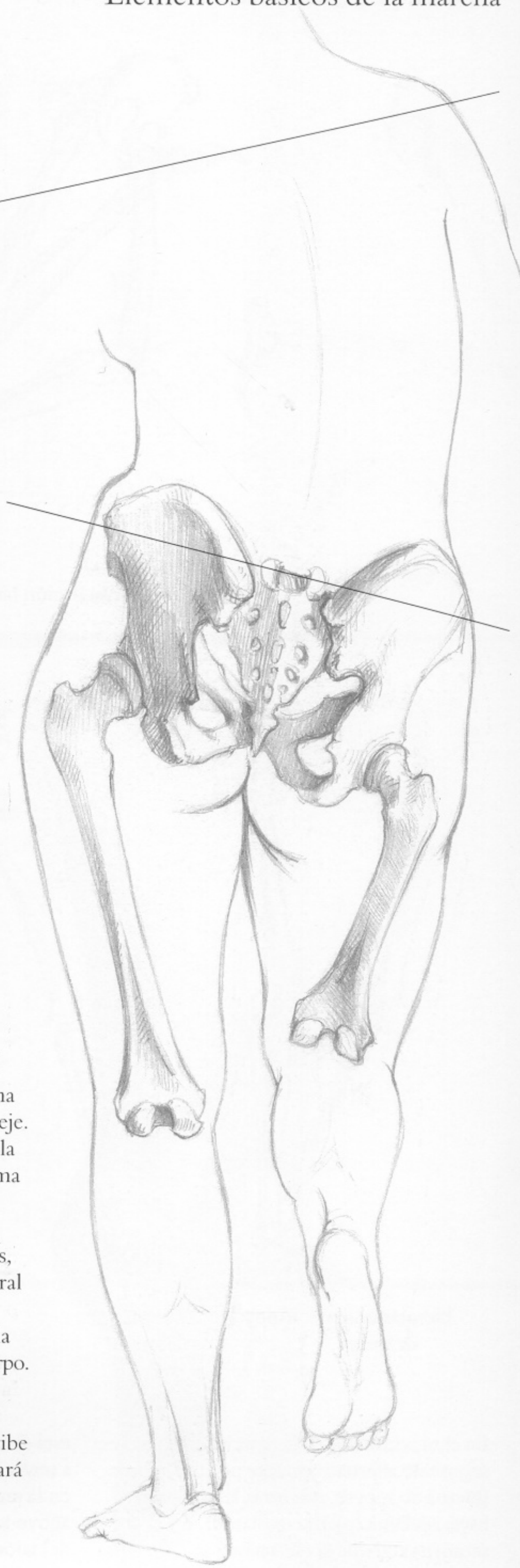

Al caminar, la pelvis y la columna vertebral giran alrededor de un eje. Al echar la pelvis hacia adelante, la cadera también oscila en la misma dirección. Al mismo tiempo, el hombro y el brazo del lado que se adelanta se mueven hacia atrás, mientras que la columna vertebral gira. Al caminar, la cabeza gira lateralmente en la dirección de la pierna que soporta el peso del cuerpo. Durante la marcha la cabeza se eleva y se hunde rítmicamente. Al caminar hacia adelante, describe una línea ondulada que se acortará por la longitud del paso y se extenderá por la amplitud del desplazamiento hacia adelante (desplazamiento del peso).

Fig. 309
Movimientos de la marcha

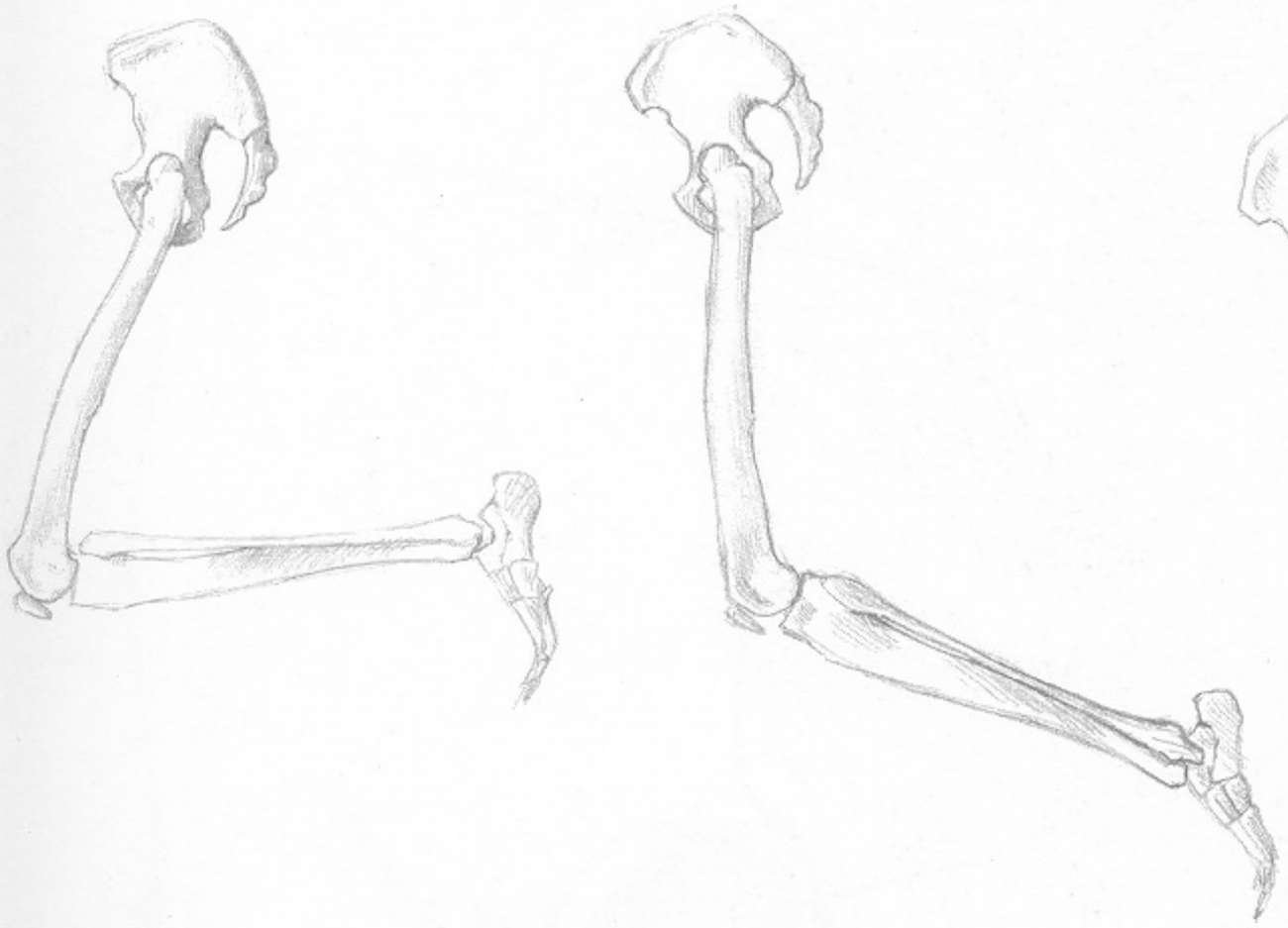

Oscilación hacia adelante

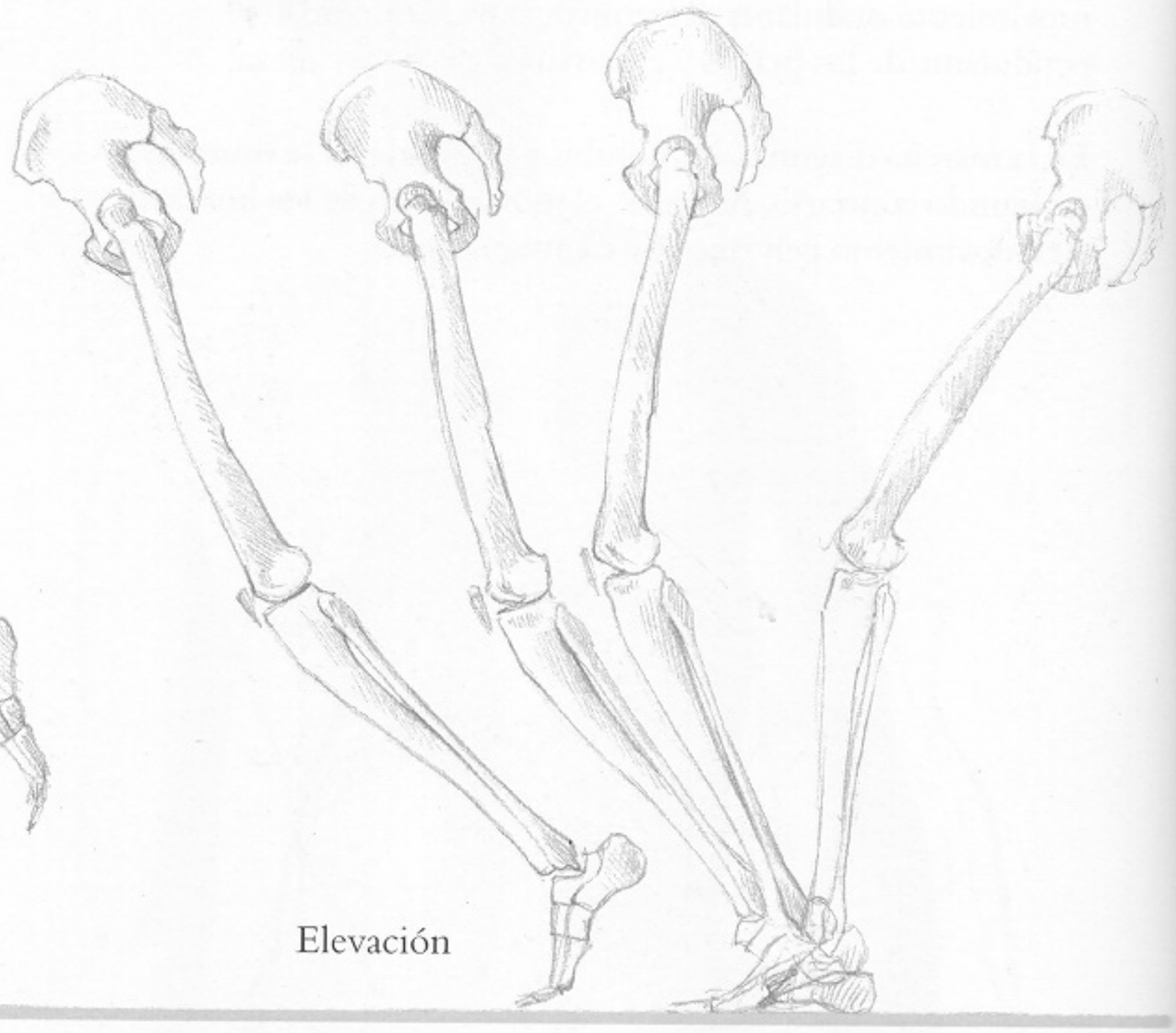

Elevación

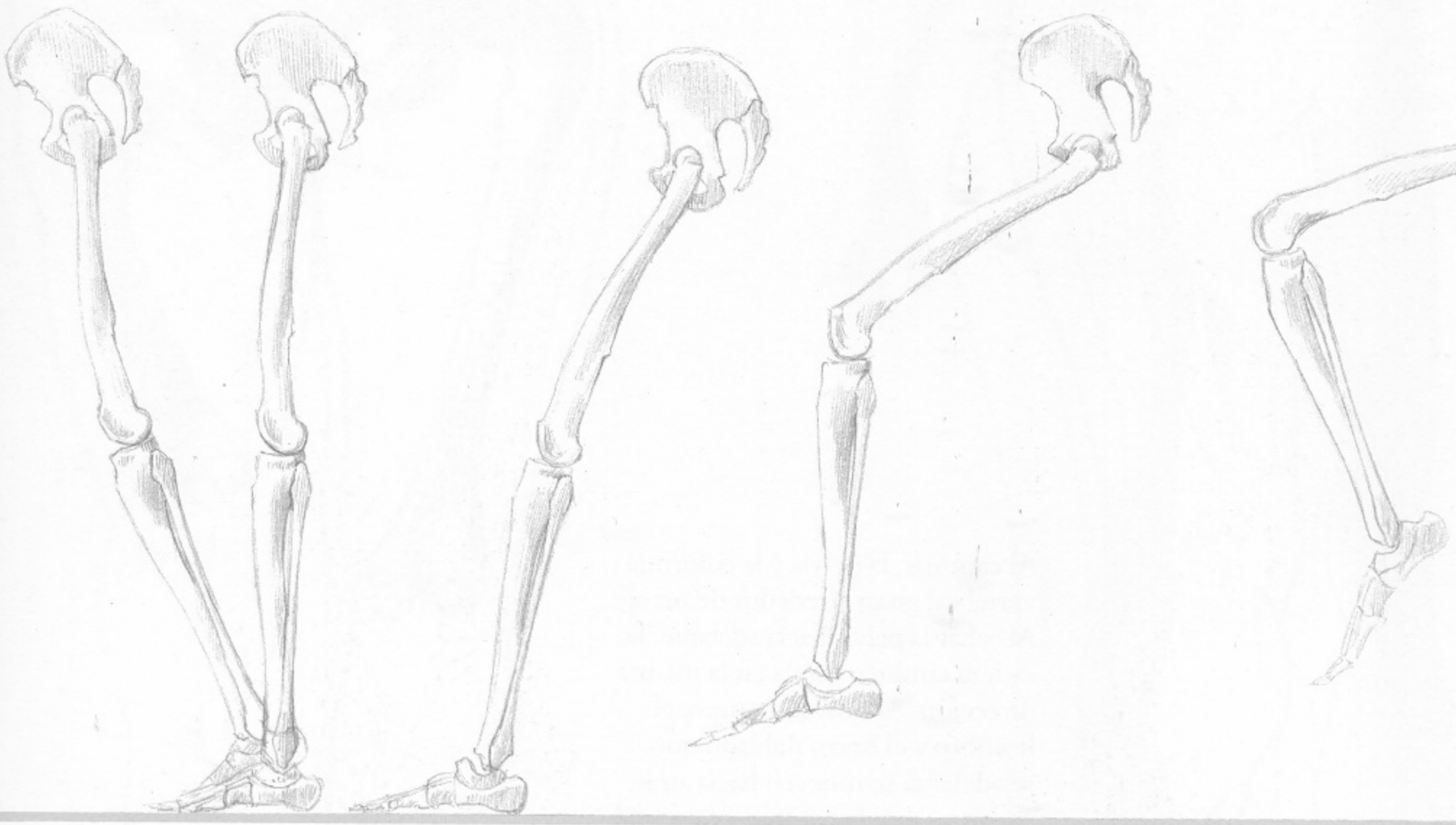

Desplazamiento del peso | Apoyo | Traspaso del peso

Colocación

En el movimiento de la marcha el tronco es soportado alternativamente por una pierna (pierna de apoyo), mientras la otra oscila hacia adelante (pierna oscilante). En el momento en que la pierna que se encuentra atrás se eleva desde el suelo, la pierna que está delante toma contacto con el mismo, a través del talón, y de esta forma se convierte en la pierna de apoyo. En esta fase de doble apoyo los dos pies tocan el suelo. A partir del talón se apoya el resto de la planta del pie y la pierna toma una posición vertical.

La pierna de apoyo se inclina hacia adelante para permitir el movimiento del tronco y el pie deja de contactar con el suelo a través de los dedos. La pierna de apoyo se convierte en la pierna oscilante y se desplaza hacia adelante con la rodilla flexionada.

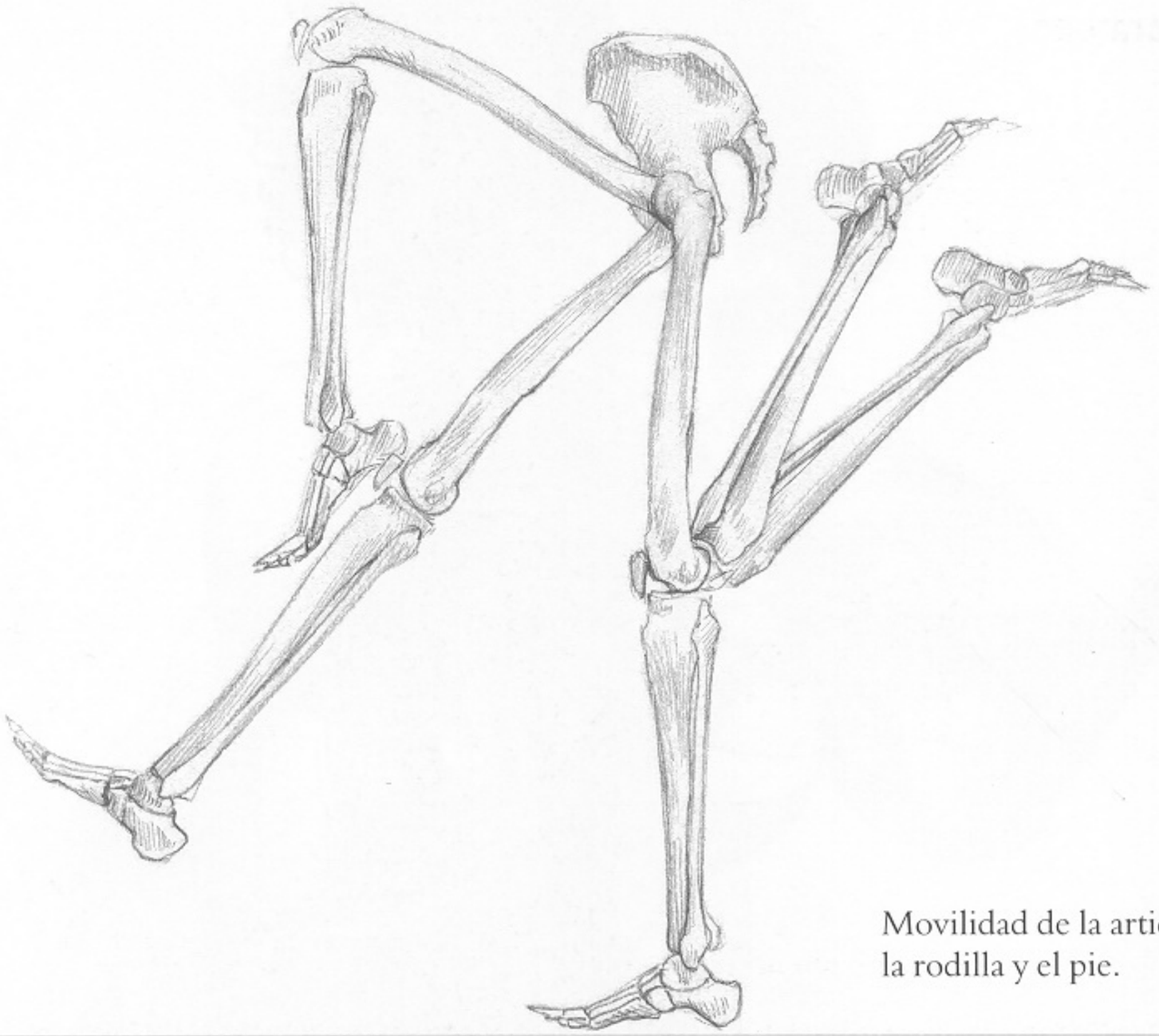

Movilidad de la articulación de la cadera, la rodilla y el pie.

Fig. 310
La marcha y la carrera

La marcha se compone de ciclos continuos de pasos repetitivos, es decir, de pasos gemelos de los dos pies. Debido a ello, en el momento del traspaso del peso de una pierna a otra, el cuerpo se encuentra en el estado de doble apoyo, ya que en ese momento ambos pies se apoyan en el suelo. Uno de los pies se encuentra en la fase final del desplazamiento del peso.

La carrera consiste en saltos consecutivos. Para ello se utiliza una actividad muscular que se caracteriza por su vigorosidad. El empuje del cuerpo aumenta con el número de pasos por unidad de tiempo, de manera que al aumentar dicho número, llega un momento en que ambas piernas dejan de tocar el suelo. Los movimientos secundarios (movimientos de las caderas, hombros y brazos) y la flexión de las articulaciones aumentan. El tronco se inclina entre 55° y 60° hacia adelante. La cabeza se mantiene rígida o gira imperceptiblemente.

Fig. 311
Carrera de obstáculos

Fig. 312
Salto de longitud

Fig. 313
Triple salto



Fig. 314
Estudios del movimiento

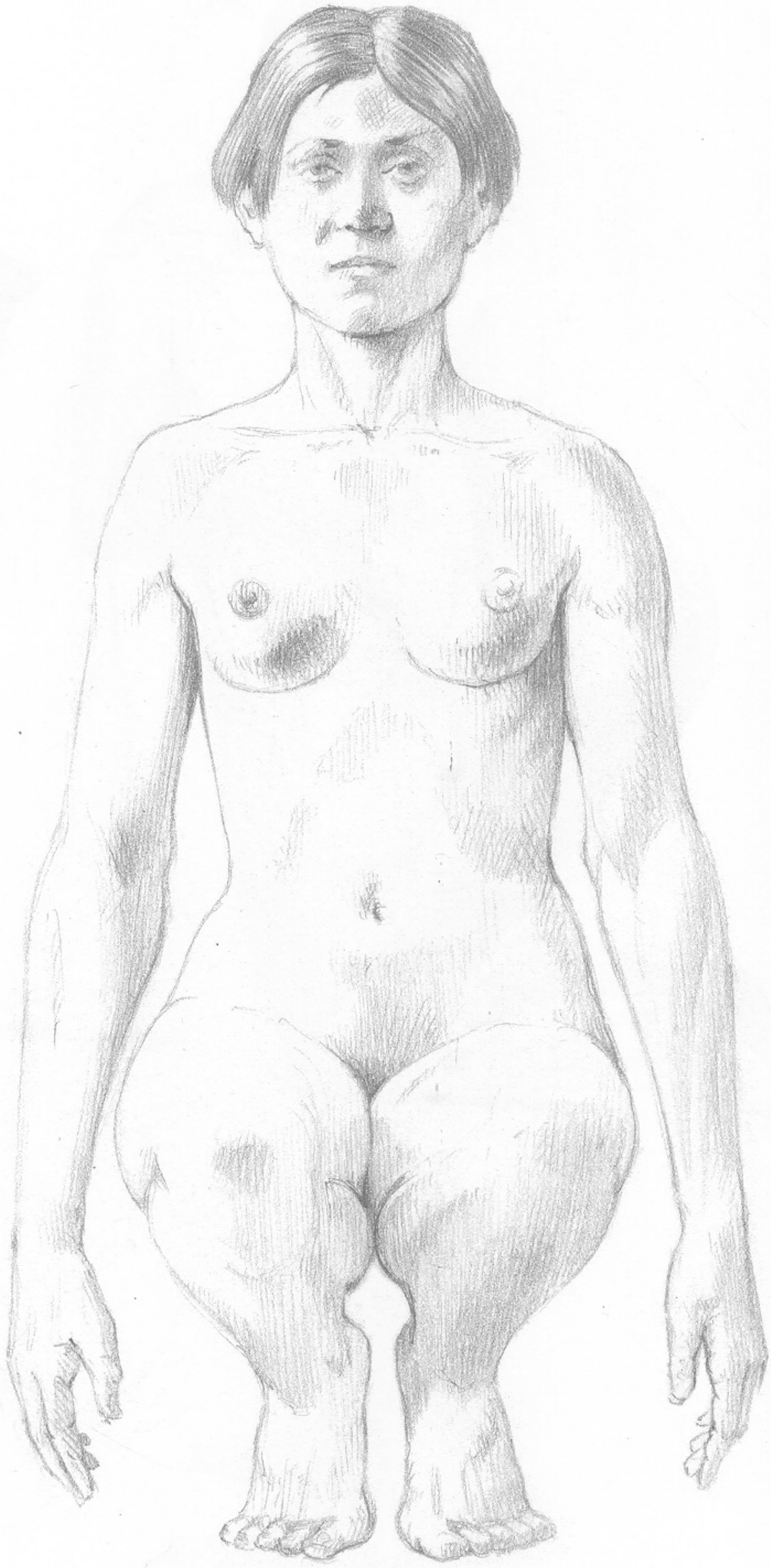



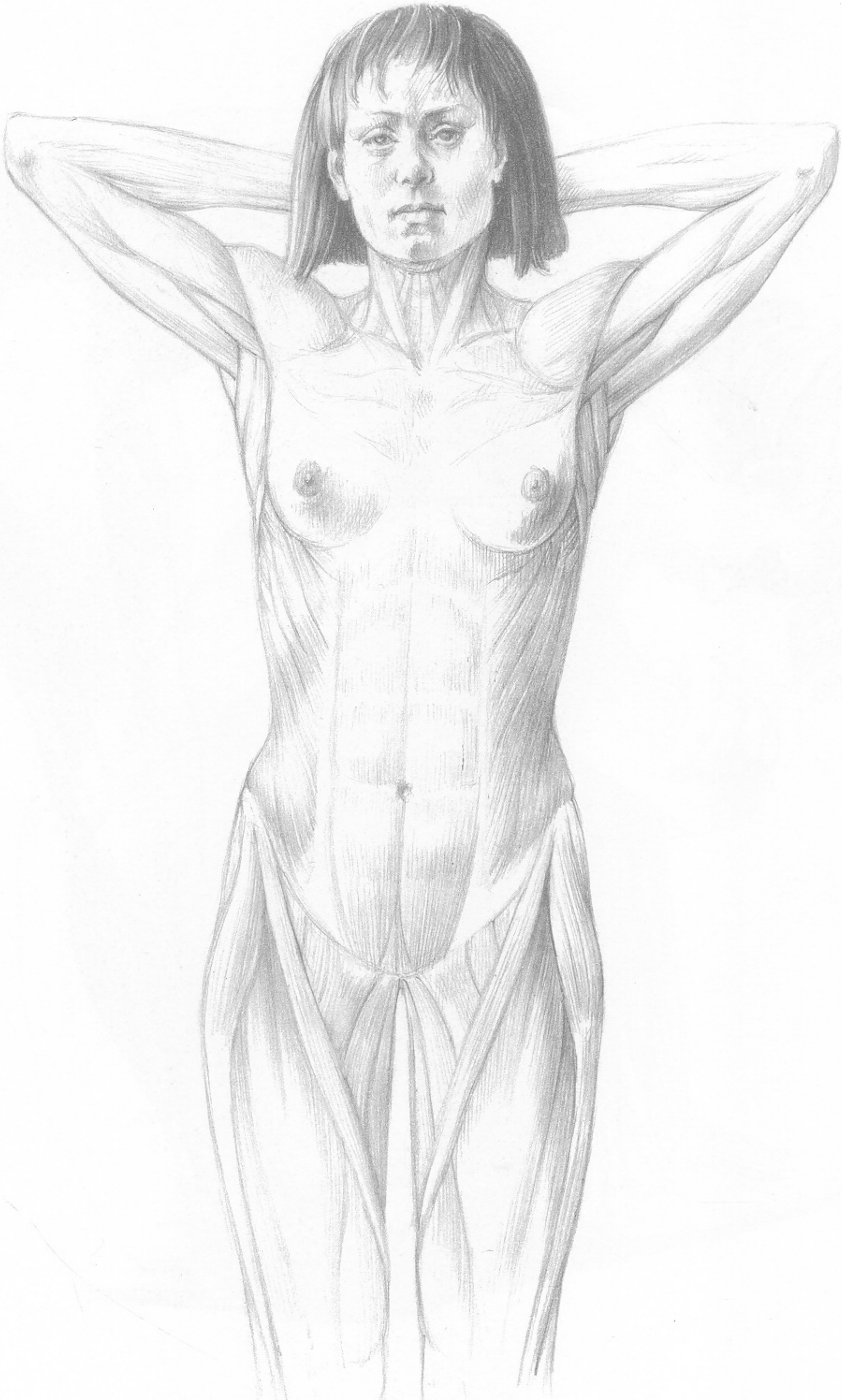



TABLA DE MÚSCULOS

Nombre, origen, inserción y función de los músculos

La forma del cuerpo humano está determinada esencialmente por el tamaño y la localización de los músculos. La mayoría de los músculos se hallan sujetos al esqueleto por dos puntos. El cuerpo humano puede moverse cuando una contracción del músculo provoca el acercamiento de estos dos puntos. El punto que habitualmente se halla fijo se denomina ORIGEN y el punto del hueso que se desplaza con la contracción se denomina INSERCIÓN.

Los números en cursiva y entre paréntesis que aparecen a lo largo del libro se refieren a la siguiente tabla. El nombre del músculo se da en latín y en castellano. En esta tabla se utilizan las siguientes abreviaturas:

M. músculo
Mm. músculos
Lig. ligamento
Art. articulación

Músculos del cuello

	Nombre	Origen	Inserción	Función
1.	***Platysma*** M. cutáneo del cuello	piel de la cara a nivel de la comisura de los labios y la mejilla	piel sobre la 2ª, 3ª costilla	arruga y tensa la piel del cuello
2.	***M. rectus capitis posterior*** M. recto dorsal de la cabeza			
	• ***major*** – mayor	con tendón corto en la apófisis espinosa del axis;	línea curva occipital inferior, occipital;	extensión de la cabeza y retroversión;
	• ***minor*** – menor	tubérculo del atlas	línea curva occipital inferior, occipital;	inclinación lateral de la cabeza
	• ***lateralis*** - lateral	apófisis transversa del atlas	protuberancia yugular del occipital	
3.	***M. obliquus capitis superior*** M. oblicuo dorsal menor de la cabeza	apófisis transversa y apófisis espinosa del atlas	línea curva occipital inferior y arco dorsal del atlas	fijación, rotación lateral de la cabeza
3/1.	***M. obliquus capitis inferior*** M. oblicuo mayor de la cabeza	apófisis espinosa y arco del axis	apofisis transversa del atlas	rotación del atlas y de la cabeza
4.	***M. rectus capitis anterior*** M. recto anterior de la cabeza	arco dorsal del atlas	por encima de los cóndilos del occipital	rotación y desplazamiento lateral de cabeza y del cuello
5.	***M. splenius*** M. esplenio			
	• ***capitis*** – porción cefálica	apófisis espinosa de la 3ª a la 7ª vértebra cervical y de la 1ª a la 3ª vértebra dorsal, y ligamento cervical posterior;	apófisis mastoides del temporal y línea curva occipital superior	flexión lateral del cuello y rotación de la cabeza
	• ***cervicis*** – porción cervical	ligamento supraespinoso y apófisis espinosa de la 3ª a la 5ª vértebra dorsal	tubérculos posteriores de las apófisis transversas de 1ª a la 3ª vértebra cervical	rotación de la cabeza y flexión lateral del cuello
6.	***M. longus colli*** M. largo del cuello	cara anterior y lateral o bien apófisis lateral de la 4ª a la 1ª vértebra dorsal y de la 7ª a la 5ª cervical	3ª a 4ª vértebra cervical y tubérculo anterior del atlas	flexión lateral de la columna cervical (bilateral), rotación del cuello (unilateral)
7.	***M. longus capitis*** M. largo de la cabeza	apófisis espinosas de la 3ª a la 6ª vértebra cervical	cara lateral del tubérculo faríngeo	flexión de la cabeza y rotación lateral de la misma
8.	***M. scalenus anterior*** M. escaleno anterior	apófisis transversas de la 3ª a la 6ª vértebra cervical	cara anterior y tubérculo de la 1ª costilla	flexión y rotación lateral de la columna cervical; elevación de las costillas cuando la cabeza y el cuello están fijos
9.	***M. scalenus medius*** M. escaleno medio	apófisis transversas de la 3ª a la 6ª vértebra cervical	cara externa y borde posterior de la 1ª costilla	flexión de la columna cervical
10.	***M. scalenus posterior*** M. escaleno posterior	apófisis transversas de la 5ª a la 7ª vértebra cervical	borde anterior y cara externa de la 2ª costilla	elevación de la 2ª costilla; rotación lateral de la cabeza y el cuello, cuando la 2ª costilla está fija; flexión y rotación de la cabeza hacia el lado contrario (unilateral) o anteversión (bilateral); inspiración cuando la cabeza está fija
11.	***M. sternocleidomastoideus*** M. esternocleidomastoideo	con dos cabezas en el esternón y en la clavícula	apófisis mastoides y línea curva occipital superior	

	Nombre	Origen	Inserción	Función
		Músculos laríngeos y de la lengua		
12.	***M. sternohyoideus*** M. esternohioideo	manubrio esternal; clavícula, articulación esternoclavicular	borde inferior del cuerpo del hueso hioides	desplazamiento caudal del hioides
13.	***M. omohyoideus*** M. omohioideo	borde superior de la escápula;	borde inferior del cuerpo del hioides;	desplazamiento caudal y lateral del hioides (músculo inspiratorio)
	• ***venter inferior*** vientre inferior	borde superior de la escápula;	tendón del vientre inferior;	
	• ***venter superior*** vientre superior	tendón del vientre inferior	cresta muscular del cuerpo del hioides	
14.	***M. sternothyreoideus*** M. esternotiroideo	manubrio esternal y cartílago de la 1ª costilla	cartílago tiroides	desplazamiento caudal de la laringe
15.	***M. thyreohyoideus*** M. tirohioideo	línea oblicua del cartílago tiroides	cara lateral del hioides	desplazamiento caudal del hioides y desplazamiento craneal del cartílago tiroides; cierra la laringe
16.	***M. digastricus*** M. digástrico			
	• ***venter posterior*** vientre posterior	apófisis mastoides del temporal	forma un tendón redondeado;	retroversión de las mandíbula; abre la boca;
	• ***venter anterior*** vientre anterior	cara medial de la mandíbula	forma un tendón redondeado	desplaza el hueso hioides hacia adelante, arriba y atrás
17.	***M. stylohyoideus*** M. estilohioideo	apófisis estiloides del temporal	borde lateral de la rama mayor del hueso hioides	eleva y desplaza el hueso hioides hacia arriba y hacia atrás
18.	***M. mylohyoideus*** M. milohioideo	cuerpo mandibular	cara lateral del hioides y tendón central	eleva el hioides; anteversión de la mandíbula y presión contra el paladar duro
19.	***M. geniohyoideus*** M. geniohioideo	cara interna del extremo del cuerpo de la mandíbula	porción anterior del cuerpo del hioides	desplaza el hueso hioides hacia arriba y la mandíbula hacia abajo
		Músculos del tronco		
		Músculos de la cintura escapular		
20.	***M. trapezius*** M. trapecio	línea curva occipital;	porción escapular de la clavícula;	desplaza la articulación del hombro hacia la columna vertebral; la porción transversa eleva el hombro y la porción descendente desplaza la escápula medialmente
	• ***capitis*** – porción descendente	lig. nucal y apófisis espinosas de la columna cervical;	porción lateral de la espina de la escápula y acromion;	
	• ***colli*** – porción transversa			
	• ***dorsi*** – porción ascendente	lig. supraespinoso	porción interna de la espina de la escápula	

	Nombre	Origen	Inserción	Función
21.	***M. latissimus dorsi*** M. dorsal ancho	apófisis espinosas de la 5ª a la 7ª vértebra dorsal, fascia lumbodorsal; con digitaciones musculares en las últimas costillas	troquín y cresta subtroquiniana del húmero	aducción del brazo elevado y desplazamiento dorsal y medial del brazo en posición de reposo
22.	***M. rhomboideus major*** M. romboides mayor	apófisis espinosas de la 1ª a la 4ª vértebra dorsal	borde interno y ángulo inferior de la escápula	desplaza la escápula hacia la columna vertebral y hacia arriba
23.	***M. rhomboideus minor*** M. romboides menor	lig, cervical posterior y apófisis espinosas de la 1ª vértebra dorsal y de las dos últimas vértebras cervicales	borde interno e inferior de la escápula	desplaza la escápula hacia la columna vertebral y hacia arriba
24.	***M. levator scapulae*** M. angular de la escápula	con cuatro digitaciones en las apófisis transversas de la 1ª a la 4ª vértebra cervical	ángulo superior de la escápula	elevación y rotación de la escápula; elevación del hombro
25.	***M. serratus*** M. serrato			
	• ***posterior superior*** dorsal craneal	lig. supraespinoso, apófisis espinosas de las dos últimas vértebras cervicales y de las dos primeras vértebras dorsales;	muescas musculares en el ángulo de la 2ª a la 5ª costilla;	elevación de las costillas;
	• ***posterior inferior*** dorsal inferior	fascia lumbodorsal de la 9ª a la 12ª vértebra dorsal y de la 1ª vértebra lumbar	4 digitaciones musculares en la 4 últimas costillas	descenso de las costillas

Músculos de la columna vertebral

26.	***M. erecto spinae*** M. erector de la espalda			
26/1.	***M. iliocostalis*** M. iliocostal			extensión (unilateral) de la columna vertebral, flexión lateral de la misma
	• ***lumborum*** – porción lumbar	cara dorsal del sacro	ángulo de la 5ª a la 12ª costilla	
	• ***thoracis*** – porción dorsal	con digitaciones musculares en la 7ª a la 12ª costilla;	apófisis transversas de la 4ª a la 7ª vértebra cervical;	
	• ***cervicis*** – porción cervical	de la 3ª a la 6ª costilla	apófisis transversas de la 4ª a la 6ª vértebra cervical	
26/2.	***M. longissimus*** M. dorsal largo			flexión lateral y dorsal de la columna vertebral y extensión, rotación lateral de la columna vertebral (unilateral); desplazamiento lateral (bilateral) y hacia atrás de la cabeza
	• ***thoracis*** – porción dorsal	cara dorsal del sacro, apófisis espinosas de las vértebras dorsales y apófisis transversas de las últimas vértebras dorsales;	vértebras lumbares, apófisis transversas de la columna dorsal, ángulo y tubérculo de las costillas	
	• ***cervicis*** – porción cervical	apófisis transversas de la 1ª a la 2ª vértebra dorsal;	apófisis transversas de la 1ª a la 5ª vértebra cervical;	
	• ***capitis*** – porción defálica	apófisis articulares de la 3ª a la 7ª vértebra cervical	apófisis mastoides del temporal	

Nombre	Origen	Inserción	Función
26/3. ***M. spinalis*** M. espinal			extensión y fijación de la columna vertebral
• ***thoracis*** – dorsal	últimas dos vértebras dorsales y de la 1ª a la 2ª vértebra lumbar;	apófisis espinosa de la 1ª a la 9ª vértebral dorsal;	
• ***cervicis*** – cervical	apófisis espinosas de la 1ª a la 2ª vértebra dorsal y de la 6ª a la 7ª vértebra cervical;	apófisis espinosas de la 2ª a la 4ª vértebra cervical;	
• ***capitis*** - craneal	apófisis espinosas de la 7ª vértebra cervical a la 1ª dorsal	entre la línea curva occipital inferior hasta la superior	
26/4. ***M. semispinalis*** M. semiespinal			
• ***thoracis*** – porción torácica	apófisis transversas de la 6ª a la 10ª vértebra dorsal	apófisis espinosas de la 6ª a la 7ª vértebra cervical y de la 1ª a la 5ª vértebra dorsal;	fijación y extensión de la columna vertebral y rotación lateral de la misma;
• ***cervicis*** – porción cervical	apófisis espinosas de la 1ª a la 5ª vértebra dorsal;	apófisis espinosas de la 2ª vértebra dorsal y de la 6ª cervical;	rotación y flexión del cuello y de la cabeza;
• ***capitis*** – porción cefálica	apófisis espinosas de la 4º a la 6ª vértebra dorsal y apófisis articulares de la 3ª a la 7ª vértebra cervical	entre la línea curva occipital superior y la inferior	extensión de la cabeza y rotación lateral
26/5. ***M. multifidus*** M. multífidos	cara anterior del sacro, apófisis transversas de las vértebras lumbares, dorsales y de la 4ª a la 7ª vértebra cervical	porción lateral de las apófisis espinosas de las vértebras cervicales, dorsales y lumbares	fijación de las vértebras y rotación lateral de la columna vertebral
26/6. ***Mm. rotatores*** M. rotadores			
• ***cervicis*** – porción cervical	apófisis transversas de las vértebras cervicales;	apófisis transversas (cortas) o lados de las apófisis espinosas de las vértebras	rotación de la cabeza;
• ***thoracis*** – porción dorsal	apófisis transversas de las vértebras dorsales;		rotación y fijación de la columna vertebral
• ***lumborum*** – porción lumbar	apófisis mamilares de las vértebras lumbares		
26/7. ***Mm. intertransversarii*** M. intertransversos			fijación, flexión (unilateral), extensión (bilateral) de la columna vertebral; da soporte a los movimientos laterales de la columna vertebral
• ***laterales lumborum*** porción lumbar externa	apófisis transversas de la columna lumbar;	apófisis transversas vecinas de la columna lumbar;	
• ***mediales lumborum*** porción lumbar interna	apófisis mamilares de las vértebras lumbares;	apófisis mamilares y accesorias vecinas de la columna lumbar;	
• ***thoracis*** porción dorsal	apófisis transversas de la columna dorsal;	apófisis transversas vecinas de la columna dorsal;	
• ***cervicis posteriores*** porción cervical posterior	unen las apófisis transversas dorsales vecinas;	apófisis transversas vecinas de la columna dorsal;	
• ***cervicis anteriores*** porción cervical anterior	unen las apófisis transversas ventrales vecinas	apófisis transversas vecinas de la columna dorsal	
27. ***Mm. levatores costarum*** Mm. elevadores de las costillas			elevación de las costillas; flexión, rotación y extensión de la columna vertebral; mantienen erecta la columna vertebral
• ***breves*** – cortos	apófisis transversas de la 7ª vértebra cervical y de la 1ª a la 11ª vértebra dorsal;	costillas inferiores;	
• ***longi*** - largos	apófisis transversas de la columna dorsal	últimas dos costillas	

	Nombre	Origen	Inserción	Función
		Músculos del tórax		
28.	***M. pectoralis major*** M. pectoral mayor • ***pars clavicularis*** porción clavicular • ***pars sternocostalis*** porción esternocostal • ***pars abdominalis*** porción abdominal	 porción torácica de la clavícula; cuerpo y apéndice xifoides del esternón; cartílago de la 1ª a la 6ª costilla, vaina del músculo recto abdominal	cara lateral del húmero	aducción y rotación interna del brazo
29.	***M. pectoralis minor*** M. pectoral menor	cara externa de la 2ª a la 5ª costilla	apófisis coracoides de la escápula	desplaza el hombro hacia adelante y hacia abajo; rotación interna de la escápula
30.	***M. subclavius*** M. subclavio	cartílago de la 1ª costilla	clavícula	desplazamiento caudal y medial de la clavícula; fijación de la misma
31.	***M. serratus anterior*** M. serrato mayor • ***pars superior*** – porción superior • ***pars media*** – porción media • ***pars inferior*** – porción inferior	 1ª y 2ª costilla con digitaciones musculares; 2ª a 4ª costilla 5ª a 9ª costilla	 en el borde medial de la escápula y su ángulo superior; borde interno de la escápula y ángulo superior; ángulo escapular inferior	 desplaza la escápula hacia la columna vertebral; desplazamiento lateral del ángulo superior de la escápula; rotación externa del ángulo inferior de la escápula
32.	***Mm. intercostales*** Mm. intercostales • ***externi*** – laterales • ***interni*** – mediales	 borde inferior de las costillas borde superior de las costillas	 borde superior de la costilla siguiente; borde inferior de la costilla precedente	 elevación y anteversión de las costillas; descenso de las costillas
33.	***Mm subcostales*** Mm. subcostales	cara interna del ángulo de la última costilla	dos a tres costillas superiores	apoyo del músculo *32*
34.	***M. transversus thoracis*** M. transverso del tronco	cara interna de los cartílagos esternales, cuerpo del esternón	cartílagos de la 2ª a la 6ª costilla	desplazamiento caudal de las costillas, estrechamiento de la caja torácica
		Músculos del abdomen		
35.	***M. rectus abdominis*** M. recto mayor del abdomen	cartílago del esternón, cartílago de la 5ª a la 7ª costilla; ligamento costocondral	cara anterior del ilion, espina y sínfisis del pubis	protege los órganos pelvianos; presión durante la defecación y durante el parto; flexión del tronco
36.	***M. pyramidalis*** M. piramidal del abdomen	sutura ósea del pubis	línea alba	desplazamiento caudal de la línea alba, contribuye a la acción del músculo recto del abdomen

	Nombre	Origen	Inserción	Función
37.	***M. obliquus externus abdominis*** M. oblicuo externo del abdomen	entre 7 y 8 digitaciones musculares en la cara externa de la 5ª a la 12ª costilla	en la cresta iliaca y en la hoja anterior de la vaina del recto	protección de los órganos pelvianos, presión durante la defecación y durante el parto; flexión y rotación (unilateral) del tronco
38.	***M. obliquus internus abdominis*** M. oblicuo interno del abdomen	espina iliaca, fascia lumbodorsal, lig. inguinal	en las tres últimas costillas, línea alba	protege los órganos pelvianos, flexión lateral del tronco
39.	***M. transversus abdominis*** M. transverso del abdomen	cara interna de los cartílagos costales de las 6 últimas costillas, apófisis transversas de las vértebras lumbares, lig. lumbodorsal, lig. inguinal lateral	vaina del músculo recto, línea alba	presión durante el proceso de defecación y durante el parto
40.	***M. cremaster*** M. cremaster	banda muscular del músculo *38* y *39*	pared del escroto	elevador del testículo

Músculos de la extremidad superior

Músculos de la articulación del hombro

41.	***M. deltoideus*** M. deltoides			abducción (90°) del brazo y retroversión, rotación externa y fijación de la articulación del hombro
	• ***pars clavicularis*** porción clavicular	clavícula	impresión deltoidea del húmero	
	• ***pars scapularis*** porción escapular	espina de la escápula	impresión deltoidea del húmero	
42.	***M. supraspinatus*** M. supraespinoso	fosa supraespinosa de la escápula	por debajo del acromion, en el canal bicipital del húmero	abducción (90°) del brazo
43.	***M. infraspinatus*** M. infraespinoso	fosa infraespinosa de la escápula	troquíter del húmero	rotación hacia atrás y hacia afuera del brazo
44.	***M. teres minor*** M. redondo menor	borde externo de la escápula	porción lateral del húmero	rotación externa y descenso del brazo
45.	***M. teres major*** M. redondo mayor	borde dorsal y ángulo inferior de la escápula	área medial del húmero	aducción del brazo, pronación del brazo
46.	***M. subscapularis*** M. subescapular	fosa subescapular	troquín y cresta subtroquiniana del húmero	pronación y aducción del brazo

	Nombre	Origen	Inserción	Función
		Músculos de la articulación del codo		
47.	***M. biceps brachii*** M. bíceps braquial		tuberosidad bicipital en el extremo proximal del radio, el haz tendinoso pasa por encima del extensor radial de la mano	flexión del antebrazo a nivel de la articulación del codo; extensión de la articulación del hombro, fija ambas articulaciones, así como la de la muñeca; rotación externa del brazo
	• ***caput longum*** porción larga	tuberosidad de la escápula		
	• ***caput breve*** porción corta	apófisis coronoides de la escápula		
48.	***M. coracobrachialis*** M. coracobraquial	apófisis coracoides	cara interna de la diáfisis humeral	extensión de la articulación del hombro, elevación y rotación interna del brazo
49.	***M. brachialis*** M. braquial anterior	zonas ventral y lateral de la diáfisis del húmero	tuberosidad muscular del cúbito	flexión del antebrazo en la articulación del codo
50.	***M. triceps brachii*** M. tríceps braquial			extensión del antebrazo a nivel de la articulación del codo, desplaza hacia arriba la porción medial de la escápula cuando ésta se halla fija; retroversión del brazo
	• ***caput longum*** porción larga	tuberosidad infraglenoidea de la escápula;	olécranon del cúbito	
	• ***caput mediale*** m. vasto interno	cara posterointerna de la diáfisis humeral;	olécranon del cúbito	
	• ***caput laterale*** m. vasto externo	tercio superior del húmero	olécranon del cúbito	
51.	***M. anconeus*** M. ancóneo	cara posterior y lateral del epicóndilo del húmero	cara lateral de la cresta supinatoria y cara ventral de la diáfisis radial	extensión y fijación de la articulación del codo
		Músculos de la articulación carpiana y metacarpiana y de las articulaciones de los dedos		
52.	***M. pronator teres*** M. pronador redondo		cara interna del radio	
	• ***caput humerale*** fascículo epitroclear	epitróclea del húmero, apófisis coronoides del cúbito;		pronación del antebrazo
	• ***caput ulnare*** fascículo coronoide	epitróclea del húmero, apófisis coronoides del cúbito		pronación del radio, flexión del antebrazo a nivel de la articulación del codo
53.	***M. flexor carpi radialis*** M. palmar mayor	epitróclea del húmero y radio	2º metacarpiano	flexión radial de la mano y pronación
54.	***M. palmaris*** M. palmar			
54/1.	***M. palmaris longus*** M. palmar menor	epitróclea del húmero	aponeurosis palmar	extensión de la aponeurosis palmar, flexión de la mano en la articulación de la muñeca

	Nombre	Origen	Inserción	Función
54/2.	***M. palmaris brevis*** M. palmar cutáneo	en el centro de la aponeurosis palmar	en la parte superior de la aponeurosis palmar y en el borde lateral de la mano	extensión de la aponeurosis palmar
55.	***M. flexor carpi ulnaris*** M. cubital anterior		hueso pisiforme y lig. entre el ganchoso y el pisiforme, 5º metacarpiano	rotación externa de la articulación carpiana; flexión cubital de la mano; flexión de la articulación del codo
	• ***caput humerale*** – porción humeral	epitróclea de la cabeza humeral		
	• ***caput ulnare*** – porción cubital	cara interna del tercio superior del cúbito		
56.	***M. flexor digitorum superficialis*** M. flexor común superficial de los dedos	epitróclea humeral		flexión del brazo a nivel de la articulación del codo; flexión de los dedos a nivel de la articulación media y proximal
	• ***caput humeroulnare*** porción cubitohumeral	ligamento interno de la articulación del codo;	dos haces en la falange media del 2º al 5º dedo;	
	• ***caput radiale*** porción radial	borde interior de la mano, en el tendón por debajo de la tuberosidad bicipital del radio	dos haces en la falange media del 2º al 5º dedo	
57.	***M. flexor digitorum profundus*** M. flexor común profundo de los dedos	cara anterior y medial del tercio superior del cúbito, membrana interósea	atraviesa el tendón del flexor superficial y se inserta en la falange distal del 2º al 5º dedo	flexión de los dedos en las articulaciones distales
58.	***M. flexor pollicis longus*** M. flexor largo propio del pulgar	cara ventral del tercio medio del radio, membrana interósea	falange distal del pulgar	flexión de la articulación proximal y distal del pulgar
59.	***M. pronator quadratus*** M. pronador cuadrado	cara medial del cúbito	cara ventral y lateral del radio	pronación del antebrazo y de la mano
60.	***M. brachioradialis*** M. supinador largo	tercio inferior del húmero y epicóndilo	cara lateral del tercio inferior del radio y apófisis estiloides del mismo	flexión de la articulación del codo; pronación y supinación del antebrazo
61.	***M. extensor carpi radialis*** M. radial externo			extensión y abducción de la articulación de la muñeca
	• ***longus*** primero	epicóndilo humeral	cara posterior del 2º metacarpiano;	
	• ***brevis*** segundo	epicóndilo humeral	cara dorsal del 3º metacarpiano	
62.	***M. extensor digitorum*** M. extensor común de los dedos	epicóndilo humeral	falanges distales del 2º al 5º dedo	extensión del 2º al 5º dedo
63.	***M. extensor digiti minimi*** M. extensor propio del dedo meñique	epicóndilo humeral y fascia antebraquial	las tres falanges del 5º dedo	extensión del 5º dedo
64.	***M. extensor carpi ulnaris*** M. cubital posterior	epicóndilo humeral y cara dorsal del cúbito	cara dorsal del 5º metacarpiano	supinación de la articulación de la muñeca (con el músculo *55*), flexión de la articulación de la muñeca (con el músculo *61*); supinación del antebrazo
65.	***M. supinator*** M. supinador corto	epicóndilo humeral, lig. lateral de la articulación del codo	cara lateral del tercio superior del radio y membrana interósea	

	Nombre	Origen	Inserción	Función
66.	***M. abductor pollicis longus*** M. abductor largo del pulgar	cara dorsal del cúbito, tercio medio del radio y membrana interósea	cara dorsal del 1er metacarpiano	extensión y abducción del pulgar
67.	***M. extensor pollicis brevis*** M. extensor corto del pulgar	radio y membrana interósea en la parte media del antebrazo	falange proximal del 1er dedo	extensión de la falange proximal del pulgar
68.	***M. extensor pollicis longus*** M. extensor largo del pulgar	cara dorsal del tercio medio del cúbito y membrana interósea	falange distal del pulgar	extensión de las dos falanges del pulgar
69.	***M. extensor indicis*** M. extensor propio del índice	extremo distal del cúbito y membrana interósea	tendones de los extensores de los dedos; falange distal del 2º dedo	extensión del dedo índice

Músculos cortos de la mano

70.	***M. abductor pollici brevis*** M. abductor del dedo pulgar	trapecio, trapezoide y hueso grande, lig. anular de la articulación de la muñeca	falange proximal del 1er dedo	flexión y abducción del 1er dedo, rotación externa de la palma de la mano
71.	***M. flexor pollicis brevis*** M. flexor corto del pulgar	trapecio, trapezoide y hueso grande, lig. anular posterior del carpo;	falange proximal del pulgar	flexión del pulgar en la articulación proximal
72.	***M. opponens pollicis*** M. oponente del pulgar	trapecio, lig. anular anterior del carpo	cara lateral y palmar del 1er metacarpiano	oposición del pulgar (posición de pinza)
73.	***M. adductor pollicis*** M. aductor del pulgar	hueso grande (porción oblicua), 3º metacarpiano (porción transversa)	falange proximal del pulgar	flexión y oposición del pulgar
74.	***Mm. lumbricales*** Mm. lumbricales	en los tendones del flexor profundo	metacarpianos, bordes de los tendones del flexor, en la aponeurosis dorsal de los dedos	flexión de la 1ª falange y extensión de la 2ª y 3ª falange
75.	***Mm. interossei*** M. interóseos dorsales (4) palmares (3)	porción media de los metacarpianos, lateral (2º dedo) o medial (del 4º al 5º dedo)	huesos sesamoideos del 2º al 5º dedo y aponeurosis dorsal	abducción de los dedos (dorsales), aducción y flexión de los dédos (palmares)
76.	***M. abductor digiti minimi*** M. abductor del meñique	cara lateral y ligamentos del hueso pisiforme	falange proximal del 5º dedo	abducción del dedo meñique
77.	***M. flexor digiti minimi*** M. flexor corto del meñique	apófisis unciforme del hueso ganchoso y lig. anular	falange proximal del 5º dedo	flexión del dedo meñique
78.	***M. opponens digiti minimi*** M. oponente del meñique	apófisis unciforme del hueso ganchoso y lig. anular	diáfisis del 5º metacarpiano	oposición del meñique frente al pulgar

Nombre	Origen	Inserción	Función

Músculos de la pelvis y de la extremidad inferior

Músculos de la cadera

79. ***M. iliopsoas*** M. psoas iliaco			
79/1. ***M iliacus*** M. iliaco	cara anterior del sacro y del ilion	cara interna de la diáfisis del fémur, en el trocánter menor	flexión y rotación externa del muslo a nivel de la articulación de la cadera
79/2. ***M. psoas major*** M. psoas mayor	última vértebra dorsal y de la 1ª a la 5ª vértebra lumbar	cara medial del fémur, en el trocánter menor	rotación externa de la articulación de la rodilla; flexión y fijación de la cadera
79/3. ***M. psoas minor*** M. psoas menor	cuerpo de la última vértebra dorsal y la primera lumbar	cresta iliaca, eminencia iliopúbica y fémur	rotación externa de la articulación de la rodilla; flexión y fijación de la cadera;
80. ***M. quadratus lumborum*** M. cuadrado lumbar	cresta iliaca, lig. iliolumbar	cara interna de la 12ª costilla y apófisis transversas de la 1ª a la 4ª vértebra lumbar	descenso de la última costilla, flexión lateral de la columna lumbar (músculo espiratorio)

Músculos del tronco

Músculos superiores del tronco

81. ***M. glutaeus maximus*** M. glúteo mayor	cara lateral del ala del ilion, aponeurosis lumbar, sacro y cóccix	en la tuberosidad glútea del fémur y en la fascia del muslo	extensión, abducción y rotación externa de la pierna a nivel de la articulación de la cadera; fijación de la articulación de la rodilla
82. ***M. glutaeus medius*** M. glúteo mediano	línea superior e inferior del ilion	trocánter mayor del fémur	abducción del muslo y rotación interna y externa
83. ***M. glutaeus minimus*** M. glúteo menor	línea superior e inferior del ilion	trocánter mayor del fémur	rotación de la pierna a nivel de la articulación de la cadera y extensión de la pierna

Músculos dorsales del muslo

84. ***M. tensor fasciae latae*** M. tensor de la fascia lata	espina iliaca anterosuperior	aponeurosis del muslo y cabeza de la tibia	tensión de la aponeurosis del muslo, flexión de la articulación de la cadera, abducción del muslo, extensión de la pierna a nivel de la articulación de la rodilla.
85. ***M. biceps femoris*** M. bíceps femoral			
• ***caput longum*** porción larga	tuberosidad isquiática	cabeza del peroné;	flexión de la pierna a nivel de la articulación de la rodilla; extensión de la articulación de la cadera; rotación externa del muslo;
• ***caput breve*** porción corta	línea áspera del fémur	cara externa de la cabeza del peroné	
86. ***M. semitendinosus*** M. semitendinoso	tuberosidad isquiática, se fusiona con el músculo bíceps femoral	cara interna de la tuberosidad tibial	rotación interna de la pierna y flexión de la misma a nivel de la articulación de la rodilla, extensión de la articulación de la cadera

	Nombre	Origen	Inserción	Función
87.	***M. semimembanosus*** M. semimembranoso	tuberosidad isquiática	cóndilo interno de la tibia y ligamento poplíteo	flexión del muslo a nivel de la articulación de la rodilla, rotación interna de la pierna; extensión de la articulación de la cadera
		Músculos internos del muslo		
88.	***M. sartorius*** M. sartorio	espina iliaca anterosuperior	cara medial de la tuberosidad tibial anterior	flexión y rotación externa del muslo, rotación interna de la pierna cuando la rodilla está flexionada; aducción del muslo, flexión del mismo a nivel de la articulación de la rodilla
89.	***M. gracilis*** M. recto interno	rama descendente, cuerpo y sínfisis púbica	cara medial y tuberosidad de la tibia	
90.	***M. pectineus*** M. pectíneo	cuerpo del pubis y cresta pectínea	tercio superior del fémur, cápsula articular de la cadera	aducción del muslo, flexión y rotación externa del mismo
91.	***M. piriformis*** M. piramidal de la pelvis	cara ventral del sacro, ilion y ligamento sacrociático mayor	trocánter mayor del fémur	abducción del muslo, rotación externa del mismo
92.	***M. adductor*** M. aductor			
	• ***longus*** – medio	sutura de la rama ascendente y descendente del pubis	cara interna y diáfisis del fémur	aducción y rotación del muslo al flexionarlo y extenderlo a nivel de la articulación de la cadera
	• ***brevis*** – menor	cuerpo y rama descendente del pubis;	tercio superior de la diáfisis del fémur	aducción del muslo
	• ***magnus*** – mayor	cuerpo y rama descendente del pubis;	tercio superior del fémur, cara interna del fémur	rotación del muslo
	• ***minimus*** – mínimo	rama del isquion y rama descendente del pubis	cara interna y tercio superior de la diáfisis femoral	aducción del muslo, flexión, rotación externa de la articulación de la cadera
		Musculatura profunda de la articulación de la cadera		
93.	***M. obturatorius internus*** M. obturador interno	borde ventral y ligamento obtudador	en el trocánter mayor del fémur	rotación externa del muslo
94.	***M. obturatorius externus*** M. obturador externo	borde lateral y ligamento obturador	junto al trocánter mayor del fémur	rotación externa del muslo
95.	***Mm. gemelli*** Mm. géminos	espina ciática y tuberosidad del isquion	junto al trocánter mayor	rotación externa del muslo
	• ***superior*** – superior			
	• ***inferior*** – inferior			
96.	***M. quadratus femoris*** M. cuadrado crural	cara superoexterna del isquion	línea intertrocantérea	rotación externa del muslo

Nombre	Origen	Inserción	Función
	Músculos de la articulación de la rodilla		
97. ***M. quadriceps femoris*** M. cuádriceps femoral			
97/1. ***M. rectus femoris*** M. recto anterior • ***caput rectum*** porción recta	por encima del acetábulo y en la espina iliaca anteroinferior	rótula y tuberosidad tibial	extensión de la articulación de la rodilla, flexión del muslo a nivel de la articulación de la cadera
97/2. ***M. vastus medialis*** M. vasto interno	labio interno de la línea áspera del fémur, surco supracondíleo, surco intertrocantéreo	rótula, borde interno del recto anterior	extensión de la pierna a nivel de la articulación de la rodilla
97/3. ***M. vastus lateralis*** M. vasto externo	labio externo de la línea áspera del fémur, en el borde anteroinferior del trocánter mayor	rótula, cara externa del extremo proximal de la tibia	extensión de la pierna a nivel de la articulación de la rodilla
97/4. ***M. vastus intermedius*** M. vasto externo	cara lateral del tercio inferior del fémur	rótula, tuberosidad tibial	extensión del muslo a nivel de la articulación de la rodilla
98. ***M. articularis genus*** M. de la articulación de la rodilla	parte anterior del fémur	cápsula articular de la rodilla	tensa la cápsula articular
	Extensores de la articulación del tobillo		
99. ***M. tibialis anterior*** M. tibial anterior	cara lateral y cóndilo de la tibia, membrana interósea	cara interna del 1er cuneiforme y 1er metatarsiano	flexión (dorsal) del pie y rotación externa
100. ***M. extensor hallucis longus*** M. extensor largo del dedo gordo	cara interna del peroné y membrana interósea	falange distal del 1er dedo	extensión o aducción del dedo gordo
101. ***M. extensor digitorum longus*** M. extensor largo de los dedos	cóndilo articular proximal de la tibia, cara ventral del peroné y membrana interósea	falange distal del 2º al 5º dedo	extensión del 2º al 5 º dedo, contribuye a la flexión dorsal del pie
102. ***M. fibularis tertius*** M. peroneo anterior	tercio inferior y lateral del músculo *101*	cara dorsal del 5º metatarsiano	pronación y flexión dorsal del pie
103. ***M. fibularis longus*** M. peroneo lateral largo	cabeza del peroné y los dos tercios superiores de la diáfisis peroneal	con tendón largo en el 1er (2º) metatarsiano y en el hueso cuneiforme interno	flexión plantar del pie en la articulación del tobillo
104. ***M. fibularis brevis*** M. peroneo lateral corto	cara lateral y borde anterior del peroné	apófisis estiloides del 5º metatarsiano	flexión del pie; elevación del borde tibial del pie y descenso del borde peroneo

Nombre	Origen	Inserción	Función
		Flexores de la articulación del tobillo	
105. ***M. triceps surae*** M. tríceps sural			
105/1. ***M. gastrocnemius*** M. gemelo de la pierna		en la tuberosidad del calcáneo mediante el tendón de Aquiles	flexión (plantar) del pie en la articulación calcaneoastragalina, flexión de la pierna a nivel de la articulación de la rodilla
• ***caput mediale*** m . gemelo interno	cóndilo interno del fémur		
• ***caput laterale*** m. gemelo externo	cóndilo externo del fémur		
105/2. ***M. soleus*** M. sóleo	cabeza del peroné, cara dorsal y diáfisis de la tibia, membrana interósea	tuberosidad del calcáneo y tendón de Aquiles	flexión plantar del pie, elevación del talón
106. ***M. plantaris*** M. plantar delgado	epicóndilo externo del fémur y lig. poplíteo oblicuo	fascia crural profunda y tendón de Aquiles	flexión plantar del pie, pronación y flexión de la articulación de la rodilla
107. ***M. popliteus*** M. poplíteo	epicóndilo externo del fémur y cápsula articular	cara inferointerna del cóndilo tibial proximal	flexión de la rodilla, rotación interna cuando la rodilla está flexionada
		Músculos de los dedos del pie	
108. ***M. tibialis posterior*** M. tibial posterior	cara dorsal de la tibia, cara medial del peroné y membrana interósea	hueso escafoides, hueso cuneiforme interno y medio y del 2º al 5º metatarsiano	flexión plantar del pie y elevación del borde interno del pie
109. ***M. flexor digitorum longus*** M. flexor largo de los dedos	cara dorsal de la tibia	falange distal del 2º al 5º dedo	flexión de las falanges distales de los dedos, contribuye a la flexión plantar
110. ***M. flexor hallucis longus*** M. flexor largo del dedo gordo	cara dorsal del tercio inferior de la tibia; membrana interósea; tercio inferior del peroné	falange distal del 1er dedo	flexión del 1er dedo, supinación del pie, elevación del talón
111. ***M. extensor digitorum brevis*** M. extensor corto de los dedos	cara anterior y lateral del calcáneo	cara lateral del tendón flexor del 2º al 4º dedo	extensión de las articulaciones de los dedos
112. ***M. extensor hallucis brevis*** M. extensor corto del dedo gordo	cara anterior del calcáneo	falange proximal del 1er dedo	extensión de las articulaciones del 1er dedo
113. ***Mm. lumbricales*** Mm. lumbricales	cara anterior del tendón del flexor largo de los dedos	tendones del flexor largo de los dedos y falanges proximales del 2º al 5º dedo	flexión de las articulaciones de los dedos
114. ***Mm. interossei dorsales*** M. interóseos externos	cara lateral de los huesos metatarsianos	tendones extensores y falange proximal del 2º al 5º dedo	separación de los dedos
115. ***Mm. interossei plantares*** M. interóseos internos	borde medial del 3er al 5º metatarsiano	falange proximal y tendones extensores del 3er al 5º dedo	aducción y flexión plantar de los dedos

	Nombre	Origen	Inserción	Función
116.	***M. abductor hallucis*** M. abductor del dedo gordo		falange proximal del dedo gordo	flexión y abducción del dedo gordo
	• ***caput mediale*** porción interna	cara interna de la tuberosidad calcánea		
	• ***caput laterale*** porción externa	fascia plantar profunda		
117.	***M. flexor hallucis brevis*** M. flexor corto del dedo gordo	cara plantar del 3er cuneiforme, fascia plantar larga	con dos porciones en el sesamoideo y la falange proximal del dedo gordo	fijación y abducción del dedo gordo, fijación de la bóveda interna
118.	***M. adductor hallucis*** M. aductor del dedo gordo	lig. metatarsotarsiano y lig. plantar largo; extremo distal del 1er al 4º metatarsiano	sesamoideo externo y falange proximal del dedo gordo	aducción y oposición del dedo gordo, fijación de la bóveda plantar
	• ***caput transversum*** porción transversa			
	• ***caput obliquum*** porción oblicua			
119.	***M. abductor digiti minimi*** M. abductor del dedo pequeño		borde lateral de la falange proximal del 5º dedo; cara posterior del 5º metatarsiano	eleva y fija la bóveda plantar
	• ***caput superficiale*** porción superficial	apófisis externa del calcáneo		
	• ***caput profundum*** porción profunda	apófisis interna del calcáneo		
120.	***M. flexor digiti minimi brevis*** M. flexor corto del dedo pequeño	ligamento plantar largo, 5º metatarsiano	falange proximal del 5º dedo	flexión del 5º dedo
121.	***M. opponens digiti minimi*** M. oponente del dedo pequeño	aponeurosis plantar y vaina del tendón del peroneo lateral largo	borde lateral del 5º dedo	mueve el 5º dedo en dirección tibial y plantar
122.	***M. flexor digitorum brevis*** M. flexor corto plantar	tuberosidad calcánea; gran ligamento plantar	cuatro tendones en la falange media del 2º al 5º dedo	flexión de la falange media del 2º al 5º dedo
123.	***M. quadratus plantae*** M. cuadrado de Silvio	dos cabezas en la cara posterior del calcáneo y gran ligamento plantar	tendones del flexor largo de los dedos	junto con el músculo *109* contribuye a la flexión plantar de las falanges distales

Músculos de la cabeza – Músculos cutáneos

124.	***Mm. epicranii*** Mm. epicráneos			
124/1.	***M. occipitofrontalis*** M. occipitofrontal			
	• ***venter frontalis*** vientre frontal	arco ciliar	parietal	desplaza el cuero cabelludo hacia adelante, arruga la frente;
	• ***venter occipitalis*** vientre occipital	línea curva occipital superior; cuero cabelludo	raíz de la apófisis mastoides	desplaza el cuero cabelludo hacia atrás y estira la frente;
124/2.	***M. temporoparietalis*** M. temporoparietal	una lámina muscular bilateral en la fascia temporal		tensa el cuero cabelludo y la piel

	Nombre	Origen	Inserción	Función
124/3.	***M. procerus*** M. prócer	entre las cejas y el dorso de la nariz		arruga la piel del dorso de la nariz

Músculos de la nariz

125.	***M. nasalis*** M. nasal	apófisis coronoides de la mandíbula;	parte anterior de la nariz (se funde con su parte contralateral)	estrecha el orificio nasal
	• ***pars transversa*** m. transverso	apófisis coronoides de la mandíbula;		
	• ***pars alaris*** porción alar	une las placas del cartílago septal		
	• ***pars septalis*** porción septal	parte anterior de la nariz (se funde con su parte contralateral)		
126.	***M. depressor septi*** M. depresor del tabique	parte anterior de la nariz (se funde con su parte contralateral)		

Músculos de los párpados

127.	***M. orbicularis oculi*** M. orbicular de los párpados			
	• ***pars orbicularis*** porción orbicular	ángulo interno del ojo, porción nasal del hueso frontal;	rafe palpebral externo	frunce las cejas, junta los párpados, cierra el ojo;
	• ***pars palpebralis*** porción palpebral	apófisis frontal del maxilar, ligamento palpebral interno;	rafe palpebral externo	frunce la frente (tristeza, dolor)
	• ***pars lacrimalis*** porción lagrimal	escotadura lagrimal	rafe palpebral externo	abre el saco lagrimal
128.	***M. malaris*** M. malar	porción externa del músculo orbicular de los párpados	lado de la cara	arruga las mejillas
129.	***M. superciliaris*** M. superciliar	borde superior del músculo orbicular de los párpados	piel de las cejas	lleva las cejas hacia la nariz y frunce la piel
130.	***M. corrugator supercilii*** M. depresor superciliar	porción ciliar del m. orbicular de los párpados y hueso frontal	en la piel de la frente	frunce la piel de las cejas

Músculos de la oreja

131.	***M. auricularis anterior*** M. auricular anterior	fascia temporal	cara ventral de la oreja	lleva el pabellón auditivo hacia adelante
132.	***M. auricularis superior*** M. auricular superior	fascia temporal y cuero cabelludo	porción posterosuperior de la oreja	descenso del pabellón auditivo
133.	***M. auricularis posterior*** M. auricular posterior	apófisis mastoides del temporal	cara interna de la oreja	lleva la oreja hacia atrás

	Nombre	Origen	Inserción	Función
			Músculos de los labios	
134.	***M. orbicularis oris*** M. orbicular de los labios • ***marginalis*** porción marginal • ***pars labialis*** m. incisivo			forma el contorno de los labios, cierra la boca, confiere cierta tensión a los labios
135.	***M. triangularis*** ***(M. depressor anguli oris)*** M. triangular de los labios	zona lateral del mentón del maxilar inferior	comisura de los labios	desplaza la comisura de los labios hacia abajo (tristeza, desprecio u odio), frunce la piel del mentón
136.	***M. transversus menti*** M. transverso del mentón	une los músculos triangulares de ambos lados		
137.	***M. quadratus (depressor) labii inferioris*** M. cuadrado de los labios	borde inferior de la mandíbula	porción del labio inferior del músculo orbicular de los labios	descenso del labio inferior
138.	***M. mentalis*** M. borla de la barba	prominencia alveolar del incisivo externo inferior	piel de la región del mentón y músculo orbicular de los labios	frunce y da movilidad a la piel de la región de la barbilla
139.	***M quadratus labii superioris*** M. cuadrado superior de los labios			
139/1.	***M. levator labii superioris alaeque nasi*** M. elevador común del ala de la nariz y del labio superior ***pars medialis – pars lateralis*** elevador del labio superior y elevador del ala de la nariz	apófisis frontal del maxilar superior	porción media de la piel del labio superior, cartílagos de las alas de la nariz	elevación del labio superior y de las alas de la nariz
139/2.	***M. levator labii superioris*** M. elevador del labio superior	borde orbitario (hueso nasal y lacrimal)	piel del labio superior y músculo orbicular de los labios	elevación lateral del labio superior
139/3.	***M. zygomaticus minor*** M. cigomático menor	arco cigomático	porción lateral del labio superior	elevación del labio superior
140.	***M. zygomaticus major*** M. cigomático mayor	apófisis temporal del hueso cigomático	comisura de los labios	desplaza la comisura de los labios lateralmente y hacia atrás
141.	***M. risorius*** M. risorio de Santorini	fascia del músculo masetero	piel de la comisura de los labios	elevación lateral de la comisura de los labios
142.	***M. levator anguli oris*** M. canino	fosa canina	comisura de la boca, músculo orbicular de los labios	frunce la piel de las comisuras de la boca
143.	***M. buccinator*** M. buccinador	ángulo y eminencia alveolar de la mandíbula, en el borde del canino de los maxilares superior e inferior	comisura de la boca	desplaza la comisura hacia el lado y hacia atrás

	Nombre	Origen	Inserción	Función
			Músculos masticatorios	
144.	***M. masseter*** M. masetero			
	• ***pars superficialis*** porción superficial	porción anterior y borde inferior del arco cigomático;	ángulo mandibular	desplaza las mejillas hacia adelante y lateralmente, cierra la boca;
	• ***pars profunda*** porción profunda	porción posterior y borde inferior del arco cigomático	cara externa de la rama de la mandíbula	eleva la mandíbula y la desplaza hacia atrás, cierra la boca
145.	***M. temporalis*** M. temporal	borde y pared de la fosa temporal	apófisis coronoides de la mandíbula	eleva la mandíbula y la desplaza hacia atrás, cierra la boca
146.	***M. pterygoideus medialis*** M. pterigoideo medial	hueso esfenoides y hueso palatino	cara interna y ángulo de la rama de la mandíbula	elevación, anteversión y retroversión de la mandíbula
147.	***M. pterygoideus lateralis*** M. pterigoideo lateral			anteversión y desplazamiento lateral de la mandíbula, movimientos masticatorios (unilateral)
	• ***caput dorsale*** cabeza dorsal	hueso esfenoides	rama mandibular	
	• ***caput ventrale*** cabeza ventral	hueso esfenoides		

Anatomía Humana

Para Artistas